

Razvoj muških reproduktivnih organa Wistar štakora prenatalno izloženih alfa-cipermetrinu

Merčep, Antonia

Master's thesis / Diplomski rad

2022

Degree Grantor / Ustanova koja je dodijelila akademski / stručni stupanj: **University of Zagreb, Faculty of Science / Sveučilište u Zagrebu, Prirodoslovno-matematički fakultet**

Permanent link / Trajna poveznica: <https://um.nsk.hr/um:nbn:hr:217:269343>

Rights / Prava: [In copyright](#)/[Zaštićeno autorskim pravom.](#)

Download date / Datum preuzimanja: **2024-08-05**



Repository / Repozitorij:

[Repository of the Faculty of Science - University of Zagreb](#)



Sveučilište u Zagrebu
Prirodoslovno-matematički fakultet
Biološki odsjek

Antonia Merčep

**Razvoj muških reproduktivnih organa
Wistar štakora prenatalno izloženih
 α -cipermetrinu**

Diplomski rad

Zagreb, 2022.

Ovaj rad je izrađen u Jedinici za toksikologiju Instituta za medicinska istraživanja i medicinu rada u Zagrebu te Laboratoriju za epigenetiku i molekularnu medicinu Zavoda za biologiju Medicinskog fakulteta Sveučilišta u Zagrebu, pod mentorstvom dr. sc. Anje Katić i prof. dr. sc. Nade Oršolić. Diplomski rad izrađen je u okviru internog projekta Instituta za medicinska istraživanja i medicinu rada *Procjena učinaka prenatalne izloženosti α -cipermetrinu na epigenetičko programiranje i endokrinu disrupciju reprodukcije i razvoja pokusnih štakora* (voditelj: dr. sc. Anja Katić). Rad je predan na ocjenu Biološkom odsjeku Prirodoslovno-matematičkog fakulteta Sveučilišta u Zagrebu radi stjecanja zvanja magistra eksperimentalne biologije.

Od srca se zahvaljujem svojoj mentorici dr. sc. Anji Katić, suradnici prof. dr. sc. Ani Katušić Bojanac i komentorici prof. dr. sc. Nadi Oršolić na stručnom vodstvu i svom podarenom znanju kao i mogućnosti sudjelovanja na cjelokupnom projektu.

Velika hvala doktoranticama Marti Himelreich Perić i Dajani Krsnik kao i svom osoblju Zavoda za biologiju Medicinskog fakulteta u Zagrebu na nesebičnoj pomoći pri savladavanju laboratorijskih metoda i obradi rezultata.

Zahvaljujem se ženama u znanosti koje su me svojim primjerom uvijek iznova inspirirale, poticale, ohrabrivale i bez čijih riječi danas ne bi ustrajala u karijeri znanstvenice profesorici Marleni Ćukteraš i najboljoj mentorici Tatjani Dobroslavić.

Hvala mojoj majci i mojim najboljim prijateljima Brigiti, Lovru, Gjinu, Mariji i mojim kolegicama i prijateljicama iz Žute kopiraone koji su pratili moje studiranje u korak i učinile ga prekrasnim.

Najveća i najljepša hvala mome Stipi i mojoj Dorici, osobama koje su sanjale sve moje snove čak i kada sam ja bila preumorna sanjati.

TEMELJNA DOKUMENTACIJSKA KARTICA

Sveučilište u Zagrebu
Prirodoslovno-matematički fakultet
Biološki odsjek

Diplomski rad

Razvoj muških reproduktivnih organa Wistar štakora prenatalno izloženih α -cipermetrinu

Antonia Merčep

Rooseveltov trg 6, 10000 Zagreb, Hrvatska

Alfa-cipermetrin je sintetički piretroid tipa II, široke uporabe u poljoprivredi i kućanstvima. Istraživanjima je dokazano da mnogi piretroidi mogu djelovati kao endokrini disruptori, ali za α -cipermetrin to još uvijek nije dovoljno istraženo. Testisi su zbog reproduktivne važnosti i osjetljivog razvoja dobar pokazatelj djelovanja endokrinih disruptora. Cilj ovog istraživanja bio je po prvi puta istražiti utječe li peroralna prenatalna izloženost α -cipermetrinu na razvoj muških reproduktivnih organa potomaka Wistar štakora. U tu svrhu provedene su histopatološke, stereološke i imunohistokemijske analize proliferacijskog biljega histona H3 i apoptotičkog biljega pocijepane kaspaze 3 na fetalnim testisima te analize brojnosti i vijabilnosti spermija i procjena očuvanosti spermatogeneze u pubertalnim testisima štakora. S porastom doze α -cipermetrina dolazi do deorganizacije intersticijskog prostora, gubitka cjelovitosti Leydigovih stanica i značajnog smanjenja proliferacije Sertolijevih stanica. Prenatalna izloženost α -cipermetrinu ne utječe na volumensku gustoću gonocita i Sertolijevih stanica i ne uzrokuje njihovu apoptozu u fetalnim testisima, a kod mužjaka u pubertetu ne utječe na brojnost i vijabilnost spermija kao ni na očuvanost spermatogeneze.

Ključne riječi: endokrina disrupcija, histopatologija, imunohistokemija, sintetički piretroidi, štakori, testisi

(49 stranica, 22 slike, 4 tablice, 59 literaturnih navoda, jezik izvornika: hrvatski)

Rad je pohranjen u Središnjoj biološkoj knjižnici

Mentor: dr. sc. Anja Katić

Komentor: prof. dr. sc. Nada Oršolić

Ocjenitelji:

Prof. dr. sc. Nada Oršolić

Izv. prof. dr. sc. Jasna Lajtner

Izv. prof. dr. sc. Marija Ivković

Rad prihvaćen: 30. 06. 2022.

BASIC DOCUMENTATION CARD

University of Zagreb
Faculty of Science
Department of Biology

Master thesis

Development of male reproductive organs in Wistar rats prenatally exposed to α -cypermethrin

Antonia Merčep

Rooseveltova trg 6, 10000 Zagreb, Croatia

Alpha-cypermethrin is a synthetic pyrethroid type II widely used in agriculture and households. Studies have shown that synthetic pyrethroids may act as endocrine disruptors, but for α -cypermethrin it has not been investigated enough yet. Testes are a good indicator of endocrine disruption due to their reproductive importance and sensitive development. The aim of this study was to investigate for the first time whether oral prenatal exposure to α -cypermethrin affects the development of male reproductive organs of Wistar rat offspring. For this purpose, histopathological, stereological and immunohistochemical analyses of histone H3 proliferation marker and apoptotic marker of cleaved caspase 3 in foetal testes and sperm number and viability analyses as well as assessment of spermatogenesis maintenance in rat pubertal testes were performed. Increase of α -cypermethrin dose leads to disorganisation of the interstitial space, loss of Leydig cells integrity and significant reduction of the Sertoli cells proliferation. Prenatal exposure to α -cypermethrin does not affect the volume density of gonocytes and Sertoli cells and does not cause their apoptosis in foetal testes. Also, it does not affect the number and viability of sperm as well as the maintenance of spermatogenesis in pubertal male rats.

Keywords: endocrine disruption, histopathology, immunohistochemistry, synthetic pyrethroids, rats, testes

(49 pages, 22 figures, 4 tables, 59 references, original in: croatian)

Thesis is deposited in Central Biological Library.

Mentor: Anja Katić, PhD

Co-mentor: Prof. Nada Oršolić, PhD

Reviewers:

Prof. Nada oršolić, PhD

Assoc. Prof. Jasna Lajtner, PhD

Assoc. Prof. Marija Ivković, PhD

Thesis accepted: June 30th 2022.

Sadržaj

1. UVOD	1
1.1. Endokrini disruptori	1
1.2. α -cipermetrin	2
1.3. Dietilstilbestrol.....	4
1.4. Estrusni ciklus štakorica	5
1.5. Anatomija štakorskog testisa i pasjemenika	5
1.6. Histološka struktura fetalnog testisa štakora	6
1.7. Histološka struktura pubertalnog testisa štakora.....	7
1.8. Spermatogeneza u štakora	9
2. CILJ ISTRAŽIVANJA	11
3. MATERIJALI I METODE	12
3.1. Uzgoj pokusnih životinja.....	12
3.2. Praćenje estrusnog ciklusa ženki.....	12
3.3. Raspodjela životinja u pokusne skupine.....	14
3.4. Uzorkovanje i fiksacija uzoraka.....	16
3.4.1. Uzorkovanje fetalnih testisa (sjemenika)	16
3.4.2. Uzorkovanje pubertalnih testisa (sjemenika) i epididimisa (pasjemenika)	16
3.4.3. Uzorkovanje sperme iz epididimisa (pasjemenika).....	16
3.5. Uklapanje i rezanje testisa štakora	17
3.6. Histopatološka obrada testisa štakora.....	17
3.7. Imunohistokemijska obrada uzoraka fetalnih testisa štakora.....	18
3.8. Stereološka analiza volumenske gustoće gonocita i Sertolijevih stanica u sjemenim kanalićima fetalnih testisa štakora	20
3.9. Stereološka analiza numeričke gustoće stanica fetalnih testisa štakora	21
3.10. Određivanje brojnosti spermija.....	22
3.11. Određivanje vijabilnosti spermija	23
3.12. Procjena očuvanosti spermatogeneze po Johnsen-u.....	25
3.13. Statistička obrada podataka	26
4. REZULTATI	27
4.1. Histopatološka analiza fetalnih testisa štakora.....	27

4.2. Stereološka analiza volumenske gustoće gonocita i Sertolijevih stanica u sjemenim kanalićima fetalnih testisa štakora	29
4.3. Imunohistokemijska analiza fetalnih testisa štakora	31
4.3.1. Ekspresija histona H3 fosforiliranog na položajima S10 i T11.....	31
4.3.2. Ekspresija pocijepane kaspaze-3	34
4.4. Brojnost spermija štakora u pubertetu	34
4.5. Vijabilnost spermija štakora u pubertetu	35
4.6. Očuvanost spermatogeneze u pubertalnih štakora	36
5. RASPRAVA	37
6. ZAKLJUČAK	41
7. LITERATURA.....	42
8. ŽIVOTOPIS	48

POPIS KRATICA

BPA	bisfenol A (engl. <i>bisphenol A</i>)
BSA	albumin iz goveđeg seruma
DAB	3,3' – diaminobenzidin
DG	dan graviditeta
FSH	folikulostimulirajući hormon
G	gonocita (engl. <i>gonocyte</i>)
ICM	međustanični matriks (engl. <i>intercellular matrix</i>)
LC	Leydigova stanica (engl. <i>Leydig cell</i>)
LOAEL	najniža uočena razina promatranog učinka (engl. <i>Lowest Observed Adverse Effect Level</i>)
MC	miocite (engl. <i>myocyte cells</i>)
NOAEL	nema uočenog štetnog učinka (engl. <i>No Observed Adverse Effect Level</i>)
PBDEs	polibromirani difenil – eteri (engl. <i>Polybrominated Diphenyl Ethers</i>)
PND	postnatalni dan (engl. <i>Postnatal Day</i>)
S	sjemeni kanalić
SC	Sertolijeva stanica (engl. <i>Sertoli cell</i>)
SP	spermatocite
ST	spermatide
SZ	spermatozoidi
TA	lat. <i>tunica albuginea</i>
TBS	tris – puferirana fiziološka otopina (engl. <i>tris – buffered saline</i>)

1. UVOD

Od sredine 20. stoljeća do danas zabilježen je nagli porast upotrebe pesticida u poljoprivredi (FAO, 2020). U okolišu se pesticidi zadržavaju u plitkim lokvama, tlu, hrani i vodi za piće čime su izloženi i ljudi i životinje (Kolpin i sur., 2000). Pesticidi imaju veliku dobrobit za čovjeka jer kontroliraju nametnike u poljoprivredi te prijenosnike bolesti u biljkama, životinjama i ljudima, čime osiguravaju povećanu i sigurnu proizvodnju hrane. Međutim, mnogi su pesticidi vrlo štetni za okoliš. Zbog mogućnosti dugog zadržavanja u tlima i vodenim sedimentima, te nakupljanja u tkivima beskralješnjaka i kralješnjaka mogu utjecati na životinje pri vrhu hranidbenog lanca (Mnif i sur., 2011).

1.1. Endokrini disruptori

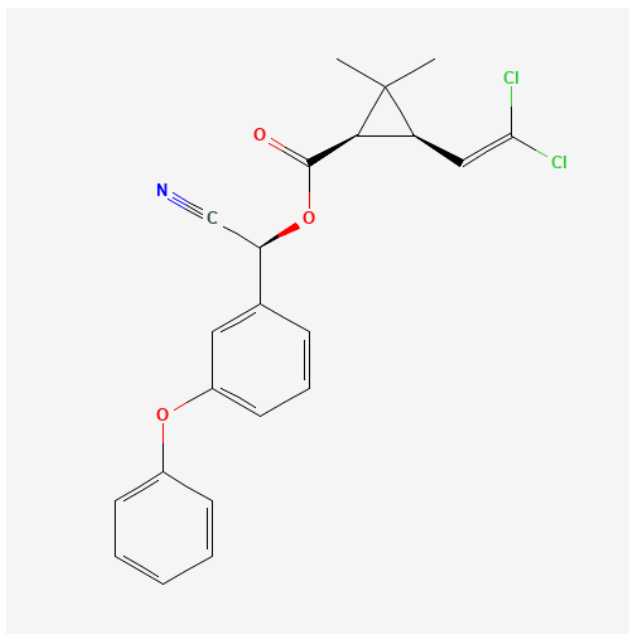
Brojni pesticidi mogu djelovati kao endokrini disruptori. Endokrini disruptori su egzogene tvari ili smjese tvari koje mijenjaju funkciju(e) endokrinog sustava i posljedično dovode do štetnih učinaka na zdravlje zdravog organizma, njegovog potomstva ili (pod)populacija (WHO-IPCS, 2002). Mogu djelovati agonistički poput hormona kojeg imitiraju tako što se vežu na receptor i potiču njegovu aktivnost i antagonistički čime se njihovim vezanjem receptor blokira i inhibira njegova aktivnost. Endokrini disruptori mogu također i djelovati na sintezu, prijenos, metabolizam i izlučivanje hormona smanjujući na taj način njihovu koncentraciju u tijelu (Cocco, 2002). Učinci endokrinih disruptora i njihovih metabolita očituju se u beskralješnjacima, gmazovima, ribama, pticama i sisavcima većinom promjenama u ponašanju prilikom razmnožavanja, utjecajem na promjenu spola i koncentraciju spolnih hormona (Purdom i sur., 1994; Fry i sur., 1995; Crain i sur., 1997; Oskam i sur., 2003). Učinak endokrinih disruptora uvelike se događa za vrijeme gametogeneze i ranog fetalnog razvoja zbog dinamičnosti morfoloških, fizioloških i biokemijskih promjena. Fetusi i dojenčad sisavaca su posebno osjetljive skupine jer mogu biti izloženi većim dozama endokrinih disruptora zbog mobilizacije rezervi majčinog masnog tkiva za vrijeme gestacije i laktacije, u kojem se endokrini disruptori nakupljaju zbog svojih lipofilnih svojstava, prijenosa kroz posteljicu i dojenja (Przyrembel i sur., 2000; Waliszewski i sur., 2000).

Početakom 21. stoljeća sve se više pribjegava organskoj proizvodnji, izbjegava se korištenje sintetskih pesticida, a koriste njihovi prirodni izvori. Jedan od najpoznatijih prirodnih insekticida

su piretrini, spojevi koji su sadržani u piretrumu. Piretrum je ekstrakt cvjetova biljke *Chrysanthemum cinerariaefolium* i *Chrysanthemum cocineum*. Zbog lakše i veće proizvodnje te stabilnosti spojeva koriste se njihovi sintetički analozi piretroidi. Njihova je toksičnost za kukce, kao i za sisavce, veća od piretrina i postojaniji su u okolišu u odnosu na piretrine (ATSDR, 2003). Trenutno su sintetički piretroidi u najširoj uporabi u poljoprivredi i kućanstvima zbog njihove niske toksičnosti za ptice i sisavce (Agrawal i Sharma, 2010). Sintetički piretroidi pokazuju toksični učinak na stanice središnjeg živčanog sustava u kukaca. Djeluju na način da pobuđuju reakcije natrijevih i kalijevih ionskih crpki za vrijeme depolarizacije aksona. Postoje dvije grupe piretroida: piretroidi tipa I uzrokuju kratka ponavljajuća pucanja senzornih živaca što uzrokuje hiperaktivnost i nekoodrinirane pokrete, a piretroidi tipa II uzrokuju sporu depolarizaciju živčanih membrana pri čemu se brzo razvije paraliza tijela (Soderlund i sur., 2002).

1.2. α -cipermetrin

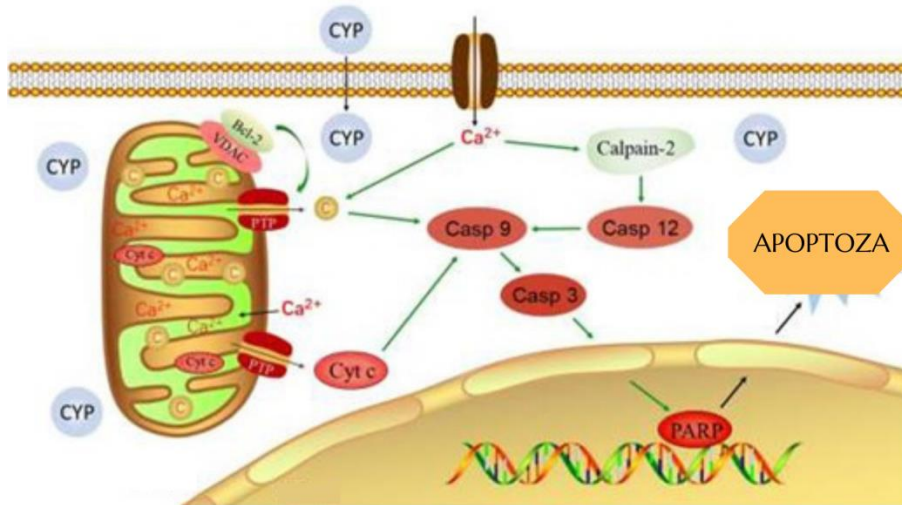
Cipermetrin je insekticid četvrte generacije sintetičkih piretroida koji ciljno djeluje i brzo se razgrađuje. To je kiralni spoj sa osam stereoizomera. Formuliran je kao četiri insekticida: α -cipermetrin, β -cipermetrin, θ -cipermetrin i ζ -cipermetrin, ovisno o omjeru različitih izomera. Enantiomer sa najboljim djelovanjem je α -cipermetrin, a sastoji se od *cis*² izomera (Slika 1) (National Center for Biotechnology Information, 2022).



Slika 1. Kemijska struktura α -cipermetrina (Preuzeto iz: National Center for Biotechnology Information 2022)

α -cipermetrin je kontakti i želučani insekticid koji učinkovito i dugotrajno suzbija ličinke i odrasle oblike štetnika. Vrlo je toksičan za vodene beskralješnjake, ribe i pčele. Zabilježena je umjerena i visoka akutna oralna toksičnost u glodavaca (Luty i sur., 1998; Luty i sur., 2000). Nije zabilježena mutagena aktivnost kao ni indukcija aberacije kromosoma i DNA oštećenja u *in vivo* i *in vitro* istraživanjima na štakorskim jetrenim stanicama (WHO, 1992).

Za razliku od cipermetrina, endokrina disrupcija uzrokovana njegovim enantiomerom α -cipermetrinom gotovo nije istražena. *In vitro* istraživanje pokazalo je da se α -cipermetrin može vezati za α estrogenske receptore, α glukokortikoidne receptore i mineralokortikoidne receptore i time remetiti prirodnu proizvodnju hormona (Zhang i sur., 2021). U kulturama mišjih Sertolijevih stanica cipermetrin inducira apoptozu mitohondrijskim putem potpomognuto s Ca^{2+} ionima što je regulirano pomoću Bcl-2 obitelji gena (Slika 2) (Wang i sur., 2021). *In vivo* istraživanje Li i suradnika (2022) pokazalo je da cipermetrin inhibira razvoj Leydigovih stanica pubertetskih štakora.



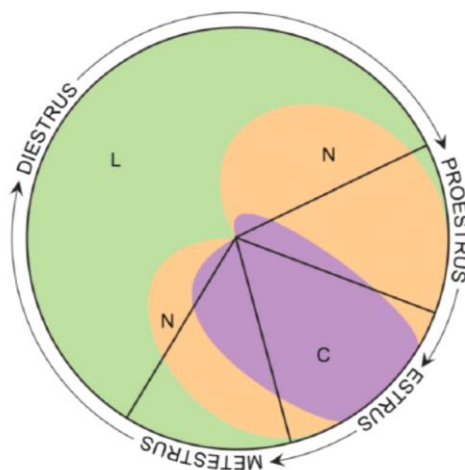
Slika 2. Put indukcije apoptoze uzrokovan cipermetrinom (Preuzeto i prilagođeno iz: Wang isur., 2021).

1.3. Dietilstilbestrol

Dietilstilbestrol je sintetički nesteroidni oblik estrogena razvijen kao dodatak za žene koje imaju nisku prirodnu proizvodnju tog hormona. Krajem 20. stoljeća koristio se u liječenju raka prostate i u prevenciji pobačaja te prijevremenog porođaja. Američka FDA (engl. *Food and Drug Administration*) je 1971. godine izdala upozorenje kojim savjetuje liječnike da prestanu prepisivati dietilstilbestrol trudnicama jer se povezuje s rijetkim oblikom vaginalnog adenokarcinoma u ženskih potomaka. Dietilstilbestrol u muških potomaka inhibira os hipotalamus – hipofiza – gonade i time blokira sintezu testosterona u testisu. Blokiranjem sinteze snižava se razina plazmatskog testosterona i inducira se kemijska kastracija (National Center for Biotechnology Information 2022).

1.4. Estrusni ciklus štakorica

Estrusni ciklus u štakorica ima 4 faze: proestrus (P), estrus (E), metestrus (D1) i diestrus (D2), traje 4 ili 5 dana i može varirati od ciklusa do ciklusa. Vaginalni ispirak sadrži 3 vrste stanica: leukocite (L), orožnjene epitelne stanice (C) i epitelne stanice s jezgrom (N). Fazu proestrusa karakterizira velik broj epitelnih stanica s jezgrom i pokoja orožnjena stanica, a ukoliko je rani proestrus prisutan je i mali broj leukocita. Estrus karakterizira mnoštvo orožljenih epitelnih stanica i pokoja stanica s jezgrom. U metestrusu su prisutne sve vrste stanica, a diestrus je karakteriziran velikim brojem leukocita i pokojom orožnjenom epitelnom stanicom (Ajayi i Akhigbe, 2020) (Slika 3).

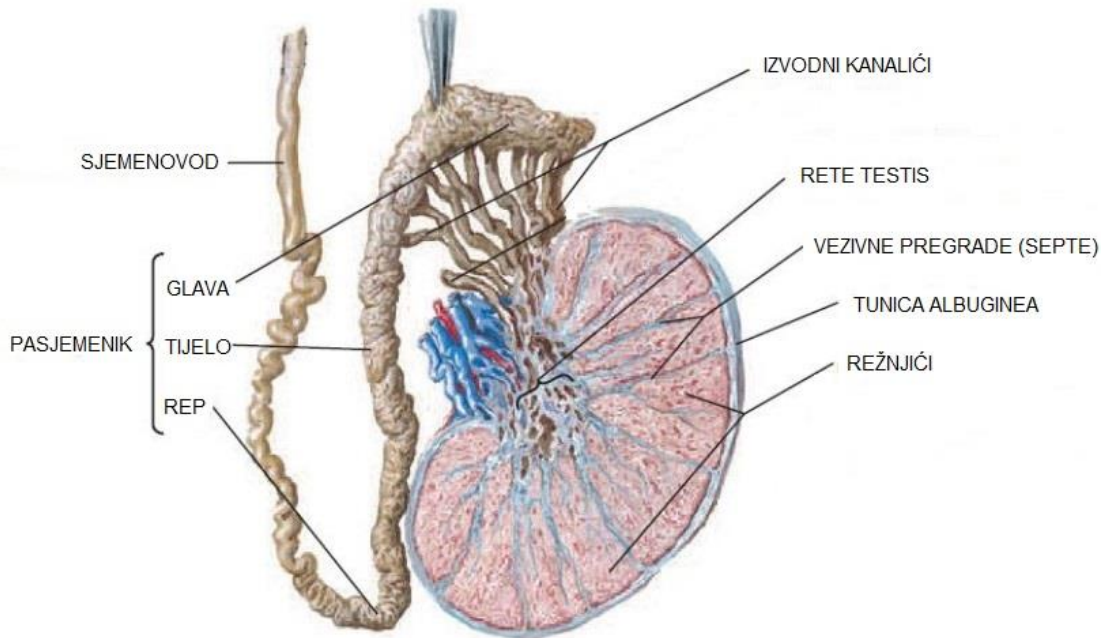


Slika 3. Vrste i omjer stanica u fazama estrusnog ciklusa ženki štakora (Preuzeto iz: Ajayi i Akhigbe, 2020)

1.5. Anatomija štakorskog testisa i pasjemenika

Testisi su parni organi muškog reproduktivnog sustava smješteni u mošnji (lat. *scrotum*) čija je glavna uloga proizvodnja androgenih hormona i spermija. Ovalnog su oblika, dugi oko 20 mm i promjera 14 mm. Obavijeni su gustom kolagenom ovojnicom (lat. *tunica albuginea*) debljine 20 – 40 μm koja ih u unutrašnjosti vezivnim pregradama dijeli na režnjiće (Slika 4). Testisi se razvijaju kao rezultat migriranja zametnih stanica iz žumanjčane vrećice u mezenhimalno tkivo uz

mezonefros. Te zametne stanice potiču stvaranje potpornih stanica koje kasnije u razvoju postaju Sertolijeve stanice (Maynard, 2019).

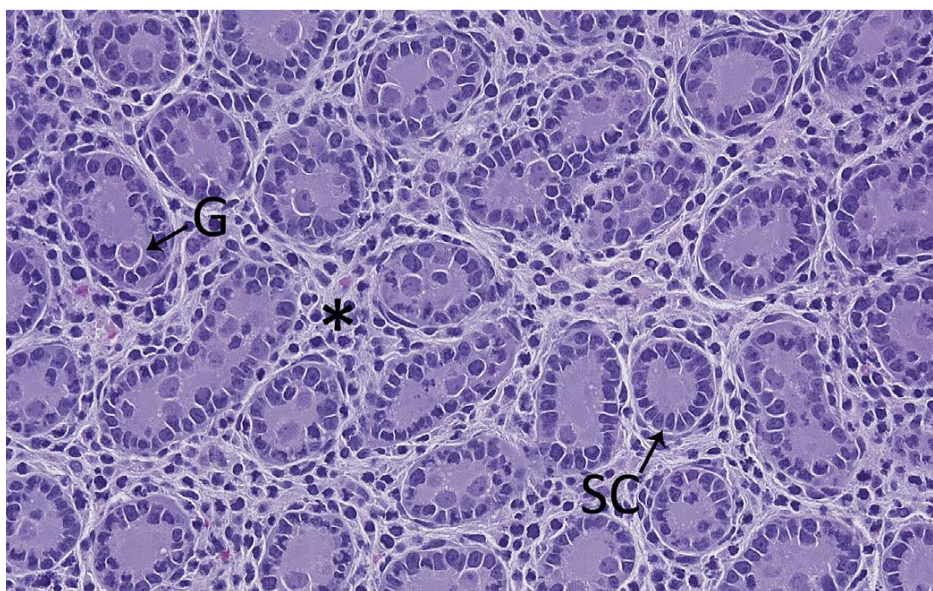


Slika 4. Anatomija testisa i pasjemenika sisavaca (Preuzeto i prilagođeno iz: Netter, 2019)

1.6. Histološka struktura fetalnog testisa štakora

Tračci testisa sadrže vrlo zavijene sjemene kanaliće (engl. *seminiferous tubules*) oko kojih se nalazi intersticijski prostor građen od rahlog vezivnog tkiva, fibroblasta, limfnih i krvnih žila. Sjemeni kanalići fetalnih testisa obavijeni su glatkim mišićnim stanicama uz koje se s unutrašnje strane redaju rane potporne Sertolijeve stanice. Sertolijeve stanice pružaju fizičku i metaboličku potporu zametnim stanicama u različitim fazama prenatalnog razvoja te kasnije u spermatogenezi. U središtu kanalića nalaze se zametne stanice, u prenatalnom razvoju zvane prospermatogonije ili gonocite. U intersticiju se nalaze Leydigove stanice okruglog i poligonalnog oblika s velikom jezgrom i eozinofilnom citoplazmom unutar koje su vidljive i male lipidne kapljice. Leydigove stanice proizvode testosteron, hormon koji potiče razvoj sekundarnih spolnih karakteristika. Fetalne Leydigove stanice su siromašne brojem, no proizvode testosteron potaknute

gonadotropinima iz posteljice, što je važno za formiranje muškog reproduktivnog sustava (Mescher i Junqueira, 2018) (Slika 5).



Slika 5. Histološka struktura fetalnog testisa (Preuzeto iz: Parker i Picut, 2016). G - zametna stanica (engl. *germ cell*), SC - Sertolijeva stanica (engl. *Sertoli cell*), * - Intersticij

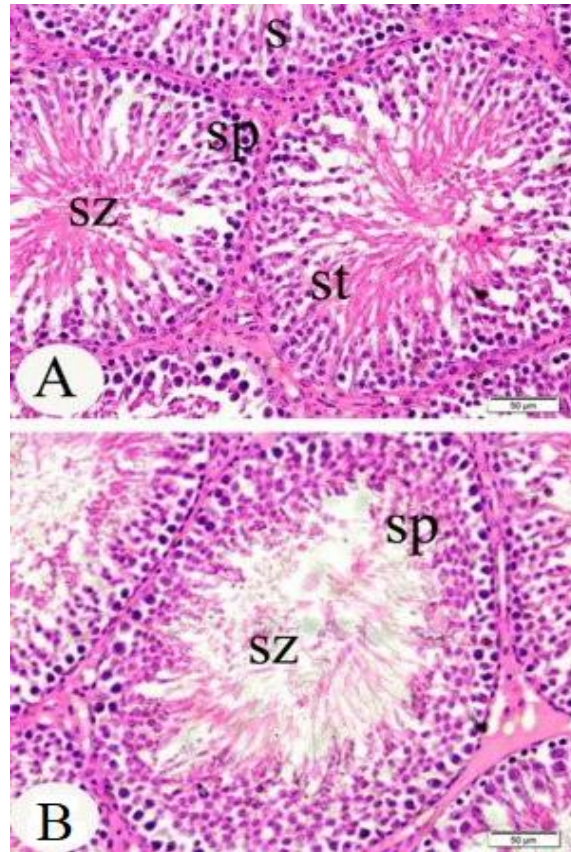
1.7. Histološka struktura pubertalnog testisa štakora

Spolno zreli štakorski testis (Slika 6) ima posve drugačiju histološku strukturu od fetalnog štakorskog testisa. Peritubularne mioidne stanice okružuju sjemene kanaliće i pružaju propulzivnu aktivnost za kretanje sjemene tekućine i zrelih spermata. Imaju tanku, izduženu jezgru i usko su raspoređene uz bazalnu membranu kanalića. Kao i Sertolijeve stanice, izražavaju androgene receptore. Zrele Sertolijeve stanice su velike stanice koje čine približno 10% stanica unutar zrelog sjemenog epitela. Imaju obilnu citoplazmu piramidalnog oblika i veliku jezgru s istaknutim nukleolusom. Vežu folikulostimulirajući hormon (FSH) i imaju više složenih uloga uključenih u potporu zametnim stanicama. Manje su podložne apoptozi u usporedbi sa zametnim stanicama, no podložne su toksičnim učincima koji se manifestiraju kao razne morfološke promjene (Gondos i Berndston, 1993).

Razinu androgena unutar testisa ključnu za zametne stanice održavaju Leydigove stanice koje se nalaze u intertubularnom intersticiju. Nalaze se u nakupinama povezanim krvožilnim

komponentama, imaju jajolike središnje jezgre i umjerene količine eozinofilne vakuolizirane citoplazme zbog obilnog glatkog endoplazmatskog retikuluma, u skladu s njihovom sekretornom aktivnošću (Whitney, 2012).

Najveća razlika opaža se u stadijima razvoja germinativnih ili zametnih stanica u postnatalnim sjemenim kanalićima. Naime, nakon okota zametne stanice prolaze kroz brze morfološke i fenotipske promjene kako bi formirale spermatoците koje će ući u mejozu. Prvi val razvoja spermatoцита javlja se krajem infantilnog perioda od PND 15 do PND 18 kada testis postane ovisan o androgenu iz nezrelih Leydigovih stanica proizvedenom u postnatalnom razdoblju. To je vrijeme i kada Sertolijeve stanice prestaju s dijeljenjem, formira se krvno – testisna barijera, a prepoznatljiv je i uzorak rozete u tubularnom epitelu kao i karakteristični lumen u sredini. Tada se testis štakora spušta u skrotum. Nakon toga promjer tubula se pod utjecajem androgena brzo širi, uzorak rozete je izgubljen, mejozom nastale okrugle spermatide se pojavljuju u kasnom juvenilnom periodu oko PND 26, a izdužene spermatide kakve su prisutne u 19. stadiju spermatogeneze vidljive su u peri-pubertalnom razdoblju do PND 46 te se upravo one oslobađaju iz strukture germinativnog epitela u lumen sjemenih kanalića (Picut i sur., 2015).



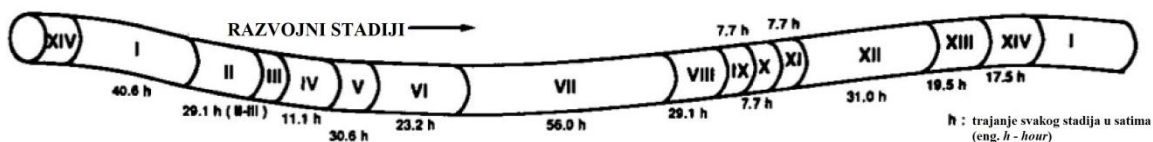
Slika 6. A i B - Histološka struktura testisa štakora u pubertetu (Preuzeto i prilagođeno iz: Elgawish i Abdelrazek, 2014). S – sjemeni kanalići (engl. *seminiferous tubules*); sp – spermatocite, sz – spermatozoidi; st – spermatide

1.8. Spermatogeneza u štakora

Spermatogeneza je proces razvoja nediferenciranih spermatogonija u spermatozoide. Unutar spermatogeneze možemo razlikovati spermatocitogenezu u kojoj se spermatogonije razvijaju u spermatocite. Spermatocite ulaze u mejozu i daju spermatide od kojih se procesom spermiogeneze razvijaju spermatozoidi odnosno spermiji. Nediferencirane spermatogonije u bazalnom odjeljku tubula proliferiraju i obnavljaju se, a neke od njih se razvijaju u primarne spermatocite najavljujući prvu mejotičku diobu. Najraniji od primarnih spermatocita su preleptotenski oblici koji se također nalaze u bazalnom dijelu sjemenog kanalića, a zatim se pomiču u adluminalni odjeljak gdje se uzastopno mijenjaju u leptotenski, zigotenski, pahitenski i diplotenski oblik. Klasifikacija tih primarnih spermatocita temelji se na promjeni u uzorku nuklearnog kromatina. Prva mejotička dioba događa se formiranjem sekundarnih spermatocita. Ove stanice imaju iznimno kratko vrijeme

poluraspada i neposredno nakon nastanka prolaze kroz drugu mejotičku diobu za formiranje haploidnih spermatida koje se zatim pretvaraju u spermatozoide, tj. spermije kroz niz složenih koraka (Maynard, 2019).

Ciklus sjemenog epitela je kompleksan, ali izuzetno precizan i organiziran proces. Taj repetitivan ciklus u štakora može se podijeliti u 14 stadija od kojih svaki ima određeno vrijeme trajanja i morfološki karakteristične stadije razvoja zametnih stanica. Unutar svakog sjemenog kanalića stadiji su raspoređeni duž njih, stoga se na histološkim preparatima uvijek mogu uočiti različiti stadiji ovisno o prerezu (Slika 7).



Slika 7. Stadiji ciklusa germinativnog (zametnog) epitela u kanaliću štakora (Preuzeto i prilagođeno iz: Takahashi i Matsui, 1993).

2. CILJ ISTRAŽIVANJA

Cilj ovog istraživanja bio je procijeniti histopatološke i imunohistokemijske promjene u fetalnim testisima te spermatogenezu u pubertalnim testisima Wistar štakora nakon peroralne prenatalne izloženosti α -cipermetrinu. To uključuje:

- Analizu volumne gustoće zametnih i Sertolijevih stanica u sjemenim kanalićima fetalnih testisa štakora
- Imunohistokemijsku analizu proliferacijskog biljega fosforiliranog histona H3 na položajima S10 i T11 u fetalnim testisima
- Imunohistokemijsku analizu apoptotičkog biljega pocijepane kaspaze 3 u fetalnim testisima
- Analizu brojnosti spermija štakora u pubertetu
- Analizu vijabilnosti spermija štakora u pubertetu
- Analizu morfoloških promjena sjemenih kanalića pubertalnih testisa i određivanje Johnsenovog bodovnog sustava

Navedene analize pokazat će utječe li prenatalna izloženost α -cipermetrinu na razvoj reproduktivnog sustava mužjaka štakora.

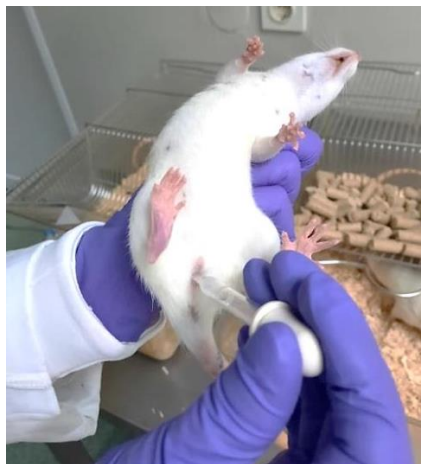3. MATERIJALI I METODE

3.1. Uzgoj pokusnih životinja


Istraživanje na laboratorijskim životinjama provedeno je uz dozvolu Etičkog povjerenstva Instituta za medicinska istraživanja i medicinu rada, Zagreb (Ur. Br.: 100-21/20-20), u skladu sa Zakonom o zaštiti životinja (NN 135/06), i Pravilnikom o zaštiti životinja koje se koriste u znanstvene svrhe (NN 55/13). U istraživanju su korišteni štakori vrste Wistar HsdBrlHan uzgojeni u Jedinici za laboratorijske životinje Instituta za medicinska istraživanja i medicinu rada, Zagreb. Životinje su uzgojene i držane u mikroklimatskim uvjetima sukladno zakonskim propisima (temperatura od 20 do 22 °C, vlaga od 40 do 60% i 12 satna izmjena svjetla i tame), u standardnim kavezima za držanje malih pokusnih glodavaca (Techniplast, Italija; Ehret, Tulln, Austrija) te su imale *ad libitum* pristup vodi i standardnoj hrani za glodavce (Complete feed for mice and rats 4RF21, Mucedola, Settimo Milanese, Italija). Na početku pokusa životinje su izvagane, označene te smještene po 4 životinje u 1 kavezu.

3.2. Praćenje estrusnog ciklusa ženki

S ciljem utvrđivanja ženki s ujednačenim četverodnevni estrusnim ciklusima svakog jutra su veterinarske tehničarke tijekom 4 tjedna uzimale ispirke rodnice staklenom kapaljkom mlakom vodom iz vodovoda koje su nanosile redom na staklenu pločicu (Slika 8 i 9).

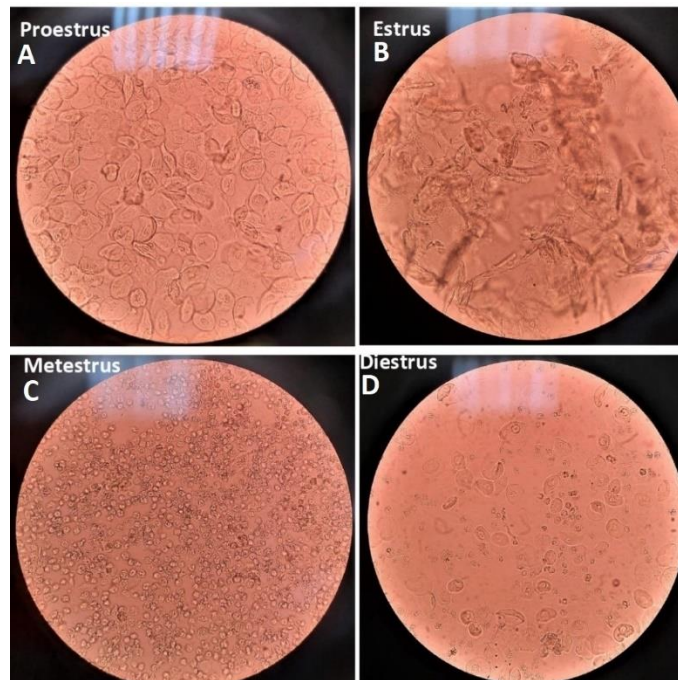


Slika 8. Uzimanje ispirka rodnice kapaljkom (Izvor: osobni album fotografija)



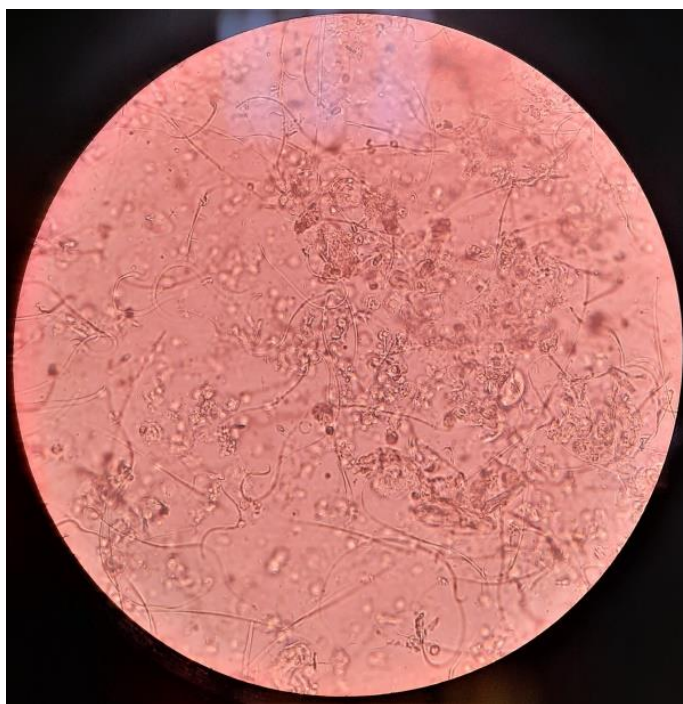
Slika 9. Staklene pločice na koje se nanose ispirci rodnica (Izvor: osobni album fotografija)

Na temelju vrste i brojčanog omjera oljuštenih stanica epitela rodničke sluznice promatranih pod mikroskopom (Zeiss Axiostar plus) procijenila sam fazu estrusnog ciklusa toga dana (Slika 10).



Slika 10. Faze estrusnog ciklusa ženki štakora: A – faza proestrusa; B – faza estrusa; C – faza metestrusa; D – faza diestrusa (Izvor: osobni album fotografija)

Od ukupnog broja ženki uz pomoć mentorice odabrala sam one jedinke s ujednačenim četverodnevnom estrusnim ciklusom za pokus i na dan proestrusa stavila ih u rasplod s neizloženim mužjacima preko noći u omjeru 1:1. Sljedećeg jutra veterinarska tehničarka uklonila je mužjake iz kaveza i ženka ponovno uzela ispirke rodnice. Ženke kod kojih sam utvrdila prisutnost spermija u ispirku rodnice ili pronašla vaginalni čep u otvoru rodnice proglasila sam „sperm – pozitivnima“ odnosno oplodjenima (Slika 11). Taj dan označen je kao prvi dan graviditeta (DG 1). Graviditet sam dodatno potvrdila citološkim rodničkim ispircima narednih dana jer, ukoliko su zanijele, ženke štakora više ne cikliraju i nalaze se u D1/D2 fazi (Ajayi i Akhigbe, 2020).



Slika 11. Sperm pozitivan ispirak rodnice ženke štakora (Izvor: osobni album fotografija)

3.3. Raspodjela životinja u pokusne skupine

Gravidne ženke F0 generacije razvrstala sam uz pomoć mentorice u 6 pokusnih skupina od 12 životinja po svakoj skupini: negativna kontrola (voda), kontrola otapala (kukuruzno ulje), pozitivna kontrola (dietilstilbestrol) te 1, 10 i 19 mg/kg tj.m./dan α -cipermetrina (α -cyp). Doze α -cyp kojima su životinje izlagane izračunate su prema trenutno dostupnima NOAEL i LOAEL vrijednostima za α -cyp, za reproduktivnu toksičnost u štakora - NOAEL 7,5 mg/kg/dan i LOAEL

37,5 mg/kg/dan (WHO, 2019). Životinje je nadležni veterinar peroralno izlagao od 6. dana graviditeta (DG) do 21. DG, odnosno do okota, 1 mL/dan, želučanocrijevnom sondom kako bi se imitirao prirodan put unosa pesticida hranom. Tim je načinom unosa također osigurano da je svaka životinja izložena točno željenoj koncentraciji istraživanog spoja, odnosno kontrolnih otopina. Izlaganje je prikazano u Tablici 1.

Tablica 1. Prikaz izlaganja pokusnih skupina vodi (negativna kontrola), kukuruznom ulju (kontrola otapala), α -cipermetrinu (α -cyp)) i dietilstilbestrolu (pozitivna kontrola) od 6. dana graviditeta (DG) do 21. DG/okota, 1 mL/dan, *per os*. U svakoj pokusnoj skupni nalazilo se 12 životinja.

POKUSNA SKUPINA	IZLOŽENOST ŽIVOTINJA			BROJ ŽIVOTINJA	VRIJEME IZLOŽENOSTI
NEGATIVNA KONTROLA	VODA	1 mL/dan	<i>per os</i>	12	Od 6. dana graviditeta (DG) do 21. DG/okota
KONTROLA OTAPALA	KUKURUZNO ULJE	1 mL/dan	<i>per os</i>	12	od 6. DG do 21. DG/okota
α -CYP1	α -CYP 1 mg/kg tj. m./dan	1 mL/dan	<i>per os</i>	12	od 6. DG do 21. DG/okota
α -CYP10	α -CYP 10 mg/kg tj. m./dan	1 mL/dan	<i>per os</i>	12	od 6. DG do 21. DG/okota
α -CYP19	α -CYP 19 mg/kg tj. m./dan	1 mL/dan	<i>per os</i>	12	od 6. DG do 21. DG/okota
POZITIVNA KONTROLA	DIETILSTILBESTROL 10 μ g/kg tj. m./dan	1 mL/dan	<i>per os</i>	12	od 6. DG do 21. DG/okota

Kratice: α -CYP - α -cipermetrin

3.4. Uzorkovanje i fiksacija uzoraka

3.4.1. Uzorkovanje fetalnih testisa (sjemenika)

Nadležni veterinar je 21. dana graviditeta dijelu gravidnih ženki pod općom anestezijom (Narketan i Xylapan, Vetoquinol UK Ltd., Towcester, United Kingdom, *i.p.*) izolirao gravidnu maternicu s plodovima i jajnicima. Iz gravidnih maternica izolirani su fetusi. Iz 5 muških fetusa po skupini izolirani su lijevi testisi (sjemenici), koje sam izvagala i pospremila u Eppendorf epruvete te fiksirala 48 sati u Sainte – Marie fiksativu (95% apsolutni etanol, 1% ledena octena kiselina). Preostale štakorice su se okotile i njihovi muški mladunci su neometano rasli do puberteta kada su im uzorkovani testisi i epididimisi (pasjemenici).

3.4.2. Uzorkovanje pubertalnih testisa (sjemenika) i epididimisa (pasjemenika)

Mladunci su odvojeni od majke 21. dana nakon okota, razvrstani po spolu te smješteni u posebne kaveze. Nakon potvrde ulaska u pubertet svakodnevim praćenjem vanjskih znakova spolnog sazrijevanja (odvajanja prepucija) od petog tjedna života, iz 5 muških mladunaca po skupini je nadležni veterinar pod općom anestezijom (Narketan i Xylapan, Vetoquinol UK Ltd., Towcester, United Kingdom, *i.p.*) izolirao testise (sjemenike) i epididimise (pasjemenike). Lijeve testise sam izvagala i pospremila u Falcon epruvete gdje sam ih fiksirala 48 sati u Sainte – Marie fiksativu.

3.4.3. Uzorkovanje sperme iz epididimisa (pasjemenika)

Desni rep (lat. *cauda*) epididimisa, odnosno pasjemenika, sam izvagala i stavila u Petrijeve zdjelice zajedno s 1 mL medija (Sydney IVF Medium, COOK, Limerick, Ireland) te ostavila 10 – 20 minuta na grijaćoj ploči na 37 °C. Epididimis sam zarezala u oblik slova V kako bi spermiji isplivali u medij. Potom sam pipetom oprezno prikupila spermu u obliku paučinastog oblačića te ju razrijedila s medijem (Sydney IVF Medium, COOK, Limerick, Ireland) u omjeru 1:20 i inkubirala na 37 °C u termobloku (Eppendorf ThermoMixer C) kako bih osigurala preživljenje spermija.

3.5. Uklapanje i rezanje testisa štakora

Uzorci fetalnih i pubertalnih testisa nakon fiksacije dehidrirani su u uzlaznoj seriji alkohola te uklopljeni u parafin. Uzorke sam rezala na rotacijskom mikrotomu (Leica, RM2125 RTS, Wetzlar, Njemačka) na debljinu od 4 μm . Kistom sam ih premjestila u vodenu kupelj na 41 °C kako bi se izravnali te sakupila na silanizirana predmetna stakalca Vitrognost (Biognost[®], Zagreb, Hrvatska). Uzorke sam držala na 45 °C minimalno 48 sati prije histopatološke i imunohistokemijske obrade kako bih osigurala da se tkivo dobro zalijepilo za stakalce.

3.6. Histopatološka obrada testisa štakora

Dio rezova sam obojala hematoksilinom i eozinom (Biognost[®] Hematoxylin M; Biognost[®] Eosin Y 0,5% Aqueous, Zagreb, Hrvatska) u svrhu promatranja patoloških promjena u tkivu testisa. Uzorke sam prvotno deparafinirala 1 sat na 56 °C u termostatu i temperirala 10 minuta na sobnoj temperaturi. Potom sam dodatno deparafinirala i rehidrirala uzorke u silaznom nizu alkohola: ksilen I (Biognost[®] BioClear, Zagreb, Hrvatska) 1 x 10 min, ksilen II (Biognost[®] BioClear, Zagreb, Hrvatska) 1 x 10 min, 100% EtOH 2 x 5 min, 96% EtOH 2 x 5 min, 70% EtOH 1 x 5 min i u destiliranoj vodi (dH₂O) 1 x 5 min. Uzorke sam zatim 50 sekundi uronila u hematoksilin (Biognost[®] Hematoxylin M, Zagreb, Hrvatska) i kratko isprala u dH₂O. Potom sam višak hematoksilina uklonila pod mlazom vodovodne vode 1 x 5 min. Uzorke sam zatim 30 sekundi uronila u eozin (Biognost[®] Eosin Y 0.5% Aqueous, Zagreb, Hrvatska) i dehidrirala ih u uzlaznom nizu alkohola: dva kratka urona u 70% EtOH, dva kratka urona u 96% EtOH, 100% EtOH 2 x 30 sekundi, ksilen II (Biognost[®] BioClear, Zagreb, Hrvatska) 1 x 30 sek, ksilen I (Biognost[®] BioClear, Zagreb, Hrvatska) 1 x 30 sek, ksilen III (Biognost[®] BioClear, Zagreb, Hrvatska) 1 x 15 min. Uzorke sam finalno uklopila pomoću BioMount DPX Low smole za uklapanje (Biognost[®], Zagreb, Hrvatska) i pokrila pokrovnim stakalcem Vitrognost (Biognost[®] Zagreb, Hrvatska).

3.7. Imunohistokemijska obrada uzoraka fetalnih testisa štakora

Imunohistokemija je metoda za detekciju i lokalizaciju proteina u tkivima koja se temelji na specifičnom vezanju protutijela na antigen. U svrhu određivanja promjene ekspresije apoptotičkog i proliferacijskog biljega u tkivu testisa fetusa prenatalno izloženih α -cipermetrinu, imunohistokemijom sam detektirala fosforilirani oblik histona H3 karakterističan za M – fazu staničnog ciklusa te pocijepanu kaspazu 3, aktivni oblik kaspaze 3, koji je karakterističan za stanicu koja prolazi kroz apoptozu (Hans i Dimitrov, 2001; Mazumder i sur., 2008). Za detekciju histon H3 proteina koristila sam rekombinantno zečje protutijelo specifično za histon H3 fosforiliran na aminokiselinama Ser10 i Thr11 (ab32107, Abcam, Cambridge, Ujedinjeno Kraljevstvo). Za detekciju pocijepane kaspaze 3 koristila sam monoklonsko zečje protutijelo specifično za pocijepanu kaspazu 3 (#9664, Cell Signaling Technology, Danvers, Sjedinjene Američke Države).

Stakalca s rezovima fetalnih testisa uklopljenih u parafin sam prvotno deparafinirala 1 sat na 56 °C u termostatu i temperirala 10 minuta na sobnoj temperaturi. Potom sam dodatno deparafinirala i rehidrirala rezove u silaznom nizu alkohola: ksilen I (Biognost[®] BioClear, Zagreb, Hrvatska) 1 x 10 min, ksilen II (Biognost[®] BioClear, Zagreb, Hrvatska) 1 x 10 min, 100% EtOH 2 x 5 min, 96% EtOH 2 x 5 min, 70% EtOH 1 x 5 min i u destiliranoj vodi (dH₂O) 1 x 5 min. Antigene sam razotkrila kuhanjem uzoraka 20 minuta u citratnom puferu (Dako Target Retrieval Solution, Citrate pH 6, Agilent Technologies, Santa Clara, Sjedinjene Američke Države) te hladila na sobnoj temperaturi 30 minuta. Potom sam stakalca uronila u TBS (engl. *tris – buffered saline*) pufer 5 minuta. Slijedila je inkubacija s 5% albuminom iz goveđeg seruma (BSA, engl. *bovine serum albumin*) u TBS-u u vlažnoj komori na sobnoj temperaturi 20 minuta u svrhu sprječavanja nespecifičnog vezanja sekundarnog protutijela. Uzorke sam zatim preko noći inkubirala s primarnim protutijelom priređenim u 1% BSA, 0,1% Tween[®]20 (Sigma-Aldrich, St. Louis, Sjedinjene Američke Države) u TBS-u na 4 °C u vlažnoj komori. Protutijelo na fosforilirani histon H3 razrijedila sam na koncentraciju 1:500, a protutijelo na pocijepanu kaspazu 3 1:100. Potom sam isprala stakalca s rezovima u TBS-u i inkubirala s 3% H₂O₂ u TBS-u 20 min u mraku kako bi se inaktivirale endogene peroksidaze. Slijedilo je trostruko ispiranje stakalaca u TBS-u po 5 minuta kako bih uklonila sav vodikov peroksid. Uzorke sam zatim 1 sat inkubirala u vlažnoj komori sa sekundarnim protutijelom pripremljenim u kozi specifično za zečje imunoglobuline (ab90751, Abcam, Cambridge, Ujedinjeno Kraljevstvo) te razrijeđeno na koncentraciju od 1:1000 s 1% BSA

u TBS-u. Potom sam stakalca isprala u TBS puferu 3 puta po 5 minuta te nakon toga 3 minute inkubirala s otopinom 3,3' – diaminobenzidina (DAB) i supstrata (Dako Liquid DAB+ Substrate Chromogen System, Agilent Technologies, Santa Clara, Sjedinjene Američke Države) u svrhu vizualizacije signala. Reakciju sam zaustavila kratkim uranjanjem stakala u destiliranu vodu. Zatim sam stakalca 10 sekundi uronila u hematoksilin (Biognost[®] Hematoxylin M, Zagreb, Hrvatska) u svrhu vizualizacije histološke strukture i kratko isprala u dH₂O. Kako bi hematoksilin (Biognost[®] Hematoxylin M, Zagreb, Hrvatska) promijenio boju iz crvene u plavu stakalca sam inkubirala pod mlazom vodovodne vode 1 x 5 min. Stakalca sam zatim 30 sekundi uronila u eozin (Biognost[®] Eosin Y 0,5% Aqueous, Zagreb, Hrvatska) i dehidrirala ih u uzlaznom nizu alkohola: dva kratka urona u 70% EtOH, dva kratka urona u 96% EtOH, 100% EtOH 2 x 30 sekundi, ksilen II (Biognost[®] BioClear, Zagreb, Hrvatska) 1 x 30 sek, ksilen I (Biognost[®] BioClear, Zagreb, Hrvatska) 1 x 30 sek, ksilen III (Biognost[®] BioClear, Zagreb, Hrvatska) 1 x 15 min. Rezove sam finalno uklopila pomoću BioMount DPX Low smole za uklapanje (Biognost[®] Zagreb, Hrvatska) i pokrila pokrovnim stakalcem Vitrognost (Biognost[®] Zagreb, Hrvatska).

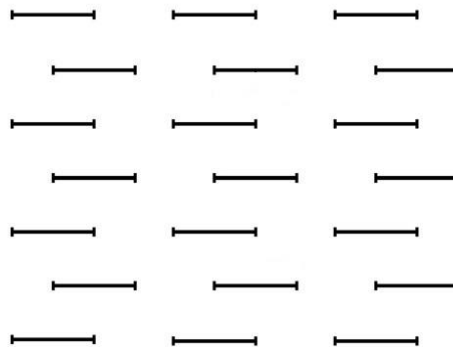
3.8. Stereološka analiza volumenske gustoće gonocita i Sertolijevih stanica u sjemenim kanalićima fetalnih testisa štakora

Kvantitativnu analizu gustoće gonocita i Sertolijevih stanica u sjemenim kanalićima fetalnih testisa napravila sam pomoću relativne stereološke varijable volumenske gustoće (V_v) koja koristi stereološku okularnu mrežicu s testnim točkama. Pri analizi koristila sam četiri ili pet uzoraka po svakoj skupini bojanih hemalaun - eozinom. Stereološku analizu napravila sam pod svjetlosnim mikroskopom (Nikon TE300, Tokyo, Japan) pod povećanjem 400x s Weibelovim mnogonamjenskim testnim sustavom s 42 testne točke (Kališnik, 1985) (Slika 15). Za određivanje potrebnog broja testiranih vidnih polja napravila sam stereološko mjerenje na orijentacijskom uzorku od 10 vidnih polja i broj potrebitih polja izračunala uz 95%-tni interval povjerenja prema DeHoff-ovoj formuli:

$$n = (20 \cdot s/x)^2$$

gdje je „n“ broj polja koje treba analizirati, x je aritmetička sredina orijentacijskog uzorka, s je standardna devijacija orijentacijskog uzorka (Kališnik, 1985).

Volumenska gustoća je količnik pogodaka testnih točaka koje prekrivaju gonocite ili Sertolijeve stanice (P_i) i pogodaka testnih točaka koje prekrivaju referentno područje tubula testisa (P_t) ($V_v = P_i/P_t$), a izražava se u mm^0 (mm^3/mm^3) (Kališnik, 1985).



Slika 15. Mnogonamjenski testni sistem M42 (Preuzeto iz: Weibel, 1966).

3.9. Stereološka analiza numeričke gustoće stanica fetalnih testisa štakora

Pomoću relativne stereološke varijable numeričke gustoće (N_v) kvantitativno sam analizirala proliferacijsku i apoptotičku aktivnost stanica u fetalnim testisima. Pri analizi koristila sam četiri ili pet imunohistokemijski obrađenih uzoraka testisa po svakoj skupini. Stereološku analizu napravila sam pod svjetlosnim mikroskopom (Nikon TE300, Tokyo, Japan) pod povećanjem 400x s Weibelovim mnogonamjenskim testnim sustavom sa 42 testne točke (Kališnik, 1985).

Numerička gustoća (N_v) je relativna stereološka varijabla koja označava broj čestica u određenoj jedinici prostora (mm^{-3}). Razmjerna je količniku broja profila čestica u ravnini presjeka (N_A) i njihovoga prosječnog tangentnog promjera (D) ($N_v = N_A/D$). Nakon što sam prebrojala profil čestica (N) u testnom arealu (A_t) izračunala sam njihov kvocijent $N_A = N/A_t$ i uvrstila u prethodnu formulu. Dobila sam sljedeći izraz:

$$N_v = N/A_t \cdot D$$

Prosječni tangentni promjer H3 i kaspazom 3 obilježenih stanica izračunat je pomoću računalnog programa Ellipse 3D i on za 200 stanica iznosi $D = 0,0084$ mm, ukupna duljina testnih linija $L_t = 1,008$ mm, a površina testnog prostora $A_t = 0,0837$ mm^2 (Katušić, 2010).

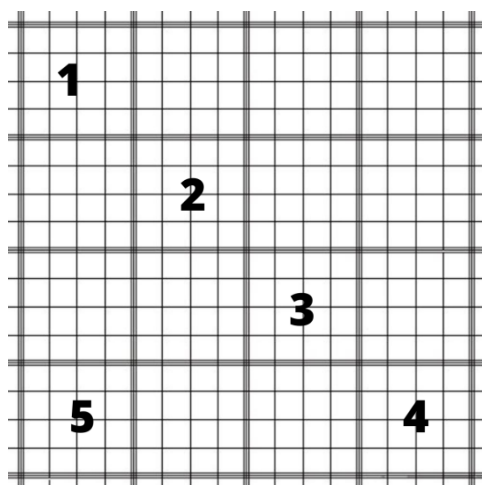
Veličina uzorka je broj vidnih polja na kojima sam provela mjerenje. Taj sam broj odredila nakon brojanja H3 i kaspaza 3 profila u uzorcima na 10 polja i uz 95%-tni interval pouzdanosti prema De Hoffovoj formuli (Kališnik, 1985).

$$n = (200/y \cdot s/x)^2$$

gdje x označava aritmetičku sredinu izbrojanih H3 i kaspaza 3 profila na orijentacijskom uzorku, s označava standardnu devijaciju orijentacijskog mjerenja uzorka i y označava dopušteno odstupanje od rezultata aritmetičke sredine (Kališnik, 1985). Izračunati broj „ n “ označava broj testnih polja koje sam trebala stereološki analizirati pri 95% intervalu pouzdanosti kako rezultat ne bi odstupao od vrijednosti prosjeka za više od 10%.

3.10. Određivanje brojnosti spermija

Za brojanje spermija koristila sam Fuchs – Rosenthalovu komoricu (Glaswarenfabrik Karl Hecht, Sondheim, Njemačka) čija površina kvadrata iznosi 4 x 4 mm, dubina 0,2 mm i volumen 3,2 μL. Sastoji se od 16 kvadrata od kojih je svaki volumena 0,2 μL. Svaki kvadrat sadrži 16 kvadratića. Stanice sam brojala u 4 dijagonalna kvadrata i donjem lijevom kvadratu (Slika 12).



Slika 12. Fuchs - Rosenthalova komorica za brojanje stanica (Preuzeto i modificirano iz <http://www.kefo.hr/fuchs-rosenthal-counting-chamberdouble->)

Konačan broj spermija u uzorku računala sam prema Kawthalkar (2010):

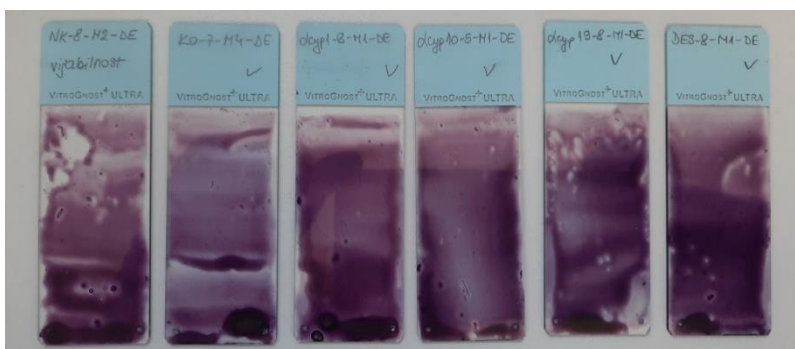
$$\text{Broj spermija u uzorku} = \frac{\text{broj spermija} \cdot \text{razrjeđenje}}{\text{broj brojanih kvadratića} \cdot \text{volumen kvadratića}} \cdot 1000$$

pri čemu je razrjeđenje 1:20, broj brojanih kvadratića je 5 i volumen kvadratića je 0,2 μL.

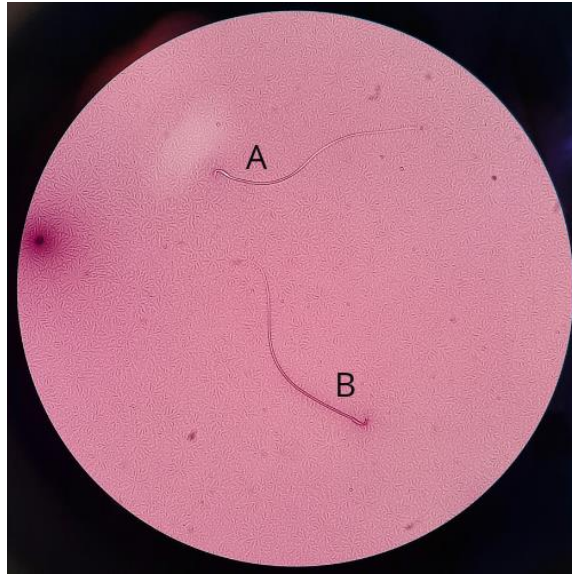
3.11. Određivanje vijabilnosti spermija

Za određivanje vijabilnosti spermija koristila sam protokol bojanja eozin nigrozin koji se koristi kao standardan protokol za ručno određivanje vijabilnosti spermija prema WHO (2010). U tu svrhu koristila sam eozin – nigrozin kit za brzo bojenje (Biognost® Zagreb, Hrvatska). U 50 µL uzorka razrijeđene sperme sam dodala 10 µL eozina te inkubirala 30 sekundi na sobnoj temperaturi. Potom sam dodala 10 µL nigrozina te inkubirala 30 sekundi na sobnoj temperaturi. Na silanizirano predmetno stakalce Vitrognost (Biognost® Zagreb, Hrvatska) sam kapnula 15 µL uzorka te napravila bris drugim stakalcem pod kutem od 45 ° (Slika 13). Nakon što se bris osušio na zraku odmah sam pregledala uzorke pod svjetlosnim mikroskopom (Nikon TE300, Tokyo, Japan) pod povećanjem od 400 puta. Spermiji čija je membrana oštećena upit će eozin i obojat će se rozo – crvenkasto, a spermiji čija je membrana netaknuta neće upiti eozin i neće se obojati (Kawathalkar, 2010) (Slika 14). Analizirala sam 200 spermija po uzorku te postotak vijabilnih spermija odredila prema formuli:

$$\% \text{ vijabilnih spermija} = \frac{\text{Broj neobojenih spermija}}{200} \cdot 100\%$$



Slika 13. Brisevi za određivanje vijabilnosti spermija bojani eozin - nigrozin kitom za brzo bojenje (Izvor: osobni album fotografija)



Slika 14. Prikaz živog (A) i mrtvog (B) spermija bojanih brzim eozin - nigrozin kitom, povećanje 400x (Izvor: osobni album fotografija).

3.12. Procjena očuvanosti spermatogeneze po Johnsen-u

Procjenu očuvanosti spermatogeneze u svakoj eksperimentalnoj skupini odredila sam na slučajno odabranih 20 sjemenih kanalića koristeći metodu po Johnsen-u (engl. *Johnsen's score*). Za analizu sam koristila histološke preparate pubertalnih testisa bojanih hemalaun – eozinom. Ovisno o zrelosti germinativnih stanica od bazalnog prema adluminalnom odjeljku tubula spermatogenezu sam kvantificirala od 1 do 10 prema prilagođenom bodovnom sustavu prikazanom u Tablici 2 (Johnsen, 1970).

Tablica 2. Bodovni sustav za procjenu očuvanja spermatogeneze*

1	Tubularna fibroza, nedostatak sjemenih stanica i potpornih (Sertolijevih) stanica
2	Prisutne potporne (Sertolijeve) stanice, nedostatak sjemenih stanica
3	Pristune spermatogonije uz bazalnu laminu epitela
4	Prisutno nekoliko spermocita (<5)
5	Prisutno više od 5 spermocita, odsutnost spermocida
6	Prisutne spermocite (5 – 10), odsutnost spermija
7	Prisutno >10 spermocida, odsutnost spermija
8	Prisutni spermiji (5 – 10)
9	Prisutno >10 spermija, dezorganizirani sjemenski epitel, obliteriran lumen
10	Prisutna potpuna spermatogeneza / spermioogeneza, mnogo spermija, organiziran sjemenski lumen, prohodan lumen

*(Preuzeta i prevedena iz: Johnsen (1970))

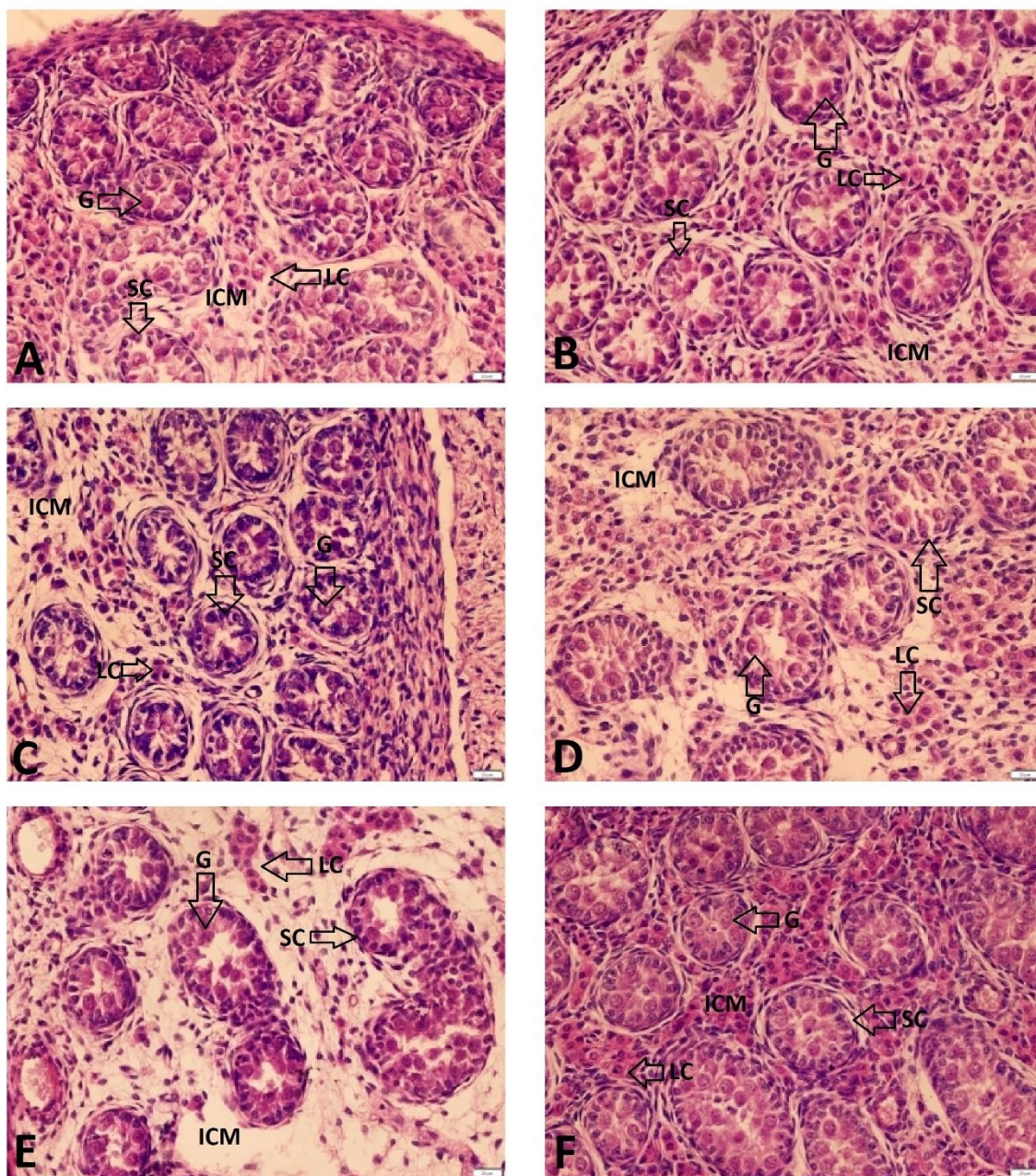
3.13. Statistička obrada podataka

U svakoj laboratorijskoj metodi analizirano je 6 uzoraka po skupini. Dobivene podatke obradila sam i rezultate prikazala tablično ili grafički u programu GraphPad Prism 9. Za utvrđivanje distribucije podataka koristila sam Kolmogorov – Smirnov test. Podatke koji su normalno distribuirani analizirala sam parametrijskim testovima analizom varijance (ANOVA), Dunett-ovim „post hoc“ testom višestruke usporedbe i studentskim *t*-testom. Podatke koji nisu normalno distribuirani analizirala sam Mann – Whitney testom.

4. REZULTATI

4.1. Histopatološka analiza fetalnih testisa štakora

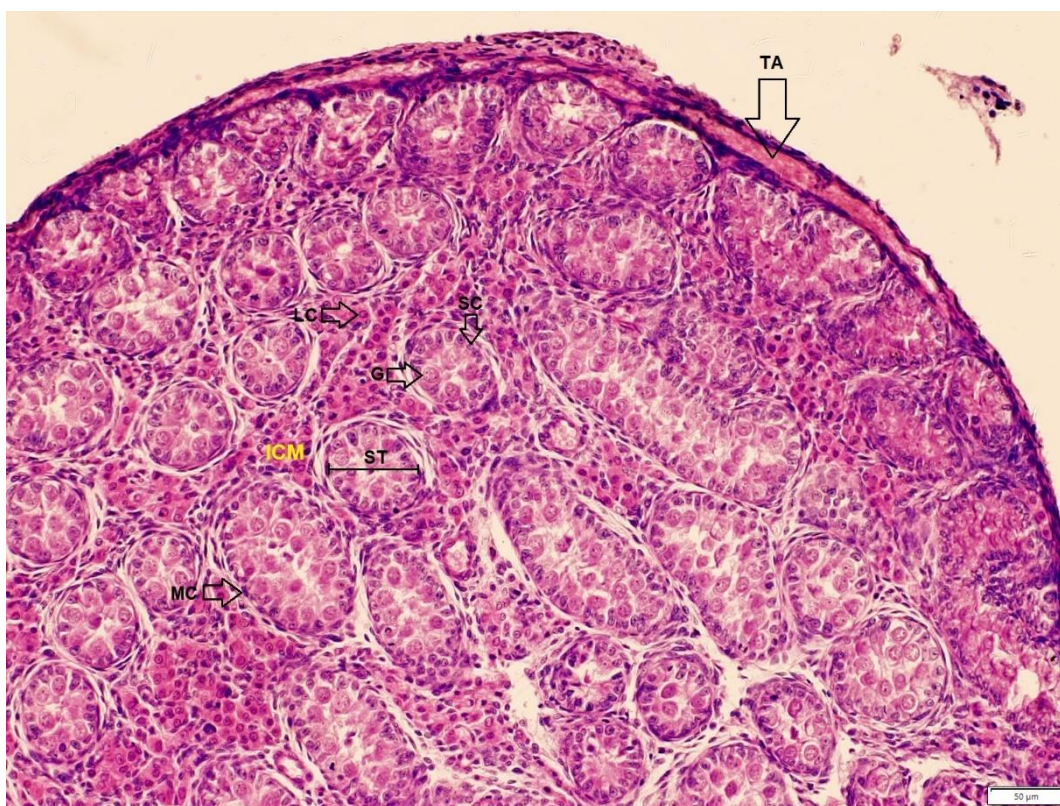
Vidljiva je normalna struktura testisa u skupinama negativne kontrole (NK), kontrole otapala (KO); i skupine α -cyp 1 (α -cipermetrin 1). Gubitak stanične organizacije međustaničnog matriksa i degeneracija Leydigovih stanica vidljiva je u pokusnim skupinama α -cyp 10 (α -cipermetrin 10), α -cyp 19 (α -cipermetrin 19) i skupini pozitivne kontrole (PK). U skupini pozitivne kontrole (PK) također je primijećena migracija gonocita prema periferiji tubula no u skupinama izloženima α -cipermetrinu ta pojava nije zabilježena (Slika 16).



Slika 16. Histopatološka usporedba uzoraka fetalnih testisa štakora prenatalno izloženih A - vodi (negativna kontrola – NK), α -cipermetrinu u dozama od B - 1 mg/kg tj. m./dan (α -cyp 1), C - 10 mg/kg tj. m./dan (α -cyp 10) i D - 19 mg/kg tj. m./dan (α -cyp 19), E - dietilstilbestrolu u dozi od 10 μ g/kg tj. m./dan (pozitivna kontrola – PK) i F - kukuruznom ulju (kontrola otapala – KO) od 6. dana graviditeta (DG) do 21. DG, 1 mL/dan, *per os*. ICM – međustanični matriks (engl. *Intercellular matrix*); LC – Leydigova stanica (engl. *Leydig cell*); G – gonocita, SC – Sertolijeva stanica (engl. *Sertoli cell*). Povećanje 40x.

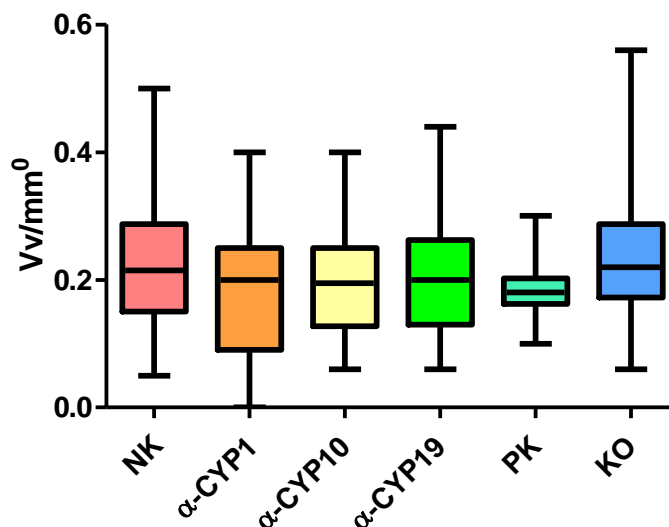
4.2. Stereološka analiza volumenske gustoće gonocita i Sertolijevih stanica u sjemenim kanalićima fetalnih testisa štakora

Za procjenu utjecaja α -cipermetrina na brojnost i ravnotežu gonocita i Sertolijevih stanica u fetalnim testisima provedena je morfometrijska stereološka analiza volumenske gustoće. Iz svake pokusne skupine analizirano je 40 polja bojanih hemalaun – eozinom pod svjetlosnim mikroskopom NIKON TE300 koristeći Weibelov mnogonamjenski testni sistem M42. Volumenska gustoća prikazuje koliki volumen pojedine vrste stanica zauzimaju unutar testnog prostora što je u ovom slučaju sjemeni kanalić (Slika 17).



Slika 17. Prikaz volumenske gustoće sjemenog kanalića u uzorku fetalnog testisa štakora iz skupine kontrole otapala (KO) prenatalno izloženih kukuruznom ulju od 6. dana graviditeta (DG) do 21. DG, 1 mL/dan, *per os*, s dobro organiziranim međustaničnim matriksom (ICM – engl. *intracellular matrix*) s brojnim Leydigovim stanicama (LC – engl. *Leydig cells*). Vidljivi su sjemeni kanalići ili tubuli (ST – engl. *seminiferous tubules*) sa obodnim miocitama (MC – engl. *myocyte cells*), bazofilnim Sertolijevim stanicama (SC – engl. *Sertoli cells*) i eozinofilnim gonocitama (G – engl. *gonocyte*). Testis je obavijen kolagenom ovojnicom (lat. *tunica albuginea* (TA)).

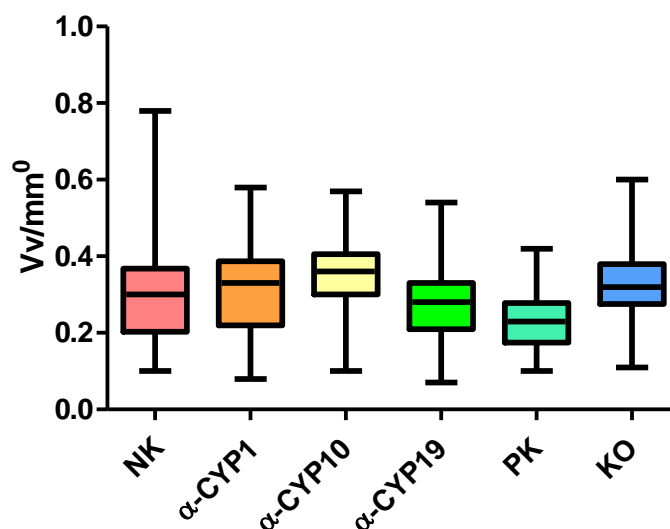
Dunnett-ovim „post hoc“ testom nije uočena statistički značajna razlika među skupinama u volumenskoj gustoći gonocita (Slika 18).



Slika 18. Volumenska gustoća gonocita u sjemenim kanalićima fetalnih testisa štakora prenatalno izloženih vodi (negativna kontrola – NK), α -cipermetrinu u dozama od 1 mg/kg tj. m./dan (α -cyp 1), 10 mg/kg tj. m./dan (α -cyp 10) i 19 mg/kg tj. m./dan (α -cyp 19), dietilstilbestrolu u dozi od 10 μ g/kg tj. m./dan (pozitivna kontrola – PK) i kukuruznom ulju (kontrola otapala – KO) od 6. dana graviditeta (DG) do 21. DG, 1 mL/dan, *per os*.

Rezultati (n=60; n – broj replika (vidnih polja)) su prikazani kao medijani te minimalne i maksimalne vrijednosti.

Studentskim *t*-testom nije uočena značajna razlika u volumenskoj gustoći Sertolijevih stanica u usporedbi sa skupinom negativne kontrole (Slika 19).



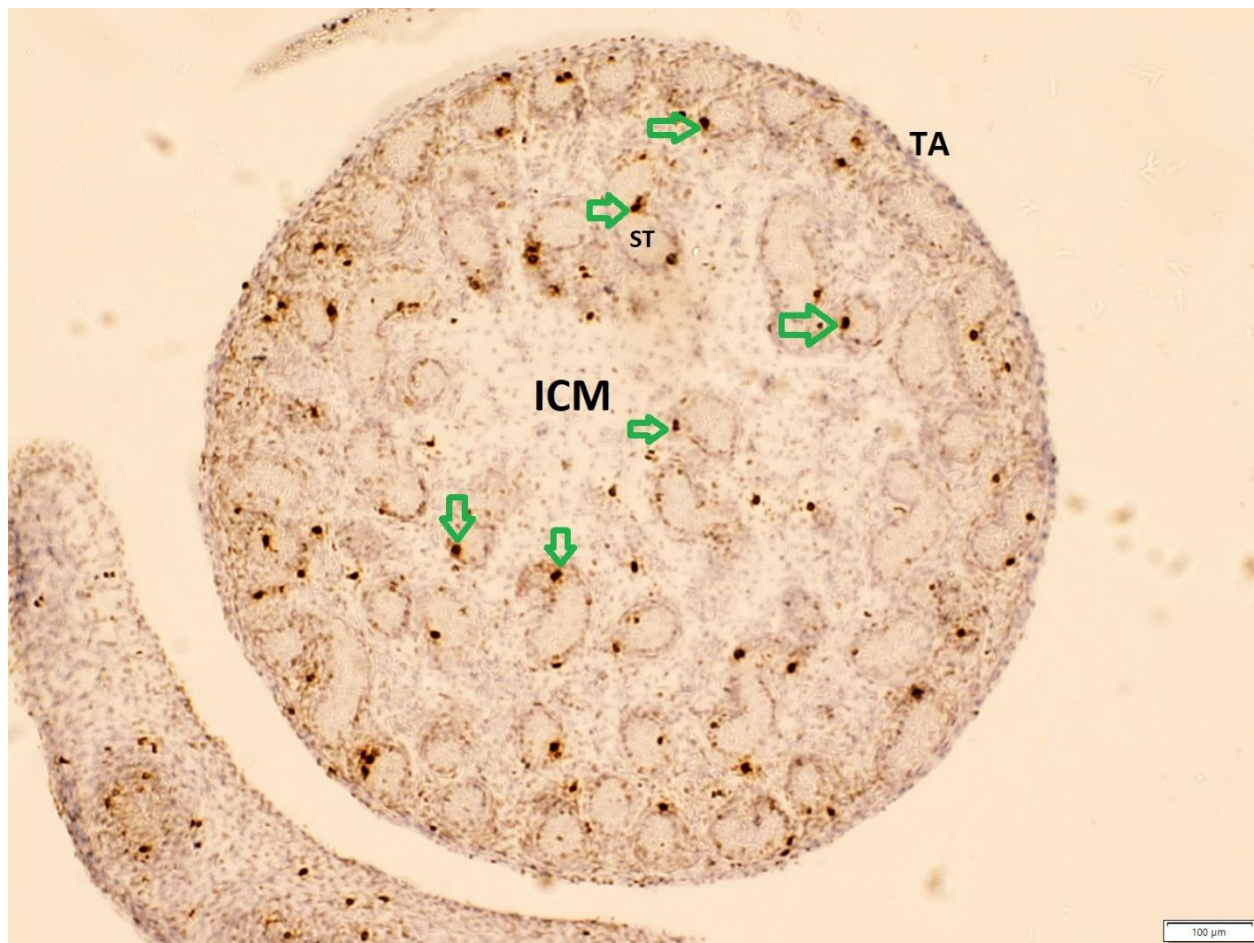
Slika 19. Volumenska gustoća Sertolijevih stanica u sjemenim kanalićima fetalnih testisa štakora prenatalno izloženih vodi (negativna kontrola – NK), α -cipermetrinu u dozama od 1 mg/kg tj. m./dan (α -cyp 1), 10 mg/kg tj. m./dan (α -cyp 10) i 19 mg/kg tj. m./dan (α -cyp 19), dietilstilbestrolu u dozi od 10 μ g/kg tj. m./dan (pozitivna kontrola – PK) i kukuruznom ulju (kontrola otapala – KO) od 6. dana graviditeta (DG) do 21. DG, 1 mL/dan, *per os*.

Rezultati (n=60; n – broj replika (vidnih polja)) su prikazani kao medijani te minimalne i maksimalne vrijednosti.

4.3. Imunohistokemijska analiza fetalnih testisa štakora

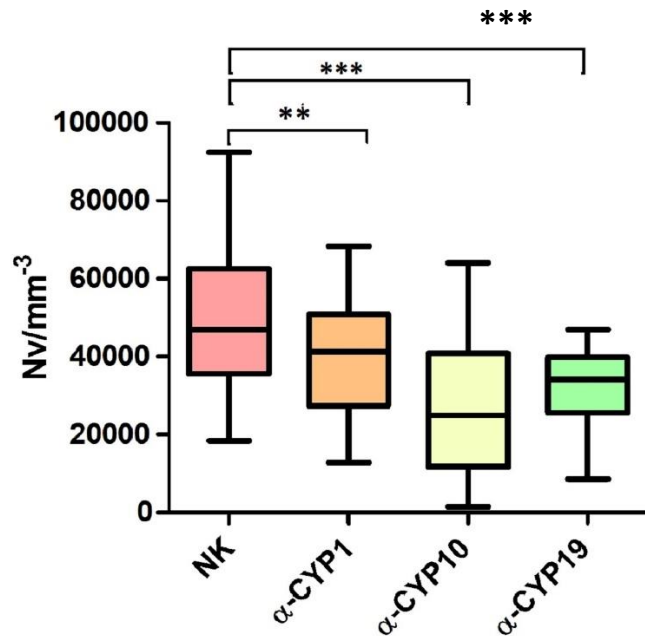
4.3.1. Ekspresija histona H3 fosforiliranog na položajima S10 i T11

Imunohistokemijskom metodom detekcije ekspresije histona H3 fosforiliranog na S10 i 11 položajima određen je utjecaj α -cipermetrina na proliferaciju stanica unutar sjemenih kanalića testisa fetusa štakora. Jezgreni signali fosforiliranog histona H3 brojani su u Sertolijevim stanicama, jer su gonocite u tom razdoblju fetalnog razvoja u mirovanju staničnog ciklusa (Moreno i sur., 2002) (Slika 20).



Slika 20. Prikaz imunohistokemijski dobivenih signala fosforiliranog histona H3 na uzorku fetalnih testisa iz skupine kontrole otapala (KO) prenatalno izloženih kukuruznom ulju od 6. dana graviditeta (DG) do 21. DG, 1 mL/dan, *per os*. Zelenim strelicama označene su stanice pozitivne na histon H3 fosforiliranog na položajima S10 i T11. ICM – međustanični matriks, engl. *intracellular matrix*, ST – sjemeni kanalić, engl. *seminiferous tubule*, TA – lat. *tunica albuginea*

Proliferacija gonocita i Sertolijevih stanica određena je numeričkom gustoćom stanica pozitivnih na histon H3 fosforiliranog na položajima S10 i T11 u testnom arealu cijelog testisa. Između skupine negativne kontrole i skupina izloženih α -cipermetrinu Dunnett-ovom „post hoc“ usporedbom utvrđene su statistički značajne razlike u proliferaciji stanica (Slika 21.)



Slika 21. Numerička gustoća stanica pozitivnih na histon H3 fosforiliranog na položajima S10 i T11 u fetalnim testisima štakora prenatalno izloženih vodi (negativna kontrola – NK), α -cipermetrinu u dozama od 1 mg/kg tj. m./dan (α -cyp 1), 10 mg/kg tj. m./dan (α -cyp 10) i 19 mg/kg tj. m./dan (α -cyp 19) od 6. dana graviditeta (DG) do 21. DG 1 mL/dan, *per os*.

Rezultati (n=60; n – broj replika (vidnih polja)) su prikazani kao medijani te minimalne i maksimalne vrijednosti.

** - statistički značajna razlika među skupinama negativne kontrole i α -cyp-1 ($p < 0,0082$)

*** - statistički značajna razlika među skupinama negativne kontrole i skupina α -cyp-10 i α -cyp-19 ($p < 0,0001$)

4.3.2. Ekspresija pocijepane kaspaze-3

Utjecaj izloženosti majki α -cipermetrinu od 6. DG do 21. DG na apoptozu stanica u testisima fetusa štakora određena je imunohistokemijskom detekcijom pocijepane kaspaze-3. U fetalnim testisima nije utvrđena ekspresija pocijepane kaspaze-3 (rezultati nisu prikazani). Ispravnost protutijela utvrđena je imunohistokemijskim bojanjem tumorskih tkiva u kojima je očekivana pojavnost apoptoze, a ispravnost tkiva testisa i metode utvrđena je odsutnošću ekspresije drugog protutijela γ -H2AX fosforiliranog na serinu 139 koji se također koristi u detekciji apoptoze.

4.4. Brojnost spermija štakora u pubertetu

Brojnost spermija mužjaka štakora u pubertetu određena je brojanjem stanica u uzorku na Fuchs – Rosenthalovoj mrežici za brojanje. Analizirano je 5 uzoraka po pokusnoj skupini. Dunnett-ovom „post hoc“ usporedbom nije utvrđena statistički značajna razlika među pokusnim skupinama.

Tablica 3. Brojnost spermija mužjaka štakora u pubertetu prenatalno izloženih vodi (negativna kontrola – NK), α -cipermetrinu u dozama od 1 mg/kg tj. m./dan (α -cyp 1), 10 mg/kg tj. m./dan (α -cyp 10) i 19 mg/kg tj. m./dan (α -cyp 19), dietilstilbestrolu u dozi od 10 μ g/kg tj. m./dan (pozitivna kontrola – PK) i kukuruznom ulju (kontrola otapala – KO) od 6. dana graviditeta (DG) do okota, 1 mL/dan, *per os*.

	NK	a-CYP1	a-CYP10	a-CYP19	PK	KO
Minimum	2,940e+007	3,000e+007	3,440e+007	4,060e+007	3,880e+007	3,060e+007
Median	4,060e+007	5,000e+007	4,440e+007	5,125e+007	4,970e+007	7,060e+007
Maksimum	7,380e+007	9,440e+007	5,310e+007	7,190e+007	1,100e+008	1,030e+008
Srednja vrijednost	4,864e+007	5,583e+007	4,335e+007	5,323e+007	6,190e+007	6,922e+007

Rezultati (n=5; n – broj replika (uzoraka)) su prikazani kao medijani, minimalne, maksimalne i srednje vrijednosti.

4.5. Vijabilnost spermija štakora u pubertetu

Vijabilnost spermija određena je postotkom živih spermija u ukupnih 200 stanica. Brojeno je 6 uzoraka po skupini. Iako je primijećeno da su vrijednosti kod štakora izloženih α -cipermetrinu bile niže u odnosu na negativnu kontrolu, a najveća doza α -cipermetrina 19 mg/kg/dan imala je najveći učinak no ne i statistički značajan (Tablica 4).

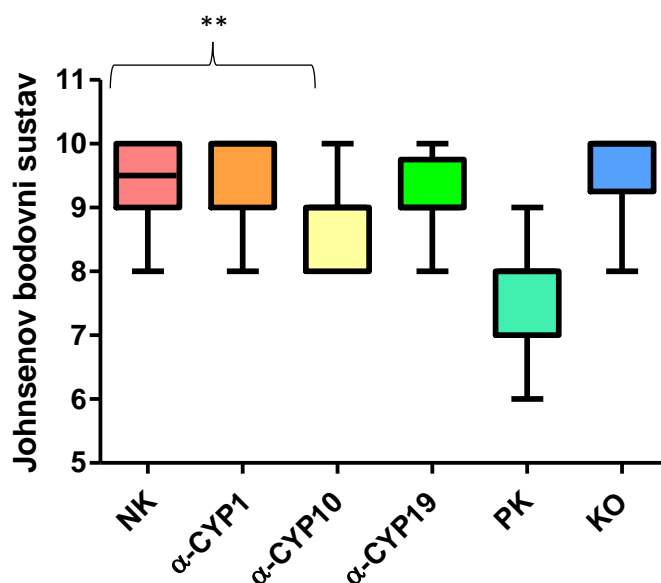
Tablica 4. Vijabilost spermija mužjaka štakora u pubertetu prenatalno izloženih vodi (negativna kontrola – NK), α -cipermetrinu u dozama od 1 mg/kg tj. m./dan (α -cyp 1), 10 mg/kg tj. m./dan (α -cyp 10) i 19 mg/kg tj. m./dan (α -cyp 19), dietilstilbestrolu u dozi od 10 μ g/kg tj. m./dan (pozitivna kontrola – PK) i kukuruznom ulju (kontrola otapala – KO) od 6. dana graviditeta (DG) do okota, 1 mL/dan, *per os*.

	NK	α -cyp 1	α -cyp 10	α -cyp 19	PK	KO
Minimum	80,00	71,00	73,00	58,00	51,00	86,00
Median	86,00	76,00	80,00	69,50	60,50	93,00
Maksimum	95,00	88,00	88,00	89,00	91,00	96,00
Srednja vrijednost	86,40	77,20	79,50	73,00	66,17	91,00

Rezultati (n=5; n – broj replika (uzoraka)) su prikazani kao medijani, minimalne, maksimalne i srednje vrijednosti.

4.6. Očuvanost spermatogeneze u pubertalnih štakora

Procjena očuvanosti spermatogeneze u pubertalnih štakora određena je metodom po Johnsen – u (engl. *Johnsen's score*) na 20 nasumično odabranih tubula po uzorku. Mann – Whitney testom utvrđena je statistički značajna razlika ($p < 0,0053$) između mužjaka štakora u pubertetu iz skupine negativne kontrole prenatalno izloženih vodi i mužjaka skupine α -cyp 10 prenatalno izloženih α -cipermetrinom u dozi od 10 mg/kg/dan od 6. dana graviditeta (DG) do okota, 1 mL/dan, *per os* (Slika 22).



Slika 22. Očuvanost spermatogeneze prema Johnsenovom bodovnom sustavu mužjaka štakora u pubertetu prenatalno izloženih vodi (negativna kontrola – NK), α -cipermetrinu u dozama od 1 mg/kg tj. m./dan (α -cyp 1), 10 mg/kg tj. m./dan (α -cyp 10) i 19 mg/kg tj. m./dan (α -cyp 19), dietilstilbestrolu u dozi od 10 μ g/kg tj. m./dan (pozitivna kontrola – PK) i kukuruznom ulju (kontrola otapala – KO) od 6. dana graviditeta (DG) do okota, 1 mL/dan, *per os*.

Rezultati ($n=20$; n – broj replika (tubula)) su prikazani kao medijani te minimalne i maksimalne vrijednosti.

** - statistički značajna razlika među skupinama negativne kontrole i α -cyp-10 ($p < 0,0053$).

5. RASPRAVA

Hormoni u tijelu djeluju vrlo precizno i u niskim koncentracijama. Reguliraju rast, razvoj, metabolizam, ponašanje, reprodukciju i imunitet. Endokrini disruptori ometaju prirodne hormonske sustave, a izlaganje endokrinim disruptorima može imati cjeloživotne posljedice, pa čak i na sljedeće generacije. Najpoznatiji endokrini disruptori su ftalati, bisfenol A (BPA, engl. *bisphenol A*), polibromirani difenil – eteri (PBDEs, engl. *polybrominated diphenyl ethers*) i parabeni (Monneret, 2017). Jedan od prvih dokazanih endokrinih disruptora je dietilstilbestrol. Dietilstilbestrol je u ovom istraživanju korišten kao pozitivna kontrola zbog brojnih dokaza da djeluje kao endokrini disruptor što je pokazano upravo na laboratorijskim životinjama (Goyal i sur, 2003).

Organofosfatne pesticide za koje je pokazano da djeluju kao endokrini disruptori vrlo brzo su zamijenili piretroidi. Longitudinalnih istraživanja o piretroidima kao endokrinim disruptorima gotovo i nema. Tri istraživanja povezuju dugoročno izlaganje piretroidima s rizikom oboljenja ljudi u spektru autizma (Roberts i sur., 2007; Shelton i sur., 2014; von Ehrenstein i sur., 2019).

Iako postoje istraživanja o djelovanju sintetičkih piretroida kao endokrinih disruptora na životinjskim modelima, djelovanja najčešće korištenog izomera α -cipermetrina na endokrinu disrupciju, patohistološke i razvojne parametre muškog reproduktivnog sustava štakora do sada nisu istražena (Weiner i sur, 2009; Ravula i Yenugu, 2019; Ravula i Yenugu, 2022). U ovom su istraživanju po prvi puta proučavani učinci peroralnog izlaganja ženki štakora α -cipermetrinu tijekom gestacije na reproduktivni sustav muških potomaka cjelovitom analizom u fetalnom i pubertalnom razvoju. Također, po prvi puta su istražene patohistološke promjene i odnosi volumenske gustoće stanica u fetalnim testisima te njihova proliferacija i apoptoza detekcijom fosforiliranog histona H3 i pocijepane kaspaze 3. U testisima mužjaka u pubertetu po prvi puta je procijenjena očuvanost spermatogeneze nakon prenatalnog izlaganja cipermetrinu koristeći se Johnsenovom metodom.

Prepoznati i razlikovati promjene uzrokovane djelovanjem nekog spoja i tkivo u određenom razdoblju razvoja je izrazito teško, stoga sam u ovom istraživanju koristila laboratorijske životinje u različitim razvojnim razdobljima. Za uspješnu reprodukciju mužjacima je potreban kvalitetan i neometan razvoj reproduktivnih organa, pravilna spermatogeneza i mogućnost oplodnje, odnosno

dovoljan broj spermalnih stanica i njihova vijabilnost. Testisi su kao glavni organi muškog reproduktivnog sustava posebno osjetljivi na endokrinu disrupciju. Dva su važna i posebno osjetljiva perioda fetalnog razvoja u štakora, a to je razdoblje brze proliferacije zametnih stanica koja se događa između 4. i 13. dana gestacije te formiranja krvno – testisne barijere koja se događa između 15. i 20. dana gestacije. U fetalnim testisima štakora postoje obrasci mitoze i mitotičkog zastoja stanica ovisno o razdoblju njihovog razvoja. Poznavanje takvih obrazaca ključno je za razlikovanje normalnih staničnih promjena od onih potencijalno uzrokovanih nekim spojem. Od drugog tjedna gestacije pa sve do 18. postnatalnog dana (PND 18) Sertolijeve stanice umnožavaju se procesom mitoze (Orth, 1982). Od drugog tjedna gestacije se gonocite, čiji je karakterističan položaj u središtu tubula fetalnih testisa, također umnožavaju no zatim ulaze u mitotički zastoj krajem trudnoće (od 17. dana gestacije) pa se tek od trećeg postnatalnog dana (PND 3) ponovno mitotski dijele i migriraju iz središnjeg položaja prema periferiji tubula (McGuinness, 1992).

Histon H3 se u stanicama sisavaca fosforilira u kasnoj G2 fazi u području pericentromernog heterokromatina, a s napretkom mitoze proširuje se na cijele kromosome. Proces završava u kasnoj profazi, a defosforilacija započinje u anafazi i završava u ranoj telofazi (Hans i Dimitrov, 2001). Stoga fosforilirani histon H3 može služiti kao biljeg za proliferaciju stanica. U ovom istraživanju uočeno je statistički značajno smanjenje proliferacije stanica u fetalnim testisima mladunaca čije su majke izlagane α -cipermetrinu u dozama od 1, 10 i 19 mg/kg/dan tijekom gestacije (Slika 21). Na temelju dobivenih rezultata možemo reći da se radi o utjecaju α -cipermetrina na proliferaciju stanica u fetalnim testisima mladunaca izloženih α -cipermetrinu s obzirom na značajnu proliferaciju Sertolijevih stanica do PND 18 (Orth, 1982). Drugih istraživanja o proliferaciji stanica fetalnih testisa u štakora čije su majke izložene α -cipermetrinu nedostaje, stoga su ovo prvi rezultati u tom području. Kaspaza-3 je proteolitički enzim koji ima ulogu u cijepanju brojnih staničnih proteina i fragmentaciji DNA. Aktivna je u svom pocijepanom obliku. Posebno je važna i prisutna u procesu programirane stanične smrti apoptoze zbog čega se često koristi kao biljeg apoptotskih procesa. U ovom istraživanju došlo je do izostanka signala pocijepane kaspaze-3 u svim skupinama pri čemu možemo zaključiti da prenatalna izloženost α -cipermetrinu ne uzrokuje programiranu smrt stanica.

Volumni udio Sertolijevih stanica u tubulima fetalnih štakorskih testisa također je u razdoblju trećeg tjedna gestacije veći od volumnog udjela gonocita (Orth, 1982). U ovom istraživanju uočeno

je da je najveća doza α -cipermetrina, 19 mg/kg/dan, utjecala na pad gustoće Sertolijevih stanica u odnosu na negativnu kontrolu pokazan je trend pada volumenske gustoće Sertolijevih stanica s porastom doze α -cipermetrina no nije statistički značajan stoga ga ne možemo pripisati djelovanju pesticida. Patohistološka analiza fetalnih testisa štakora čije su majke tijekom gestacije izložene α -cipermetrinu u dozi od 10 i 19 mg/kg/dan pokazala je promijenjenu histološku strukturu testisa (Slika 16). Uočen je gubitak stanične organizacije, međustaničnog matriksa, promjene u morfologiji i degeneracija Leydigovih stanica što je čest slučaj u toksikološkim istraživanjima. Joshi i suradnici (2011) su pokazali povećan intertubularni prostor sa degeneracijom intersticijskih stanica u albino štakora izloženih cipermetrinu.

U ovom istraživanju nisu utvrđeni statistički značajne promjene u brojnosti i vijabilnosti spermija pubertalnih štakora što kod usporedbe s ostalim sintetičkim piretroidima nije slučaj. Više doze deltametrina primjerice uzrokuje značajno smanjenje brojnosti spermija Wistar štakora kao i promjenu u histološkoj strukturi (Sharma, Singh i sur., 2014). Inhalacija tetrametrimom također dovodi do smanjenja brojnosti spermija (Sakr i Azab 2001).

Ako se pravilno provodi, histopatologija je osjetljiv alat ne samo za otkrivanje učinaka niske doze već i za pružanje uvida u početak, mjesto i mehanizam djelovanja toksikanta. Za „screening“ štetnog utjecaja u testisu Takahashi i Matsui su 1993. godine u svom preglednom radu predložili grupiranje 14 karakterističnih razdoblja ciklusa pri čemu patolog koji izvrsno poznaje izgled određenih razdoblja može razaznati promjene uzrokovane toksikantom od uobičajenih promjena u ciklusu sjemenog epitela. Međutim, kvantitativne promjene i frekvencija njihove raspodjele nisu dobar pokazatelj promjena i ne preporučuju se u toksikološkim istraživanjima (Lanning i sur, 2002). Za lakše prepoznavanje u ovom istraživanju stadiji spermatogeneze su podijeljeni u 4 skupine prema Takahashi i Matsui (1993): razdoblja I – VI koji imaju karakteristično raspoređene duguljaste spermatide unutar ostataka okruglih spermatida, razdoblja VII – VIII kada duguljaste spermatide putuju prema rubu tubularnog lumena, a u središtu je prisutan stanični debris, razdoblja IX – XI u kojem nema okruglih spermatida, a duguljaste spermatide poprimaju elipsoidni oblik i razdoblja XII – XIV kada elipsoidne spermatide postaju linearne. Prema ta 4 stadija procijenjena je očuvanost spermatogeneze metodom prema Johnsenu (1970). Iako je uočeno statistički značajno smanjenje očuvanosti spermatogeneze između mladunaca u pubertetu prenatalno izloženih α -cipermetrinu u dozi od 10 mg/kg/dan u usporedbi s negativnom kontrolom (Slika 22), to nije bio

slučaj kod mladunaca izloženih višoj dozi, stoga ne možemo zaključiti da je došlo do promjene uzrokovane α -cipermetrinom.

6. ZAKLJUČAK

U ovom je radu prvi puta istražen učinak prenatalne izloženosti α -cipermetrinu kao endokrinom disruptoru na razvoj reproduktivnih organa muških štakora, pri čemu su se istraživale patohistološke promjene u tkivima fetalnih testisa, volumenska gustoća gonocita i Sertolijevih stanica u fetalnim testisima, proliferacija i apoptoza stanica u fetalnim testisima, brojnost i vijabilnost spermija te procjena očuvanosti spermatogeneze pubertalnih štakora. Na temelju rezultata provedenog istraživanja možemo zaključiti sljedeće:

- Histopatološkom analizom uzoraka bojanih hemalaun – eozin tehnikom utvrđeno je da prenatalna izloženost α -cipermetrinu u dozama od 10 i 19 mg/kg/dan utječe na organiziranost intersticijskog prostora i cjelovitost Leydigovih stanica u fetalnim testisima štakora.
- Stereološkom analizom volumenske gustoće Sertolijevih stanica i gonocita u fetalnim testisima štakora utvrđeno je da prenatalna izloženost α -cipermetrinu ne utječe na njihovu volumensku gustoću.
- Imunohistokemijskom analizom ekspresije fosforiliranog histona H3 na položajima S10 i T11 utvrđeno je značajno smanjenje proliferacije stanica u testisima fetusa štakora koji su prenatalno izloženi α -cipermetrinu u dozama od 1, 10 i 19 mg/kg/dan.
- Imunohistokemijskom analizom ekspresije pocijepane kaspaze-3 utvrđeno je da prenatalna izloženost α -cipermetrinu ne uzrokuje apoptozu stanica fetalnih štakorskih testisa.
- Analizom brojnosti spermija utvrđeno je da prenatalna izloženost α -cipermetrinu ne utječe na brojnost spermija mužjaka u pubertetu.
- Analizom vijabilnosti spermija utvrđeno je da prenatalna izloženost α -cipermetrinu ne utječe na vijabilnost spermija mužjaka u pubertetu.
- Procjenom očuvanosti spermatogeneze metodom prema Johnsenu utvrđeno je da prenatalna izloženost α -cipermetrinu ne utječe na očuvanost spermatogeneze mužjaka u pubertetu.

Za bolje razumijevanje utjecaja prenatalne izloženosti α -cipermetrinu na razvoj reproduktivnih organa mužjaka štakora potrebno je provesti istraživanje na većem broju uzoraka i proširiti istraživanje na drugu generaciju potomaka kako bismo usporedili uspješnost reprodukcije F1 generacije. Također, poželjno je provesti istraživanje s prenatalnim i postnatalnim izlaganjem α -cipermetrinu kako bi se istražila endokrina disrupcija nakon ponovljene izloženosti pesticidu.

7. LITERATURA

Agrawal, A., Sharma, B. (2010). Pesticides Induced Oxidative Stress in Mammalian Systems—Review Article. *International Journal of Biological and Medical Research*, 1, 90-104.

Ajayi, A., Akhigbe, R. (2020). Staging of the estrous cycle and induction of estrus in experimental rodents: an update. *Fertility Research and Practice*, 6(1). 1-15.

Cocco P. (2002). On the rumors about the silent spring. Review of the scientific evidence linking occupational and environmental pesticide exposure to endocrine disruption health effects. *Cadernos de saude publica*, 18(2), 379–402.

Crain, D. A., L. Guillette Jr. (1997). Endocrine-disrupting contaminants and reproduction in vertebrate wildlife. *Reviews in Toxicology*. 1:47-70.

Elgawish, R., Abdelrazek, H.(2014). Effects of lead acetate on testicular function and caspase–3 expression with respect to the protective effect of cinnamon in albino rats. *Toxicology Reports*. 1:795 – 801.

Fry, D. M. (1995). Reproductive Effects in Birds Exposed to Pesticides and Industrial Chemicals. *Environmental Health Perspectives*, 103, 165.

Gondos, B., Berndtson, W.E. (1993) Postnatal and pubertal development in the Sertoli Cell. *Cache River Press. FL. USA*. 115–154.

Goyal, H. O., Robateau, A., Braden, T. D., Williams, C. S., Srivastava, K. K., Ali, K. (2003). Neonatal estrogen exposure of male rats alters reproductive functions at adulthood. *Biology of Reproduction* 68, 2081–2091.

Hans F., Dimitrov S. (2001). Histone H3 phosphorylation and cell proliferation. *Oncogene*, 20(24), 3021-3027.

Izmjene i dopune Zakona o zaštiti životinja (NN 37/13)

Johnsen, S. (1970). Testicular Biopsy Score Count – A Method for Registration of Spermatogenesis in Human Testes: Normal Values and Results in 335 Hypogonadal Males. *Hormone Research in Paediatrics*, 1(1), 2-25.

Joshi, S. C., Bansal, B., Jasuja, N. D. (2011). Evaluation of reproductive and developmental toxicity of cypermethrin in male albino rats. *Toxicological and Environmental Chemistry*, 93(3), 593-602.

Kališnik, M. (1985). *Temelji stereologije*. 2nd.ed. Ljubljana: Inštitut za histologijo in embriologijo MF, 38-40

Katušić, A. (2010). *Primjena 5-azacitidina tijekom gestacije štakora inducira apoptozu u fetalnom testisu*. Ph.D. Sveučilište u Zagrebu.

Kawthalkar, S. (2010). *Essentials of clinical pathology*. 1st ed. New Delhi: Jaypee Brothers Medical Publishers (P) Ltd.1-162.

Kolpin, D. W., Barbash, J. E., Gilliom, R. J. (2000). Pesticides in Ground Water of the United States, 1992-1996. *Ground Water*, 38(6), 858–863.

Lanning, L. L., Creasy, D. M., Chapin, R. E., Mann, P. C., Barlow, N. J., Regan, K. S., Goodman, D. G. (2002). Recommended approaches for the evaluation of testicular and epididymal toxicity. *Toxicologic pathology*, 30(4), 507–520.

Li, S., Wang, Y., Zou, C., Zhu, Q., Wang, Y., Chen, H., Yang, W., Tu, Y., Yan, H., Li, X., Ge, R. S. (2022). Cypermethrin inhibits Leydig cell development and function in pubertal rats. *Environmental toxicology*, 37(5), 1160–1172.

Luty, S., Latuszyńska, J., Halliop, J., Tochman, A., Obuchowska, D., Przylepa, E., Korczak, E. (1998). Toxicity of dermally applied alpha-cypermethrin in rats. *Annals of agricultural and environmental medicine : AAEM*, 5(2), 109–116.

Luty, S., Latuszynska, J., Obuchowska-Przebirowska, D., Tokarska, M., Haratym-Maj, A. (2000). Subacute toxicity of orally applied alpha-cypermethrin in Swiss mice. *Annals of agricultural and environmental medicine : AAEM*, 7(1), 33–41.

Maynard, R., (2019). *Anatomy and histology of the laboratory rat in toxicology and biomedical research*. USA. Elsevier Academic Press. 1-376.

Mazumder S., Plesca D., Almasan A. (2008) Caspase-3 Activation is a Critical Determinant of Genotoxic Stress-Induced Apoptosis. In: Mor G., Alvero A.B. (eds) Apoptosis and Cancer. Methods in Molecular Biology™, vol 414. Humana Press. 13-21.

McGuinness, M. P., Orth, J. M. (1992). Reinitiation of gonocyte mitosis and movement of gonocytes to the basement membrane in testes of newborn rats in vivo and in vitro. The Anatomical Record, 233(4), 527-537.

Mescher, A. and Junqueira, L. (2018). Junqueira's basic histology. 15th ed. New York: McGraw-Hill, 573.

Mnif, W., Hassine, A. I. H., Bouaziz, A., Bartegi, A., Thomas, O., Roig, B. (2011). Effect of Endocrine Disruptor Pesticides: A Review. International Journal of Environmental Research and Public Health, 8(6), 2265–2303.

Monneret, C. (2017). What is an endocrine disruptor?. Comptes rendus biologiques, 340(9-10), 403-405.

Moreno SG, Dutrillaux B, Coffigny H. (2002). Study of the gonocyte cell cycle in irradiated TP53 knockout mouse fetuses and newborns. International Journal of Radiation Biology. 78:703–9.

Netter, F. H. (2019). Atlas of human anatomy. USA. Philadelphia. Saunders/Elsevier. 372-373.

Orth, J. M. (1982). Proliferation of Sertoli cells in fetal and postnatal rats: a quantitative autoradiographic study. The Anatomical Record, 203(4), 485-492.

Oskam, I. C., Ropstad, E., Dahl, E., Lie, E., Derocher, A. E., Wiig, Øystein, W., Stig, L., Wiger, R., Skaare, J. U. (2003). Organochlorines Affect the Major Androgenic Hormone, Testosterone, in Male Polar Bears (*Ursus Maritimus*) at Svalbard. Journal of Toxicology and Environmental Health, Part A, 66(22), 2119–2139.

Picut, C.A., Remick, A.K., de Rijk, E.P., Simons, M.L., Stump, D.G., Parker, G.A. (2015). Postnatal development of the testis in the rat: morphologic study and correlation of morphology to neuroendocrine parameters. Toxicologic Pathology. 43, 326–342.

Pravilnik o zaštiti životinja koje se koriste u znanstvene svrhe (NN 55/13)

Przyrembel, H., Heinrich-Hirsch, B., Vieth, B. (2000). Exposition to and health effects of residues in human milk. *Advances in Experimental Medicine and Biology*, 478, 307-325.

Purdom, C. E., Hardiman, P. A., Bye, V. V. J., Eno, N. C., Tyler, C. R., Sumpter, J. P. (1994). Estrogenic Effects of Effluents from Sewage Treatment Works. *Chemistry and Ecology*, 8(4), 275–285.

Ravula, A. R., & Yenugu, S. (2019). Long term oral administration of a mixture of pyrethroids affects reproductive function in rats. *Reproductive Toxicology*, 89, 1-12.

Ravula, A. R., & Yenugu, S. (2022). Transgenerational effects on the fecundity and sperm proteome in rats exposed to a mixture of pyrethroids at doses similar to human consumption. *Chemosphere*, 290, 133242.

Roberts, E. M., English, P. B., Grether, J. K., Windham, G. C., Somberg, L., Wolff, C. (2007). Maternal residence near agricultural pesticide applications and autism spectrum disorders among children in the California Central Valley. *Environmental health perspectives*, 115(10), 1482-1489.

Sakr, S. and Azab, A., (2001). Effect of Pyrethroid Inhalation on the Testis of Albino Rat. *Pakistan Journal of Biological Sciences*, 4(4), pp.498-500.

Singh, R., Jan, M., & Sharma, P. (2014). Dose-dependent effect of deltamethrin in testis, liver, and Kidney of wistar rats. *Toxicology International*, 21(2), 131.

Shelton, J. F., Geraghty, E. M., Tancredi, D. J., Delwiche, L. D., Schmidt, R. J., Ritz, B., Hertz-Picciotto, I. (2014). Neurodevelopmental disorders and prenatal residential proximity to agricultural pesticides: the CHARGE study. *Environmental health perspectives*, 122(10), 1103-1109.

Soderlund, D. M., Clark, J. M., Sheets, L. P., Mullin, L. S., Piccirillo, V. J., Sargent, D., Weiner, M. L. (2002). Mechanisms of pyrethroid neurotoxicity: implications for cumulative risk assessment. *Toxicology*, 171(1), 3–59.

Takahashi, M., Matsui, H. (1993). Mechanisms of testicular toxicity. *Journal of Toxicologic Pathology*, 6(2), 161-174.

von Ehrenstein, O. S., Ling, C., Cui, X., Cockburn, M., Park, A. S., Yu, F., Ritz, B. (2019). Prenatal and infant exposure to ambient pesticides and autism spectrum disorder in children: population based case-control study. *bmj*, 364.

Waliszewski, S., Aguirre, A.A., Infanzón, R.M.; Siliceo, J. (2000). Carry-over of persistent organochlorine pesticides through placenta to fetus. *Salud Publica Mexico*. 42, 384-390.

Wang, H. X., Zhang, R., Li, Z., Wang, L. S., Yu, Y., Wang, Q., Ding, Z., Zhang, J. P., Zhang, M. R., Xu, L. C. (2021). Cypermethrin induces Sertoli cell apoptosis through mitochondrial pathway associated with calcium. *Toxicology research*, 10(4), 742–750.

Weibel, E., Kistler, G. and Scherle, W. (1966). Practical stereological methods for morphometric cytology. *Journal of Cell Biology*, 30(1), pp.23-38.

Weiner, M. L., Nemec, M., Sheets, L., Sargent, D., Breckenridge, C. (2009). Comparative functional observational battery study of twelve commercial pyrethroid insecticides in male rats following acute oral exposure. *Neurotoxicology*, 30, S1-S16.

Whitney, K. M. (2012). Testicular histopathology in juvenile rat toxicity studies. *Systems Biology in Reproductive Medicine*, 58(1), 51–56.

WHO, 2010. WHO Laboratory Manual for the Examination and Processing of Human Semen. 5th ed. Geneva: World Health Organization, 27-28.

Zakon o zaštiti životinja (NN 135/06)

Zhang, M., Lai, W., Zhu, Y., Chen, S., Zhou, K., Ao, X., He, L., Yang, Y., Zou, L., Liu, A., Yao, K., Liu, S. (2021). Purification and characterization of a novel cypermethrin-hydrolyzing esterase from *Bacillus licheniformis* B-1. *Journal of Food Science*, 86(4), 1475–1487.

Internet izvori:

<http://www.fao.org/faostat/en/#data/RP>. (pristupljeno 20.3.2022.)

Toxicological profile for pyrethrins and pyrethroids 2003 (Dostupno na: <https://www.atsdr.cdc.gov/toxprofiles/tp155.pdf>) (pristupljeno 2.4.2022.)

National Center for Biotechnology Information (2022). Dostupno na: <https://pubchem.ncbi.nlm.nih.gov/compound/Cypermethrin> (pristupljeno 22.3.2022.)

World Health Organization/International Programme on Chemical Safety (1992) Environmental Health Criteria 142. alpha-Cypermethrin pp. 13-19. Dostupno na: <https://apps.who.int/iris/bitstream/handle/10665/40135/924157142X-eng.pdf?sequence=1> (pristupljeno 22.3.2022.)

<http://www.kefo.hr/fuchs-rosenthal-counting-chamberdouble-> (pristupljeno 11.6.2022.)

WHO/IPCS (2002) Global assessment of the state-of-the-science of endocrine disruptors. World Health Organization/International Program on Chemical Safety. WHO/PCS/EDC/02.2. Dostupno na: <https://apps.who.int/iris/handle/10665/67357> (pristupljeno 11.6.2022.)

WHO/IPCS (2002) Global assessment of the state-of-the-science of endocrine disruptors. World Health Organization/International Program on Chemical Safety. WHO/PCS/EDC/02.2. Available at: <https://apps.who.int/iris/handle/10665/67357> (pristupljeno 13.6.2022.)

National Center for Biotechnology Information (2022). PubChem Compound Summary for CID 93357, alpha-Cypermethrin. from <https://pubchem.ncbi.nlm.nih.gov/compound/alpha-Cypermethrin>. (pristupljeno 22.3.2022.)

National Center for Biotechnology Information (2022). PubChem Compound Summary for CID 448537, Diethylstilbestrol. from <https://pubchem.ncbi.nlm.nih.gov/compound/Diethylstilbestrol>. (pristupljeno 22.3.2022.)

8. ŽIVOTOPIS

Rođena sam 28.03.1996. u Dubrovniku gdje završavam Biskupijsku klasičnu gimnaziju Ruđera Boškovića s pravom javnosti i Umjetničku školu Luke Sorkočevića smjerovi instrumentalist (klavir) i teoretičar (dirigent). Fakultetsko obrazovanje započinjem na Sveučilištu u Dubrovniku na Odjelu za akvakulturu, studij Akvakultura gdje 2018. završavam preddiplomski studij sa završnim radom „Neurofiziološka usporedba razvoja središnjeg živčanog sustava glavonožaca i čovjeka“ te upisujem razlikovni studij Biologija na Prirodoslovno-matematičkom fakultetu u Zagrebu. Razlikovni studij završavam 2019. godine i upisujem diplomski studij Eksperimentalna biologija smjer Fiziologija i imunobiologija. Kroz cijelo svoje srednjoškolsko i fakultetsko obrazovanje aktivno volontiram u gradskim društvima Hrvatskog crvenog križa gdje već više od 10 godina educiram građane, posebice djecu u područjima prve pomoći, ekologije i zaštite okoliša te prevencije ovisnosti i prevencije trgovine ljudima i ljudskim organima. Moje biomedicinsko usmjerenje uvelike prati sve moje izvannastavne aktivnosti. Također aktivno sudjelujem u akademskoj zajednici, sudjelujem u projektima te pohađam znanstvene kongrese i seminare za vrijeme studiranja.

Nagrade i priznanja: Rektorova nagrada za najbolje studentsko znanstveno ostvarenje, 2018.

Sudjelovanje na kongresima:

- Organizacija Europskog kongresa za Akvakulturu održanog u Dubrovniku, 2017.
- Postersko priopćenje–Rainfall influence on the abundance of bacteria in Dubrovnik marine waters, 1st International Students’ GREEN Conference, Osijek, 17.-18.03.2018.
- Postersko priopćenje–Sezonska prehrana mačinka crvenog, *Cepola macrophthalma* (Linnaeus, 1758) na području Južnog Jadrana, 13. Hrvatski biološki kongres, Poreč, 19.-23.09. 2018.
- Postersko priopćenje - Preliminary research results on the influence of consumer antibiotics on unicellular algae and cyanobacteria, 8th International conference WATER FOR ALL, 21.-22.03.2019.

Publikacije:

Himmelreich Perić, Marta; Krsnik, Dajana; Katušić Bojanac, Ana; Merčep, Antonia; Petrina, Petra; Neuberger, Marijana; Kozina, Goran; Katić Anja **Histological assessment of foetal rat testes prenatally treated with α -cypermethrin.** // Abstracts of the 6th Croatian Congress of Toxicology with International Participation CROTOX 2021 ; u: Arhiv za higijenu rada i toksikologiju 72 (2021) (S1) / Lyons, Daniel Mark (ur.).ZAGREB: Institut za medicinska istraživanja i medicinu rada, 2021. str. 42-42 (poster, domaća recenzija, sažetak, znanstveni)

Katić, Anja; Sulimanec Grgec, Antonija; Micek, Vedran; Merčep, Antonia; Bošnjaković, Anja; Biličić, Lea; Canjuga, Irena; Lucić Vrdoljak, Ana **Prenatal exposure to α -cypermethrin and endocrine disruption in mother rats and fetuses at term.** // Abstracts of the 6th Croatian Congress of Toxicology with International Participation CROTOX 2021 ; u: Arhiv za higijenu rada

i toksikologiju 72 (2021) (S1) / Lyons, Daniel Mark (ur.). ZAGREB: Institut za medicinska istraživanja i medicinu rada, 2021. str. 41-41 (poster, domaća recenzija, sažetak, znanstveni)

Čakelić, Mariela; Dobrosravić, Tatjana; Bartulović, Vlasta; Merčep, Antonia; Lučić, Davor **SEZONSKA PREHRANA MAČINCA CRVENOG, *Cepola macrophthalma* (LINNAEUS, 1758) NA PODRUČJU JUŽNOG JADRANA.** // Zbornik sažetaka 13. Hrvatskog biološkog kongresa s međunarodnim sudjelovanjem / Kružić, Petar ; Caput Mihalić, Katarina ; Gottstein, Sanja ; Pavoković, Dubravko ; Kučinić, Mladen (ur.).Zagreb: Hrvatsko biološko društvo, 2018. str. 245-246 (poster, recenziran, sažetak, znanstveni)

Merčep, Antonia; Jozinović, Andrej; Stipičević, Lucija; Grilec, Dolores; Pećarević, Marijana; 2018. **Rainfall influence on the abundance of bacteria in Dubrovnik marine waters.** Journal of Health Science 6:355-357