

Pokazatelji oštećenja i oporavka u različitim moždanim regijama i vremenskim intervalima nakon traumatske ozljede mozga u štakora

Petra, Dolenc

Doctoral thesis / Disertacija

2017

Degree Grantor / Ustanova koja je dodijelila akademski / stručni stupanj: **University of Zagreb, Faculty of Science / Sveučilište u Zagrebu, Prirodoslovno-matematički fakultet**

Permanent link / Trajna poveznica: <https://um.nsk.hr/um:nbn:hr:217:863820>

Rights / Prava: [In copyright](#)/[Zaštićeno autorskim pravom.](#)

Download date / Datum preuzimanja: **2024-07-12**



Repository / Repozitorij:

[Repository of the Faculty of Science - University of Zagreb](#)





Sveučilište u Zagrebu

PRIRODOSLOVNO-MATEMATIČKI FAKULTET
BIOLOŠKI ODSJEK

Petra Dolenc

**POKAZATELJI OŠTEĆENJA I
OPORAVKA U RAZLIČITIM MOŽDANIM
REGIJAMA I VREMENSKIM
INTERVALIMA NAKON TRAUMATSKE
OZLJEDE MOZGA U ŠTAKORA**

DOKTORSKI RAD

Zagreb, 2017.



Sveučilište u Zagrebu

FACULTY OF SCIENCE
DEPARTMENT OF BIOLOGY

Petra Dolenc

**PARAMETERS OF THE BRAIN DAMAGE
AND REPAIR IN DIFFERENT REGIONS
AND TIME POINTS FOLLOWING
TRAUMATIC BRAIN INJURY IN RATS**

DOCTORAL THESIS

Zagreb, 2017.

Ovaj je doktorski rad izrađen na Zavodu za farmakologiju Medicinskog fakulteta Sveučilišta u Rijeci, pod vodstvom prof. dr. sc. Gordane Župan, u sklopu Sveučilišnog poslijediplomskog doktorskog studija Biologije pri Biološkom odsjeku Prirodoslovno-matematičkog fakulteta Sveučilišta u Zagrebu.

Zahvaljujem svojoj mentorici prof. dr. sc. Gordani Župan na pruženom povjerenju i nesebičnoj pomoći prilikom izrade ovog doktorskog rada.

Veliko hvala doc. dr. sc. Kristini Pilipović na korisnim savjetima, izrazitoj susretljivosti i ugodnoj suradnji.

Hvala dragim kolegicama Jeleni, Nives, Tamari, Marini, Maji i Niki na pomoći, podršci i dobrom društvu.

Veliko hvala svim ostalim djelatnicima Zavoda za farmakologiju, prof. dr. sc. Jasenki Mršić-Pelčić, prof. dr. sc. Dinku Viteziću, prof. dr. sc. Veri Vlahović-Palčevski, Vesni, Danijeli, Tanji i Ireni, za ugodnu svakodnevicu.

Hvala Marku, Kristini, Natali, Tihomiru, Maji i Sebastijanu na bezuvjetnom prijateljstvu.

Najveće hvala roditeljima, bratu i Ani na ljubavi, strpljenju i bezuvjetnoj podršci.

SAŽETAK

**POKAZATELJI OŠTEĆENJA I OPORAVKA U RAZLIČITIM MOŽDANIM
REGIJAMA I VREMENSKIM INTERVALIMA NAKON TRAUMATSKE
OZLJEDE MOZGA U ŠTAKORA**

PETRA DOLENEC

Zavod za farmakologiju Medicinskog fakulteta Sveučilišta u Rijeci,
Braće Branchetta 20, 51 000 Rijeka

U ovom doktorskom radu proučavani su opseg i vrijeme pojave pokazatelja oštećenja i oporavka posljedično traumatskoj ozljedi mozga (engl. *traumatic brain injury*, TBI) u dosad nedovoljno istraženim regijama mozga (talamus, mali mozak, rostralni dio velikog mozga). Pokusi su rađeni na odraslim Hannover-Wistar štakorima muškog spola. TBI je inducirana metodom lateralne ozljede mozga tlakom tekućine. Štakori su žrtvovani prvog, trećeg ili sedmog dana nakon TBI, a kontrolnu skupinu činile su životinje žrtvovane prvog dana nakon lažne ozljede. Uzorci mozгова proučavani su Western blot i TUNEL metodama, histološkim/imunohistološkim analizama te Fluoro-Jade B bojenjem. U talamusu ozlijeđenih životinja pronađene su progresivna degeneracija i gubitak neurona, programirana stanična smrt neovisna o aktivnoj kaspazi-3, a posredovana čimbenikom indukcije apoptoze (AIF), reaktivna astrocitoza i mikroglia, te ograničene neuroplastične promjene tijekom prvog tjedna nakon TBI. U malom mozgu ozlijeđenih štakora, prvog dana nakon TBI, neurodegenerativne promjene zabilježene su u stražnjim režnjićima, a potom su ponovno uočene sedmog dana nakon traume u širem području ove strukture. U IX. režnjiću bio je detektiran i značajan gubitak Purkinjeovih stanica u svim istraživanim vremenskim točkama. Najjače izražena apoptoza, koja nije bila posredovana aktivacijom kaspaze-3 niti AIF-om, zabilježena je prvog dana nakon ozljede u svim slojevima kore IX. režnjića. Pojačani AIF signal pronađen je u bijeloj tvari malog mozga trećeg i sedmog dana nakon TBI. Iako su ekspresije markera astrocita i mikroglije bile smanjene u ipsilateralnoj polovici malog mozga nakon TBI, na mjestima oštećenja Purkinjeovih stanica zabilježena je njihova aktivacija. Diskretne neuroplastične promjene nakon TBI detektirane su u IX. režnjiću. U strukturama rostralnog dijela velikog mozga degeneracija i gubitak neurona nisu zabilježeni u prvom tjednu nakon TBI. U frontalnom korteksu ozlijeđenih štakora pronađene su reaktivna astrocitoza i mikroglia, te stanice pozitivne na DCX, marker neuroblasta, a neuroplastične promjene nisu uočene. Promjene imunoreaktivnosti DCX-a detektirane su i u subventrikularnoj zoni i rostralnom migratornom putu ozlijeđenih životinja. Sumarno, rezultati ovog rada pokazali su kako TBI u štakora uzrokuje pojavu znakova oštećenja i oporavka u istraživanim moždanim strukturama u različitim vremenskim točkama tijekom prvog tjedna nakon ozljede.

(163 stranica, 50 slika, 2 tablice, 485 literaturna navoda, jezik izvornika: hrvatski)

Ključne riječi: traumatska ozljeda mozga, patofiziologija, talamus, mali mozak, rostralni dio velikog mozga, štakor

Mentor: Prof. dr. sc. Gordana Župan, Medicinski fakultet, Sveučilište u Rijeci

Ocjenjivači: Dr. sc. Dubravka Švob-Štrac, viši znanstveni suradnik

Prof. dr. sc. Zoran Tadić

Prof. dr. sc. Jasenka Mršić-Pelčić

ABSTRACT

**PARAMETERS OF THE BRAIN DAMAGE AND REPAIR IN DIFFERENT
REGIONS AND TIME POINTS FOLLOWING
TRAUMATIC BRAIN INJURY IN RATS**

PETRA DOLENEC

Department of Pharmacology, Medical Faculty of the University of Rijeka
Braće Branchetta 20, 51 000 Rijeka

In this doctoral thesis regional and temporal distribution of the parameters of damage and repair following traumatic brain injury (TBI) were investigated in the rat brain structures which have not been previously studied extensively (thalamus, cerebellum, rostral part of the cerebrum). Experiments were done on adult male Hannover-Wistar rats. TBI was induced by lateral fluid percussion injury method. Rats were sacrificed on the first, third or seventh day after TBI, and the rats sacrificed on the first day after sham injury were used as the control group. Brain samples were examined by Western blot and TUNEL methods, histologic/immunohistologic analyses, and by Fluoro-Jade B staining. In the thalamus of injured animals progressive degeneration and neuronal loss, programmed cell death, which was caspase-independent, but mediated by apoptosis inducing factor (AIF), reactive astrocytosis and microgliosis as well as limited neuroplastic changes were detected during the first week after TBI. In the cerebellum of the injured rats, on the first day after TBI, neurodegenerative changes were discovered in the posterior lobules, and on the seventh day after brain trauma, diffusely through this brain structure. In the lobule IX, a significant loss of Purkinje cells was detected at all the investigated time points. Most significant apoptosis, which was caspase-3 and AIF independent, was found on the first post-injury day in all the cortical layers within the lobule IX. Enhanced AIF signal was detected in the cerebellar white matter on the third and seventh day after TBI. Even though the expressions of astrocytic and microglial markers were lower in the ipsilateral halves of the cerebellum after TBI, activation of these cells was discovered in the areas of pronounced Purkinje cells' loss. Discrete neuroplastic changes after TBI were also detected in the lobule IX. In the structures of the rostral part of the cerebrum, degeneration and neuronal loss were not detected in the first week after TBI. In the frontal cortex of the injured animals reactive astrocytosis and microgliosis were found as well as the cells which expressed DCX, a neuroblast marker, while other neuroplastic changes were not revealed. Changes in the DCX immunoreactivity were also detected in the subventricular zone and the rostral migratory stream in the injured animals. In conclusion, results of this thesis demonstrated that TBI in the rat causes appearance of the signs of damage and repair in the investigated brain structures in different time points within the first week after the injury.

(163 pages, 50 figures, 2 tables, 485 references, original in Croatian)

Keywords: traumatic brain injury, pathophysiology, thalamus, cerebellum, rostral part of the cerebrum, rat

Supervisor: Prof. Gordana Župan, MD, PhD

Reviewers: Dubravka Švob-Štrac, PhD, Research scientist

Prof. Zoran Tadić, PhD

Prof. Jasenka Mršić-Pelčić, MD, PhD

SADRŽAJ

1. UVOD	1
2. LITERATURNI PREGLED PODRUČJA ISTRAŽIVANJA	4
2.1. Epidemiologija traumatske ozljede mozga	4
2.2. Patofiziologija traumatske ozljede mozga	5
2.2.1. Primarna ozljeda mozga	5
2.2.2. Sekundarna ozljeda mozga	7
2.2.2.1. Mehanizmi stanične smrti	9
2.2.2.2. Reakcije glija stanica	11
2.2.3. Procesi endogenog neurooporavka	15
2.3. Traumatska ozljeda mozga u talamusu, malom mozgu i rostralnom dijelu velikog mozga	18
2.4. Eksperimentalni modeli traumatske ozljede mozga	21
2.4.1. Modeli žarišne traumatske ozljede mozga	21
2.4.2. Modeli difuzne traumatske ozljede mozga	22
2.4.3. Model kombinirane žarišne i difuzne traumatske ozljede mozga	23
3. MATERIJALI I METODE	24
3.1. Pokusne životinje	24
3.2. Materijali	24
3.2.1. Kemikalije	24
3.2.1.1. Kemikalije za Western blot metodu	24
3.2.1.2. Kemikalije za histološke metode	25
3.2.2. Lijekovi	25
3.2.3. Primarna protutijela	25
3.2.4. Sekundarna protutijela	27
3.2.5. Pribor i aparatura	28
3.3. Metode	28
3.3.1. Traumatska ozljeda mozga štakora	28

3.3.2. Western blot analize	31
3.3.2.1. Priprema uzoraka i određivanje koncentracije proteina	31
3.3.2.2. Mjerenje razine ekspresije proteina	31
3.3.3 Histokemijske i imunohistokemijske metode	32
3.3.3.1. Priprema mozгова za histološke analize	32
3.3.3.2. Fluoro-Jade B fluorescentno obojenje	33
3.3.3.3. Imunohistokemijske metode	33
3.3.3.4. Enzimski test za utvrđivanje apoptoze u pojedinačnoj stanici (TUNEL)	34
3.4. Analize i obrada podataka	35
3.4.1. Analize mikrofotografija	35
3.4.2. Statistička obrada podataka	36
4. REZULTATI	37
4.1. Pokazatelji oštećenja i oporavka u talamusu štakora nakon traumatske ozljede mozga	37
4.1.1. Neurodegeneracija i gubitak neurona u talamusu štakora nakon traumatske ozljede mozga	37
4.1.2. Programirana stanična smrt u talamusu štakora nakon traumatske ozljede mozga.....	41
4.1.3. Reakcije glija stanica u talamusu štakora nakon traumatske ozljede mozga	48
4.1.4. Neuroplastičnost u talamusu štakora nakon traumatske ozljede mozga	54
4.2. Pokazatelji oštećenja i oporavka u malom mozgu štakora nakon traumatske ozljede	60
4.2.1. Neurodegeneracija i gubitak neurona u malom mozgu štakora nakon traumatske ozljede mozga	60
4.2.2. Programirana stanična smrt u malom mozgu štakora nakon traumatske ozljede mozga.....	70

4.2.3. Reakcije glija stanica u malom mozgu štakora nakon traumatske ozljede mozga	78
4.2.4. Neuroplastičnost u malom mozgu štakora nakon traumatske ozljede mozga	82
4.3. Pokazatelji oštećenja i oporavka u rostralnom dijelu velikog mozga štakora nakon traumatske ozljede mozga	87
4.3.1. Neurodegeneracija i gubitak neurona u rostralnom dijelu velikog mozga štakora nakon traumatske ozljede mozga	87
4.3.2. Reakcije glija stanica u rostralnom dijelu velikog mozga štakora nakon traumatske ozljede mozga	90
4.3.3. Neuroplastičnost i neurogeneza u rostralnom dijelu velikog mozga štakora nakon traumatske ozljede mozga	93
5. RASPRAVA	99
5.1. Pokazatelji oštećenja i oporavka u talamusu štakora nakon traumatske ozljede mozga	99
5.1.1. Neurodegeneracija i gubitak stanica u talamusu štakora nakon traumatske ozljede mozga	99
5.1.2. Programirana stanična smrt u talamusu štakora nakon traumatske ozljede mozga	100
5.1.3. Reakcije glija stanica u talamusu štakora nakon traumatske ozljede mozga	103
5.1.4. Neuroplastičnost u talamusa štakora nakon traumatske ozljede mozga	106
5.2. Pokazatelji oštećenja i oporavka u malom mozgu štakora nakon traumatske ozljede mozga	108
5.2.1. Neurodegeneracija i gubitak stanica u malom mozgu štakora nakon traumatske ozljede mozga	108
5.2.2. Programirana stanična smrt u malom mozgu štakora nakon traumatske ozljede mozga	113
5.2.3. Reakcije glija stanica u malom mozgu štakora nakon traumatske ozljede mozga	114

5.2.4. Neuroplastičnost u malom mozgu štakora nakon traumatske ozljede mozga	117
5.3. Pokazatelji oštećenja i oporavka u rostralnom dijelu velikog mozga štakora nakon traumatske ozljede mozga	118
5.3.1. Neurodegeneracija i gubitak stanica u rostralnom dijelu velikog mozga štakora nakon traumatske ozljede mozga	118
5.3.2. Reakcija glija stanica u rostralnom dijelu velikog mozga štakora nakon traumatske ozljede mozga	119
5.3.3. Neuroplastičnost i neurogeneza u rostralnom dijelu velikog mozga štakora nakon traumatske ozljede mozga	120
6. ZAKLJUČCI	122
7. LITERATURNI IZVORI	125
8. ŽIVOTOPIS AUTORA	160

1. UVOD

Traumatska ozljeda mozga (engl. *traumatic brain injury*, TBI) oštećenje je tkiva mozga uzrokovano djelovanjem vanjske, mehaničke sile. Radi se o složenom procesu koji dugoročno utječe ne samo na mozak već i na druge organe i organske sustave. Budući da je TBI najčešći uzrok smrti i invaliditeta u osoba mlađih od 45 godina, predstavlja značajan javnozdravstveni problem širom svijeta (1–4). Također, u osoba koje su preživjele TBI, povećana je incidencija različitih oblika epilepsije, poremećaja spavanja, neurodegenerativnih bolesti, neuroendokrinih poremećaja i psihijatrijskih oboljenja (5–13). TBI se često naziva i „tiha epidemija“ jer problemi koji se javljaju posljedično traumi mozga najčešće nisu odmah vidljivi, stvarna incidencija često je podcijenjena, a društvo nije svjesno ozbiljnih i dalekosežnih posljedica ove ozljede (14).

Oštećenje mozga uzrokovano TBI-em posljedica je primarne i sekundarne ozljede. Primarna ozljeda nastaje neposredno po traumi, a posljedica je direktnog djelovanja sile koja uzrokuje ireverzibilno oštećenje tkiva mozga (15–17). Ona može biti žarišna ili difuzna, a najčešće je kombinirana (18,19).

Nekoliko minuta nakon primarnog inzulta započinju sekundarni patofiziološki procesi koji imaju važnu ulogu u oštećenju moždanog parenhima te smrti stanica, a uključuju ekscitotoksičnost, oksidacijski stres, upalu, ishemiju, povećanje propusnosti krvno-moždane barijere (KMB), pojavu edema mozga, te poremećaje metabolizma i regulacije moždanog krvotoka (8,18,20–39). Tijekom sekundarne posttraumatske neuropatologije aktiviraju se kaspaze, translokaze i endonukleaze, enzimi koji uzrokuju progresivne strukturne promjene, fragmentaciju i inhibiciju popravka DNK (21,22,40–44) te pokreću mehanizme aktivacije programirane stanične smrti (21,44–47). Procesu sekundarne ozljede mogu se odvijati i tijekom nekoliko tjedana, mjeseci, pa i godina nakon primarnog inzulta (21,48–50), a u konačnici mogu rezultirati mnogim neurološkim, motoričkim, kognitivnim i afektivnim poremećajima, te invaliditetom, koji su česti ishodi TBI-a.

Usprkos činjenici kako su učinjene brojne studije u kojima je izučavana patofiziološka osnova TBI-a i dalje postoji niz nepoznanica o mehanizmima uključenim u oštećenje i oporavak mozga nakon traume. U dosadašnjim eksperimentalnim istraživanjima, najčešće proučavane regije mozga bile su temporalni i parijetalni korteks te hipokampus (32,51–63). Međutim, funkcionalni ishodi TBI-a ukazuju na potencijalno oštećenje i drugih regija mozga, kao što su primjerice talamus, mali mozak, rostralni dio velikog mozga, strijatum, amigdala i dr.

(21,46,64–78). Radi se o moždanim strukturama koje su udaljene od mjesta primarne ozljede, a u kojima su procesi i mehanizmi oštećenja i oporavka kao i vremenski profil njihove pojavnosti nakon TBI-a nedostavno istraženi. Nadalje, u dosadašnjim istraživanjima korišteni su različiti, više ili manje specifični eksperimentalni modeli žarišne i/ili difuzne TBI, te su postojeći rezultati oštećenja i oporavka pojedinih moždanih struktura u različitim vremenskim točkama nakon TBI-a često u nesuglasju.

S obzirom na gore navedeno, svrha ovog istraživanja bila je proširiti postojeća znanja o patofiziološkoj osnovi TBI-a, poglavito o opsegu i vremenskoj pojavnosti pokazatelja oštećenja i oporavka u dosad nedovoljno istraženim regijama mozga, udaljenim od mjesta primarne ozljede.

Cilj rada bio je u talamusu, malom mozgu i rostralnom dijelu velikog mozga štakora, unutar prvog tjedna nakon indukcije eksperimentalne TBI, odrediti opseg i vrijeme pojave neurodegeneracije, gubitka neurona, različitih oblika programirane stanične smrti, odgovora astrocita i mikroglije, te neurooporavka.

Istraživanje je rađeno na odraslim Hannover-Wistar štakorima muškog spola, na Zavodu za farmakologiju Medicinskog fakulteta Sveučilišta u Rijeci. Eksperimentalna TBI bila je inducirana lateralnom ozljedom mozga tlakom tekućine (engl. *lateral fluid percussion injury*, LFPI), koji je jedan od najčešće korištenih i najbolje karakteriziranih modela traume mozga, a uključuje elemente žarišne i difuzne ozljede (19,79,80). Životinje su žrtvovane prvi, treći ili sedmi dan nakon TBI-a. Razine ekspresija različitih proteina od interesa u tkivnim lizatima određivane su Western blot metodom, a detekcija i kvantifikacija jačine signala pruga (engl. *band*) rađena je pomoću sustava za slikovni prikaz, opremljenog programom za denzitometrijsku analizu (Kodak Image Station 440CF i Kodak 1D Image Analysis Software, Eastman Kodak, Rochester, NY, SAD). Histološke analize rađene su na standardno pripremljenim parafinskim preparatima mozgovih pokusnih životinja. Za detekciju određenih antigena korištene su imunohistokemijske metode, a za vizualizaciju su upotrebljavane svjetlosna ili fluorescentna mikroskopija. Za detekciju neurodegeneracije korišteno je Fluoro-Jade B fluorescentno bojenje, a za dokazivanje apoptoze, enzimski test za utvrđivanje ovog tipa programirane stanične smrti (engl. *terminal deoxynucleotidyl transferase dUTP nick end labeling*, TUNEL). Mikrofotografije koronalnih i sagitalnih rezova preparata mozga za sve navedene postupke analizirane su pomoću ImageJ programa (NIH, Bethesda, MD, SAD). Prikupljeni podaci statistički su obrađeni pomoću računalne programske potpore STATISTICA[®] inačica 10 (StatSoft Inc., Tulsa, OK, SAD).

Hipoteza ovog istraživanja bila je kako se tijekom prvog tjedna nakon TBI-a u štakora bilježe znakovi oštećenja, ali i oporavka u talamusu, malom mozgu i rostralnom dijelu velikog mozga.

2. LITERATURNI PREGLED PODRUČJA ISTRAŽIVANJA

2.1. Epidemiologija traumatske ozljede mozga

TBI je vodeći uzrok smrti i invaliditeta u osoba mlađih od 45 godine te stoga predstavlja značajan javnozdravstveni problem u svim zemljama svijeta (1–3,23). Najčešće se javlja u radno sposobne populacije mlađe životne dobi, kako u razvijenim državama tako i u zemljama u razvoju (2,3). Zbog svojih pogubnih posljedica upravo u populacije bitne za sveukupni društveni razvoj, TBI predstavlja i važan socioekonomski problem (14).

Procjenjuje se kako u zemljama Europske unije oko jedan milijun (81), u Sjedinjenim Američkim Državama (SAD) oko 1,4 milijuna (82), a sveukupno u svijetu oko 10 milijuna ljudi godišnje zadobije TBI (2). U SAD-u, od navedenog broja ozljeđenika, oko 1,1 milijun bude otpušten iz bolnice nakon medicinskog zbrinjavanja, oko 17% bude hospitalizirano na dulje vrijeme, a oko 50 000 umre nakon TBI-a (3,82). Realne brojke o učestalosti TBI-a sigurno su veće od zabilježenih. Naime, procjenjuje se kako od 1,5 milijuna ozljeđenika koji dožive blaže oblike TBI, njih čak 25% ne traži liječničku pomoć (83). Dodatno, u epidemiološke studije najčešće nisu uključeni podaci o učestalosti i posljedicama TBI-a u vojnog osoblja, koje je izrazito podložno ovoj vrsti ozljede (82). Također, epidemiološki podaci o TBI značajno se razlikuju i s obzirom na nejedinstvene kriterije u procjeni težine ozljeda glave i mozga prilikom hospitalizacije ozljeđenika (4).

Trauma mozga dva do tri puta je češća u muškaraca nego u žena (1,84), poglavito u adolescenata i osoba mlađe životne dobi. S obzirom na posljedice, najugroženija su djeca u dobi do četiri godine, zatim stariji adolescenti u dobi od 15 do 19 godina, te osobe starije od 75 godina (1,3).

TBI je najčešće uzrokovan padovima, prometnim nesrećama, nezgodama vezanim uz sport i rekreaciju te nasilnim napadima (4). U različitoj životnoj dobi uzroci TBI-a su drukčiji. Tako su primjerice padovi, koji čine oko 28% ukupnog broja TBI-a, najčešći u djece dobi do četiri godine i osoba starijih od 75 godina (3,82). TBI koje su posljedica sportskih i rekreativnih aktivnosti čine oko 19% ukupnog broja trauma mozga, a najčešće su u djece dobi do 14 godina (82). Prometne nesreće čine oko 20% ukupnog broja TBI-a, a najčešće su u adolescenata dobi od 15 do 19 godina (82).

TBI smanjuje očekivano trajanje života čak i kod blažih kliničkih oblika ozljede (85), a često ima za posljedicu različite neurološke, kognitivne i afektivne poremećaje koji su nerijetko trajni i prisutni do kraja života ozljeđenika (86). Jedna od najznačajnijih dugotrajnih posljedica

TBI-a je teški invaliditet (86). Procjenjuje se kako otprilike 5,3 milijuna ljudi u SAD (2% opće populacije) živi s trajnim teškim invaliditetom nakon TBI-a (87), na što, po nekim procjenama, zdravstveni sustav SAD-a godišnje troši oko 37,8 milijardi američkih dolara (88). Dodatno, nakon TBI-a je povećana učestalost epilepsije, neurodegenerativnih oboljenja poput Parkinsonove i Alzheimerove bolesti, kronične traumatske encefalopatije, psihijatrijskih oboljenja, ali i poremećaja spavanja, anksioznosti, neuroendokrinih poremećaja i mišićnih disfunkcija (5,8–13). Također, pretkliničke i kliničke studije potvrdile su kako progresivna atrofija središnjeg živčanog sustava (SŽS) može biti posljedica TBI-a (50,89–91). Kao neizravne posljedice TBI-a moguća su i trajna oštećenja udaljenih organa npr. jetre, bubrega i kardiovaskularnog sustava (92).

2.2. Patofiziologija traumatske ozljede mozga

2.2.1. Primarna ozljeda mozga

Primarnom ozljedom naziva se žarišno ili difuzno oštećenje mozga koje nastaje kao posljedica neposrednog djelovanja vanjske mehaničke sile. Sile koje uzrokuju ozljedu mozga mogu trajati vrlo kratko, manje od 100 milisekundi (23), ali unatoč toga mogu uzrokovati ozbiljna oštećenja moždanog parenhima i krvnih žila (15–17). Ako snažna vanjska sila djeluje na glavu koja se ne kreće, ozljeda mozga najčešće je praćena prijelomima kostiju lubanje. Ukoliko se glava kreće, na nju se prenosi značajna kinetička energija ubrzanja (akceleracija) ili naglog smanjenja brzine kretanja (deceleracija), te nastupaju translacijska (sila djeluje u ravnini) ili rotacijska oštećenja (sila djeluje pod kutem ili tangencionalno na glavu i mozak) (16). Također, neovisno o gibljivosti glave, mogu se pojaviti i akceleracijska/deceleracijska gibanja mozga unutar kostiju lubanje, te tada nastaju ozljede moždanog parenhima na mjestu (engl. *coup injury*) ili na strani suprotnoj od mjesta (engl. *contra coup injury*) udarca (8). Takvi udarci oštećuju moždano tkivo na način da uzrokuju nagnječenja i oštećenja moždanog parenhima i krvnih žila, te nastaju tipična kontuzijsko-hemoragijska žarišta primarne ozljede (16,93).

Epiduralna, subduralna, intracerebralna i intraventrikularna krvarenja kao posljedice TBI-a povezuju se sa slabim neurološkim oporavkom (94). Intracerebralna krvarenja mogu biti razlogom velikih primarnih lezija u moždanom parenhimu, što je uobičajena pojava kod umjerenog i teškog TBI-a (94).

Za razliku od žarišnih lezija, koje su ograničene na lokalizirana područja mozga, difuzna aksonalna ozljeda značajno je šira te zahvaća veća područje bijele tvari mozga (95). Difuzna aksonalna ozljeda karakteristika je potresa mozga, koji najčešće predstavlja privremenu i prolaznu disfunkcija ovog organa SŽS-a (96). Nekoć se smatralo kako je potres mozga ozljeda blage prirode bez dugoročnih posljedica, međutim, novija istraživanja ukazuju na moguć posljedični razvoj kroničnih oštećenja, osobito ukoliko se traume mozga ponavljaju (96–98).

Difuzna ozljeda mozga može se klinički manifestirati gubitkom svijesti i komom, te značajno doprinosi težini kliničke slike i pogoršava ishod. Njen nastup povezan je s većim brojem smrtnih ishoda te trajnim vegetativnim stanjem (99). Ovaj tip ozljede uzrokuju inertne sile koje nastaju rotacijskom akceleracijom ili deceleracijom glave u trenutku traume, što inducira dinamično povlačenje, kidanje i natiskivanje tkiva mozga, koje kulminira deformacijom i oštećenjem aksonalnih puteva u dubljim moždanim strukturama (15,100,101). Smatra se kako je razlika u gustoći sive i bijele tvari mozga ključna za ovaj tip ozljede. Naime, pod utjecajem rotacijskih akceleracijskih ili deceleracijskih sila siva tvar kreće se brže budući je manje gustoće u odnosu na bijelu tvar. Navedena razlika u brzini kretanja rezultira dislokacijom bijele i sive tvari, te kidanjem aksona koji se nalaze između njih (102–105). Iako se difuzna ozljeda uobičajeno smatra primarnom ozljedom, sve je veći broj autora koji smatraju kako je ona specifičan entitet i posljedica progresivnog procesa koji se inicijalno pokreće djelovanjem vanjske sile, a većim dijelom se razvija kao rezultat sekundarnih patofizioloških procesa (68). Vjeruje se kako primarna ozljeda aksona ima važnu ulogu u klinički teškim oblicima TBI, dok je sekundarna aksotomija češće karakteristika blažih ozljeda mozga (90).

Način, intenzitet i smjer djelovanja vanjskih mehaničkih sila utječu na obrazac i opseg primarnih oštećenja, te time i na funkcionalne ishode ozljeda (15). Ako je primarna ozljeda uglavnom žarišne prirode, uz odgovarajuću medicinsku skrb, ishod može biti povoljan (106). Najteži dugoročni ishodi često su povezani s difuznom ozljedom mozga, koju je teško utvrditi standardnom metodom oslikavanja mozga, kompjuteriziranom tomografijom (99,106). Stoga se u bolesnika s teškim kliničkim oblicima TBI-a i minimalnim strukturalnim promjenama mozga preporučuje učiniti hitnu pretragu magnetskom rezonancijom, na kojoj su dobro vidljive moguće difuzne ozljede. Većina TBI sadrži komponente žarišnog i difuznog oštećenja (8).

U posljednje vrijeme sve se veća pažnja usmjerava na posljedice traume mozga uzrokovane eksplozijom (engl. *blast-induced traumatic brain injury*), kako u vojnog osoblja, tako i u civila. Radi se o specifičnom obliku primarne ozljede uzrokovanom brzim prijenosom i udarom zvučnog vala, induciranom najčešće različitim eksplozivnim napravama (8). Iako je

utjecaj ovog oblika mehaničke ozljede na tkivo mozga zasad nedovoljno istražen, opisani su moždani edem, hematomi i vazospazmi koji se mogu razviti vrlo brzo nakon primarnog inzulata (107). Klinički se najčešće manifestira nizom kognitivnih deficita, te afektivnih i bihevioralnih poremećaja (8,108).

Važno je istaknuti kako je primarna ozljeda mozga ireverzibilna te se na nju ne može djelovati terapijskim već samo kvalitetnim preventivnim mjerama (109).

2.2.2. Sekundarna ozljeda mozga

Ubrzo nakon primarne započinju procesi sekundarne ozljede mozga, koji se mogu odvijati danima, mjesecima, pa i godinama nakon inzulata (21,48,50,110).

Nekoliko je mehanizama sekundarne ozljede koji se pokreću neposredno nakon traume. U početku se javlja val depolarizacije i poremećaji u homeostazi iona, uzrokovani prvenstveno izlaskom iona kalija (K^+) i ulaskom iona kalcija (Ca^{2+}) u stanice (18,111–113). Ulazak Ca^{2+} smatra se ključnim događajem u patogenezi TBI budući da navedeni proces inicira oštećenje mitohondrija, porast stvaranja slobodnih radikala, promjene u ekspresiji gena te aktivaciju brojnih kaskadnih enzimskih sustava, poput kaspaza i fosfolipaza, koji imaju destruktivan učinak na stanicu (26,28,94,114–117). Povećanje Ca^{2+} u aksonima uzrokuje aktivaciju kalpaina s posljedičnom proteolizom bočnih lanaca neurofilamenata, a s vremenom i sekundarnom aksotomijom (118).

U akutnoj fazi nakon TBI-a otpuštaju se ekscitatorne aminokiseline, prvenstveno glutamat, iz presinaptičkih vezikula u izvanstanični prostor (23–25,119,120). U fiziološkim uvjetima, razine glutamata u izvanstaničnom prostoru regulirane su unosom ove aminokiseline u astrocite, koji je posredovan ATP-ovisnim glutamatnim transporterima (115,119,121). Međutim, pretjerano otpuštanje ekscitatornih aminokiselina uzrokuje prekomjernu, gotovo kontinuiranu stimulaciju glutamatnih receptora (24,120) što rezultira ulaskom Ca^{2+} i iona natrija (Na^+) u stanice, te posljedičnom difuzijom iona klorida (Cl^-) i vode, od čega stanice počnu bubriti, a što u konačnici može rezultirati pojavom citotoksičnog edema (117,119,122). Prekomjerne intersticijske razine glutamata zabilježene su u eksperimentalnoj i kliničkoj TBI (123–129).

TBI uzrokuje, također, oštećenje i posljedičnu disfunkciju mitohondrija (121,130). Pretpostavlja se kako su mitohondriji vjerojatno prvi pogođeni ekscitotoksičnošću, a kako porast unutarstaničnog Ca^{2+} uzrokuje smetnje u njihovom radu (26,110,121,131,132). Poremećaji u prebacivanju elektrona i procesima pretvorbe energije u mitohondrijima prisutni su od jednog sata do 14 dana nakon TBI-a u štakora (110). Ovaj proces zabilježen je i u mitohondrijima

aksona te je moguće uzrok aksonalnih perturbacija posljedično TBI-u (68). Nakon traume, kada su energetske zahtjevi stanica značajno povećani, zbog nefunkcionalnosti mitohondrija smanjena je mogućnost proizvodnje ATP-a (68). Dodatno, ozlijeđeni mitohondriji potentni su aktivatori programirane stanične smrti i proizvođači reaktivnih spojeva kisika koji mogu uzrokovati oštećenja staničnih makromolekula (27).

KMB ima brojne bitne uloge u održavanju homeostaze SŽS-a, a formiraju je astrociti u interakciji s moždanim epitelom. Barijera je karakterizirana čvrstim spojištima (133) koji ograničavaju prolaz tvari iz krvotoka u moždani parenhim (134,135), uključujući i infiltraciju upalnih stanica (136). Već sat vremena nakon TBI-a bilježi se disfunkcija KMB-a pa različite molekule, uključivo i upalne stanice, mogu relativno slobodno ulaziti u parenhim mozga (135).

Upala se javlja kao reakcija tkiva na ozljedu i jedan je od najvažnijih sekundarnih procesa u patofiziološkoj kaskadi zbivanja posljedično TBI-u (29,137). Osim što je reakcija na invaziju imunoloških elemenata iz sistemske cirkulacije zbog oštećenja KMB-a (138), odnosno na ekstravazaciju krvnog sadržaja (139,140), razvoj posttraumatske upale rezultat je i stvaranja slobodnih kisikovih i dušikovih radikala od strane, u tkivu mozga prisutnih, upalnih stanica (28,141), ali i primarne, nekrotične smrti stanica koju karakterizira razdor staničnih membrana, te otpuštanje unutarstaničnih komponenti, npr. brojnih enzima iz lizozoma u izvanstanični prostor (141).

TBI pokreće endogeni i egzogeni upalni odgovor (8), što rezultira sintezom i otpuštanjem upalnih medijatora kao što su prostagladini, citokini, kemokini i komponente komplekta (39,141–144). Navedene upalne medijatore mogu sintetizirati i neuroni, astrociti i stanice mikroglije, koji mogu posjedovati i za njih specifične receptore (145–148). Kompleksne upalne promjene koje nastaju nakon ozljede mozga posljedica su, također, i narušavanja kompleksnih homeostatskih interakcija između različitih stanica moždanog tkiva, poglavito mikroglije, astrocita i neurona (149–151). Značajnu ulogu u upali posredovanoj TBI-em imaju stanice mikroglije, koje inicijalno proliferaju, a potom, nakon aktivacije, migriraju prema mjestu ozljede (8). Upalni odgovor podržavaju i astrociti otpuštanjem citokina (152–154). Čini se kako posttraumatska upala ima dualnu ulogu, budući da može doprinijeti razvoju sekundarne ozljede (155,156), ali također, može imati i neuroprotektivno i imunomodulatorno djelovanje (38,143,152–154,157).

U krajnjem stadiju akutne ozljede posljedično TBI-a, navedeni, ali i brojni drugi procesi i čimbenici kaskade patofizioloških procesa uključeni u sekundarnu ozljedu, rezultiraju

nekrotičnom smrti stanice ili se unutar stanica pokreću mehanizmi aktivacije programirane stanične smrti (45).

2.2.2.1. Mehanizmi stanične smrti

Prema smjernicama *Nomenclature Committee on Cell Death* (158,159), smrt stanica može se klasificirati na temelju morfoloških osobitosti (nekroza, apoptoza, autofagija ili smrt povezana s mitozom), enzimskih kriterija (s ili bez posredstva nukleaza ili nekih proteaza, kao primjerice kaspaza, kalpaina, katepsina i transglutaminaza), funkcionalnih aspekata (programirana ili slučajna, fiziološka ili patološka), te imunoloških karakteristika (imunogena ili neimunogena). U ovom odlomku opisani su oblici stanične smrti relevantni za TBI.

Smrt stanica mozga posljedično TBI-u uobičajeno se definira kao nekrotična ili apoptotička (44,46,47), a uglavnom se određuju morfološkim kriterijima (160,161). Bitno je napomenuti kako je navedena podjela pojednostavljena budući da su nakon ozljede mozga detektirani i morfološki međuoblici ta dva oblika stanične smrti, a koje neki autori nazivaju aponekrozom (162) ili nekroptozom (163). Već unutar nekoliko sati nakon TBI, neuroni, koji se nalaze u blizini mjesta ozljede, pokazuju klasične znakove nekroze koji uključuju citotoksični edem, bubrenje mitohondrija, piknozu jezgre, puknuće plazmatskih membrana i raspad staničnih organela (45,164–167). Nekroza se smatra pasivnim događajem karakteriziranim lizom stanice s posljedičnim istjecanjem unutarstaničnog glutamata i lizosomalnih enzima, što potom uzrokuje upalu i oštećenje susjednih stanica (162,165,168). U fazi sekundarne ozljede posljedično TBI-u mogu se zamijetiti i stanice koje pokazuju morfološke karakteristike apoptoze, što uključuje smanjenje njihova volumena, kondenzaciju kromatina, DNK fragmentaciju te stvaranje citoplazmatskih struktura, tzv. apoptotskih tijela (46,169).

Smatra se kako nekroza i apoptoza zapravo čine kontinuum u smrti stanice (21,170) na čiji tijek utječe nekoliko čimbenika kao što su dostupnost ATP-a (171), aktivnost kalpaina (172), unutarstanična razina Ca^{2+} (119,173), prisutnost pro- i antiapoptotičkih čimbenika (40) te aktiviranih kaspaza (167). Smatra se kako u stanicama, u kojima je nakon TBI-a održana dostatna razina ATP-a, započinje proces apoptoze. Suprotno, ako u stanicama nema dovoljne količine energije za energetski zahtjevnu apoptozu, dogodit će se nekroza (170,174). Pretpostavlja se kako se nakon TBI-a, zbog nedostatka ATP-a, apoptoza preusmjerava prema nekrozi (175).

Naziv „apoptoza“ osmislio je Kerr (160) prema grčkim riječima *apo* (od) i *ptosis* (padati) kojima se ilustrira opadanje lišća u jesen (22,158,162), a pojam se odnosi na određene morfološke i biokemijske promjene koje su opisane uglavnom proučavanjem ovog procesa tijekom embriogeneze (22). Apoptoza je prvi put predložena kao kontrolirani oblik stanične smrti 70-ih godina prošlog stoljeća, iako su njene morfološke karakteristike u eksperimentalnoj TBI zamijećene ranije (176). Naziv je nekoć korišten kao sinonim za programiranu staničnu smrt. Međutim, danas je poznato kako postoji više oblika programirane stanične smrti, a apoptoza je samo jedan od njih (21,162). Morfološke karakteristike ovog procesa gore su navedene, a biokemijske markere apoptoze čine aktivirane kaspaze, endonukleaze i translokaze te fragmentirana DNK (177–179). U istraživanjima apoptoze tijekom embriogeneze, nađeno je nekoliko proteina i puteva koji se javljaju prije ili tijekom razvoja ovog oblika stanične smrti. To su npr. kaspaze (aspartat-specifične proteaze), čimbenik nekroze tumora (engl. *tumor necrosis factor- α* , TNF- α), čimbenik indukcije apoptoze (engl. *apoptosis inducing factor*, AIF), čimbenik 1 aktivacije proteaza apoptoze (engl. *apoptotic protease activating factor 1*, Apaf-1), razni članovi Bcl-2 obitelji (npr. Bax, Bcl-X_s i Bid) te citokrom C (180,181).

Dva su tipa kaspaza: pokretačke i izvršne (165). Pokretačke, npr. kaspaze -2, -8, -10 i -12, započinju kaskadni proces apoptoze aktivirajući izvršne kaspaze, npr. kaspaze -3, -6 i -7, koje zatim potiču biokemijske procese koji uzrokuju smrt stanica (45,162,165,168). U ovom slučaju govorimo o kaspaza-ovisnoj staničnoj smrti, koja može imati ekstrinzičan ili intrinzičan put aktivacije. Intrinzičan put aktivacije pokreće se, primjerice, hipoksičnim stresom, koji može rezultirati pomakom u ravnoteži između pro- i antiapoptotičkih članova Bcl-2 obitelji (22). Navedene promjene u kratkom vremenu uzrokuju gubitak mitohondrijskog membranskog potencijala što rezultira otpuštanjem citokroma C u citoplazmu (zbog čega se naziva i mitohondrijskim putem), te u konačnici aktivacijom kaspaze-3 (182). Opisani proces evidentan je i nakon oksidativne ili Ca²⁺ inducirane ozljede mitohondrija (49,110,183). Ekstrinzičan put ovisan je o izvanstaničnoj stimulaciji tzv. receptora smrti (Fas ili TNFR1), te slanju signala nizvodno, do kaspaze-8, koja zatim aktivira kaspaze-3, -6 i -7, ali i Bid, proapoptotički Bcl-2 protein (168).

Programirana stanična smrt može se pokrenuti i aktivacijom kaspaza-neovisnih puteva. Jedan od njih posredovan je AIF-om. Ovaj se protein u fiziološkim uvjetima nalazi između vanjske i unutarnje membrane mitohondrija gdje ima ulogu enzima u oksido-reduktivnim procesima oksidativne fosforilacije (45,184). Ukoliko je membrana mitohondrija oštećena, AIF, jednako kao i citokrom C, izlazi iz mitohondrija, potom ulazi u jezgru gdje inducira

apoptozu kondenzacijom kromatina i fragmentacijom DNK (185). Kaspaza-neovisnu apoptozu mogu inducirati i kalpainsi, katepsini i granzimi (186).

Mitohondriji imaju predvodničku ulogu u procesima programirane stanične smrti, središte su pro- i anti-apoptotičkih proteina iz Bcl-2 obitelji, a ukoliko im je ugrožen membranski integritet, otpuštaju citokrom C i AIF, dva potentna aktivatora apoptoze (187). U citosolu mitohondrija nalazi se i protein Smac/Diablo, inaktivator antiapoptotičkih proteina nazvanih proteini inhibitori apoptoze (engl. *inhibitor of apoptosis proteins*, IAP) (188). IAP-i inhibiraju apoptozu vežući se za aktivirane kaspaze. Smještaj ovih proteina unutar mitohondrija ukazuje, kako je gore već navedeno, na važnost očuvanja funkcije tzv. stanične „tvornice energije“. Ako je sposobnost proizvodnje ATP-a u stanici ugrožena, ona ulazi u program stanične smrti budući da nisko energetska stanje stanice uzrokuje nekoliko funkcionalnih poremećaja, a među kojima su vjerojatno najopasniji nemogućnost replikacije i popravka DNK (189). Otpuštanje genetičkog materijala i različitih proupalnih unutarstaničnih komponenti iz stanica u okolinu tijekom procesa apoptoze je minimalno (119), budući da fagociti brzo i učinkovito uklanjaju apoptotičke stanice prije njihove konačne lize (190).

Programirana stanična smrt posljedično TBI-u odvija se intrinzičnim i ekstrinzičnim putevima rezultirajući najčešće aktivacijom kaspaze-3, najzastupljenije izvršne kaspaze u SŽS-u, ali i kaspaza-neovisnim putem (41,44,47,191–195).

Kaya i sur. (196) pokazali su kako se apoptoza bilježi u korteksu štakora već dva sata nakon eksperimentalno inducirane kortikalne kontuzije, a vrhunac doseže nakon 48 sati. Osim u korteksu, apoptoza je detektirana i u hilusu girusa dentatusa hipokampusa, što ukazuje na njenu značajnu ulogu u sekundarnom oštećenju mozga posljedično TBI-u (196). U pretkliničkim i kliničkim istraživanjima TBI-a, apoptotička smrt stanica u mozgu opisana je mjesecima nakon primarnog inzulta, a doprinosi kroničnim patofiziološkim posljedicama (21,197).

Eksperimentalne studije pokazale su kako su svi tipovi stanica u mozgu podložni apoptozi posljedično TBI-u (46,169,196), no čini se da joj prvi podliježu neuroni, a potom astrociti. Vremenski okvir apoptoze oligodendrocita, mikroglije i endotelnih stanica posljedično TBI-u još uvijek je nedovoljno istražen (45).

2.2.2.2. Reakcije glija stanica

Glija stanice, koje su u SŽS-u brojnije od neurona, imaju mnogo bitnih uloga u zdravom mozgu, a prilikom različitih ozljeda postaju predvodnice u odgovoru tkiva na nastalo oštećenje

(198). Iako su funkcionalni deficiti posljedično ozljedi mozga vezani uz disfunkciju i/ili gubitak neurona, sve više je nalaza koji pokazuju kako je aktivnost glija stanice izrazito bitna determinanta kliničkog ishoda TBI-a (199–201). Stoga, od iznimne je važnosti, kako za fundamentalna saznanja o patofiziologiji ovog tipa ozljede, tako i za otkrivanje potencijalnih meta za farmakoterapijske intervencije, imati detaljan uvid u reakcije glija stanica posljedično TBI-u.

Astrociti su glija stanice koje svojim nastavcima čine strukturnu potporu gotovo svim staničnim komponentama, a imaju brojne uloge u SŽS-u. U zdravom mozgu održavaju pH, homeostazu iona i neurotransmitora u izvanstaničnom prostoru (202,203), te kontroliraju dotok tvari za metaboličke potrebe neurona (34,204,205). Svojim završnim nožicama u interakciji su s endotelnim stanicama kapilara, te sudjeluju u održavanju integriteta KMB-a (206–209). Dodatno, uključeni su u stvaranje i kontrolu neuronalnih sinapsi (210,211). Međusobno su spojeni čvrstim spojištima kojima komuniciraju i stvaraju kompleksnu mrežu koja ima utjecaj i kontrolu nad ostalim stanicama živčanog sustava (212). Ove se potporne stanice SŽS-a na temelju izgleda mogu podijeliti na fibrozne astrocite, koji su uglavnom smješteni u bijeloj tvari, te protoplazmatske astrocite, koji dominiraju u sivoj tvari (213). Postoji i nekoliko vrsta astrocita specifičnih za određene regije, kao što je primjerice Bergmanova glija u molekularnom sloju kore malog mozga (214). Prema novijim saznanjima, astrociti su strukturalno, molekularno i funkcionalno mnogo kompleksnija i heterogenija populacija stanica nego što se ranije smatralo, kako u fiziološkim uvjetima, tako i u odgovoru mozga na ozljedu kada postaju „reaktivni“ (34,215,216). Jedno od najizraženijih molekularnih i morfoloških obilježja reaktivnih astrocita je hipertrofija staničnih nastavaka i povećana razina ekspresije proteina koji čine gliofibrile, u prvom redu kiselog fibrilarnog proteina glije (engl. *glial fibrillary acidic protein*, GFAP), koji je glavna sastavnica gliofibrilarnog sustava odraslih astrocita (217,218). U nekih se ozljeda, kao znak reaktivne astrocitoze, može javiti i proliferacija stanica (198). Reaktivna astrocitoza može varirati ovisno o jačini i naravi ozljede, od blage do vrlo izražene, a u potonjem slučaju najčešće se stvara tzv. glijalni ožiljak, u čijem formiranju, osim astrocita, sudjeluju i periciti te mikroglija (212,216). Reaktivni astrociti imaju brojne uloge u oštećenom tkivu, od kojih su neke protektivne, a neke inhibiraju procese oporavka SŽS-a nakon ozljede (143,212,219,220).

Reakcija astrocita posljedično TBI-u stupnjevita je i heterogen odgovor, koji uvelike ovisi o težini ozljede, njenim biomehaničkim osobitostima i anatomskej lokaciji (34). Tako se npr. kao odgovor na blagu ili umjerenu ozljedu tkiva javlja hipertrofična reaktivna astrocitoza

koja može imati različite oblike, ovisno o specifičnim patološkim promjenama u tkivu, kao što su lokalna ozljeda i degeneracija aksona, oštećenje KMB-a s posljedičnom infiltracijom upalnih elemenata iz krvotoka, degeneracija i gubitak sinapsi zbog ozljede aksona itd. (34). Istraživanja pokazuju kako je jedan od bitnih pokretača brzog odgovora astrocita na TBI povišenje Ca^{2+} u citoplazmi astrocita, što uzrokuje pomicanje astrocitnih nastavaka prema mjestu ozljede (221–223). Reaktivni astrociti obično se nalaze u širem području ozlijeđenog, ali još uvijek funkcionalnog tkiva, gdje su u interakciji s oštećenim neuronima (34). Za razliku od blagog i umjerenog oštećenja tkiva, prilikom težeg oštećenja tkiva, kad je prisutna izrazita neurodegeneracija i vaskularna ekstravazacija s posljedičnim jakim upalnim odgovorom, astrociti proliferiraju i stvaraju ožiljak kako bi zaštitili zdravo tkivo i spriječili daljnje širenje upalnih procesa (34,198). Istraživanja na transgeničnim miševima s nefunkcionalnim astrocitima pokazala su kako se u njih, nakon TBI-a, ne stvara glijalni ožiljak, zbog čega se upala širi u okolno tkivo, a funkcionalni oporavak životinja nakon ozljede produžava (199–201). Osim što se nakon TBI-a nalaze u području glijalnog ožiljka, različiti oblici reaktivnih astrocita bilježe se i na drugim lokacijama, a morfološki i funkcionalno razlikuju se ovisno o udaljenosti od mjesta lezije (201).

U TBI-u, osim što moduliraju upalni odgovor proizvodnjom citokina, kemokina te ostalih različitih pro- i protuupalnih medijatora (152), astrociti sudjeluju i u ponovnom uspostavljanju KMB-a (198,201). Dodatno, sve više istraživanja ukazuje na bitnu ulogu reaktivnih astrocita u održavanju homeostaze/homeostatske sinaptičke plastičnosti te reorganizaciji neuronalnih krugova posljedično TBI-u (34).

Nakon traume mozga, reaktivna astrocitoza može imati i negativan utjecaj na oporavak te uzrokovati stvaranje molekula s citotoksičnim potencijalom, primjerice dušikova oksida, koje sudjeluju u procesima sekundarne ozljede (224). Također, reaktivna astrocitoza, prvenstveno radi stvaranja glijalne barijere, može djelovati i inhibitorno na regeneraciju aksona (34,198). Budući da studije ukazuju na protektivnu i štetnu ulogu astrocita posljedično TBI-u, očito se radi o odgovoru koji je ovisan o specifičnim karakteristikama ozljede, prvenstveno o njenoj težini, a što stvara probleme u istraživanjima traume mozga, prvenstveno u kontekstu farmakoterapije (212). Stoga, vrlo su bitna nova saznanja o regionalnim i vremenskim karakteristikama odgovora astrocita na TBI.

Stanice mikroglije rezidentne su imunološke stanice u tkivu mozga i iako nisu istog staničnog podrijetla, smatra ih se tkivnim makrofazima budući da s njima dijele mnoge fenotipske i funkcionalne osobitosti (225). U zdravom mozgu predstavljaju jedine imunološke

stanice koje nadziru uvjete mikrookoliša (226), a sudjeluju i u neurotransmisiji i održavanju integriteta sinapsi (227). Promjene u signalizaciji, pojava patogena ili ozljede tkiva mozga, uzrokuju kompleksne morfološke i biokemijske promjene stanica mikroglije koje prelaze u svoj aktivni oblik (228). Aktivirana mikroglija ima brojne uloge, među kojima su kontrola upalnog odgovora, čišćenje ostataka raspadnutih stanica te poticanje procesa remodeliranja i popravka nastalih oštećenja (228).

Sve je veći broj istraživača koji smatraju kako mikrogliju čine izrazito plastične stanice čiji odgovori ovise o specifičnim promjenama u mikrookolišu (229). Sukladno navedenom, u mozgu, u fiziološkim uvjetima, nalazimo tzv. rezidentnu, „mirujuću“, mikrogliju (engl. *ramified cells*), koja svojim razgranatim, tankim nastavcima dinamično kontrolira uvjete tkivnog mikrookoliša (230). U slučaju pojave signala koji ukazuju na ozljedu ili oštećenje, „mirujuća“ mikroglija se aktivira, što se manifestira proliferacijom stanica, uvlačenjem i zadebljavanjem staničnih nastavaka te migracijom prema mjestu oštećenja (231). Došavši do mjesta ozljede, aktivirana mikroglija se pretvara u fagocite koji čiste ostatke mrtvih stanica, a pritom poprima karakterističnu hipertrofičnu ameboidnu morfologiju (232). Prilikom aktivacije, mikroglija može poprimiti i „grmastu“ morfologiju (engl. *hyperramified/bushy cells*), koju karakterizira povećan broj nastavaka koji su često i hipertrofični, te češljast oblik (engl. *rod cells*), koji je slabo istražen, a recentni podaci ukazuju na njegovu ulogu u sinaptičkoj reorganizaciji nakon ozljede (219,233).

Uz morfološke promjene, aktivacija mikroglije uključuje i sintezu različitih pro- i protuupalnih čimbenika, koji imaju izrazito bitnu ulogu u akutnom odgovoru na ozljedu, a neki od proupalnih čimbenika povezani su i s pojavom različitih deficita u kroničnoj fazi ozljede (234,235). Ovisno o prirodi stimulusa koji je aktivirao stanice mikroglije, u njima se može pokrenuti ekspresija različitih receptora, koji potom određuju funkcionalnu ulogu mikroglije u ozljedi (236). Sukladno navedenom, mikrogliju je moguće podijeliti u dvije osnovne skupine: M1, proupalni i M2, protuupalni tip aktivirane mikroglije (237). Za M1 fenotip, koji se javlja kao odgovor na prisutnost proupalnih čimbenika, kao što su lipopolisaharidi ili interferon- γ (tzv. „klasična“ aktivacija), karakteristična je proizvodnja i otpuštanje proupalnih citokina (npr. TNF- α , interleukina (IL)-1 β) i oksidativnih metabolita, koji mogu uzrokovati oštećenje zdravog tkiva, ali mogu biti i esencijalna komponenta obrambenog odgovora i fagocitne aktivnosti (238–240). M2 fenotip mikroglije ima nekoliko podtipova. M2a podtip javlja se u prisutnosti protuupalnih citokina, kao što su IL-4 i IL-13, a M2b fenotip nastaje stimulacijom receptora nalik na Toll (engl. *toll-like receptor*, TLR) (tzv. „alternativna“ aktivacija tip II). M2c podtip,

koji se još naziva i „deaktivirani“ fenotip, odgovor je na IL-10, glukokortikoide ili transformirajući čimbenik rasta β (engl. *transforming growth factor- β* , TGF- β) (239–241). M2 fenotipski oblici mikroglije imaju potencijalne protuupalne učinke, doprinose angiogenezi, te remodeliranju tkiva i izvanstaničnog matriksa (225). Podjela mikroglije na M1 i M2 fenotipske oblike izrazito je pojednostavljena. U naravi postoji mnogo fenotipskih međuoblika mikroglije koje tek treba detaljnije istražiti, a koji čine kontinuirani spektar odgovora na upalu između dvije krajnosti, tzv. „loše“ i „dobre“ mikroglije (229,242).

Svi fenotipski oblici mikroglije zajedno surađuju u podešavanju optimalnog upalnog odgovora, čišćenju ostataka raspadnutih stanica, poticanju remodeliranja i popravka nakon ozljede mozga, što bi u konačnici trebalo rezultirati zacjeljenjem nastalog oštećenja (228). Međutim, kliničke i eksperimentalne studije uglavnom ukazuju na dominantnu prisutnost M1 fenotipa u raznim moždanim oštećenjima, te se smatra kako navedeni proupalni oblik mikroglije doprinosi sekundarnim patofiziološkim procesima u tkivu mozga (229). Dvostruka uloga različitih fenotipskih populacija mikroglije, osim u TBI-u (228,229), zabilježena je zadnjih godina i u nekoliko drugih bolesti i ozljeda SŽS-a, kao što su Alzheimerova bolest (243), multipla skleroza (244), moždana ishemija (245), te ozljeda leđne moždine (246). Međutim, mehanizmi i procesi koji su ključni u održavanju ravnoteže odgovora između fenotipskih oblika mikroglije, odnosno utjecaj TBI na njihovu regionalnu i vremensku pojavnost, nedostatno su istraženi.

Vezano uz ulogu stanica mikroglije u TBI-u, u literaturi nalazimo studije koje pokazuju kako je aktivacija ovog tipa stanica povezana s pojačanom upalom i nepovoljnim funkcionalnim ishodom (247–249), ali i istraživanja čiji rezultati nagovješćuju njihovu moguću protektivnu ulogu (143,219,228,250).

S obzirom na niz nepoznanica u svezi uloga stanica mikroglije u patofiziologiji TBI, a poglavito vezanih uz njihovu regionalnu i vremensku pojavnost, potrebna su dodatna pretklinička i klinička istraživanja.

2.2.3. Proces i endogenog neurooporavka

SŽS ima mogućnost endogenog oporavka oštećenih stanica posljedično ozljedi pokretanjem sekundarnih kompenzacijskih mehanizama (251–254). Osnovu endogenog neurooporavka čine procesi neuroplastičnosti, koja se definira kao sposobnost neuronalnih krugova na adaptivne promjene, kako na strukturalnoj, tako i na funkcionalnoj razini, u rasponu od molekularnih, staničnih i sinaptičkih do promjena na razini globalne neuronalne umreženosti

(254). Tradicionalno se smatralo kako je neuroplastičnost karakteristika mozga u razvoju, a kako je odrasli mozak strukturalno i funkcionalno statičan nakon kritičnog vremenskog razdoblja razvoja (255). Međutim, danas je poznato da su procesi neuroplastičnosti prisutni u mozgu tijekom cijelog života (255–260).

U zdravom mozgu, neuroplastičnost je karakteristična npr. za procese poput učenja i pamćenja, a prilikom ozljede mogu se javiti promjene većeg razmjera, poput kortikalnog remapiranja (261). Neuronske sinapse konstantno se stvaraju i uklanjaju, dendriti se šire ili povlače, aksoni mijenjaju puteve, neurotransmisija se modulira (256), a recentna istraživanja ukazuju na bitnu ulogu astrocita i mikroglije u ovim procesima (210,211,227,262). Navedene promjene potiču se stimulacijom osjetila, učenjem novih vještina, ali i ozljedama SŽS-a (256), koje aktivacijom neuroplastičnih procesa u pravilu uzrokuju funkcionalna poboljšanja (263). Međutim, ukoliko su navedeni procesi nekontrolirani i nekoordinirani, mogu se pojaviti pogreške u reorganizaciji neuronskih puteva, što može rezultirati pojavom posttraumatskih poremećaja, poput, primjerice, epilepsije (67).

Kako je navedeno u uvodnom dijelu ovog rada, oporavak ozljeđenika nakon TBI-a izrazito je varijabilan. Pojedini ozljeđenici se u cijelosti oporave, a u značajnog broja evidentira se invaliditet do kraja života (263). Bez obzira na težinu ozljede, uvijek je prisutna određena razina spontanog oporavka, koji se javlja tjednima i mjesecima pa čak i godinama nakon TBI-a (261,264), a koji je posljedica plastičnosti mozga (265,266).

Neuroplastični odgovor posljedično TBI-u karakterizira povećana ekspresija specifičnih proteina, poput sinaptofizina (engl. *synaptophysin*, SYP) i proteina povezanog s rastom (engl. *growth associated protein 43*, GAP-43), koji služe kao presinaptički markeri stvaranja, stabilizacije i remodeliranja sinapsi. Razine ekspresije navedenih proteina povećane su tjednima nakon ozljede, što omogućava remodeliranje sinapsi i aksonalno širenje koje je nužno za oporavak (267). Iako je poznato da ozljede, uključivo i TBI, induciraju navedene procese neuroplastičnosti, mehanizmi koji se nalaze u njihovoj podlozi još uvijek su uvelike neistraženi (263). Razumijevanje procesa plastičnosti posljedično TBI-u izrazito je bitno i s obzirom na činjenicu kako bi oni mogli biti ciljno mjesto djelovanja neuroprotektivnih lijekova (256).

Mogućnost odvijanja procesa regeneracije u odraslom mozgu potvrđena je otkrićem regija u kojima je moguće stvaranje novih neurona (268). Radi se o subventrikularnoj zoni (engl. *subventricular zone*, SVZ) koja okružuje bočne ventrikule, te o subgranularnoj zoni (engl. *subgranular zone*, SGZ) girus dentatusa hipokampusa (269,270). Novi neuroni tijekom života generiraju se iz matičnih/progenitornih stanica koje između ostalih tipova stanica,

dijeljem daju i neuroblaste. Iz SVZ-a neuroblasti migriraju rostralnim migratornim putem (RMP) prema olfaktornom bulbusu (OB), gdje se diferenciraju u olfaktorne interneurone (271–274). Bitnu ulogu u migraciji neuroblasta imaju specijalizirane glija stanice koje ih okružuju tvoreći strukturu nalik na cijev koja ih usmjerava prema ciljnom mjestu (274). Migracija neuroblasta prema OB-u regulirana je različitim kemotaksičnim čimbenicima u SVZ-u i RMP-u (275,276). Adhezijske sile među stanicama i različiti proteini izvanstaničnog prostora imaju, također, značajan utjecaj na način, brzinu i smjer migracije neuroblasta (274). Navedeni migratorni put bilježi se tijekom cijelog života u glodavaca, primata i ljudi (271,277). Postoji i subpopulacija stanica koja iz SVZ-a migrira u regije kore mozga, iz za sad nepoznatih razloga, iako postoje pretpostavke koje ukazuju kako su uključene u procese oporavka i nadoknade stanica (278–282). Novostvorene stanice u SGZ-u hipokampusa migriraju lateralno u granularni sloj gdje prelaze u zrele neurone (283,284).

Pojačana proliferacija neuralnih matičnih stanica u SVZ-u (280,285–287), kao i migracija neuroblasta prema mjestu lezije (279–282), opisane su u eksperimentalnim modelima TBI-a, no nejasno je koja je njihova konačna uloga. S obzirom na navedeno, nužna su daljnja istraživanja kako bi se utvrdilo da li neurogeneza potaknuta ozljedom doprinosi procesima oporavka posljedično TBI-u.

Otkriće neurogeneze u odraslom mozgu pokrenulo je razvoj novih terapijskih pristupa u liječenju brojnih degenerativnih oboljenja, a s ciljem iskorištavanja endogenog reparativnog potencijala moždanog tkiva. Nedavni eksperimentalni uspjeh primjene neuralnih matičnih stanica u modelima Parkinsonove bolesti potaknuo je istraživanje navedenog terapijskog pristupa i u liječenju TBI-a (288,289). Moguća učinkovitost neuralnih matičnih stanica temelji se na njihovoj sposobnosti da se diferenciraju u stanice specifične za određenu regiju, te da se integriraju u tkivo kako bi zamijenile izgubljene stanice nakon ozljede. Također, transplantirane stanice bi mogle osigurati i trofičku potporu ozlijeđenom tkivu, te tako pomoći u preživljavanju i regeneraciji stanica mozga (290). Iako je ideja o terapiji TBI-a neuralnim matičnim stanicama obećavajuća, mnogo je izazova koje ona treba savladati, od kojih su najznačajniji uspješna integracija transplantiranih stanica u tkivo, te problemi s mikrokolišem ozlijeđenog tkiva u kojem je prisutno mnogo produkata procesa sekundarne ozljede, a koji bi oporavak mozga mogli učiniti upitnim (290).

2.3. Traumatska ozljeda mozga u talamusu, malom mozgu i rostralnom dijelu velikog mozga

Većina dosad objavljenih pretkliničkih studija o patofiziološkim procesima uključenim u TBI bila je usmjerena dominantno na parijetalni i temporalni korteks, te hipokampus (32,51–63), regije mozga koje su najbliže mjestu ozljede u većini modela eksperimentalne TBI. Pojedina oštećenja posljedično TBI-u opisana su i u drugim strukturama mozga, ali su nalazi malobrojni i često kontradiktorni. Također, funkcionalni ishodi koji se manifestiraju nakon TBI-a, kao i saznanja o difuznoj prirodi ozljede, ukazuju kako patofiziološki procesi zahvaćaju i dijelove mozga koji su udaljeni od mjesta traume (66–68,291). U ovom odlomku ukratko su opisane anatomske osobitosti i kliničke posljedice TBI-a u talamusu, malom mozgu i rostralnom dijelu velikog mozga, moždanim strukturama koje su zbog dosad nedovoljne istraženosti opsega i vremenskog slijeda pojavnosti procesa i mehanizama oštećenja i oporavka u njima, a velikog kliničkog značenja, predmetom ove doktorske disertacije.

Talamus je parna, jajolika struktura koja se nalazi u središnjem dijelu mozga (292). Tračci bijele tvari (TBT) (unutrašnje medularne lamine) dijele talamus na tri područja: prednje, srednje (medijalno) i lateralno područje. Navedena područja dijele se u manje teritorije unutar kojih se nalaze brojne talamičke jezgre. Dodatno, jezgre talamičkih neurona smještene su i unutar medularnih lamina (intralaminarne jezgre), a dio talamusa čini i retikularni teritorij, nastavak retikularne formacije smješten između glavne mase talamusa i kapsule interne (292). Kroz talamus prolaze sva aferentna (osjetna) i eferentna (motorička) kortikalna vlakna, te mu je osnovna uloga da kontrolira i modulira protok informacija prema moždanoj kori i iz nje. Istraživanja ukazuju i na bitnu ulogu ove strukture u procesuiranju kortiko-kortikalnih puteva (293,294). Osim projekcijskih vlakana koja završavaju u korteksu, jezgre talamusa šalju projekcije i u subkortikalne dijelove te u mali mozak (65). S obzirom na navedeno, talamus ima vrlo bitnu poziciju, selektira i filtrira informacije, te značajno utječe na procese pažnje i ponašanja.

Ozljeda talamusa i njegovih projekcijskih puteva može rezultirati različitim funkcionalnim poremećajima (73,295–297). Naime, iako je smješten dublje u mozgu, čime je i manje podložan direktnim kontuzijama, njegove kortikalne projekcije izrazito su podložne difuznoj ozljedi nakon TBI (68,297–299). U kliničkoj TBI, oštećenja talamusa manifestiraju se akutno gubitkom svijesti, a u kasnijim fazama javljaju se kognitivne disfunkcije kao npr. problemi s pažnjom i koncentracijom, raspoloženjem, sposobnošću rješavanja problema,

donošenjem odluka, pamćenjem itd. (297,300,301). Iako se kognitivni poremećaji najčešće povezuju s oštećenjem i posljedičnom disfunkcijom frontalnog korteksa, postoje dokazi koji povezuju „frontalne“ simptome s oštećenjem talamusa (296). Dodatno, kliničke studije ukazuju na potencijalno vrlo bitan utjecaj oštećenja talamusa na prognozu i daljnji razvoj posttraumatskih patofizioloških procesa (70,72–74,297,302). Također, opisano je kako je ozljeda talamusa u korelaciji sa stupnjem invaliditeta posljedično TBI-u (303).

Mali mozak struktura je koja u čovjeka zauzima samo 10% ukupnog volumena mozga, a sadrži više od 50% svih moždanih neurona (213). Sastoji se od dvije polutke koje su u središtu povezane vermismom (292). Dvije duboke fisure dijele mali mozak na tri poprečna režnja: rostralni, srednji i kaudalni, koji se sastoje od određenih dijelova polutke i vermisa (292). Režnjevi se manjim fisurama dijele u ukupno 10 režnjića. Nadalje, u malom mozgu razlikujemo sivu tvar (koru) i bijelu tvar koja sadrži aferentna i eferentna vlakna, a unutar koje su smještene i četiri duboke jezgre malog mozga (292).

Kora malog mozga podijeljena je u tri sloja, a sadrži nekoliko vrsta neurona koji oblikuju pravilnu mrežu osnovnih strukturno-funkcionalnih jedinica, koje se ponavljaju kroz cijeli mali mozak, te čine karakterističnu citoarhitekturu ove moždane regije (213,304). S vanjske strane nalazi se molekularni sloj (MS) koji sadrži dendrite Purkinjeovih i Golgijevih stanica, inhibicijske interneurone (zvjezdaste i košaraste stanice), usporedna vlakna koja čine aksoni zrnatih neurona, te radijalne, pravilno raspoređene nastavke Bergmanove glije, specifičnih astrocita kore malog mozga. Tijela Purkinjeovih stanica poredana su u nizu, te čine jednostaničan sloj koji se naziva sloj Purkinjeovih stanica (PS). U njemu se nalaze i tijela Bergmanove glije. Treći sloj zove se zrnati ili granularni sloj (GS) jer sadrži izrazito velik broj zrnatih interneurona (ima ih više nego svih neurona u kori velikog mozga zajedno). Osim zrnatih neurona, ovdje su također smještene tijela i aksoni Golgijevih interneurona. Samo su zrnate stanice ekscitacijski glutamatergični neuroni, dok su ostali tipovi neurona malog mozga inhibicijski, GABAergični. U novijoj literaturi spominju se još dva tipa neurona: Lugaro neuroni (engl. *Lugaro cells*) i unipolarne četkaste stanice (engl. *unipolar brush cells*) (305).

U TBT-u se nalaze dvije vrste aferentnih vlakana, mahovinasta i vitičasta vlakna, te aksoni Purkinjeovih stanica, koji čine jedine eferentne projekcije iz malog mozga. Broj aferentnih vlakana mnogo je veći od broja eferentnih vlakana (u čovjeka je taj omjer 40:1) (213). Mahovinasta vlakna stvaraju sinaptičke rozete u granularnom sloju te tako jedno vlakno stvara ekscitacijske sinapse s velikim brojem granularnih stanica. Vitičasta vlakna ulaze u molekularni sloj gdje se granaju te se poput vitica pletu oko dendrita Purkinjeovih stanica s

kojima stvaraju ekscitacijske glutamatergične sinapse. Tijela mahovinastih vlakna nalaze se u raznim strukturama, najviše u pontinim jezgrama, dok sva vitičasta vlakna polaze iz sklopa donje olive. Aksoni Purkinjeovih stanica uglavnom završavaju u dubokim jezgrama malog mozga.

Mali mozak sudjeluje u koordiniranju mišićne aktivnosti, reguliranju mišićnog tonusa, održavanju ravnoteže, te utječe na sve vrste motoričkih aktivnosti (213). Nadalje, omogućava izvođenje usklađenih, glatkih i svrhovitih pokreta, koje kao i stav tijela nadzire neizravno, modulirajući izlazne signale glavnih silaznih motoričkih sustava mozga (213). Novija istraživanja ukazuju kako mali mozak ima više uloga nego što se nekoć smatralo, te postoji sve više dokaza koji ukazuju kako sudjeluje i u višim kognitivnim funkcijama (75,306).

Kliničke manifestacije ozljeda ili bolesti malog mozga su poremećaji u hodu i stavu tijela, koordinaciji pokreta udova i očiju, gubitak ravnoteže, smanjenje mišićnog tonusa te poremećaji svrhovitih pokreta ruku (76,213). Neke od zabilježenih neuroloških posljedica TBI-a, primjerice ataksija, posturalna nestabilnost, tremor, problemi s ravnotežom i finim motoričkim vještinama, te moguće čak i kognitivni deficiti, mogli bi biti povezani s ozljedom malog mozga (75). Iako je direktna ozljeda malog mozga vrlo rijetko zastupljena u odnosu na supratentorijalnu traumu, radiološke studije potvrđuju oštećenja malog mozga i u slučajevima kada inicijalna ozljeda ne zahvaća taj dio SŽS-a (69,307,308). Nadalje, u pojedinim bolesnika s lezijom talamusa ili moždanog debla, gore navedeni motorički simptoma javljaju se tri tjedna do dvije godine nakon ozljede, što ukazuje na mogućnost da su posljedica oštećenja u projekcijskim putevima vezanim uz mali mozak (309,310). Nakon TBI-a, u malom mozgu opisani su selektivan gubitak stanica s posljedičnom atrofijom (311–313) i metaboličke promjene (314–316). Također, kliničke studije su pokazale kako je smanjena sposobnost učenja i planiranja, te nedostatak svjesnosti o pogrešnim reakcijama nakon TBI-a u korelaciji sa stupnjem ozljede malog mozga (317,318). Prilog nalazima koji ukazuju na funkcionalnu povezanost između malog mozga i viših kognitivnih funkcija čine i anatomske dokazi projekcija iz malog mozga u područje prefrontalnog korteksa koji sudjeluje u procesima prostornog pamćenja (319).

Frontalni korteks pripada rostralnom dijelu velikog mozga. Uključen je u kontrolu motorike, ali i mnogobrojnih funkcija koje utječu na osobnost i aktivnosti pojedinca kao što su npr. emocije, te socijalno i seksualno ponašanje (320). Vezano uz navedene funkcije ovog dijela mozga, TBI može uzrokovati poremećaje u motorici koji su često praćeni i poremećajima u govoru (77,78,321,322), potom promjene u osobnosti i socijalnom ponašanju (323–326), kao i

probleme u kontroli nagona (327,328). Kliničke studije u kojima je korištena tehnika magnetske rezonance ukazale su na izrazitu osjetljivost ove moždane regije na traumu, budući da se u njoj bilježe oštećenja već posljedično blagoj TBI (106,329–331).

2.4. Eksperimentalni modeli traumatske ozljede mozga

Kako bi se mogla detaljno istraživati izrazito kompleksna patofiziologija i neurobiheviornalne promjene posljedično TBI-u, razvijeno je nekoliko životinjskih modela, od kojih su najčešće korišteni modeli na glodavcima. Razvijeni su i *in vitro* modeli, koji su zadovoljavajuće oruđe za istraživanja usmjerena na stanične procese, međutim oni ne mogu simulirati kompleksnost višestaničnih lokalnih, regionalnih, te globalnih moždanih mreža i sistemski odgovor u tijelu posljedično TBI-u (332). Stoga, korištenje životinjskih modela nezamjenjivo je oruđe za proučavanje izrazito kompleksnih patofizioloških procesa uključenih u TBI.

S obzirom na činjenicu kako je TBI u kliničkoj praksi vrlo heterogena ozljeda, nemoguće je razviti jedinstven model koji u potpunosti oponaša kliničke situacije u svih ozljeđenika (333). Iako niti jedan model TBI-a nije savršen, neki od njih repliciraju mnoge komponente kliničkog TBI-a. Dizajn i odabir modela TBI-a ovisi o fokusu istraživanja. Primjerice neki stariji *in vivo* modeli više su usmjereni na biomehaničke karakteristike ozljede, dok su noviji modeli često usmjereni na razjašnjavanje kompleksnih molekularnih kaskadnih oštećenja induciranih s TBI-em (93). Eksperimentalni TBI modeli općenito se mogu podijeliti na modele žarišne, difuzne ili kombinirane žarišno/difuzne ozljede, potom modele koji uključuju npr. TBI i hemoragiju, te modele vrlo specifične za pojedine vrste TBI-a, kao što su npr. modeli ubodne/penetrirajuće te eksplozijom inducirane traumatske ozljede (333). Ovdje je ukratko opisano nekoliko najčešće korištenih *in vivo* modela TBI-a.

2.4.1. Modeli žarišne traumatske ozljede mozga

Dva najčešće korištena modela TBI-a koji simuliraju žarišni tip ozljede, prvenstveno kortikalnu kontuziju, jesu model kontroliranog kortikalnog udara (engl. *controlled cortical impact*, CCI) i model pada utega (engl. *weight drop*, WD).

U CCI modelu koristi se pneumatski ili elektromagnetski uređaj za prijenos čvrstog impaktora na kraniotomijom izloženu i neoštećenu tvrdu ovojnici mozga (334). Dobra strana ovog modela je jednostavna kontrola nad mehaničkim čimbenicima poput vremena, brzine i

dubine ozljede, te jačine udarca (105,335). Iako je dominantno model žarišne ozljede, CCI metoda uključuje i pojedine karakteristike difuznog oštećenja (336) te rezultira akutnim subduralnim hematomima, aksonalnom ozljedom, kontuzijom, poremećajem KMB-a, atrofijom tkiva mozga, te kognitivnim i bihevioralnim deficitima (334). Nedostaci CCI modela su preveliko oštećenje tkiva na mjestu kontuzije, te nedostatak značajnije difuzne komponente karakteristične za većinu TBI-a (333).

U WD modelu (337,338), anesteziranoj životinji inducira se TBI pomoću slobodno padajućeg utega na izloženu tvrdu ovojnici mozga ili na lubanju (339). Jačina ozljede može se kontrolirati varijacijama u masi utega i visini s koje se on pušta. Ovaj model je brz, jednostavan i učinkovit, međutim, reproducibilnost mu je manja u odnosu na druge modele i postoji opasnost od frakture lubanje kod težih stupnjeva ozljede (333).

2.4.2. Modeli difuzne traumatske ozljede mozga

Trenutno najčešće korišteni modeli eksperimentalne difuzne TBI su model akceleracijskog udarca (engl. *impact acceleration model*, IAM), model središnjeg udarca tlakom tekućine (engl. *central fluid percussion injury*, CFPI) i adaptirani CCI modeli (333).

IAM se također naziva i Marmarou modelom po autoru koji ga je razvio adaptacijom WD modela. Za razliku od originalnog WD modela, na eksponiranu lubanju životinje stavlja se pločica od nehrđajućeg čelika, što smanjuje mogućnost pojave frakture od udarca slobodno padajućeg utega. Akceleracijska komponenta u ovom modelu postignuta je na način da anestezirana životinja slobodno leži na pjenastoj podlozi čime su omogućeni pokreti glave prilikom indukcije udarca (340).

CFPI jedna je od varijanti modela ozljede tlakom tekućine koja, radi pozicioniranja kraniotomije iznad sagitalnog sinusa, reproducira difuzni tip traumatske ozljede (79,341). Rezultira klinički relevantnom, rasprostranjenom aksonalnom ozljedom s hipertenzijom, povišenim intrakranijalnim tlakom i reduciranim moždanim protokom krvi (333).

Adaptirani CCI modeli primjenjuju se sa svrhom da se njihovim korištenjem uzrokuje difuzno oštećenje mozga za razliku od originalnog modela kojim se inducira žarišna ozljeda. Jedna od mogućnosti je pozicioniranje kraniotomije u središnjoj liniji lubanje (342). Stavljanjem čeličnog diska na glavu životinje sprječava se nastanak frakture lubanje, a smještanjem životinje u kalup ispunjen gelom omogućavaju se pokreti glave prilikom udarca diska, a time i nastanak difuznog tipa ozljede (93).

2.4.3. Model kombinirane žarišne i difuzne traumatske ozljede mozga

LFPI model, uveden 1989. godine (80), jedna je od najčešće korištenih metoda eksperimentalnog TBI-a (93,333). Ovim se modelom uzrokuje kontuzija dubljih slojeva kore mozga na mjestu traume, što je karakteristika žarišne ozljede, te difuzna aksonalna ozljeda (50,343,344). S obzirom da teški TBI u bolesnika, koja ima najveće kliničko značenje, uključuje elemente kortikalne kontuzije i difuzne ozljede, LFPI model smatra se klinički najrelevantnijim modelom TBI-a u glodavaca (19). Također, LFPI model dobro je okarakteriziran, reproducibilan i pouzdan (343), te je stoga korišten u ovom istraživanju.

3. MATERIJALI I METODE

3.1. Pokusne životinje

U ovom istraživanju korišteni su odrasli Hannover-Wistar štakori. Sve eksperimentalne životinje bile su muškog spola i tjelesne mase od 350 do 450 g. Štakori su boravili u nastambi s kontroliranom izmjenom razdoblja od 12 sati svjetlosti i tame te stalnom temperaturom od 20°C. Standardnu hranu za štakore i vodu dobivali su *ad libitum*. Svi postupci na životinjama provedeni su sukladno zakonskim odredbama Republike Hrvatske (Zakon o zaštiti životinja, NN135/06 i 37/13; Pravilnik o zaštiti životinja koje se koriste u znanstvene svrhe, NN 55/13) i europskim smjernicama, a prema direktivama Vijeća Europe (86/609/EEC). Istraživanja su provedena u skladu s osnovama tzv. 3R pristupa: *Replacement* = nadomještanje životinja, *Reduction* = smanjenje broja životinja, *Refinement* = oplemenjivanje postupaka prema životinjama, što je sukladno bioetičkim standardima o provođenju pokusa na životinjama uz izbjegavanje nepotrebnih pokusa i patnje životinja.

3.2. Materijali

3.2.1. Kemikalije

Sve navedene kemikalije nabavljene su od Sigma-Aldrich, Inc. (SAD), Bio-Rad Laboratories (SAD), Carl Roth GmbH & Co. (Njemačka), Thermo Fisher Scientific Inc. (SAD) i Kemika (Hrvatska) ukoliko nije drugačije navedeno.

3.2.1.1. Kemikalije za Western blot metodu

Kloridna kiselina (HCl), natrij klorid (NaCl), akrilamid (C₃H₅NO), natrijev dodecil-sulfat (SDS), amonijev persulfat ((NH₄)₂S₂O₈), N, N, N, N-tetramethyl-ethylenediamine (TEMED), glicin, 2-merkaptoetanol, glicerol, brom fenol plavi (A.C.S. reagens), metanol, octena kiselina (CH₃COOH), etilendiaminotetraoctena kiselina (EDTA), natrijev azid (NaN₃), natrijev fluorid (NaF), natrijev pirofosfat-dekahidrat (NaPP), etilenglikol-aminoetiletertetraoctena kiselina (EGTA), fenil-metan-sulfonil-fluorid (PMSF), natrij ortovanadat (Na₃VO₄), leupeptin, aprotinin, mlijeko u prahu (engl. *non fat dry milk*), Tween[®] 20, Triton X[®], SuperSignal[®] West Pico kemiluminescentni supstrat, nitrocelulozna membrana, Ponceau S, Bradford reagens, tekući dušik.

3.2.1.2. Kemikalije za histološke metode

Paraformaldehid, parafin (Tissue-Tek[®], Sakura Finetek Inc., SAD), ksilen, etanol, metanol, tris(hidroksimetil)aminometan (Tris) baza (TBS), NaCl, Triton X[®], octena kiselina (CH₃COOH), natrijev citrat (C₆H₅Na₃O₇), Tween[®] 20, vodikov peroksid (H₂O₂), entelan, Mowiol[®] 4-88, 1,4-diazadiciklo [2.2.2] oktan, proteinaza K, albumin goveđeg seruma (enhl. *bovine serum abumine*, BSA), kozji normalni serum (engl. *normal goat serum*, NGS), zečji normalni serum (engl. *normal rabbit serum*, NRS), kokošji normalni serum (engl. *normal chicken serum*, NCS), diaminobenzidin (DAB) kromogen, kalijev permanganat (K₂MnO₄), DAPI, Streptavidin-HRP (engl. *horseradish peroxidase*, HRP) konjugat, Streptavidin DyLight[™] 594 konjugat, Streptavidin DyLight[™] 488 konjugat, 4',6'-diamino-2-fenilindolom (DAPI), hematoksilin (BIOGNOST[®], Hrvatska), ApopTag[®] Fluorescein *in Situ* Apoptosis Detection Kit S7110 (CHEMICON[®] International, Inc.), Fluoro-Jade[®] B (Merck Millipore, SAD).

3.2.2. Lijekovi

Izofluran (Forane[®], Abbott Laboratories d.o.o., Velika Britanija), levobupivakain (Chirocaine[®], Abbott Laboratories d.o.o., Velika Britanija), natrijev tiopental (Thiopental Injection BP 1 G, RotexMedica, Njemačka), kisik (O₂), dušikov oksid (N₂O), jod, fiziološka otopina (0,9% NaCl).

3.2.3. Primarna protutijela

U Western metodi i imunohistokemijskim analizama korištena su primarna protutijela protiv: NeuN-a, kalbindina, DCX-a (engl. *doublecortin*), GFAP-a, adaptorne molekule 1 za vezivanje ionizirajućeg kalcija (engl. *ionized calcium binding adaptor molecule 1*, Iba1), aktivirane/pocijepane kaspaze-3 (engl. *cleaved caspase-3*, CCasp-3), AIF-a, SYP-a, GAP-43, klastera diferencijacije 86 (engl. *cluster of differentiation 86*, CD86), klastera diferencijacije 206/receptora za manozu (engl. *cluster of differentiation 206/mannose receptor*, CD206) i Mac-2/galektina-3 (engl. *Mac-2/galectin-3*). U tablici 1 navedeni su podaci o korištenim primarnim protutijela.

Tablica 1. Korištena primarna protutijela

Epitop	Domaćin i klonalnost	Proizvođač	Primjena
NeuN	mišje monoklonsko	Merck Millipore, SAD	WB/IF
Kalbindin	zečje poliklonsko	Abcam, Cambridge, UK	WB/IF
DCX	kozje poliklonsko	Santa Cruz Biotechnology, SAD	IF
GFAP	zečje poliklonsko	Abcam, Cambridge, UK	WB/IF
Iba1	kozje poliklonsko	Abcam, Cambridge, UK	WB/IF
CCasp-3	zečje poliklonsko	Cell Signaling Technology, Inc., SAD	WB/IF
AIF	zečje poliklonsko	Abcam, Cambridge, UK	WB/IF
SYP	mišje monoklonsko	Santa Cruz Biotechnology, SAD	WB/IHC /IF
GAP-43	mišje monoklonsko	Sigma Aldrich Corporation, SAD	WB/IHC /IF
CD86	mišje monoklonsko	Abcam, Cambridge, UK	IF
CD206	zečje poliklonsko	Abcam, Cambridge, UK	IF
Mac-2	štakorsko poliklonsko	Abcam, Cambridge, UK	IF

Skraćenice: WB, Western blot; IHC, imunohistokemija, IF; imunofluorescencija

3.2.4. Sekundarna protutijela

Sekundarna protutijela korištena za Western blot i imunohistokemijske analize navedena su u tablici 2.

Tablica 2. Korištena sekundarna protutijela

Epitop	Domaćin i klonalnost	Proizvođač	Primjena
mišji imunoglobulini	kozje poliklonsko, biotinizirano	Dako Cytomation, Glostrup, Danska	WB/IHC/IF
mišji imunoglobulini	zečje poliklonsko, biotinizirano	Dako Cytomation, Glostrup, Danska	WB/IHC/IF
kozji imunoglobulini	zečje poliklonsko, biotinizirano	Dako Cytomation, Glostrup, Danska	WB/IHC/IF
kozji imunoglobulini	kokošje poliklonsko, AlexaFluor ₅₉₄	Dako Cytomation, Glostrup, Danska	IF
zečji imunoglobulini	kozje poliklonsko, biotinizirano	Dako Cytomation, Glostrup, Danska	WB/IHC/IF
zečji imunoglobulini	kozje poliklonsko, DyLight ₅₉₄	Dako Cytomation, Glostrup, Danska	IF
zečji imunoglobulini	kozje poliklonsko, AlexaFluor ₅₉₄	Abcam, Cambridge, UK	IF
zečji imunoglobulini	kokošje poliklonsko, AlexaFluor ₄₈₈	Abcam, Cambridge, UK	IF
štakorski imunoglobulini	zečje poliklonsko, AlexaFluor ₅₉₄	Abcam, Cambridge, UK	IF

Skraćenice: WB, Western blot; IHC, imunohistokemija; IF; imunofluorescencija

3.2.5. Pribor i aparatura

Operativni zahvati na životinjama obavljani su na aparatu za stereotaksiju (Stoelting AnyAngle™ Stereotaxic Instrument, SAD) korištenjem standardnog kirurškog pribora za eksperimentalne životinje. Eksperimentalna TBI inducirana je pomoću aparata za LFP ozljedu (Virginia Commonwealth University, Biomedical Engineering Facility, Richmond, VA, SAD).

U Western analizama, uzorci tkiva homogenizirani su ultrazvučnim homogenizatorom Sonic Dismembrator (Thermo Fisher Scientific Inc., SAD). Koncentracije proteina u tkivnim lizatima određivane su korištenjem uređaja za spektrofotometriju (Thermo Spectronic Helios, Thermo Fisher Scientific Inc., SAD). Za odvajanje proteina korišten je sustav za elektroforezu (Bio-Rad Laboratories, SAD), a za prijenos proteina s gela na membranu Trans-Blot® SD Semi-Dry Transfer (Bio-Rad Laboratories, SAD). Za detekciju i kvantifikaciju jačine kemiluminiscentnog signala korišten je sustav za slikovni prikaz (imaging), opremljen programom za denzitometrijsku analizu (Kodak Image Station 440CF i Kodak 1D Image Analysis Software, oboje Eastman Kodak, Rochester, NY, SAD).

U procedurama za pripremu parafiniziranih histoloških preparata mozga štakora korišteni su histokinet Leica TP1020 (Leica Biosystems GmbH, Njemačka) i mikrotom HM 340E Electronic Rotary Microtome (Thermo Fisher Scientific Inc., SAD). Mikrofotografije parafinskih presjeka mozga učinjene su pomoću Mikro Olympus DP71CCD kamere na Olympus BX51 mikroskopu (oboje Olympus, Japan) ili pomoću Zeiss LSM700 konfokalnog laserskog pretražnog mikroskopa (Carl Zeiss, Njemačka).

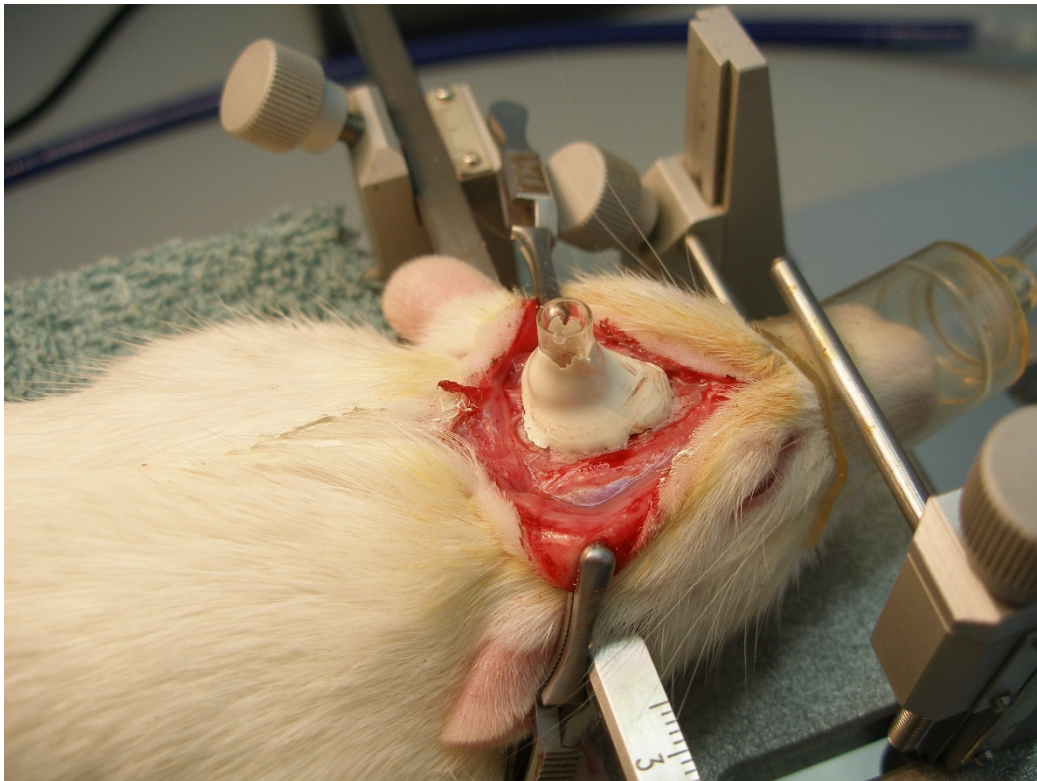
U svim laboratorijskim procedurama korišteni su standardni laboratorijski pribor i aparati.

3.3. Metode

3.3.1. Traumatska ozljeda mozga štakora

U ovom istraživanju eksperimentalna trauma mozga štakora učinjena je već spomenutim LFP modelom ozljede (80). Životinje su anestetizirane izofluranom, u smjesi kisika i dušikova oksida, u omjeru 2:1, u koncentraciji od 4% prilikom indukcije, odnosno 2% tijekom održavanja anestezije. Zatim su smještene na aparat za stereotaksiju, gdje im je odstranjena dlaka na površini glave, dezinficirana koža te supkutano ubrizgana 0,5%-tna otopina levobupivakaina. Nakon učinjenog sagitalnog reza kože i odstranjivanja tkiva prikazane su kosti lubanje. Pomoću stereotaksičnog aparata određeno je mjesto kraniotomije te je


trepanacijskim svrdlom učinjen otvor u lubanji promjera 5 mm, pazeći pritom da tvrda ovojnica mozga ostane očuvana. Kraniotomija je učinjena iznad lijevog parijetalnog korteksa, 3,4 mm lateralno od sagitalne suture i na sredini između koronalnog i lambdoidnog šava. Prethodno prilagođena šuplja plastična spojnica tipa Luer-Lok (adapter) smještena je epiduralno, te je fiksirana pomoću akrilnog ljepila i dentalnog cementa (slika 1). Navedeni plastični nastavak je zatim ispunjen fiziološkom otopinom (0,9% NaCl) i spojen na LFP aparat neposredno prije izazivanja traume mozga. Prije smještanja životinje na aparat prekinut je dotok inhalacijskog anestetika, te je TBI izazvana u trenutku kada je životinja pokazala prvi znak povratka svijesti (reakcija na uštip šape).



Slika 1. Anesteziran štakor s postavljenom plastičnom spojnicom tipa Luer Lok i maskicom za isporuku inhalacijskih anestetika

Aparat za izazivanje LFP ozljede sastoji se od dugačkog cilindra koji je napravljen od pleksiglasa i ispunjen fiziološkom otopinom, te bata koji se može podesiti na različite visine luka, ovisno o težini ozljede koja se želi izazvati u eksperimentu (slika 2). Na jednoj strani cilindra smještena je životinja, a na suprotnoj strani nalazi se pomični klip koji nakon udara

bata stvara val tekućine koji putuje duž cilindra i koji svojom snagom preko očuvane tvrde ovojnice uzrokuje ozljedu mozga. Na kraju aparata na kojem je smještena životinja, pričvršćen je i pretvornik koji omogućava praćenje promjena tlaka tekućine u sustavu tako što navedene promjene pretvara u digitalni signal kojeg zatim prenosi na računalno podržani osciloskop (PCS500, Velleman® Instruments, Gavere, Belgija). Ovakav sustav analogno-digitalnog praćenja omogućava precizno doziranje intenziteta ozljede, te je ona u ovom modelu TBI-a visoko reproducibilna. U svrhe ovog rada, TBI umjerene jakosti izazvana je korištenjem tlaka tekućine 1,80 - 2,20 atm (1,82 - 2,23 bara), trajanja 21-23 milisekundi.



Slika 2. Sustav za eksperimentalnu traumatsku ozljedu u štakora: aparat za lateralnu ozljedu tlakom tekućine (A), osciloskop (B), računalo (C)

Nakon ozljede životinje su prestale disati, a u istraživanje su uključene samo one u kojih apnea nije trajala dulje od 60 sekundi. Pri povratku svijesti životinje su bile ponovno anestezirane izofluranom te im je nakon uklanjanja plastičnog nastavka svilenim šavom zašivena koža glave. Životinjama je potom na ranu primijenjena antibiotska mast te su vraćene u svoje kaveze. Sat vremena nakon operacije svim štakorima je intraperitonealno injicirano 5 mL fiziološke otopine, te im je potom omogućen slobodan pristup hrani i vodi.

Lažno ozlijeđeni štakori bili su tretirani identično kao gore opisana skupina traumatiziranih životinja, osim što im nije bila inducirana ozljeda mozga. Navedene životinje, žrtvovane prvog dana nakon lažnog TBI-a, činile su kontrolnu skupinu (n = 15). Ostale skupine činile su životinje s eksperimentalno uzrokovanim TBI-em, a žrtvovane prvog (n = 14), trećeg (n = 14) ili sedmog (n = 14) dana nakon ozljede. Sumarno, za potrebe ovog rada žrtvovano je ukupno 57 štakora, a uzorci njihovih mozgova korišteni su za Western blot ili histološke analize (broj analiziranih uzoraka po skupini bio je 4-8).

3.3.2. Western blot analize

Razine ekspresije različitih proteina od interesa određivane su pomoću Western blot metode u talamusu, ipsilateralno u odnosu na mjesto prave/lažne ozljede. Za navedene analize u malom mozgu korištena je polovica ove strukture, ipsilateralno u odnosu na mjesto prave/lažne ozljede.

3.3.2.1. Priprema uzoraka i određivanje koncentracije proteina

Žrtvovanje štakora obavljeno je dekapitacijom pomoću giljotine. Mozgovi su odmah nakon odstranjivanja stavljeni na led te su odvojene regije od interesa. Uzorci tkiva brzo su zatim smrznuti na suhom ledu i pohranjeni na -80°C . Kada su bili potrebni za analize, mozgovi su odmrznuti te su homogenizirani ultrazvučnim homogenizatorom u puferu za lizu (25 mM Tris HCl, 150 mM NaCl, 2 mM EGTA, 2 mM EDTA, 10 mM NaPP, 10 mM NaF, 2 mM Na_3VO_4 , 1 mM PMSF, 24 $\mu\text{g}/\mu\text{L}$ leupeptina, 35 $\mu\text{g}/\mu\text{L}$ aprotinina, 1% Triton X-100, 0,1% SDS). Potom su inkubirani 1 sat na ledu, te centrifugirani na $10000 \times g$ 10 minuta na 4°C . Alikvoti nadsloja pohranjeni su na -80°C do vremena analize. Koncentracije proteina u uzorcima određivane su metodom po Bradfordu (345), korištenjem pročišćenog BSA kao standarda.

3.3.2.2. Mjerenje razine ekspresije proteina

Iz tkivnih lizata pripremljeni su uzorci u kojima su koncentracije proteina bile normalizirane na 3 ili 4 $\mu\text{g}/\mu\text{L}$. Proteini su odvojeni elektroforezom i preneseni na nitroceluloznu membranu. Odgovarajućim puferom (5% BSA ili 5%-no mlijeko) blokirana su nespecifična vezna mjesta na membrani, dodana su primarna protutijela te su membrane inkubirane preko noći na 4°C . Slijedeći dan primijenjena su odgovarajuća biotinilirana

sekundarna protutijela tijekom jednog sata, a zatim konjugat streptavidin-HRP-a tijekom 30 minuta, na sobnoj temperaturi. Membrane su nakon ispiranja vizualizirane kemiluminiscencijom korištenjem SuperSignal® West Pico supstrata. Kemiluminiscentna detekcija i kvantifikacija jačine signala učinjena je pomoću Kodak sustava za slikovni prikaz koji je opremljen programom za denzitometrijsku analizu.

3.3.3 Histokemijske i imunohistokemijske metode

Fluoro-Jade B, imunohistokemijske i TUNEL analize rađene su na parafinskim preparatima mozga štakora. Za analizu talamusa korišteni su koronalni rezovi, a za analize malog mozga i rostralnog dijela velikog mozga štakora korišteni su sagitalni presjeci.

3.3.3.1. Priprema mozgova za histološke analize

Za potrebe ovih analiza, štakori su uspavani natrijevim tiopentalom nakon čega su transkardijalno perfundirani hladnom puferiranom fiziološkim otopinom te prefiksirani 4% paraformaldehidom. Mozgovi su potom odstranjeni i podijeljeni u tri dijela s dva poprečna reza; prvi rez na udaljenosti od +1 mm anteriorno od bregme te drugi između velikog i malog mozga. Mozgovi su zatim uronjeni u posudice s navedenim fiksativom, u kojima su ostavljeni tijekom slijedećih 20 do 24 sati. Nakon toga, stavljeni su u histokinet gdje su podvrgnuti tretmanu s rastućim koncentracijama alkohola (od 50% do 100%), ksilola i parafina tijekom 24 sata. Tako pripremljeni mozgovi štakora uklopljeni su u parafin i čuvani na sobnoj temperaturi. Presjeci debljine 3 µm narezani su pomoću mikrotoma, stavljeni na silanizirana predmetna stakalca, te korišteni za analize. Od prednjeg, odnosno rostralnog dijela velikog mozga i malog mozga učinjeni su sagitalni presjeci, a od stražnjeg dijela velikog mozga štakora u kojem je smješten talamus, narezani su koronalni presjeci.

Za analize rostralnog dijela velikog mozga (anteriorno od +1 mm od bregme) korišteni su sagitalni presjeci udaljeni 1,80 mm od medijane ravnine, u objim moždanim polutkama, za analize talamusa korišteni su koronalni rezovi u području od – 2,60 mm do – 4,00 mm posteriorno od bregme, a za analize malog mozga sagitalni presjeci u medijanom području/području vermisa.

3.3.3.2. Fluoro-Jade B fluorescentno obojenje

U ovoj metodi bojenja, stakalca s rezovima mozga prvo su deparafinizirana uranjanjem u ksilolu, a zatim rehidrirana kroz padajuće koncentracije etanola (od 100% do 70%) do destilirane vode. Stakalca su zatim podvrgnuta 0,06%-tnoj otopini KMnO_4 , isprana destiliranom vodom (dH_2O) te inkubirana u 0,001% Fluoro-Jade B otopini razrijeđenoj u 0,1%-noj octenoj kiselini 20 minuta u mraku. Nakon ispiranja u dH_2O i sušenja na sobnoj temperaturi preko noći, stakalca su uronjena u ksilen te uklopljena u entelanu.

3.3.3.3. Imunohistokemijske metode

Za imunohistokemijske analize stakalca s presjecima tkiva talamusa, malog mozga ili rostralnog dijela velikog mozga deparafinizirana su u ksilolu, te rehidrirana kroz padajuće koncentracije etanola (od 100% do 70%) do dH_2O . Nakon toga, podvrgnuta su toplinom induciranom razotkrivanju epitopa korištenjem mikrovalne pećnice i citratnog pufera (10 mM, pH 6,0). Nakon hlađenja na sobnoj temperaturi, stakalca su isprana u dH_2O i podvrgnuta predtretmanu s TBS-Triton X-100 (0,025%). Ukoliko su presjeci mozga kasnije obojeni korištenjem DAB kromogena koji se veže za primijenjen streptavidin-HRP konjugat, u ovom koraku je aktivnost endogene peroksidaze blokirana 3%-im vodikovim peroksidom (H_2O_2). Uzorci su potom inkubirani jedan sat u 5%-tnom normalnom serumu koze, zeca ili kokoši, ovisno o tome u kojoj životinji je uzgojeno sekundarno protutijelo koje se kasnije koristi, u otopini 1% BSA/TBS-Triton X-100 (0,025%). Zatim su primijenjena primarna protutijela (anti-NeuN 1:100, anti-SYP 1:200, anti-GAP-43 1:200, anti-Iba1 1:200, anti-GFAP 1:5000, anti-DCX 1:200, anti-CD206 1:1000, anti-CD86 1:500, anti-AIF 1:200, anti-CCasp-3 1:400, anti-Mac2/Gal-3 1:250, anti-kalbindin 1:2000) razrijeđena u odgovarajućoj otopini [1%-tni normalni serum koze, zeca ili kokoši u 1% BSA/TBS-Triton X-100 (0,025%)], preko noći na 4°C. Idući dan presjeci su inkubirani u odgovarajućem sekundarnom protutijelu. Ukoliko je vizualizacija rađena korištenjem DAB kromogena, presjeci mozga inkubirani su u odgovarajućem biotiniliranom sekundarnom protutijelu razrijeđenom 1:200 u pripadajućoj otopini [1%-ni zečji, kozji ili kokošji normalni serum u 1% BSA/TBS-Triton X-100 (0,025%)] jedan sat na sobnoj temperaturi, te je nakon toga primijenjen streptavidin-HRP konjugat pola sata na sobnoj temperaturi. Ti presjeci razvijeni su korištenjem DAB kromogena koji u reakciji s HRP-om stvara smeđi precipitat, a jezgra je kontraobojena hemotoksilinom. Stakalca su zatim uranjena u ksilen i uklopljena u entelanu.

Ukoliko je vizualizacija rađena fluorokromom, korišteno je ili odgovarajuće biotilinirano sekundarno protutijelo na već opisan način, s time da je u ovom slučaju streptavidin konjugiran s fluorokromom (DyLight₅₉₄ ili DyLight₄₈₈) ili je samo sekundarno protutijelo konjugirano s fluorokromom (DyLight₅₉₄, DyLight₄₈₈, AlexaFluor₅₉₄, AlexaFluor₄₈₈). I sekundarna protutijela i streptavidin korišteni su u omjeru 1:200 u otopini odgovarajućeg normalnog seruma. Jezgre nekih presjeka, ovisno o tome koje primarno protutijelo se koristi, kontraobojene su otopinom DAPI-a, 1 µg/ml. Presjeci mozгова zatim su uklopljeni u medij za uklapanje fluorescentnih preparata.

U ovom istraživanju rađeno je i dvostruko imunofluorescentno obojenje presjeka mozгова. Metoda je jednaka kao u slučaju jednostrukog imunofluorescentnog obilježavanja, samo što je inkubacija primarnim protutijelom trajala dva uzastopna dana, za svako primarno protutijelo posebno, a odgovarajuća sekundarna protutijela primijenjena su istovremeno trećeg dana. Za potrebe nekih analiza, uz dva različita primarna protutijela korišteno je i DAPI kontraobojenje, tako da je dobiven trostruki imunofluorescentni signal.

U svim imunohistokemijskim bojenjima kao negativne kontrole korišteni su histološki rezovi na koje je umjesto primarnih protutijela nanesen pufer za razrjeđivanje protutijela.

Na ove načine obojeni presjeci mozгова proučavani su korištenjem svjetlosnog ili epifluorescencijskog mikroskopa, ovisno o korištenoj metodi. Također, u analizama translokacije AIF-a unutar stanice, korišten je konfokalni laserski pretražni mikroskop. Mikrofotografije su učinjene pomoću kamera koje su vezane uz određeni mikroskop (vidjeti opis aparata).

3.3.3.4. Enzimski test za utvrđivanje apoptoze u pojedinačnoj stanici (TUNEL)

TUNEL metoda rađena je prema uputama proizvođača. Stakalca su prvo deparafinizirana uranjanjem u ksilol, a zatim rehidrirana kroz padajuće koncentracije etanola (od 100% do 70%) do dH₂O. Nakon ispiranja u PBS puferu, na presjeke mozгова primijenjena je proteinaza K (20 µg/ml), koja je ostavljena 15 minuta na sobnoj temperaturi. Potom je 10 minuta primijenjen pufer za ravnotežu (engl. *equilibration buffer*), nakon čega su stakalca inkubirana jedan sat u smjesi otopine enzima terminalne deoksinukleotidil transferaze (engl. *terminal deoxynucleotidyl transferaze enzyme*) i otopine u kojoj je mješavina nukleotida (engl. *Reaction buffer*) na 37°C u vlažnoj komori. Nakon toga, stakalca su stavljena u pufer za zaustavljanje enzimske reakcije (engl. *Stop/Wash buffer*) 10 minuta te je na presjeke mozгова primijenjeno protutijelo protiv digoksigenina konjugirano s fluoresceinom, pola sata u mraku.

Nakon ispiranja, jezgre su kontraobojene s DAPI-em te su mozgovi uklopljeni u medij za uklapanje fluorescentnih preparata.

U ovom istraživanju rađeno je i trostruko bojenje u kojem je korištena TUNEL metoda, imunofluorescencija i DAPI kontraobojenje. Prvi dan procedure bio je jednak kao u opisanom TUNEL protokolu, uz razliku da je nakon pufera za zaustavljanje enzimske reakcije primijenjeno primarno protutijelo u otopini odgovarajućeg normalnog seruma te su stakalca inkubirana preko noći na 4°C. Idući dan, nakon ispiranja s PBS-om, istovremeno je primijenjeno protutijelo protiv digoksigenina konjugirano s fluoresceinom i odgovarajuće sekundarno protutijelo konjugirano s fluorokromom, jedan sat na sobnoj temperaturi. Nakon ispiranja, jezgre su kontraobojene s DAPI-em te su mozgovi uklopljeni u medij za uklapanje fluorescentnih preparata.

3.4. Analize i obrada podataka

3.4.1. Analize mikrofotografija

U analizama histoloških preparata mozga štakora korištene su mikrofotografije učinjene na 200x, 400x ili 1000x uvećanju.

Kvantifikacija Fluoro-Jade B pozitivnih stanica ili stanica pozitivnih na određeni imunofluorescentni signal (NeuN, AIF, GFAP, Iba1) u talamusu obavljena je na tri različita koronalna presjeka mozga iste životinje. Za Fluoro-Jade B analize, stanice su na svakom presjeku brojane u tri polja od interesa, površine otprilike 0,064 mm², a u imunohistokemijskim analizama u jednom polju površine otprilike 0,1 mm². U statističkim analizama korištena je srednja vrijednost za pojedinu životinju, te za pojedinu skupinu.

Za kvantifikaciju imunoreaktivnog SYP i GAP-43 signala, analize su također rađene na tri različita presjeka mozga iste životinje te na tri polja od interesa površine otprilike 0,036 mm². Uvjeti mikroskopiranja i fotografiranja bili su uvijek jednaki, a imunoreaktivnost je kvantificirana mjerenjem integralne optičke gustoće (engl. *integrated optical density*, IOG) intenziteta fluorescentnog signala po jedinici površine od interesa. Vrijednosti su korigirane za nespecifično pozadinsko obojenje (engl. *background*, NPO) tako da je na svakom presjeku mjeren intenzitet područja na kojem nije zabilježen imunofluorescentni signal. Korigirana ukupna fluorescencija (KUF) dobivena je izračunom:

$$\text{KUF} = \text{IOG} - (\text{površina polja} \times \text{srednja vrijednost NPO})$$

Kvantifikacija neurodegenerativnih promjena u malom mozgu štakora, rađena je analizom cijelih sagitalnih presjeka iz područja vermisa za svaku životinju (dva presjeka po životinji). Fluoro-Jade B pozitivne stanice su brojane, a Fluoro-Jade B pozitivna vlakna su semikvantificirana podjelom u rangove od 1 do 5:

- 1 = do 10% Fluoro-Jade B pozitivnih vlakana
- 2 = 10 – 25% Fluoro-Jade B pozitivnih vlakana
- 3 = 26 – 50% Fluoro-Jade B pozitivnih vlakana
- 4 = 51 – 75% Fluoro-Jade B pozitivnih vlakana
- 5 = 76 – 100% Fluoro-Jade B pozitivnih vlakana

Purkinjeove stanice kvantificirane su u šest polja površine otprilike 0,016 mm² u IX. reznjicu malog mozga u području vermisa (dva presjeka po životinji). TUNEL pozitivne stanice brojane su u svim slojevima kore te bijeloj tvari IX. reznjica malog mozga, na sagitalnim presjecima u području vermisa.

Kvantifikacija NeuN, Iba1, GFAP, SYP i GAP-43 imunofluorescentnih signala u frontalnom korteksu rađena je na jednak način kao i u talamusu.

3.4.2. Statistička obrada podataka

Program Microsoft Office Excell[®] (Microsoft Corp., Redmond, WA, SAD) korišten je za pohranu podataka i izradu grafičkih prikaza. Analize mikrofotografija obavljane su pomoću ImageJ programa (NIH, Bethesda, MD, SAD). Dobivene vrijednosti izražene su kao mjere središnjice i raspršenja. Pri statističkoj obradi podataka korišteni su neparametrijski postupci statističke raščlambe, Kruskal-Wallis test i Mann-Whitney U test. Razina od $P < 0,05$ smatrana je statistički značajnom. Postupci statističke raščlambe učinjeni su pomoću računalne programske potpore STATISTICA[®] inačica 10 (StatSoft Inc., Tulsa, OK).

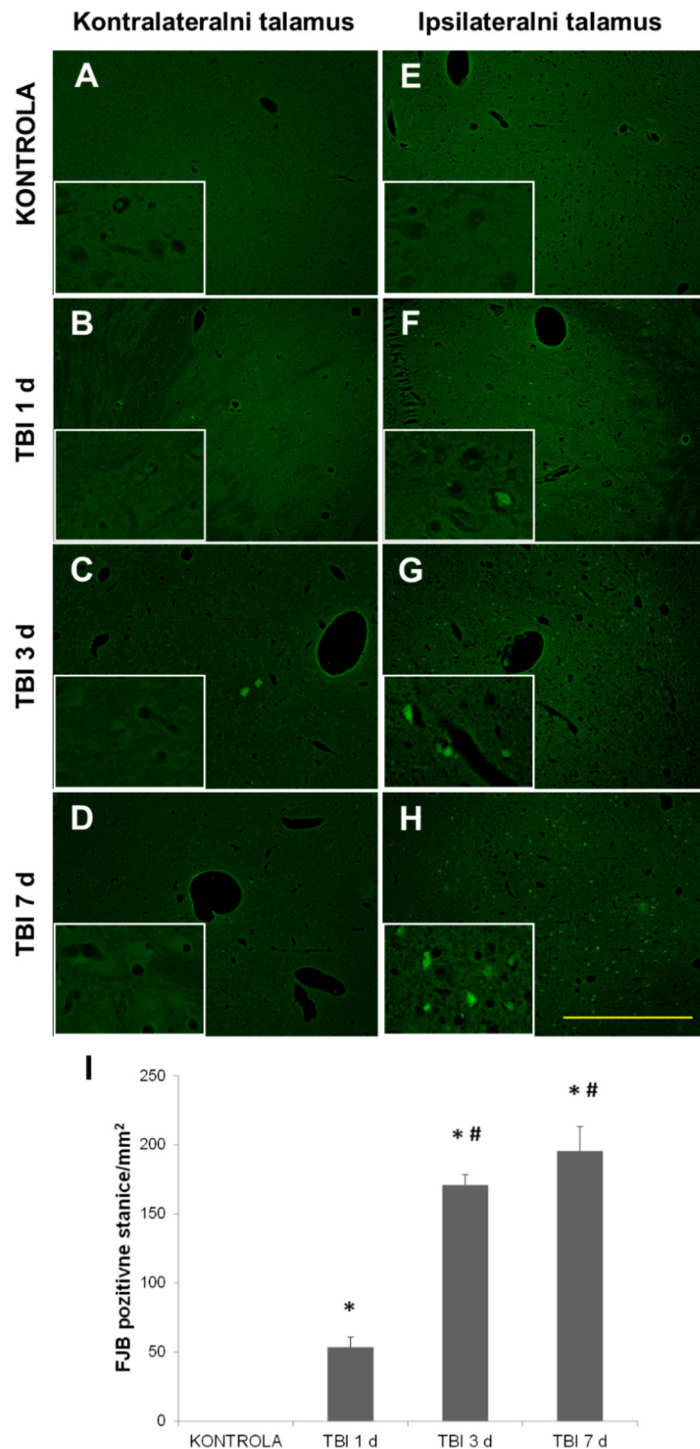
4. REZULTATI

4.1. Pokazatelji oštećenja i oporavka u talamusu štakora nakon traumatske ozljede mozga

4.1.1. Neurodegeneracija i gubitak neurona u talamusu štakora nakon traumatske ozljede mozga

U ovoj doktorskoj disertaciji, za istraživanje razine neurodegeneracije u talamusu, ali i ostalim moždanim strukturama štakora, korišteno je Fluoro-Jade B bojenje.

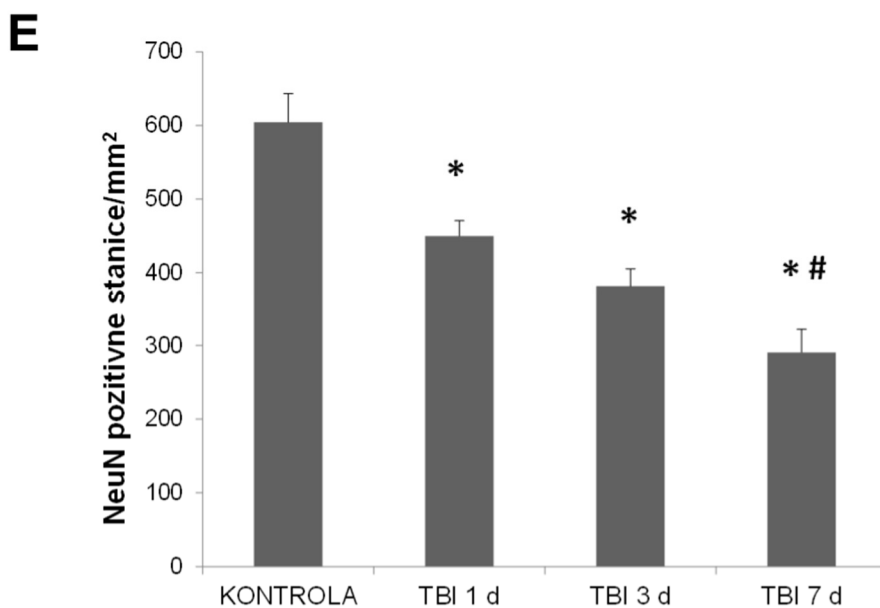
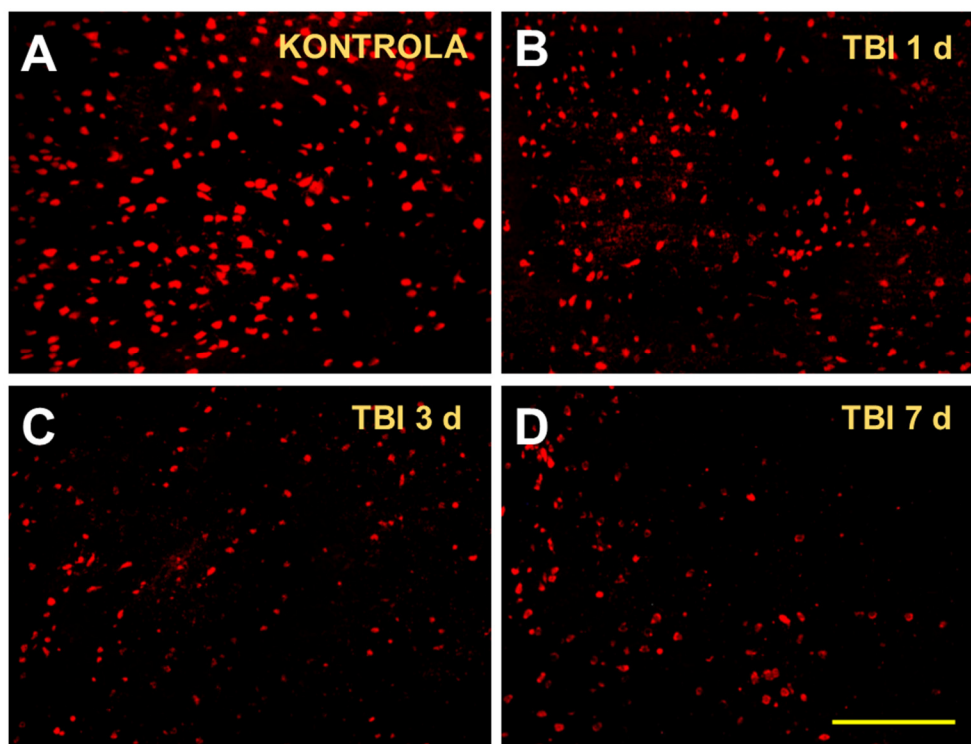
Degenerativno promijenjeni neuroni nisu pronađeni u talamusu životinja kontrolne skupine niti kontralateralno (slika 3A) niti ipsilateralno (slika 3E) u odnosu na lažnu ozljedu (slika 3A-D). Fluoro-Jade B pozitivni neuroni nisu uočeni niti u talamusu ozlijeđenih životinja kontralateralno u odnosu na traumu (slika 3B-D). Suprotno navedenom, u talamusu štakora s TBI-em, ipsilateralno mjestu ozljede, dominantno u regiji koja sadrži posteriorne (PO), ventralne posteromedijalne (VPM) i ventralne posterolateralne (VPL) jezgre, Fluoro-Jade B pozitivni neuroni detektirani su u svim istraživanim vremenskim točkama (slika 3F-H). Statističke analize ukazale su na značajne promjene u ukupnom broju Fluoro-Jade B obojenih stanica u navedenoj regiji talamusa ozlijeđenih štakora ($P < 0,001$). Broj degeneriranih staničnih tijela i njihovih nastavaka u životinja s TBI-em bio je značajno veći u svim istraživanim vremenskim točkama u odnosu na vrijednosti životinja kontrolne skupine (slika 3I). Također, broj Fluoro-Jade pozitivnih stanica zabilježen u talamusu ozlijeđenih životinja trećeg ($170,89 \pm 7,42$ stanica/mm²) i sedmog ($195,56 \pm 17,68$ stanica/mm²) dana nakon TBI-a bio je značajno veći u odnosu na vrijednosti detektirane prvog ($53,50 \pm 7,41$ stanica/mm²) dana nakon traume mozga. Budući da u talamusima kontralateralno od mjesta ozljede nisu primijećene neurodegenerativne promjene, za daljnja istraživanja ove regije odnosno za imunohistokemijske i Western blot analize korišteni su samo ipsilateralni talamusi životinja podvrgnutih TBI-u koji su uspoređivani s talamusima kontrolne skupine životinja ipsilateralnima u odnosu na lažnu ozljedu.



Slika 3. Neurodegeneracija u talamusa štakora nakon traumatske ozljede mozga (TBI) detektirana Fluoro-Jade B bojenjem. Reprezentativne mikrofotografije regije talamusa koja sadrži posteriorne, ventralne posteromedijalne i ventralne posterolateralne jezgre kontralateralno (A-D) ili ipsilateralno (E-H) u odnosu na lažnu ozljedu u životinja kontrolne skupine (KONTROLA) ili TBI u štakora žrtvovanih prvog (TBI 1 d), trećeg (TBI 3 d) ili sedmog (TBI 7 d) dana nakon ozljede. Linija skale = 500 μ m. Male mikrofotografije prikazuju uvećani detalj prikaza odgovarajućih presjeka pojedinih skupina. (I) Histogram pokazuje broj Fluoro-Jade B pozitivnih stanica po mm^2 u gore navedenoj regiji talamusa ipsilateralno u odnosu na lažni/pravi TBI za svaku skupinu štakora izražen srednjim vrijednostima \pm SEM (n = 5). * $P < 0, 05$; značajno različito od KONTROLE; # $P < 0, 05$ značajno različito od TBI 1 d skupine.

Gubitak neurona u talamusu te ostalim moždanim strukturama štakora koje su predmetom ovog rada, istraživani su imunofluorescentnim obilježavanjem protutijelom protiv NeuN-a, uobičajeno korištenog specifičnog markera zrelih neurona.

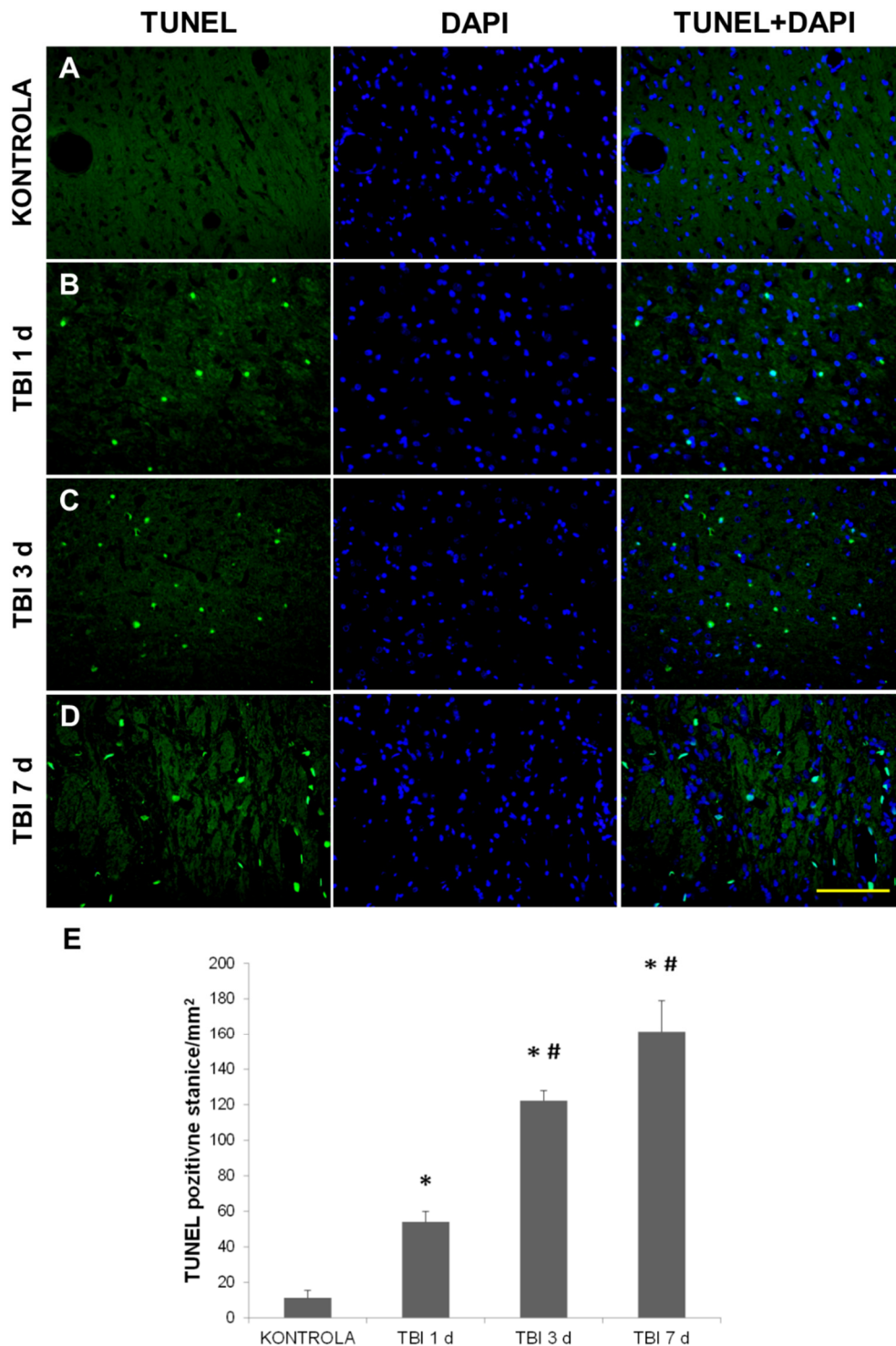
Iz rezultata prikazanih na slici 4A-D evidentno je kako je NeuN bojenje u regiji talamusa u kojoj se nalaze PO, VPM i VPL jezgre, u ozlijeđenih životinja žrtvovanih prvog, trećeg ili sedmog dana nakon TBI-a, slabije izraženo u odnosu na nalaz u štakora kontrolne skupine. Također, u prvom tjednu nakon TBI-a, u talamusu štakora zabilježen je statistički značajan progresivan gubitak neurona ($P = 0,002$), poglavito u regiji koja sadrži PO, VPM i VPL jezgre. Naime, broj NeuN pozitivnih stanica u navedenoj regiji talamusa štakora podvrgnutih TBI-u prvog ($449,94 \pm 20,83$ stanica/mm²), trećeg ($381,56 \pm 23,82$ stanica/mm²) ili sedmog ($290,67 \pm 31,49$ stanica/mm²) dana nakon ozljede bio je značajno manji u odnosu na broj NeuN pozitivnih stanica životinja kontrolne skupine ($604,44 \pm 38,74$ stanica/mm²) (slika 4E). Iz prikazanih rezultata također je evidentno kako je broj NeuN pozitivnih stanica u talamusu detektiran sedmog dana nakon TBI-a bio statistički značajno manji u odnosu na broj istih stanica u životinja podvrgnutih TBI-u, a žrtvovanih dan nakon traume mozga.



Slika 4. Gubitak neurona u talamusu štakora ipsilateralno u odnosu na traumatsku ozljedu mozga (TBI). (A-D) Reprezentativne mikrofotografije regije talamusa koja sadrži posteriorne, ventralne posteromedijalne i ventralne posterolateralne jezgre u životinje kontrolne skupine (KONTROLA) i štakora žrtvovanih prvog (TBI 1 d), trećeg (TBI 3 d) ili sedmog (TBI 7 d) dana nakon ozljede, a obojene s protutijelima protiv NeuN-a. Linija skale = 200 μ m. (E) Histogram pokazuje broj NeuN pozitivnih stanica po mm² u gore navedenoj regiji talamusa za svaku skupinu štakora izražen srednjim vrijednostima \pm SEM (n = 5). * P < 0, 05; značajno različito od KONTROLE; # P < 0, 05 značajno različito od TBI 1 d skupine.

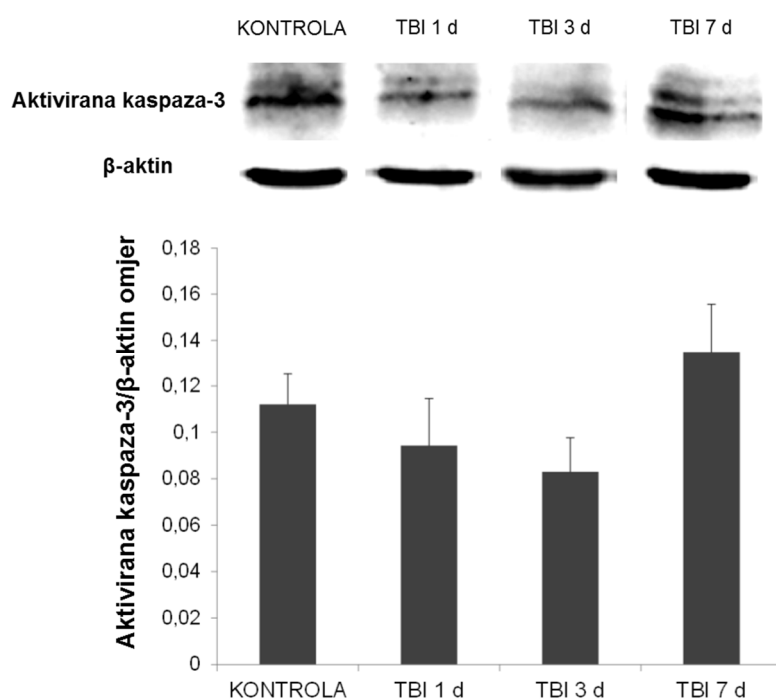
4.1.2. Programirana stanična smrt u talamusu štakora nakon traumatske ozljede mozga

TUNEL metoda uobičajeno se koristi za detekciju DNK fragmentacije koja se smatra pouzdanim pokazateljem prisutnosti apoptotičke programirane stanične smrti. TUNEL označavanje kombinirano je s DAPI bojenjem jezgre kako bi se kolokalizacijom potvrdilo da se uistinu radi o fluorescentnom obojenju fragmentirane DNK, a ne o nespecifičnom signalu. Za razliku od štakora kontrolne skupine u čijim je talamusima bila zamijećena tek pokoja TUNEL pozitivna stanica (slika 5A), u navedenoj moždanoj strukturi, poglavito u regiji koja sadrži PO, VPM i VPL jezgre, u životinja s TBI-em detektirane su brojne apoptotičke stanice u svim istraživanim vremenskim točkama (slika 5B-D). Kvantifikacija TUNEL pozitivnih stanica pokazala je statističku značajnost tih promjena ($P < 0,001$) (slika 5E). Iz rezultata prikazanih na slici 5E evidentno je kako je broj TUNEL pozitivnih stanica zabilježen u istraživanom području talamusa ozlijeđenih životinja prvog ($54,02 \pm 5,92$ stanica/mm²), trećeg ($122,27 \pm 5,66$ stanica/mm²) i sedmog ($161,53 \pm 17,47$ stanica/mm²) dana nakon TBI-a bio statistički značajno veći u odnosu na broj apoptotičkih stanica ($11,27 \pm 4,18$ stanica/mm²) u talamusu štakora kontrolne skupine. Također je razvidno kako je broj TUNEL pozitivnih stanica u regiji talamusa koja sadrži PO, VPM i VPL jezgre u traumatiziranih životinja s TBI-em bio značajno veći trećeg i sedmog dana nakon ozljede u odnosu na štakore žrtvovane dan nakon TBI-a (slika 5E).



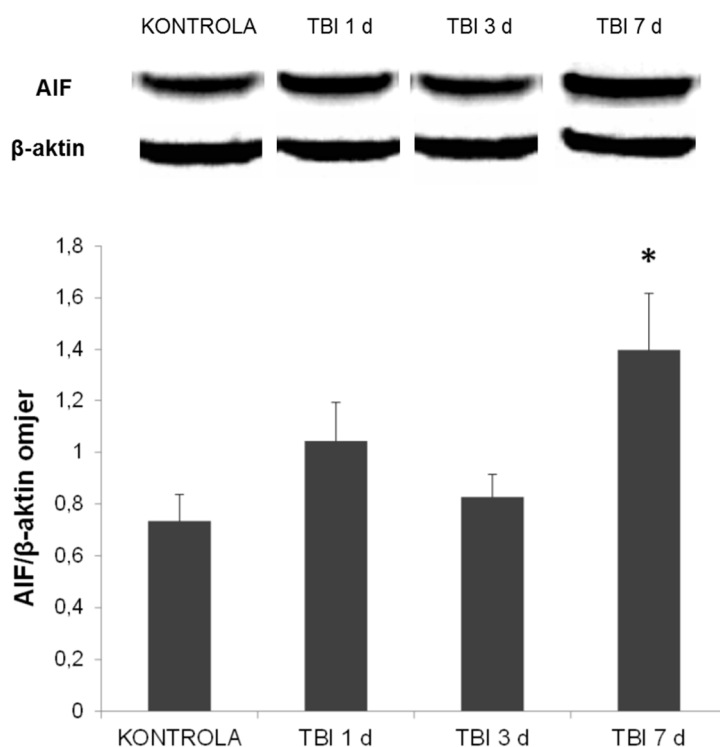
Slika 5. Apoptoza u talamusu štakora ipsilateralno u odnosu na traumatsku ozljedu mozga (TBI) detektirana TUNEL metodom. Opseg apoptoze u regiji talamusa koja sadrži posteriorne, ventralne posteromedijalne i ventralne posterolateralne jezgre u životinje kontrolne skupine (KONTROLA) i štakora žrtvovanih prvog (TBI 1 d), trećeg (TBI 3 d) ili sedmog (TBI 7 d) dana nakon ozljede. (A-D) Reprezentativne mikrofotografije presjeka koji su TUNEL obilježeni i DAPI obojeni za svaku skupinu štakora. Linija skale = 100 μ m. (E) Histogram pokazuje broj TUNEL pozitivnih stanica po mm² u gore navedenoj regiji talamusa za svaku skupinu štakora izražen srednjim vrijednostima \pm SEM (n = 5). * P < 0, 05; značajno različito od KONTROLE; # P < 0, 05 značajno različito od TBI 1 d skupine.

Kako bi se utvrdilo je li detektirana DNK fragmentacija posljedica apoptoze posredovane kaspaza-ovisnim putem, Western blot metodom određivane su razine aktivirane kaspaze-3. Na slici 6 prikazani su reprezentativni imunoblotovi i pripadajuće denzitometrijske analize razina ekspresije aktivirane kaspaze-3 u ipsilateralnom talamusu ozlijeđenih životinja i štakora kontrolne skupine, žrtvovanih prvog, trećeg ili sedmog dana nakon traume mozga ili lažne ozljede. Evidentno je kako nisu zabilježene statistički značajne razlike u razinama istraživane izvršne kaspaze u talamusu životinja podvrgnutih TBI u odnosu na razine ovog proteina u istoj moždanoj strukturi lažno operiranih životinja kontrolne skupine u prvom tjednu nakon traume mozga ($P = 0,349$).



Slika 6. Reprezentativni blotovi i pripadajuće denzitometrijske analize ekspresije aktivirane kaspaze-3 (aktivirana kaspaza-3/β-aktin omjer) u ipsilateralnom talamusu životinja kontrolne skupine (KONTROLA) i štakora žrtvovanih prvog (TBI 1 d), trećeg (TBI 3 d) ili sedmog (TBI 7 d) dana nakon traumatske ozljede mozga (TBI). Stupci predstavljaju srednje vrijednosti ± SEM (n = 5-7).

Budući da je gore navedeni rezultat pokazao kako apoptotička smrt stanica u talamusu štakora posljedično TBI-u nije posredovana kaspaza-3 ovisnim putem, u narednoj seriji pokusa pratili smo razine ekspresije AIF-a u lizatima cijele moždane strukture, ipsilateralno mjestu ozljede. Iz rezultata prikazanih na slici 7 razvidno je kako je razina ekspresije istraživanog proteina u talamusu ozlijeđenih životinja žrtvovanih sedmog dana nakon TBI-a bila statistički značajno veća u odnosu na vrijednosti AIF-a u štakora kontrolne skupine ($P = 0,036$).

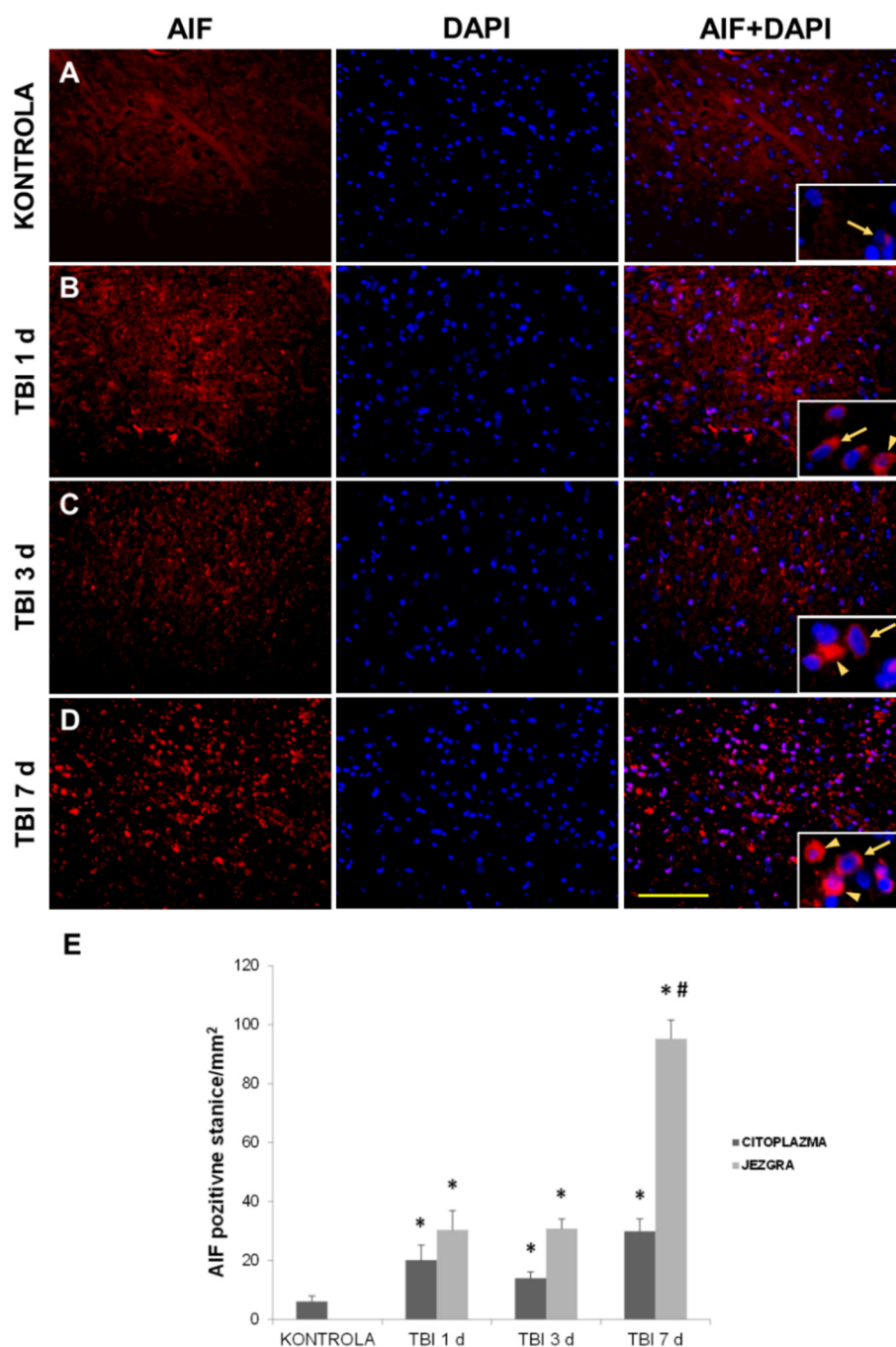


Slika 7. Apoptoza posredovana čimbenikom indukcije navedenog puta programirane stanične smrti (AIF) u talamusu štakora ipsilateralno u odnosu na traumatsku ozljedu mozga (TBI). Reprezentativni blotovi i pripadajuće denzitometrijske analize ekspresije AIF-a (AIF/β-aktin omjer) u životinja kontrolne skupine (KONTROLA) i štakora žrtvovanih prvog (TBI 1 d), trećeg (TBI 3 d) ili sedmog (TBI 7 d) dana nakon ozljede. Stupci predstavljaju srednje vrijednosti ± SEM (n = 5-7). * $P < 0,05$; značajno različito od KONTROLE.

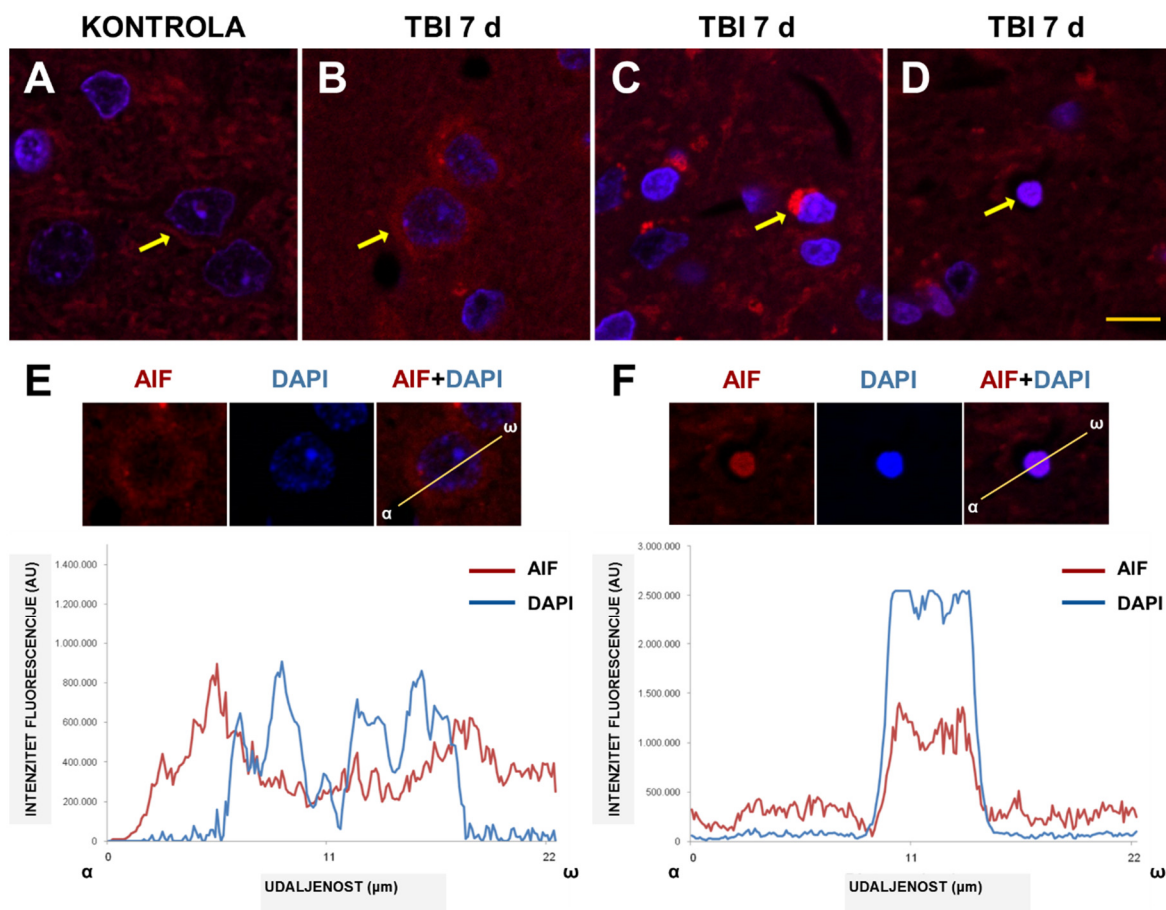
Nadalje, kako bi se istražila translokacija AIF-a iz mitohondrija/citoplazme u jezgre stanica regije talamusa koja sadrži PO, VPM i VPL jezgre, učinjeno je imunofluorescentno histološko bojenje protutijelom protiv AIF-a u kombinaciji s DAPI-em (slika 8A-D). U štakora kontrolne skupine, AIF imunoreaktivnost nije bila detektirana u jezgrama, a citoplazma malog broja stanica bila je AIF pozitivna (slika 8A). Suprotno navedenom, AIF imunoreaktivnost bila je zabilježena u jezgrama i citoplazmi stanica talamusa u životinja svih eksperimentalnih skupina podvrgnutih TBI-u (slika 8B-D). Najveća AIF imunoreaktivnost u jezgrama talamičkih stanica bila je zabilježena u ozlijeđenih štakora žrtvovanih sedmog dana nakon traume mozga (Slika 8D). U istraživanoj regiji talamusa pokazane su također i statistički značajne razlike u broju stanica s AIF pozitivnim citoplazmama ($P = 0,006$), odnosno jezgrama ($P = 0,001$). Iz rezultata prikazanih na slici 8E razvidno je kako je broj stanica talamusa s AIF imunoreaktivnom citoplazmom u štakora žrtvovanih prvog ($20,07 \pm 5,14$ stanica/mm²), trećeg ($14,00 \pm 2,09$ stanica/mm²) ili sedmog ($29,87 \pm 4,26$ stanica/mm²) dana nakon TBI-a bio statistički značajno veći u odnosu na vrijednosti detektirane u lažno operiranih životinja

kontrolne skupine ($6,07 \pm 1,90$ stanica/mm²). Također, broj stanica talamusa s nuklearnom AIF imunoreaktivnošću u ozlijeđenih životinja bio je značajno veći prvog ($30,33 \pm 6,56$ stanica/mm²), trećeg ($30,80 \pm 3,25$ stanica/mm²) i sedmog ($95,20 \pm 6,32$ stanica/mm²) dana nakon traume u odnosu na broj istih stanica zabilježen u štakora kontrolne skupine ($0,00$ stanica/mm²). Dodatno, broj stanica talamusa s AIF pozitivnim jezgrama zabilježen u štakora žrtvovanih sedmog dana nakon TBI bio je značajno veći u odnosu na broj istih stanica evidentiran u ranijim vremenskim točkama nakon ozljede (slika 8E).

Kako bi se dodatno potvrdila translokacija AIF-a iz mitohondrija/citoplazme u jezgre stanica istraživane regije talamusa posljedično TBI-u, na isti način imunofluorescentno obojene presjeke mozgovog štakora analizirali smo laserskom konfokalnom mikroskopijom. Na slici 9A evidentna je slaba citoplazmatska AIF imunoreaktivnost stanica talamusa u presjeku mozga štakora kontrolne skupine. Sedmog dana nakon indukcije ozljede, AIF imunoreaktivnost detektira se u citoplazmi i jezgrama stanica talamusa (slika 9B-D). Na reprezentativnim mikrofotografijama prikazane su stanice s citoplazmatskim AIF imunoobojenjem (slika 9B) te stanice u kojima je evidentna kondenzacija kromatina (slika 9C-D) s jakim perinuklearnim (slika 9C) ili nuklearnim (slika 9D) AIF signalom, što upućuje na prisutnost različitih stadija programirane stanične smrti u stanicama talamusa sedmog dana nakon TBI-a. Na slikama 9E-F prikazani su grafički profili imunofluorescentnih AIF i DAPI signala koji su određeni povlačenjem linije preko tijela stanice s jakim citoplazmatskim, ali slabim nuklearnim AIF imunofluorescentnim signalom (slika 9E), te stanice u kojoj je prisutna translokacija AIF-a u jezgru (slika 9F). Iz prikazanih grafova evidentno je kako je u stanici s očitom nuklearnom kondenzacijom prisutna kolokalizacija AIF i DAPI signala (slika 9F), dok kolokalizacije nema u stanici s normalnom nuklearnom distribucijom DAPI-a i dominantno citoplazmatskim AIF signalom (slika 9E).



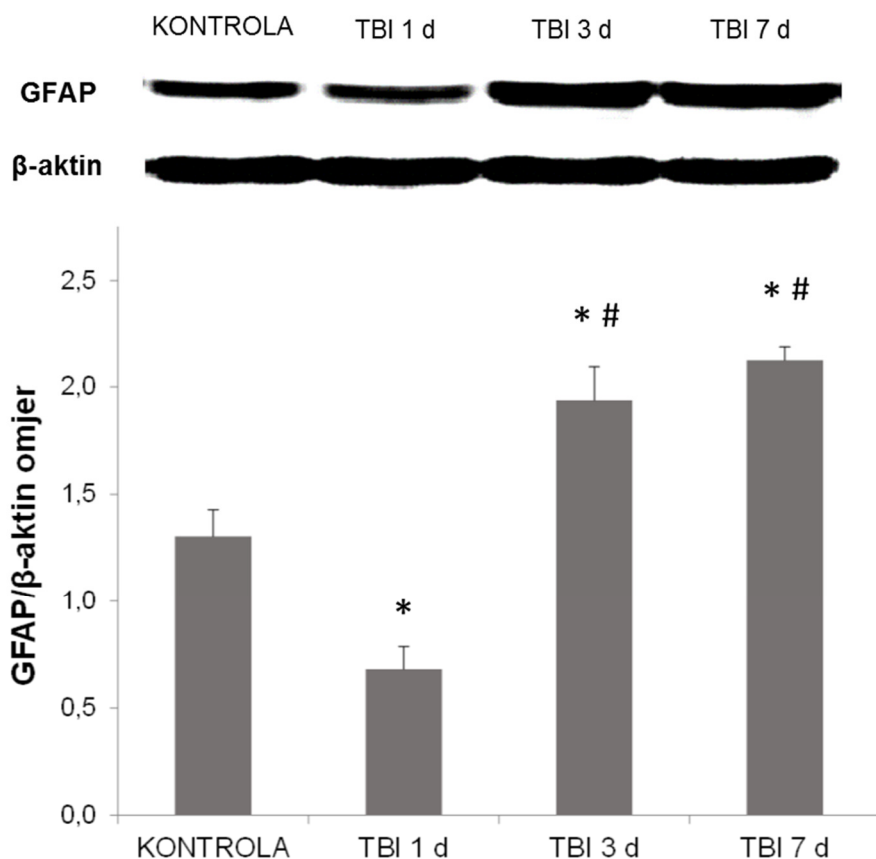
Slika 8. Aktivacija čimbenika indukcije apoptoze (AIF) u talamusu štakora ipsilateralno u odnosu na traumatsku ozljedu mozga (TBI). Opseg imunofluorescencije AIF-a u regiji talamusa koja sadrži posteriorne, ventralne posteromedijalne i ventralne posterolateralne jezgre u životinja kontrolne skupine (KONTROLA) i štakora žrtvovanih prvog (TBI 1 d), trećeg (TBI 3 d) ili sedmog (TBI 7 d) dana nakon ozljede. (A-D) Reprezentivne mikrofotografije presjeka koji su obojeni s protutijelom protiv AIF-a i DAPI-em za svaku skupinu štakora. Male slike prikazuju uvećani detalj prikaza odgovarajućih presjeka pojedinih skupina. Strelice prikazuju stanice s AIF pozitivnom citoplazmom, a glave strelica stanice s AIF pozitivnim jezgrama. Linija skale = 100 μ m. (E) Histogram pokazuje broj stanica s AIF pozitivnom citoplazmom i jezgrama po mm^2 u gore navedenoj regiji talamusa za svaku skupinu štakora izražen srednjim vrijednostima \pm SEM (n = 4-5). * $P < 0,05$; značajno različito od KONTROLE uspoređujući zasebno stanice s AIF pozitivnom citoplazmom ili jezgom; # $P < 0,05$ značajno različito od TBI 1 d i TBI 3 d skupina uspoređujući stanice s AIF pozitivnom jezgom.



Slika 9. Unutarstanična distribucija čimbenika indukcije apoptoze (AIF) u talamusu štakora ipsilateralno u odnosu na traumatsku ozljedu mozga (TBI). (A-D) Reprezentativne mikrofotografije regije talamusa koja sadrži posteriorne, ventralne posteromedijalne i ventralne posterolateralne jezgre u životinje kontrolne skupine (KONTROLA) (A) i štakora žrtvovanog sedmog dana (TBI 7 d) nakon ozljede (B-D), učinjene konfokalnom mikroskopijom. Strelice pokazuju stanice s različitim tipovima AIF bojenja. Linija skale = 10 μm. (E,F) Obrasci intenziteta fluorescencije koja je mjerena uzduž linija nacrtanih preko pojedinačnih stanica s različitom unutarstaničnom distribucijom AIF-a u ozlijeđenog štakora žrtvovanog sedmog dana nakon ozljede. Mikrofotografije i krivulje intenziteta crvenog (AIF) i plavog (DAPI) fluorescentnog signala u stanici s citoplazmatskim (E) ili jezgrenim (F) AIF obojenjem. AU, proizvoljne jedinice.

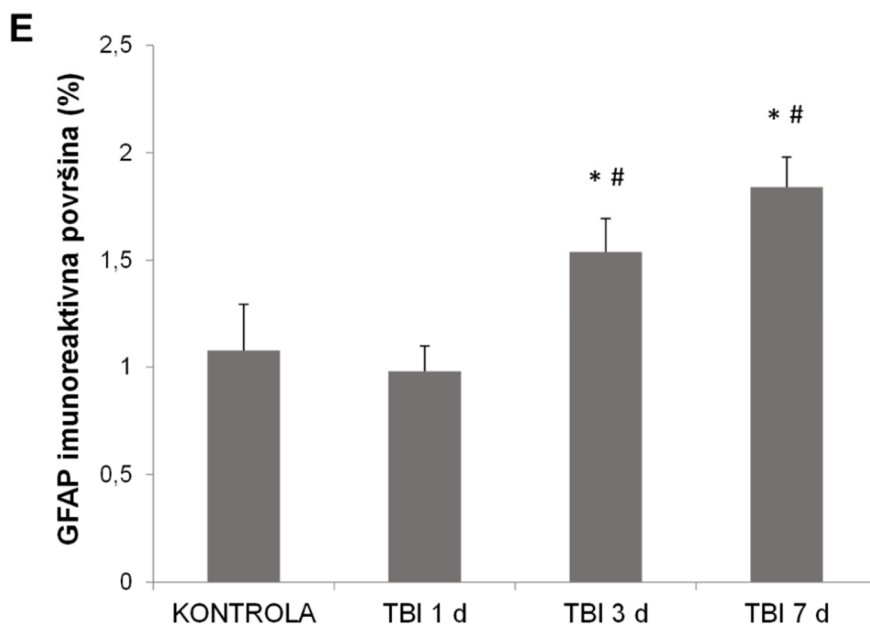
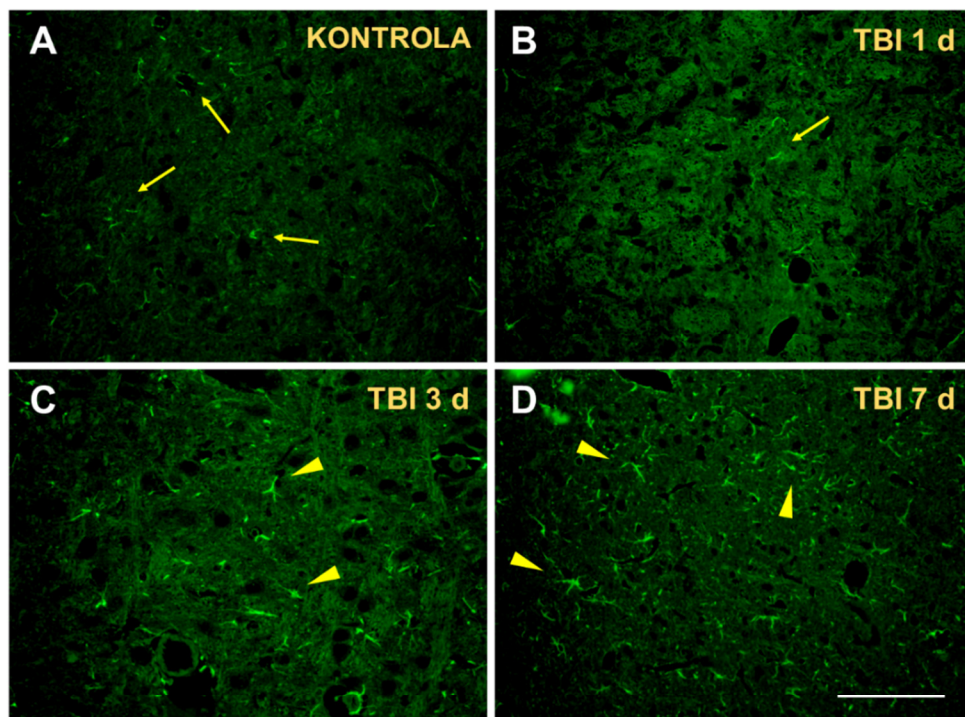
4.1.3. Reakcije glija stanica u talamusu štakora nakon traumatske ozljede mozga

Za istraživanje odgovora astrocita na induciran TBI, korišteno je protutijelo protiv GFAP-a, koji se uobičajeno koristi kao specifičan marker ovog tipa stanica. Slika 10 prikazuje reprezentativne blotove i pripadajuće denzitometrijske analize razina ekspresije GFAP-a dobivene Western blot analizom iz lizata cijelog ipsilateralnog talamusa životinja podvrgnutih TBI ili lažnoj ozljedi. Statističke analize pokazale su značajan utjecaj TBI-a na ekspresiju istraživanog proteina ($P = 0,002$). Prvog dana nakon traume mozga, razina ekspresije GFAP-a bila je statistički značajno smanjena u traumatiziranih životinja u odnosu na vrijednosti štakora kontrolne skupine. Suprotno navedenom, trećeg i sedmog dana nakon traume zabilježen je značajan porast ekspresije istraživanog proteina u talamusu u odnosu na kontrolnu vrijednost, ali i u odnosu na vrijednost zabilježenu prvog dana nakon TBI-a (slika 10).



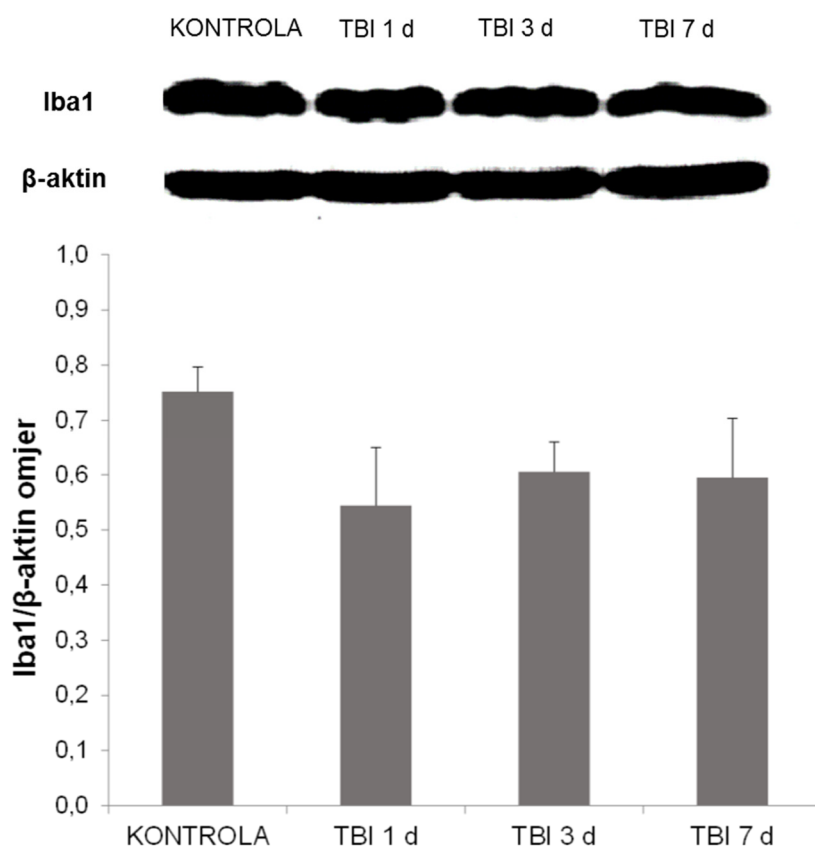
Slika 10. Astrocitoza u talamusu štakora ipsilateralno u odnosu na traumatsku ozljedu mozga (TBI) detektirana imunofluorescentnim obilježavanjem protutijelom protiv kiselog fibrilarnog proteina glije (GFAP). Reprezentativni blotovi i pripadajuće denzitometrijske analize ekspresije GFAP-a (GFAP/β-aktin omjer) u životinja kontrolne skupine (KONTROLA) i štakora žrtvovanih prvog (TBI 1 d), trećeg (TBI 3 d) ili sedmog (TBI 7 d) dana nakon ozljede. Stupci predstavljaju srednje vrijednosti \pm SEM ($n = 5-6$). * $P < 0, 05$; značajno različito od KONTROLE, # $P < 0, 05$; značajno različito od TBI 1 d skupine.

Nadalje, kako bi se utvrdio odgovor astrocita posljedično TBI-u u području ipsilateralnog talamusa koji sadrži PO, VPM i VPL jezgre, učinjeno je imunofluorescentno bojenje koronalnih presjeka mozga štakora protutijelom protiv GFAP-a. Slika 11A-D pokazuje promjene u GFAP imunoreaktivnosti u istraživanoj regiji talamusa tijekom prvog tjedna nakon indukcije TBI-a. Evidentno je kako se promjene izgleda astrocita koje ukazuju na reaktivnu astrocitozu, poput hipertrofije i povećanja broja nastavaka, bilježe trećeg i sedmog dana nakon TBI-a. Nadalje, s ciljem kvantifikacije razine astrocitoze mjereno je postotak GFAP imunoreaktivne površine u istraživanoj regiji talamusa (slika 11E). Statistička analiza rezultata kvantifikacije pokazala je značajan utjecaj TBI-a na GFAP imunoreaktivnost ($P = 0,005$). Prvi dan nakon indukcije TBI-a, GFAP pozitivna površina ($0,98\% \pm 0,12\%$) nije bila promijenjena u odnosu na njene vrijednosti ($1,08\% \pm 0,22\%$) u štakora kontrolne skupine, dok je trećeg ($1,54\% \pm 0,16\%$) i sedmog ($1,84\% \pm 0,14\%$) dana nakon traume zabilježeno značajno povećanje GFAP imunoreaktivne površine, kako u odnosu na kontrolnu skupinu, tako i u odnosu na vrijednosti zabilježene prvog dana nakon TBI-a (slika 11E).



Slika 11. Astrocitoza u regiji talamusa štakora koja sadrži posteriorne, ventralne posteromedijalne i ventralne posterolateralne jezgre, ipsilateralno u odnosu na traumatsku ozljedu mozga (TBI). (A-D) Reprerzentativne mikrofotografije imunoreaktivnosti kiselog fibrilarnog proteina glije (GFAP) u životinje kontrolne skupine (KONTROLA) i štakora žrtvovanih prvog (TBI 1 d), trećeg (TBI 3 d) ili sedmog (TBI 7 d) dana nakon ozljede. Strelice pokazuju GFAP imunoreaktivne stanice koje karakterizira malo stanično tijelo i tanki nastavci, a glave strelica pokazuju hipertrofične, reaktivne astrocite. Linija skale = 100 μ m (E) Histogram pokazuje postotak (%) GFAP imunoreaktivne površine u gore navedenoj regiji talamusa za svaku skupinu štakora izražen srednjim vrijednostima \pm SEM (n = 5-6). * $P < 0,05$; značajno različito od KONTROLE, # $P < 0,05$; značajno različito od TBI 1 d skupine.

Na slici 12 prikazani su reprezentativni blotovi i pripadajuće denzitometrijske analize razina ekspresije Iba1, markera mikroglije u ipsilateralnom talamusu životinja podvrgnutih TBI-u ili lažnoj ozljedi, a žrtvovanih prvog, trećeg ili sedmog dana nakon pravog ili lažnog TBI-a. Iz prikazanih rezultata razvidno je kako eksperimentalni TBI nije statistički značajno utjecao na razine ekspresije istraživanog proteina u tkivu ipsilateralnog talamusa štakora ($P = 0,201$).

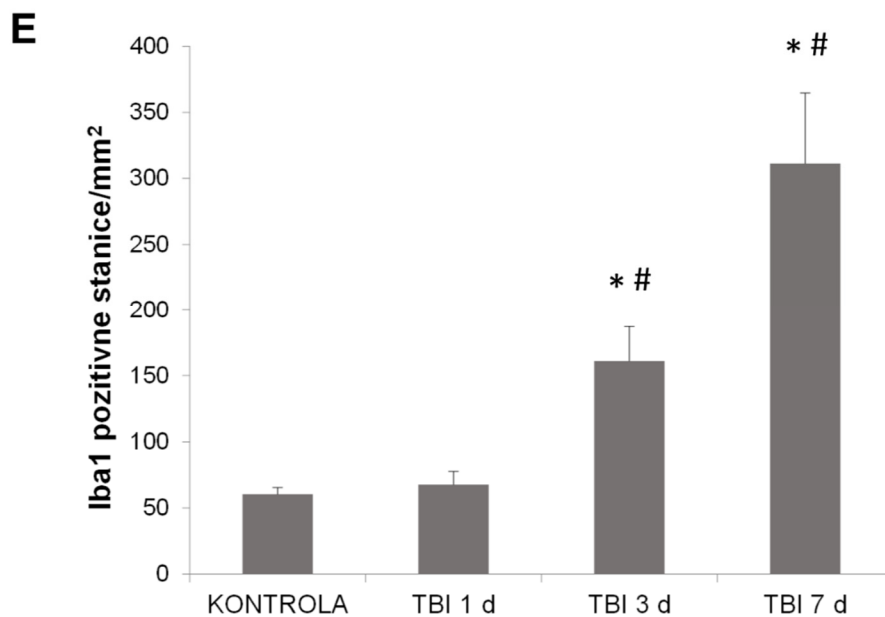
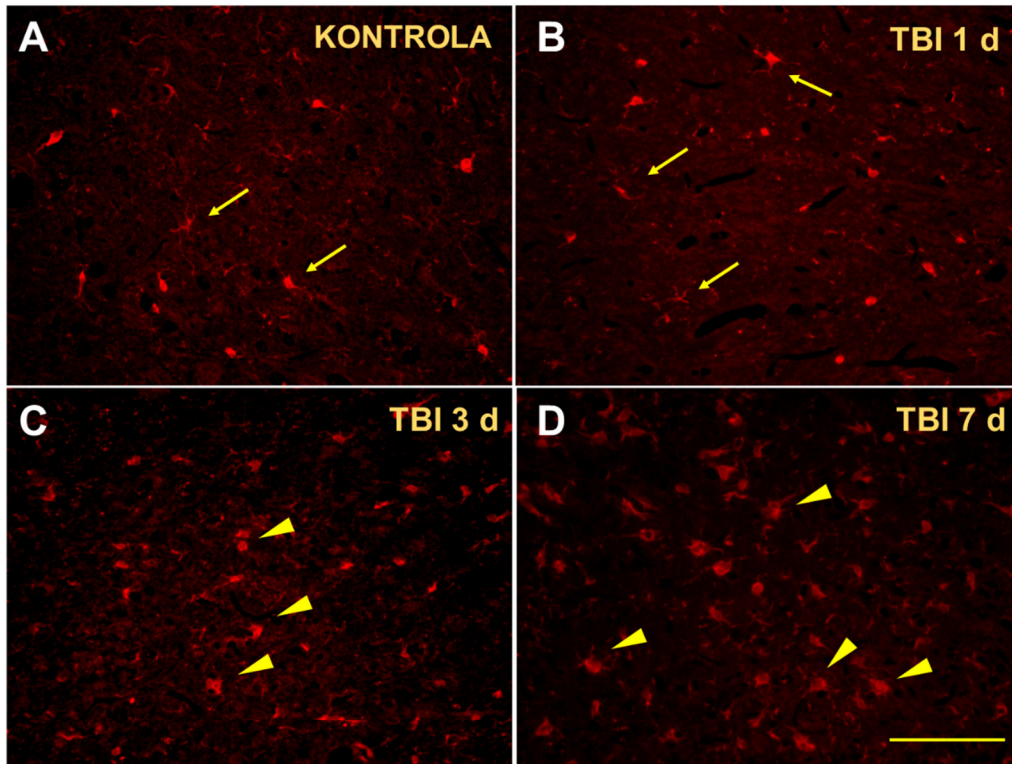


Slika 12. Reprezentativni blotovi i pripadajuće denzitometrijske analize ekspresije adaptorne molekule 1 za vezivanje ionizirajućeg kalcija (Iba1/ β -aktin omjer) u ipsilateralnom talamusu životinja kontrolne skupine (KONTROLA) i štakora žrtvovanih prvog (TBI 1 d), trećeg (TBI 3 d) ili sedmog (TBI 7 d) dana nakon ozljede. Stupci predstavljaju srednje vrijednosti \pm SEM ($n = 5-6$).

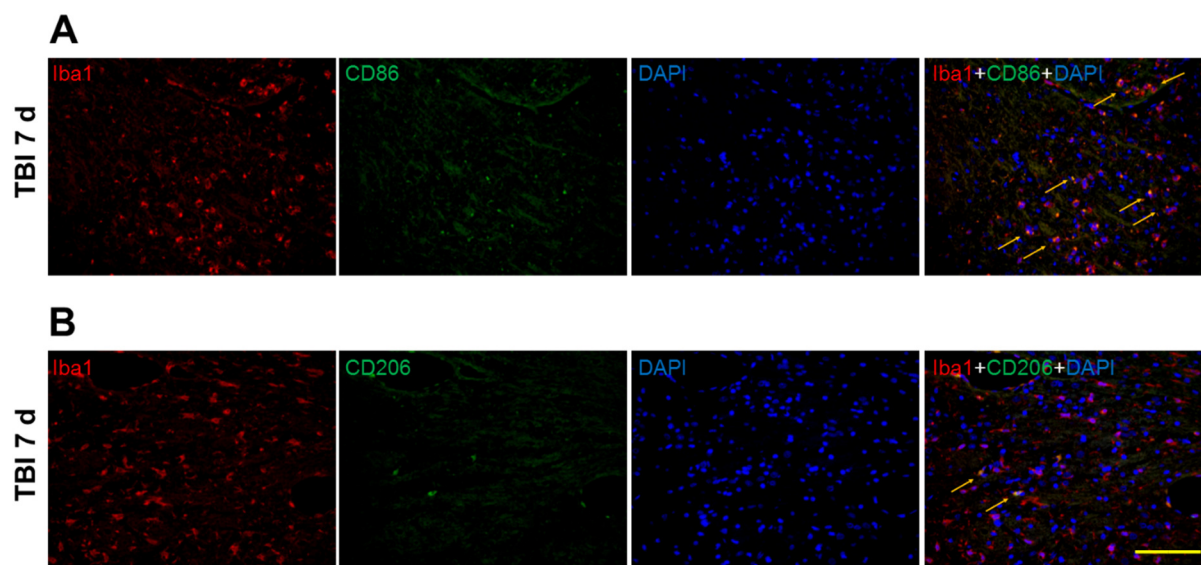
Kako bi se istražio odgovor mikroglije na eksperimentalni TBI u regiji talamusa s PO, VPM i VPL jezgrama, učinjeno je imunofluorescentno bojenje presjeka mozga štakora protutijelom protiv Iba1. U navedenoj regiji talamusa u životinja podvrgnutih TBI-u zabilježena je promjena u morfologiji i broju mikroglije (slika 13A-D). Naime, u navedenoj moždanoj strukturi životinja kontrolne skupine i štakora žrtvovanih prvi dan nakon ozljede dominira „mirujuća“ mikroglija, malog staničnog tijela s tankim razgranatim nastavcima (slika 13A-B).

Suprotno, u tkivu talamusa životinja žrtvovanih trećeg ili sedmog dana nakon TBI-a evidentna je prisutnost stanica aktivirane mikroglije, koje karakteriziraju skraćeni i zadebljani nastavci i/ili ameboidna i fagocitna morfologija (slika 13C i D). Kvantifikacija Iba1 pozitivnih stanica u navedenim regijama talamusa ukazala je na statistički značajan utjecaj TBI-a na broj stanica mikroglije u istraživanom vremenskom razdoblju ($P < 0,001$) (slika 13E). Prvi dan nakon indukcije TBI-a, broj ($67,59 \pm 10,02$ stanica/mm²) Iba1 pozitivnih stanica nije bio promijenjen u odnosu na broj ($60,42 \pm 5,03$ stanica/mm²) istih stanica u životinja kontrolne skupine. Međutim, trećeg ($160,94 \pm 26,35$ stanica/mm²) i sedmog ($311,32 \pm 53,32$ stanica/mm²) dana nakon traume zabilježen je značajan, progresivan porast broja Iba1 pozitivnih stanica u istraživanim regijama talamusa, kako u odnosu na kontrolne vrijednosti, tako i u odnosu na vrijednosti zabilježene prvog dana nakon TBI-a (slika 13E).

Kako bi se utvrdilo da li aktivirana mikroglija eksprimira neke od markera koji se smatraju specifičnima za M1 ili M2 fenotip, na koronalnim presjecima talamusa učinjeno je duplo imunofluorescentno označavanje protutijelima protiv CD86, CD206 i Mac-2 (Gal-3) u kombinaciji s protutijelom protiv Iba1. Značajnija prisutnost CD86 pozitivnih stanica mikroglije u istraživanim regijama talamusa štakora kontrolne skupine te životinja žrtvovanih prvog ili trećeg dana nakon TBI-a nije pronađena (rezultati nisu prikazani). Međutim, na presjecima mozgova štakora žrtvovanih sedmi dan nakon ozljede bilježi se porast broja stanica koje su pozitivne na CD86 (slika 14A). Stanice mikroglije pozitivne na CD206 rijetko se detektiraju u tkivu talamusa svih eksperimentalnih skupina životinja. Sedmog dana nakon TBI uočava se nešto veći broj ovih stanica (slika 14B) iako je on tog dana manji od broja Iba1 pozitivnih stanica koje izražavaju CD86 (slika 14A). Mikroglija pozitivna na Mac-2 nije zamijećena u tkivu talamusa, u niti jedne od eksperimentalnih skupina životinja (rezultati nisu prikazani).



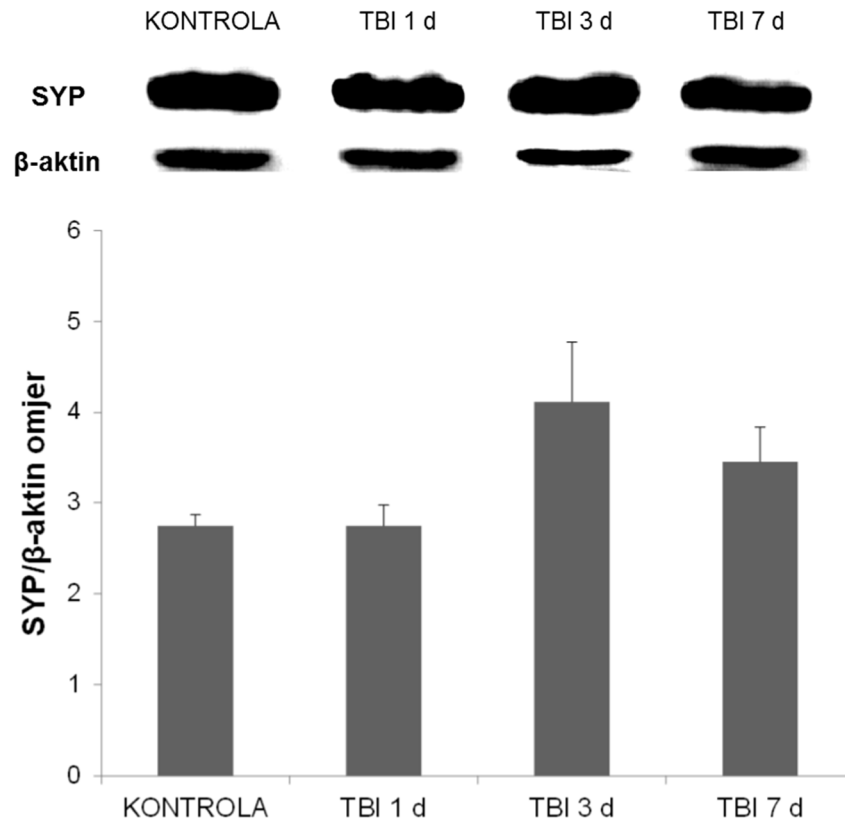
Slika 13. Mikrogliozna u regiji talamusa štakora koja sadrži posteriorne, ventralne posteromedijalne i ventralne posterolateralne jezgre, ipsilateralno u odnosu na traumatsku ozljedu mozga (TBI). (A-D) Reprerativne mikrofotografije imunoreaktivnosti adaptorne molekule 1 za vezivanje ionizirajućeg kalcija (Iba1) u životinje kontrolne skupine (KONTROLA) i štakora žrtvovanog prvog (TBI 1 d), trećeg (TBI 3 d) ili sedmog (TBI 7 d) dana nakon ozljede. Strelice pokazuju Iba1 imunoreaktivne stanice koje karakterizira malo stanično tijelo s tankim, razgranatim nastavcima, a glave strelica pokazuju stanice karakteristične hipertrofične, ameboidne morfologije. Linija skale = 100 μ m (E) Histogram pokazuje broj Iba1 pozitivnih stanica po mm² u gore navedenoj regiji talamusa za svaku skupinu štakora izražen srednjim vrijednostima \pm SEM (n = 5-7). * $P < 0, 05$; značajno različito od KONTROLE; # $P < 0, 05$; značajno različito od TBI 1 d skupine.



Slika 14. M1/M2 fenotipski oblici stanica mikroglije u regiji talamusa štakora koja sadrži posterioarne, ventralne posteromedijalne i ventralne posterolateralne jezgre, ipsilateralno u odnosu na traumatsku ozljedu mozga (TBI). Reprezentativne mikrofotografije presjeka koji su obojeni s DAPI-em te protutijelima protiv Iba1 i CD86 (**A**) odnosno CD206 (**B**) u štakora žrtvovanog sedmog dana (TBI 7d) nakon ozljede. Strelice pokazuju M1 (**A**) odnosno M2 (**B**) fenotip stanica mikroglije. Linija skale = 100 μ m.

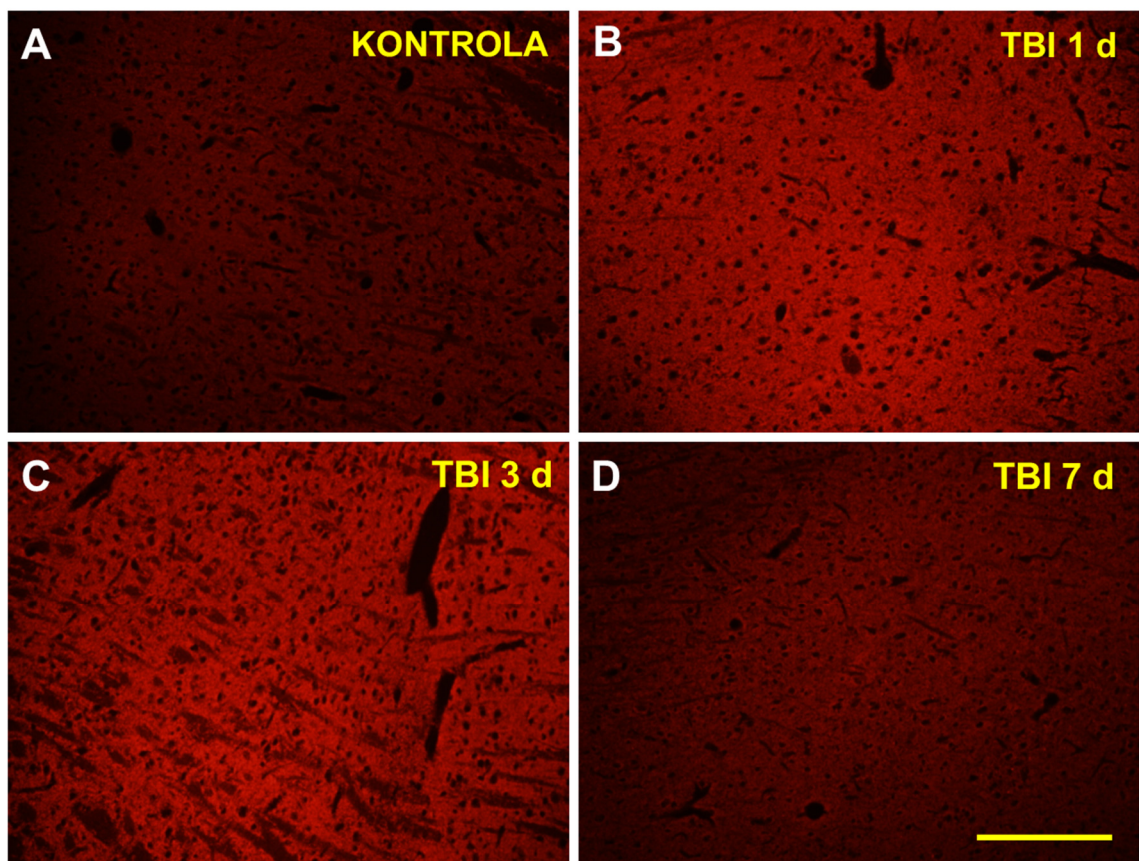
4.1.4. Neuroplastičnost u talamusu štakora nakon traumatske ozljede mozga

Slika 15 prikazuje reprezentativne blotove presinaptičkog markera SYP-a u lizatu cijelog ipsilateralnog talamusa kao i pripadajuće rezultate denzitometrijske analize u ozlijeđenih štakora žrtvovanih u različitim vremenskim točkama nakon TBI-a i životinja kontrolne skupine. Statistička analiza pokazala je kako nema značajne razlike u razinama ekspresije ovog proteina u talamusu u prvih tjedan dana nakon eksperimentalne TBI u štakora ($P = 0,122$).

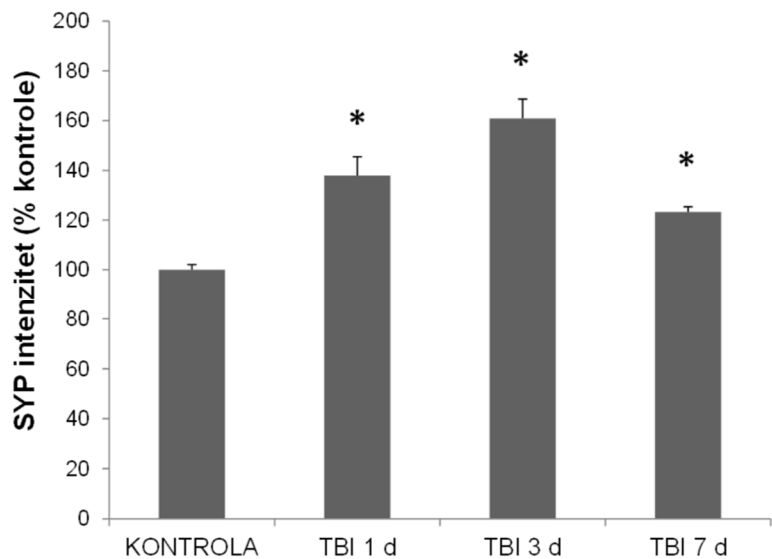


Slika 15. Reprezentativni blotovi i pripadajuće denzitometrijske analize ekspresije sinaptofizina (SYP/β-aktin omjer) u ipsilateralnom talamusu životinja kontrolne skupine (KONTROLA) i štakora žrtvovanih prvog (TBI 1 d), trećeg (TBI 3 d) ili sedmog (TBI 7 d) dana nakon ozljede. Stupci predstavljaju srednje vrijednosti ± SEM (n = 5).

Analiza presjeka mozgovog štakora imunofluorescentno obilježenih protutijelom protiv SYP-a ukazala je na porast intenziteta SYP signala u štakora svih eksperimentalnih skupina podvrgnutih ozljedi u odnosu na kontrolnu skupinu životinja, poglavito u regiji talamusa s PO, VPM i VPL jezgrama (Slika 16A-D). Kvantifikacija intenziteta signala ukazala je na statistički značajnu razliku u intenzitetu SYP imunoreaktivnosti među eksperimentalnim skupinama ($P = 0,014$) (Slika 16E). Intenzitet signala u analiziranoj regiji talamusa bio je značajno veći prvog ($137,87\% \pm 7,53\%$), trećeg ($160,81\% \pm 7,86\%$) i sedmog ($123,25\% \pm 2,15\%$) dana nakon TBI-a u odnosu na kontrolne vrijednosti.

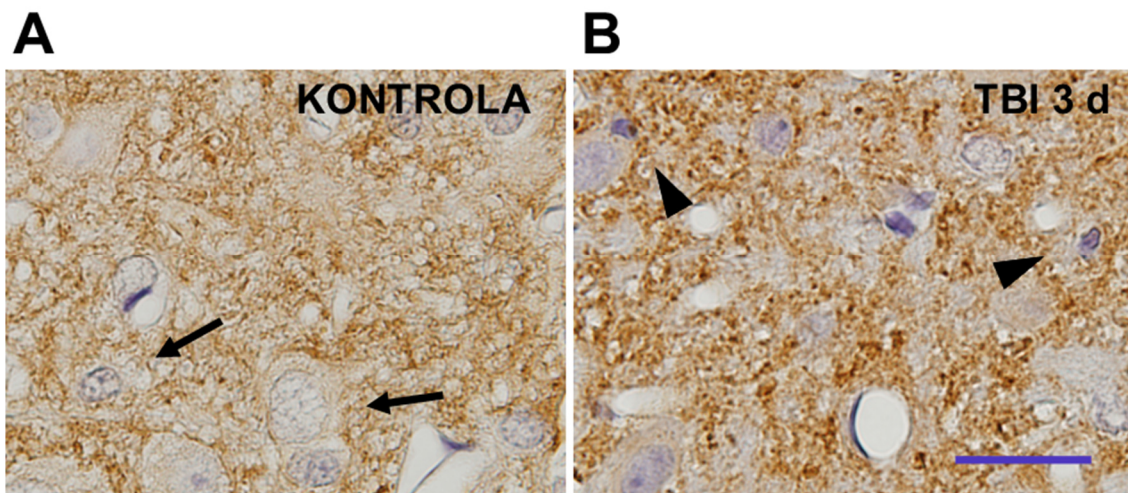


E



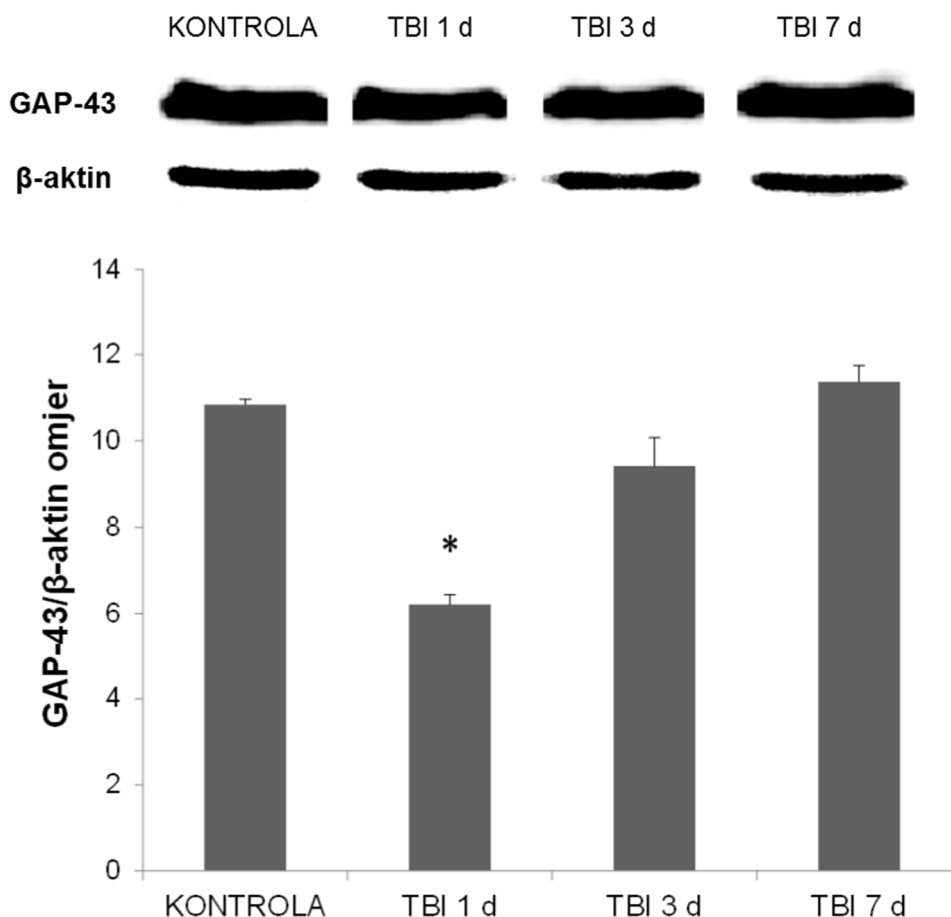
Slika 16. Ekspresija sinaptofizina (SYP) u regiji talamusa štakora koja sadrži posteriorne, ventralne posteromedijalne i ventralne posterolateralne jezgre, ipsilateralno u odnosu na traumatsku ozljedu mozga (TBI). (A-D) Reprerativne mikrofotografije imunoreaktivnosti SYP-a u životinje kontrolne skupine (KONTROLA) i štakora žrtvovanih prvog (TBI 1 d), trećeg (TBI 3 d) ili sedmog (TBI 7 d) dana nakon ozljede. Linija skale = 200 μ m. (E) Histogram pokazuje intenzitet SYP signala (% kontrole) u gore navedenoj regiji talamusa za svaku skupinu štakora izražen srednjim vrijednostima \pm SEM (n = 5). * $P < 0, 05$; značajno različito od KONTROLE.

Budući da se imunofluorescentnim SYP označavanjem ne može dobiti kvalitetan uvid u kvalitativne promjene na razini sinapsi, presjeci mozgovia vizualizirani su pomoću DAB imunohistološkog bojenja (slika 17). Na presjecima mozgovia kontrolnih životinja primijećeno je dominantno difuzno SYP imunoobojenje, a na rijetkim mjestima, uglavnom oko tijela neurona, SYP obojenje imalo je zrnati izgled (slika 17A). Suprotno, na presjecima mozgovia ozlijeđenih životinja, osim povećane imunoreaktivnosti, zabilježene su strukturalne promjene, odnosno povećanje zrnatih SYP imunoreaktivnih nakupina oko zdravih, ali i oštećenih neurona (slika 17B).



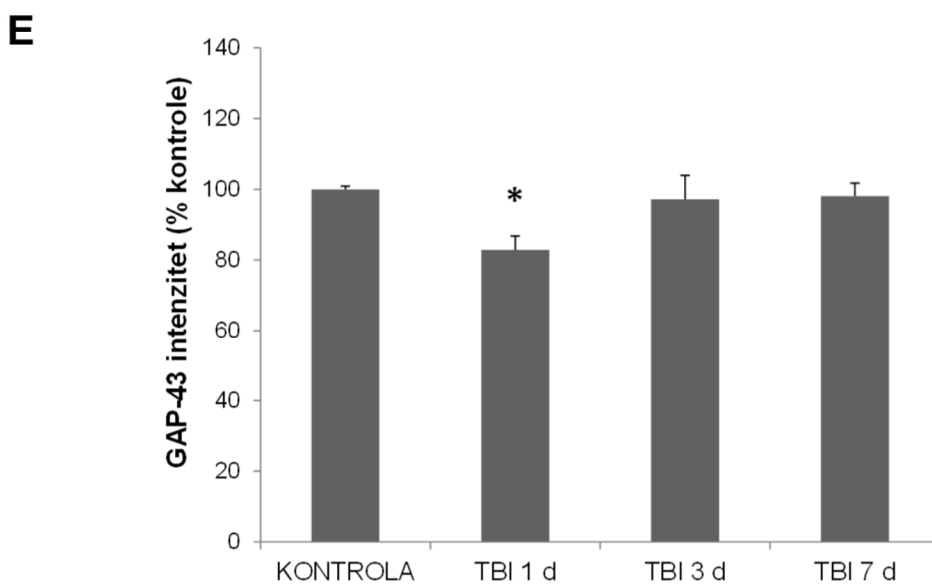
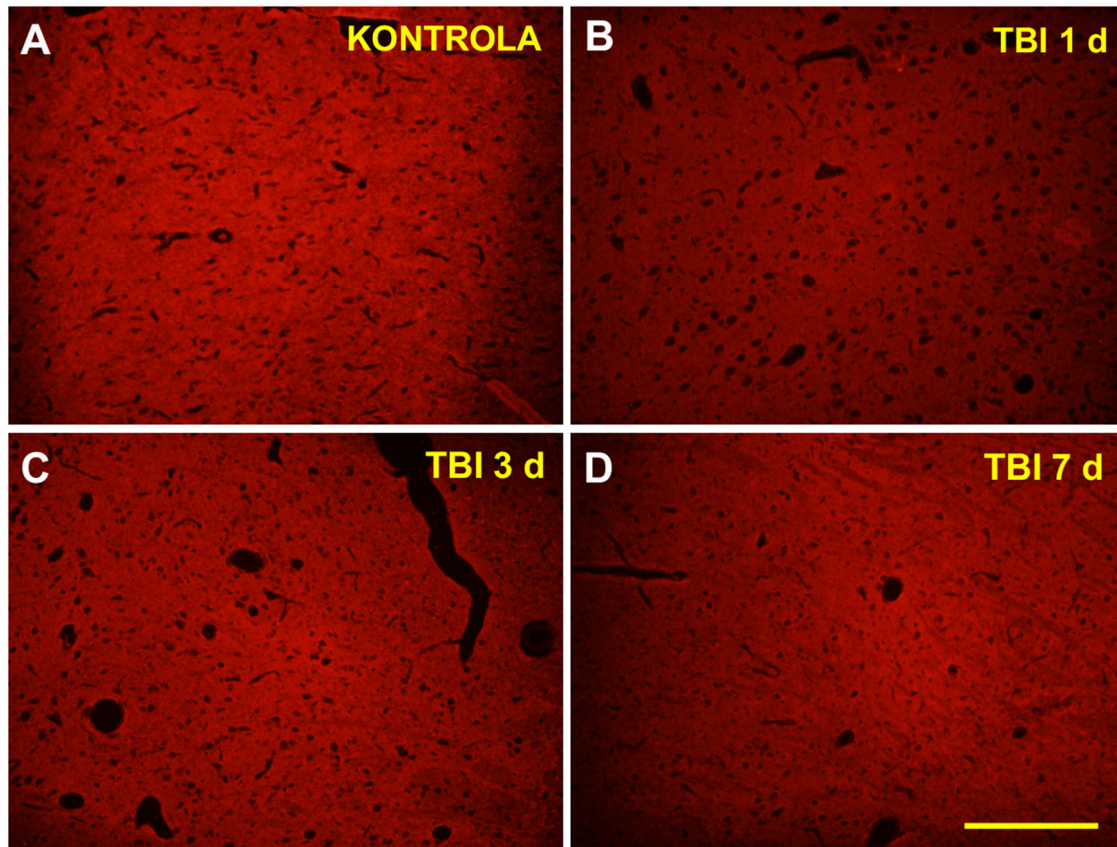
Slika 17. Reprezentativne mikrofotografije kvalitativnih promjena sinaptofizina (SYP) u regiji talamusa štakora koja sadrži posteriorne, ventralne posteromedijalne i ventralne posterolateralne jezgre, ipsilateralno u odnosu na traumatsku ozljedu mozga (TBI). Linija skale = 200 μm . (A) Strelice pokazuju neurone okružene difuznom slabom imunoreaktivnošću SYP-a u životinje kontrolne skupine (KONTROLA). (B) Glave strelica pokazuju značajno granularno nakupljanje SYP-a oko neurona u ozlijeđenog štakora žrtvovanog trećeg dana (TBI 3 d) nakon ozljede.

Eksperimentalni TBI značajno je utjecao na razine ekspresije drugog istraživanog markera neuroplastičnosti, GAP-43 ($P = 0,042$). Na slici 18A prikazani su reprezentativni blotovi i pripadajući rezultati denzitometrijske analize razine ekspresija GAP-43 u ipsilateralnom talamusu životinja podvrgnutih TBI-u ili lažnoj ozljedi, a žrtvovanih prvog, trećeg ili sedmog dana nakon pravog ili lažnog TBI-a. Evidentno je kako je prvog dana nakon ozljede razina ekspresije GAP-43 bila značajno manja u odnosu na kontrolnu vrijednost. Također, ekspresije GAP-43 zabilježene u traumatiziranih štakora žrtvovanih trećeg ili sedmog dana nakon TBI-a nisu se značajno razlikovale u odnosu na vrijednosti u lažno ozlijeđenih životinja.



Slika 18. Ekspresija proteina povezanog s rastom (GAP-43) u talamusu štakora ipsilateralno u odnosu na traumatsku ozljedu mozga (TBI). Reprezentativni blotovi i pripadajuće denzitometrijske analize ekspresije GAP-43 (GAP-43/β-aktin omjer) u životinja kontrolne skupine (KONTROLA) i štakora žrtvovanih prvog (TBI 1 d), trećeg (TBI 3 d) ili sedmog (TBI 7 d) dana nakon ozljede. Stupci predstavljaju srednje vrijednosti ± SEM (n = 4-5). * $P < 0,05$; značajno različito od KONTROLE.

Gore navedeni rezultati potvrđeni su i analizom intenziteta imunofluorescentnog GAP-43 signala u istraživanoj regiji talamusa. Intenzitet signala zabilježen u ozlijeđenih štakora žrtvovanih prvog dana nakon TBI-a bio je slabiji u odnosu na signal evidentiran u životinja ostalih eksperimentalnih skupina (slika 19A-D), a što je potvrđeno i statističkom analizom ($P = 0,033$) (slika 19E).



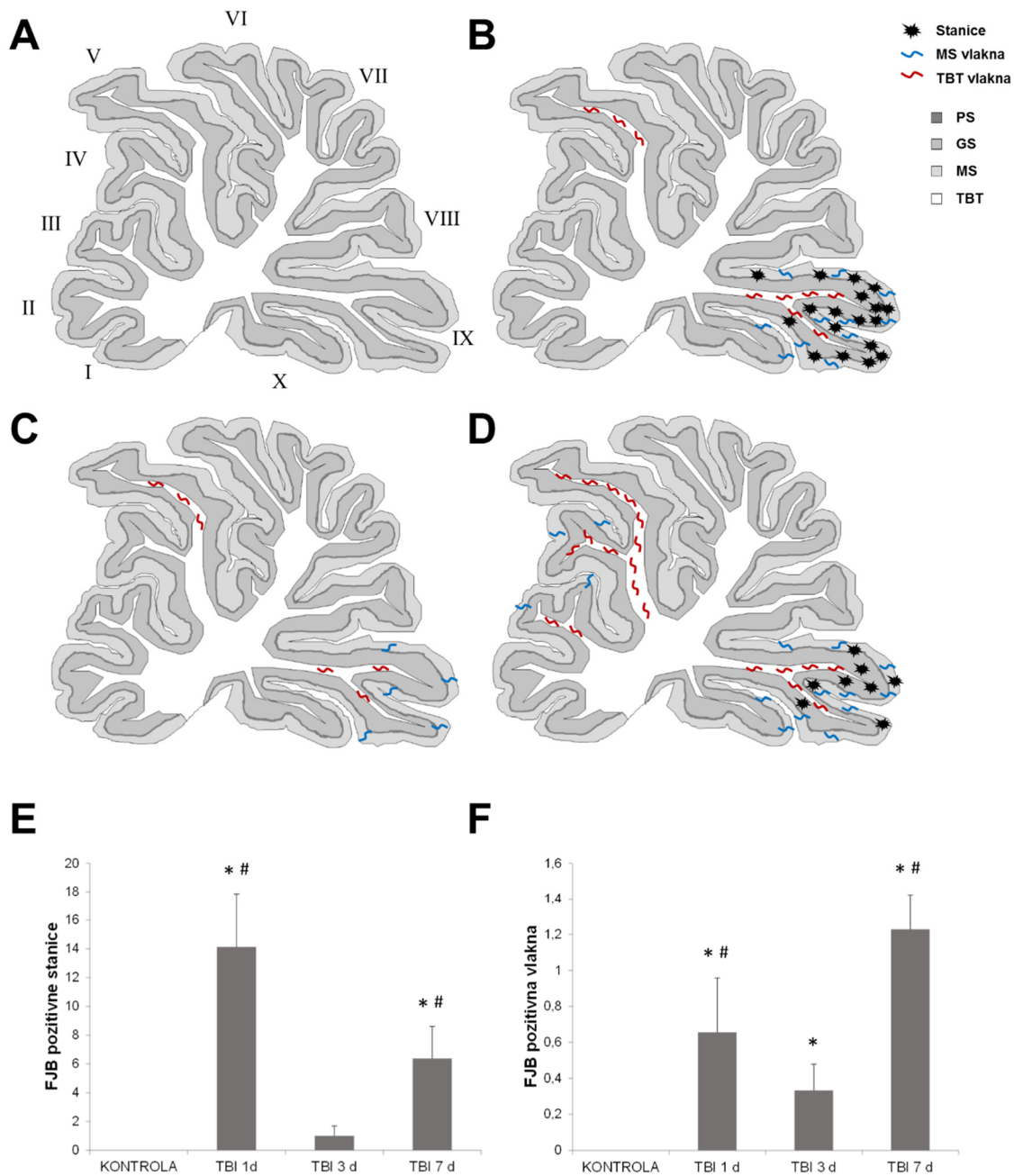
Slika 19. Ekspresija proteina povezanog s rastom (GAP-43) u regiji talamusa štakora koja sadrži posteriorne, ventralne posteromedijalne i ventralne posterolateralne jezgre, ipsilateralno u odnosu na traumatsku ozljedu mozga (TBI). (A-D) Reprezentativne mikrofotografije imunoreaktivnosti GAP-43 u životinje kontrolne skupine (KONTROLA) i štakora žrtvovanih prvog (TBI 1 d), trećeg (TBI 3 d) ili sedmog (TBI 7 d) dana nakon ozljede. Linija skale = 200 μ m. (E) Histogram pokazuje GAP-43 intenzitet (% kontrole) u gore navedenoj regiji talamusa za svaku skupinu štakora izražen srednjim vrijednostima \pm SEM (n = 4-5). * $P < 0,05$; značajno različito od KONTROLE.

4.2. Pokazatelji oštećenja i oporavka u malom mozgu štakora nakon traumatske ozljede mozga

4.2.1. Neurodegeneracija i gubitak neurona u malom mozgu štakora nakon traumatske ozljede mozga

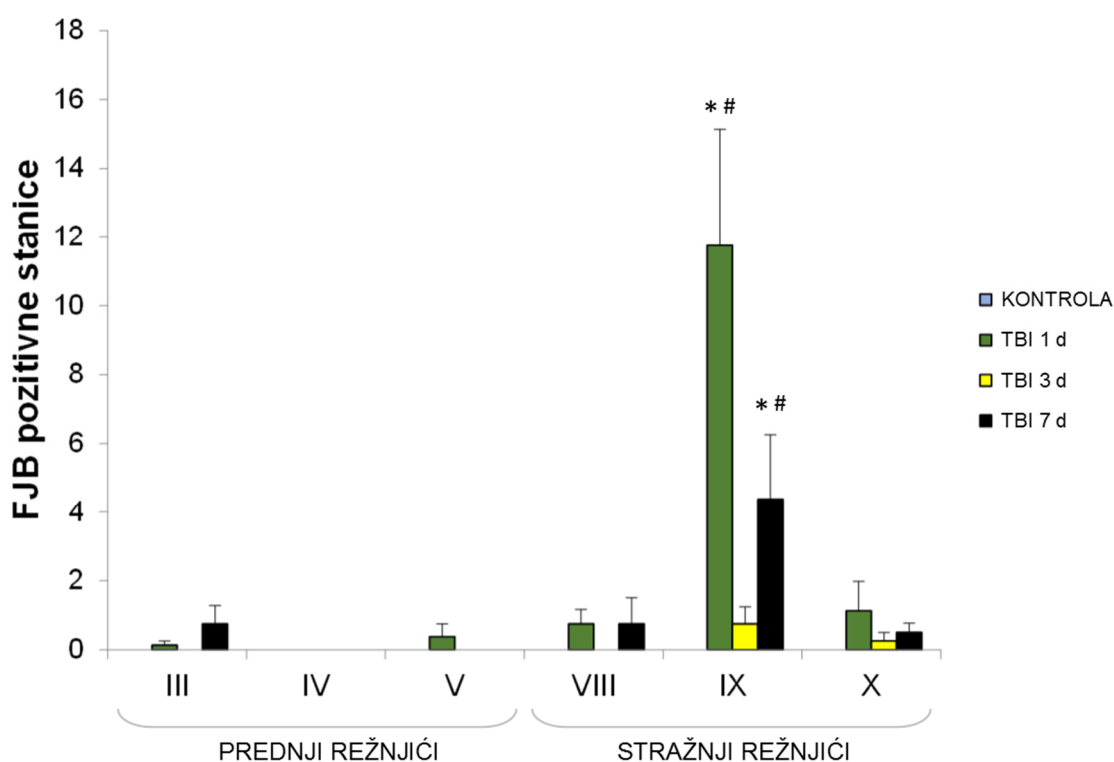
Pojavnost i opseg neurodegeneracije u malom mozgu posljedično TBI analizirani su na sagitalnim presjecima u području vermisa, u svim režnjićima.

Slika 20 uključuje shematske prikaze presjeka malog mozga u životinja kontrolne skupine (20A) te ozlijeđenih štakora žrtvovanih prvog (20B), trećeg (20C) ili sedmog (20D) dana nakon TBI-a. U životinja kontrolne skupine, u istraživanoj strukturi nisu zabilježene Fluoro-Jade B pozitivne stanice ili vlakna (slika 20A). Suprotno navedenom, Fluoro-Jade B pozitivne stanice, ali i Fluoro-Jade B pozitivna vlakna detektirani su u malom mozgu životinja s TBI-em u svim istraživanim vremenskim točkama, a njihova regionalna distribucija po režnjićima prikazana je na slici 20B-D. Razina neurodegeneracije u malom mozgu analizirana je kvantitativno, brojanjem Fluoro-Jade B pozitivnih stanica u cijelim presjecima malog mozga (slika 20E). Količina Fluoro-Jade B pozitivnih vlakana je semikvantificirana, odnosno podijeljena u rangove na temelju procjene postotka vlakana koja su bila Fluoro-Jade B pozitivna, u cijelim presjecima malog mozga (slika 20F). Iz rezultata analize Fluoro-Jade B bojenja razvidno je kako su, promatrajući cijele presjeke malog mozga, u životinja s TBI-em detektirane značajne neurodegenerativne promjene stanica ($P < 0,001$) i vlakana ($P < 0,001$) tijekom prvog tjedna po indukciji ozljede. Iz rezultata prikazanih na slikama 20E i 20F razvidno je kako je u štakora žrtvovanih prvog dana nakon TBI-a zabilježen značajno veći broj Fluoro-Jade B pozitivnih stanica i vlakana u odnosu na vrijednosti u životinja kontrolne skupine. Trećeg dana nakon traume, broj Fluoro-Jade B pozitivnih stanica bio je značajno manji u odnosu na vrijednosti detektirane prvog dana nakon ozljede, a blizu rezultata zabilježenog u životinja kontrolne skupine. Količina Fluoro-Jade B pozitivnih vlakana također je bila značajno manja trećeg u odnosu na prvi dan po ozljedi mozga, ali je još uvijek bila značajno veća u odnosu na kontrolne vrijednosti. Sedmog dana nakon TBI-a, detektiran je ponovni porast razine degenerativno promijenjenih stanica i vlakana malog mozga, značajno različit u odnosu na kontrolne vrijednosti i vrijednosti zabilježene treći dan nakon indukcije ozljede.



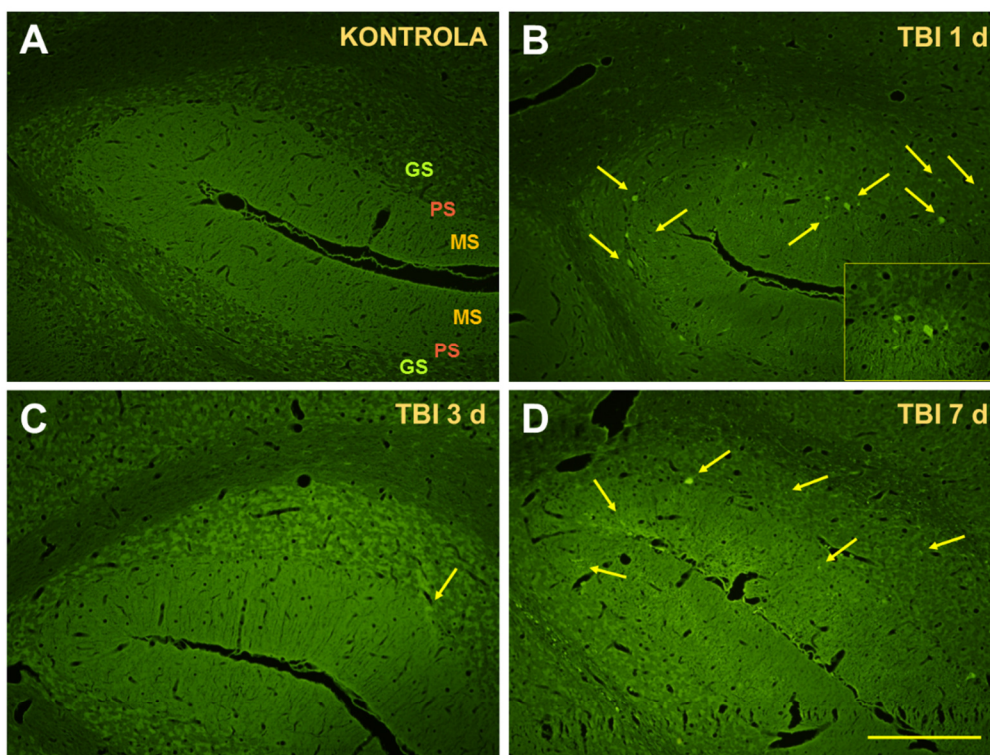
Slika 20. Neurodegeneracija u malom mozgu štakora u području vermisa nakon traumatske ozljede mozga (TBI) detektirana Fluoro-Jade B bojenjem. Shematski prikaz prosječne rasprostranjenosti neurodegenerativno promijenjenih stanica i vlakana u različitim režnjićima (I-X) malog mozga u životinja kontrolne skupine (A) i štakora žrtvovanih prvog (B), trećeg (C) ili sedmog (D) dana nakon ozljede. PS, sloj Purkinjeovih stanica; GS, granularni sloj; MS, molekularni sloj; TBT, tračci bijele tvari. Histogram pokazuje ukupan prosječni broj Fluoro-Jade B pozitivnih stanica (E) i prosječan rang Fluoro-Jade B pozitivnih vlakana (F) u gore navedenom dijelu malog mozga štakora kontrolne skupine (KONTROLA) i životinja žrtvovanih prvog (TBI 1 d), trećeg (TBI 3 d) ili sedmog (TBI 7 d) dana nakon ozljede izraženi srednjim vrijednostima ± SEM (n = 8). * $P < 0,05$; značajno različito od KONTROLE, # $P < 0,05$; značajno različito od TBI 3 d skupine.

Kvantifikacija Fluoro-Jade B pozitivnih stanica po reznjicima maloga mozga prikazana je na slici 21. Statistički značajne promjene pronađene su samo u IX. reznjicu malog mozga ($P < 0,001$), u kojem je broj stanica zabilježen prvi ($11,75 \pm 3,39$ stanica/reznjicu) i sedmi ($4,38 \pm 1,88$ stanica/reznjicu) dan nakon ozljede bio statistički značajno veći u odnosu na vrijednosti ($0,00 \pm 0,00$ stanica/reznjicu) izmjerene u istom reznjicu životinja kontrolne skupine te u odnosu na vrijednosti ($0,25 \pm 0,25$ stanica/reznjicu) zabilježene u štakora žrtvovanih treći dan nakon TBI-a (slika 21). Obzirom na navedeno, daljnje analize učinaka TBI-a na degeneraciju stanica malog mozga vezane su uz istraživanja učinjena na IX. reznjicu ove moždane strukture.

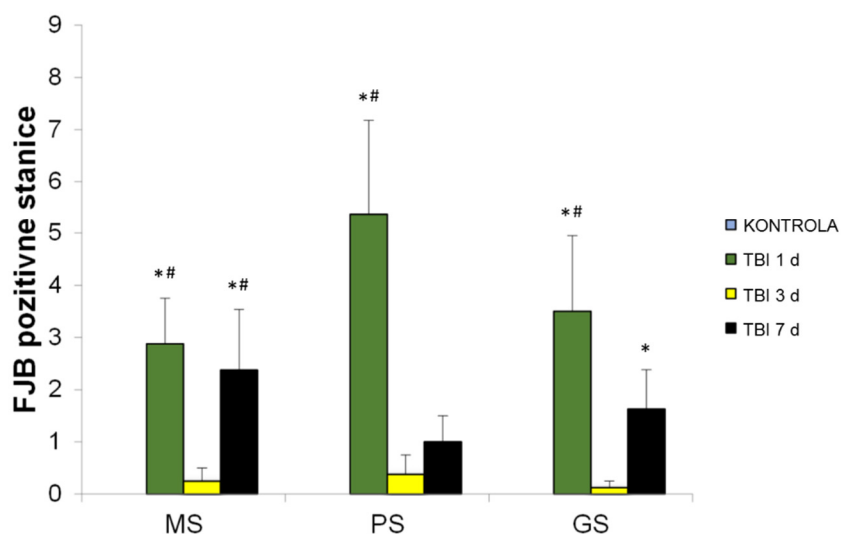


Slika 21. Neurodegeneracija u različitim reznjicima malog mozga štakora u području vermisa nakon traumatske ozljede mozga (TBI) detektirana Fluoro-Jade B bojenjem. Histogram prikazuje broj Fluoro-Jade B pozitivnih stanica po reznjicu u gore navedenom području malog mozga u životinja kontrolne skupine (KONTROLA) i štakora žrtvovanih prvog (TBI 1 d), trećeg (TBI 3 d) ili sedmog (TBI 7 d) dana nakon ozljede izražen srednjim vrijednostima \pm SEM ($n = 8$). * $P < 0,05$; značajno različito od pripadajuće KONTROLE, # $P < 0,05$; značajno različito od pripadajuće TBI 3 d skupine.

Na slici 22 prikazane su reprezentativne mikrofotografije presjeka malog mozga u području IX. reznjica u životinje kontrolne skupine (slika 22A) te štakora s TBI-em žrtvovanih prvog (slika 22B), trećeg (slika 22C) ili sedmog (slika 22D) dana nakon traume mozga, a obojenih s Fluoro-Jade B.



E



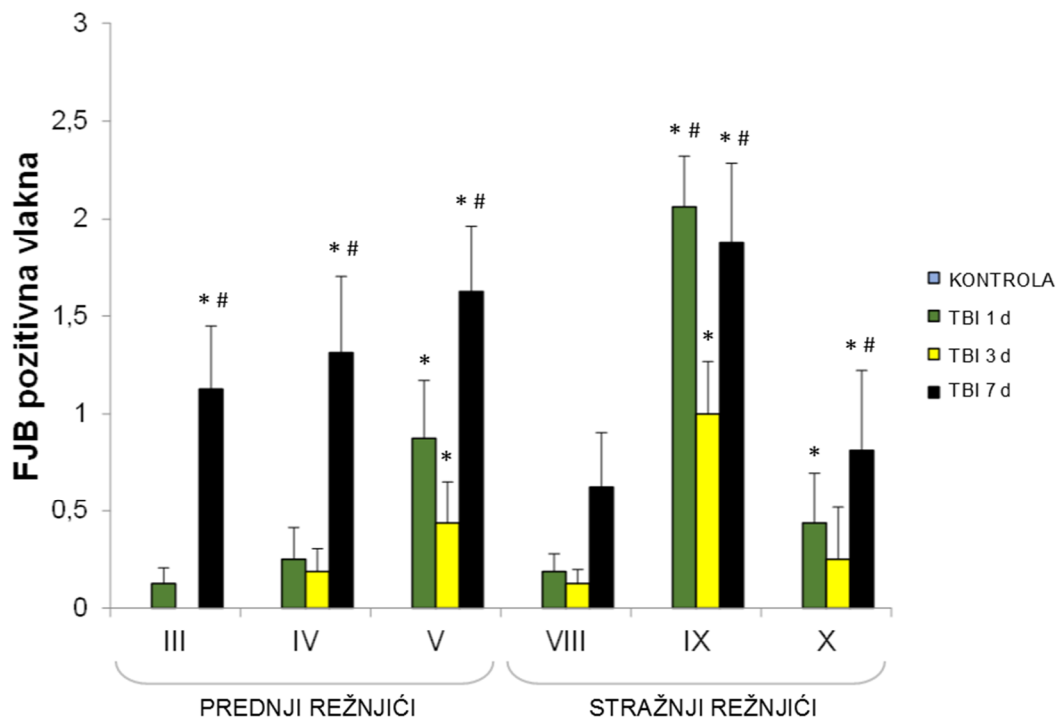
Slika 22. Neurodegeneracija u IX. režnjiću malog mozga štakora u području vermisa nakon traumatske ozljede mozga (TBI) detektirana Fluoro-Jade B bojenjem. (A-D) Reprezentativne mikrofotografije sagitalnih presjeka u gore navedenom području malog mozga životinje kontrolne skupine (KONTROLA) i štakora žrtvovanih prvog (TBI 1 d), trećeg (TBI 3 d) ili sedmog (TBI 7 d) dana nakon ozljede. Strelicama su označeni Fluoro-Jade B pozitivni neuroni u granularnom sloju (GS), sloju Purkinjeovih stanica (PS) i molekularnom sloju (MS) kore IX. režnjića malog mozga. Linija skale: 400 μ m. Mala mikrofotografija predstavlja veće povećanje prikaza na slici 22B. (E) Histogram pokazuje broj Fluoro-Jade B pozitivnih stanica u MS-u, PS-u i GS-u gore navedenog područja malog mozga u štakora kontrolne skupine (KONTROLA) i štakora žrtvovanih prvog (TBI 1 d), trećeg (TBI 3 d) ili sedmog (TBI 7 d) dana nakon ozljede izražen srednjim vrijednostima \pm SEM (n = 8). * $P < 0,05$; značajno različito od pripadajuće KONTROLE, # $P < 0,05$; značajno različito od pripadajuće TBI 3 d skupine.

Na gore prikazanim mikrofotografijama, degenerativno promijenjeni neuroni evidentiraju se u svim slojevima kore IX. reznjica malog mozga ozlijeđenih štakora, u svim istraživanim vremenskim točkama nakon TBI-a. Radi se o molekularnom sloju (MS), sloju Purkinjeovih stanica (PS) te granularnom sloju (GS) kore malog mozga.

Statističkim analizama utvrđeno je kako se broj Fluoro-Jade B pozitivnih stanica značajno mijenja u sva tri sloja kore tijekom prvog tjedna nakon eksperimentalne traume mozga (MS: $P = 0,003$; PS: $P < 0,001$; GS: $P = 0,013$) (slika 22E). Prvog dana nakon TBI, u odnosu na vrijednosti kontrolne skupine životinja ($0,00 \pm 0,00$ stanica/reznjicu), povećanje broja Fluoro-Jade B pozitivnih stanica zabilježeno je u MS-u ($2,88 \pm 0,88$ stanica/reznjicu), PS-u ($5,38 \pm 1,80$ stanica/reznjicu) i GS-u ($3,510 \pm 1,45$ stanica/reznjicu). Trećeg dana nakon ozljede nisu zabilježene značajne neurodegenerativne promjene stanica niti u jednom sloju kore analiziranog reznjica, a suprotno, sedmog dana nakon TBI-a ponovno je detektiran značajno veći broj Fluoro-Jade B pozitivnih stanica u MS-u ($2,38 \pm 1,16$ stanica) i GS-u ($1,63 \pm 0,75$ stanica), ali ne i u PS-u ($1,00 \pm 0,50$ stanica) u odnosu na vrijednosti zabilježene u lažno ozlijeđenih životinja kontrolne skupine ($0,00 \pm 0,00$ stanica/reznjicu). Dodatno, broj Fluoro-Jade B pozitivnih stanica pronađen u ozlijeđenih životinja u MS-u prvog i sedmog dana, a u PS-u i GS-u prvog dana nakon TBI-a bio je statistički značajno veći u odnosu na broj istih stanica detektiran u štakora žrtvovanih trećeg dana nakon traume mozga (slika 22E).

Značajne degenerativne promjene odnosno razlike u količini vlakana u malom mozgu posljedično TBI-u zabilježene su u III. ($P = 0,001$), IV. ($P = 0,006$), V. ($P = 0,002$), IX. ($P < 0,001$) i X. ($P = 0,003$) reznjicu malog mozga (slika 23). Suprotno, značajne degenerativne promjene vlakana nisu detektirane u VIII. reznjicu malog mozga ($P = 0,108$).

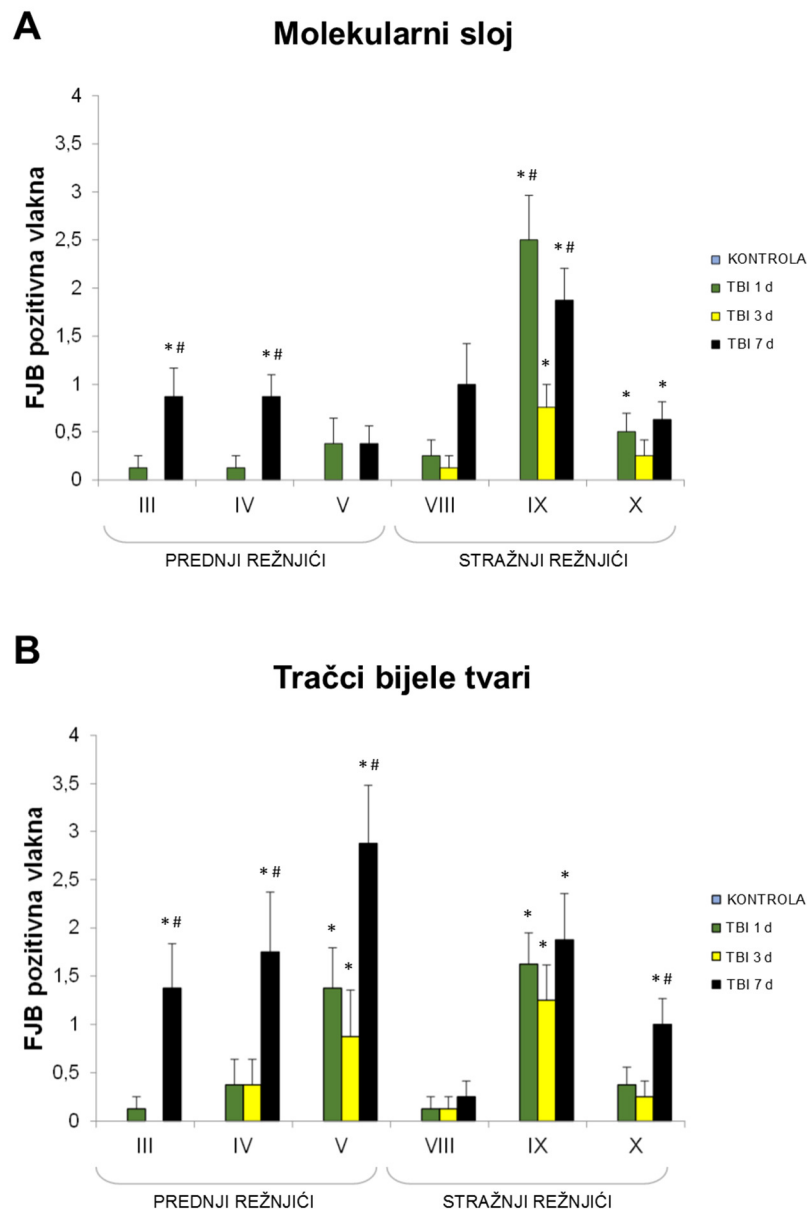
Iz rezultata prikazanih na slici 23 razvidno je kako je statistički značajno povećanje količine Fluoro-Jade B pozitivnih vlakana u odnosu na vrijednosti zabilježene u životinja kontrolne skupine bilo detektirano u svim istraživanim vremenskim točkama nakon TBI-a u V. i IX. reznjicu, zatim prvog i sedmog dana nakon ozljede u X. reznjicu, te sedmog dana nakon traume mozga u III. i IV. reznjicu. Dodatno, količine degeneriranih vlakana zabilježene u IX. reznjicu prvog i sedmog dana nakon TBI-a te u III., IV., V. i X. reznjicu sedmog dana nakon ozljede, bile su statistički značajno veće u odnosu na vrijednosti zabilježene u istim reznjicima štakora žrtvovanih trećeg dana nakon traume mozga.



Slika 23. Degenerativne promjene vlakana u različitim režnjićima malog mozga štakora u području vermisa nakon traumatske ozljede mozga (TBI) detektirane Fluoro-Jade B bojenjem. Histogram prikazuje rang Fluoro-Jade B pozitivnih vlakana po režnjiću navedenog područja malog mozga u životinja kontrolne skupine (KONTROLA) i štakora žrtvovanih prvog (TBI 1 d), trećeg (TBI 3 d) ili sedmog (TBI 7 d) dana nakon TBI izražen srednjim vrijednostima \pm SEM ($n = 8$). * $P < 0,05$; značajno različito od pripadajuće KONTROLE, # $P < 0,05$; značajno različito od pripadajuće TBI 3 d skupine.

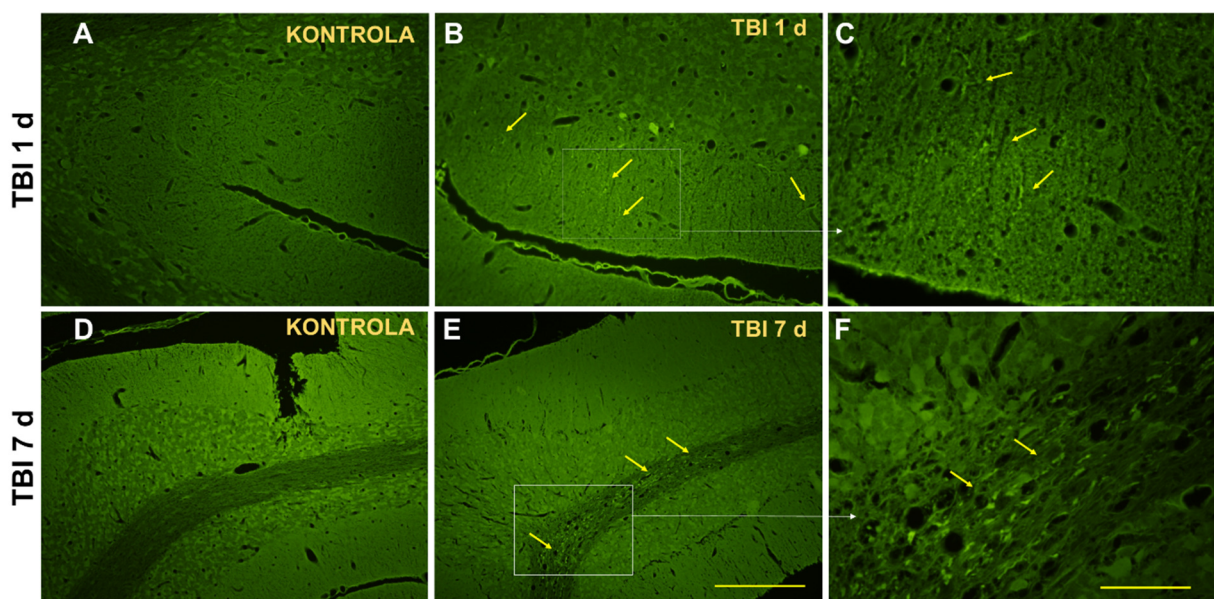
Fluoro-Jade B pozitivna vlakna uočena su u MS-u kore i u TBT-u različitih režnjića malog mozga tijekom prvog tjedna nakon TBI-a (slika 24). Statistički značajne promjene količine Fluoro Jade-B pozitivnih vlakana zabilježene su u MS-u III. ($P = 0,003$), IV. ($P = 0,001$), IX. ($P < 0,001$) i X. ($P = 0,048$) (slika 24A), te u TBT-u III. ($P < 0,001$), IV. ($P = 0,011$), V. ($P = 0,002$), IX. ($P = 0,003$) i X. ($P = 0,012$) režnjića kore malog mozga. U odnosu na životinje kontrolne skupine u koje degenerirana vlakna nisu bila detektirana, u MS-u kore malog mozga značajno oštećenje vlakana nakon TBI-a zabilježeno je prvog dana u IX. i X. režnjiću, a trećeg dana samo u IX. režnjiću (slika 24A). Značajno oštećenje ovog sloja kore malog mozga opaženo je i sedmog dana nakon TBI-a u stražnjim režnjićima, točnije, IX. i X. režnjiću, a dodatno i u prednjim regijama, odnosno III. i IV. režnjiću. Također, količine Fluoro-Jade B pozitivnih vlakana detektirane u MS-u kore IX. režnjića štakora žrtvovanih prvog dana nakon TBI-a, te MS-u kore III., IV. i IX. režnjića životinja žrtvovanih sedmog dana nakon TBI-a, bile su statistički značajno veće u odnosu na količine degeneriranih vlakana zabilježene u istim režnjićima ozlijeđenih štakora žrtvovanih trećeg dana nakon traume mozga (slika 24A).

U TBT-u značajna degeneracija vlakana evidentna je prvog i trećeg dana u V. i IX. reznjiću, a sedmog dana veća količina Fluoro Jade B pozitivnih vlakana detektirana je u svim analiziranim reznjićima osim u VIII. Također, količina degeneriranih vlakana u TBT-u III., IV., V. i X. reznjića, zabilježena sedmog dana nakon TBI-a, statistički je značajno veća u odnosu na vrijednosti detektirane u istim reznjićima ozlijeđenih štakora žrtvovanih trećeg dana nakon traume mozga (slika 24B).



Slika 24. Degenerativne promjene vlakana u molekularnom sloju kore (A) i tračcima bijele tvari (B) u različitim reznjića malog mozga štakora u području vermisa nakon traumatske ozljede mozga (TBI) detektirane Fluoro-Jade B bojenjem. Histogram pokazuje rang Fluoro-Jade B pozitivnih vlakana po reznjiću navedenog područja malog mozga u životinja kontrolne skupine (KONTROLA) i štakora žrtvovanih prvog (TBI 1 d), trećeg (TBI 3 d) ili sedmog (TBI 7 d) dana nakon TBI izražen srednjim vrijednostima \pm SEM ($n = 8$). * $P < 0,05$; značajno različito od pripadajuće KONTROLE, # $P < 0,05$; značajno različito od pripadajuće TBI 3 d skupine.

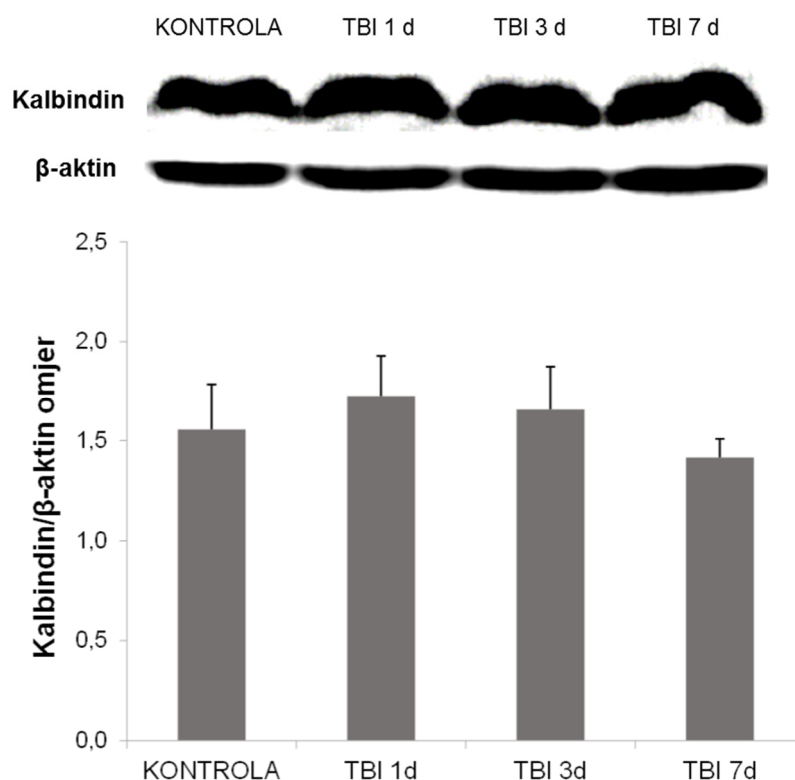
Na slici 25 prikazane su reprezentativne mikrofotografije sagitalnih presjeka malog mozga u području vermisa, u MS-u IX. režnjića prvog dana, a u TBT-u V. režnjića sedmog dana nakon traume mozga budući da je iz gore prikazanih rezultata evidentno kako je u navedenim režnjićima/slojevima i pripadajućim vremenskim točkama bila detektirana najjača degeneracija vlakana. Razvidno je kako se u IX. i V. režnjiću malog mozga životinja kontrolne skupine ne bilježe Fluoro-Jade B pozitivna vlakna (25A,D) za razliku od MS-a u IX. režnjiću (25B-C) i TBT-a u V. režnjiću (25E-F) u kojima je u gore navedenim vremenskim točkama nakon TBI-a degeneracija vlakana bila vrlo izražena.



Slika 25. Degenerativne promjene vlakana u molekularnom sloju IX. režnjića (A-C) te u u tračcima bijele tvari V. režnjića (D-F) malog mozga štakora u području vermisa nakon traumatske ozljede mozga (TBI) detektirane Fluoro-Jade B bojenjem. Reprezentativne mikrofotografije sagitalnih presjeka navedenog područja malog mozga životinja kontrolne skupine (KONTROLA) i štakora žrtvovanog prvog (TBI 1 d) ili sedmog (TBI 7 d) dana nakon ozljede. Mikrofotografije uvećanog detalja prikaza na slici B (C) i slici E (F). Strelicama su označena Fluoro-Jade B pozitivna vlakna. Linije skala: 100 μ m (A-B), (D-E); 40 μ m (C, F).

Oštećenje i gubitak Purkinjeovih stanica u malom mozgu istraživani su mjerenjem razine ekspresije kalbindina, standardno korištenog markera Purkinjeovih stanica, u ovoj strukturi SŽS-a te imunofluorescentnim označavanjem istog proteina na sagitalnim presjecima u području vermisa malog mozga štakora svih istraživanih eksperimentalnih skupina.

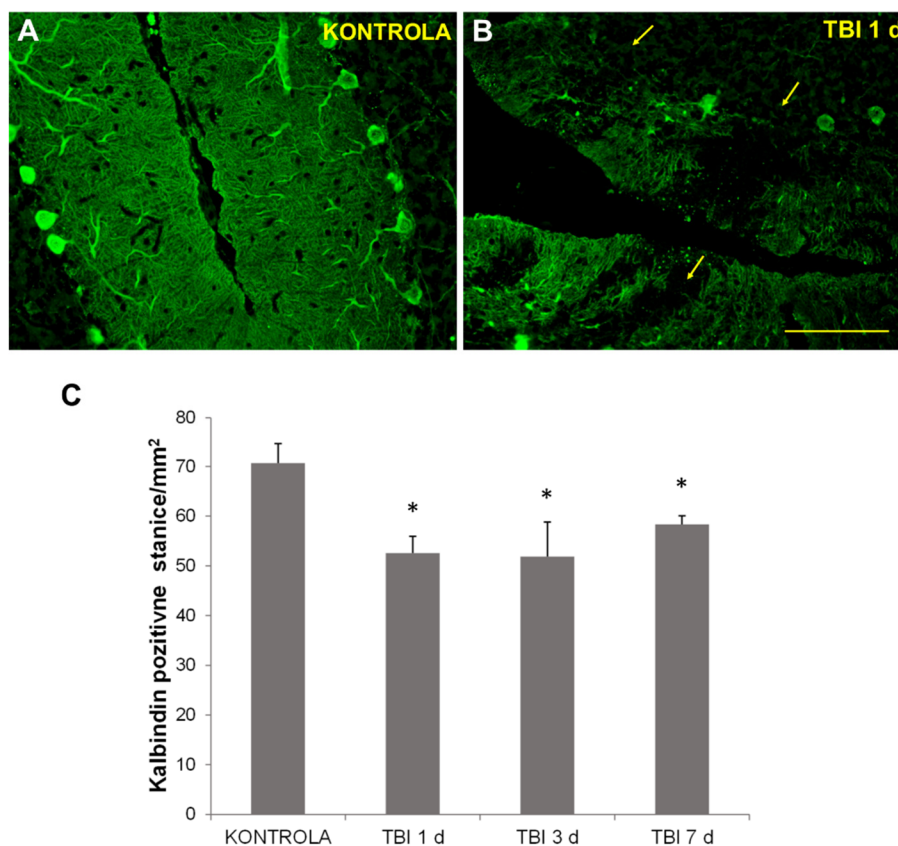
Slika 26 prikazuje reprezentativne blotove i pripadajuće denzitometrijske analize razina ekspresije kalbindina u uzorcima malog mozga životinja svih skupina. Statističke analize nisu pokazale značajan utjecaj TBI na ekspresiju istraživanog proteina u tkivu malog mozga niti u jedne skupine ozlijeđenih štakora žrtvovanih u istraživanim vremenskim točkama nakon TBI ($P = 0,473$).



Slika 26. Reprezentativni blotovi i pripadajuće denzitometrijske analize ekspresije kalbindina (kalbindin/β-aktin omjer) u ipsilateralnoj polovici malog mozga u životinja kontrolne skupine (KONTROLA) i štakora žrtvovanih prvog (TBI 1 d), trećeg (TBI 3 d) ili sedmog (TBI 7 d) dana nakon traumatske ozljede mozga (TBI). Stupci predstavljaju srednje vrijednosti ± SEM (n = 5-6).

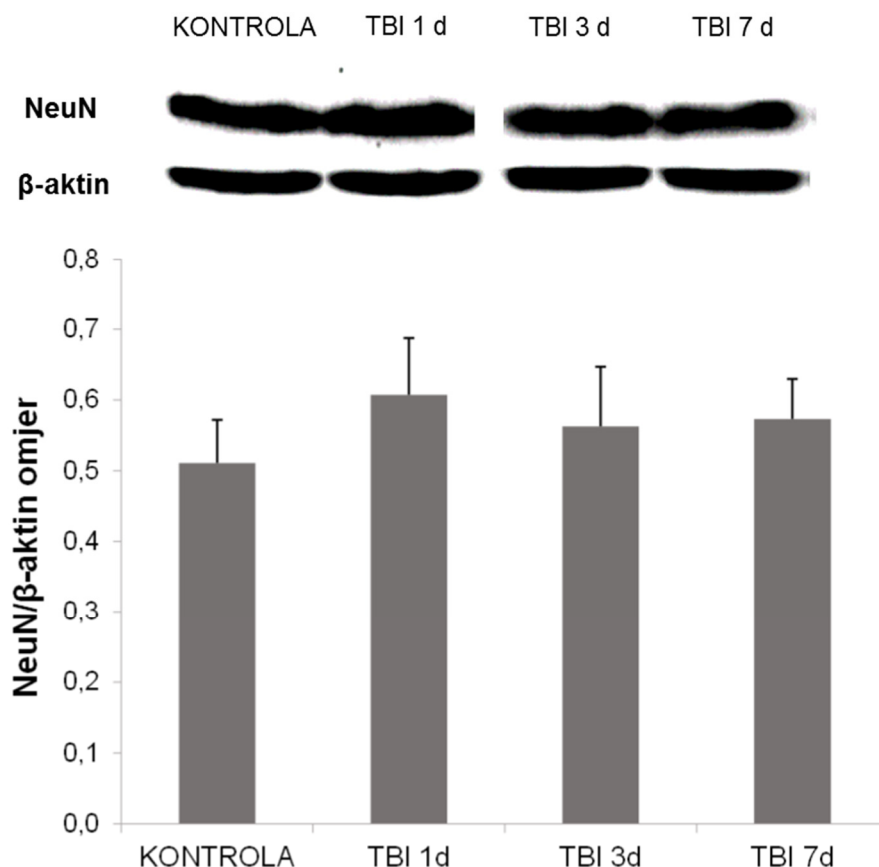
Suprotno navedenom, imunofluorescentnim označavanjem istog proteina na sagitalnim presjecima malog mozga štakora u području vermisa detektiran je gubitak Purkinjeovih stanica u IX. reznjiću malog mozga (slika 27). Mikrofotografije presjeka istraživane strukture mozga ukazuju na manji broj navedenih stanica u IX. reznjiću ozlijeđenog štakora žrtvovanog prvog dana nakon TBI-a u odnosu na životinju kontrolne skupine (Slika 27A-B), a slični rezultati dobiveni su i u traumatiziranih životinja žrtvovanih trećeg ili sedmog dana nakon TBI-a (rezultati nisu prikazani). Statističkom analizom pokazane su značajne razlike u broju Purkinjeovih stanica navedenog reznjića između istraživanih eksperimentalnih skupina ($P =$

0,013) (slika 27C). U odnosu na broj Purkinjeovih stanica u životinja kontrolne skupine ($70,66 \pm 3,93$ stanica/mm²), gubitak ovih stanica u IX. režnjiću ozlijeđenih životinja bio je značajan prvog ($52,58 \pm 3,35$ stanica/mm²), trećeg ($51,58 \pm 6,93$ stanica/mm²) i sedmog ($58,36 \pm 1,68$ stanica/mm²) dana nakon ozljede.



Slika 27. Gubitak Purkinjeovih stanica u IX. režnjiću malog mozga štakora u području vermisa nakon traumatske ozljede mozga (TBI). (A-B) Reprezentativne mikrofotografije sagitalnog presjeka malog mozga životinje kontrolne skupine (KONTROLA) i štakora žrtvovanog prvog dana (TBI 1 d) nakon TBI-a obilježenih protutijelom protiv kalbindina. Strelicama su označena mjesta gubitka Purkinjeovih stanica u navedenom području malog mozga. Linija skale: 100 μ m. (C) Histogram pokazuje broj Purkinjeovih stanica u IX. režnjiću malog mozga po mm² u navedenom području malog mozga životinja kontrolne skupine (KONTROLA) i štakora žrtvovanih prvog (TBI 1 d), trećeg (TBI 3 d) ili sedmog (TBI 7 d) dana nakon ozljede. Stupci predstavljaju srednje vrijednosti \pm SEM (n = 6-7). * $P < 0,05$; značajno različito od KONTROLE.

NeuN je u ovom istraživanju korišten kao marker znatih neurona u GS-u. Reprezentativni blotovi i pripadajuće denzitometrijske analize razina ekspresije NeuN-a iz tkiva malog mozga prikazani su na slici 28. Statističke analize nisu pokazale značajne promjene ekspresije istraživanog proteina u tkivu malog mozga štakora tijekom prvog tjedna nakon indukcije TBI-a ($P = 0,854$).



Slika 28. Reprezentativni blotovi i pripadajuće denzitometrijske analize ekspresije NeuN-a (NeuN/ β -aktin omjer) u ipsilateralnoj polovici malog mozga u životinja kontrolne skupine (KONTROLA) i štakora žrtvovanih prvog (TBI 1 d), trećeg (TBI 3 d) ili sedmog (TBI 7 d) dana nakon traumatske ozljede mozga (TBI). Stupci predstavljaju srednje vrijednosti \pm SEM (n = 5-6).

Imunofluorescentnim histološkim obilježavanjem presjeka malog mozga u području vermisa protutijelom protiv NeuN-a, imunoreaktivnost je detektirana u GS-u u životinja svih eksperimentalnih skupina. Rezultati nisu prikazani budući da su zrnati neuroni gusto zbijeni u navedenom sloju zbog čega nije bilo moguće detektirati kvalitivne promjene niti učiniti kvantifikaciju broja NeuN pozitivnih neurona.

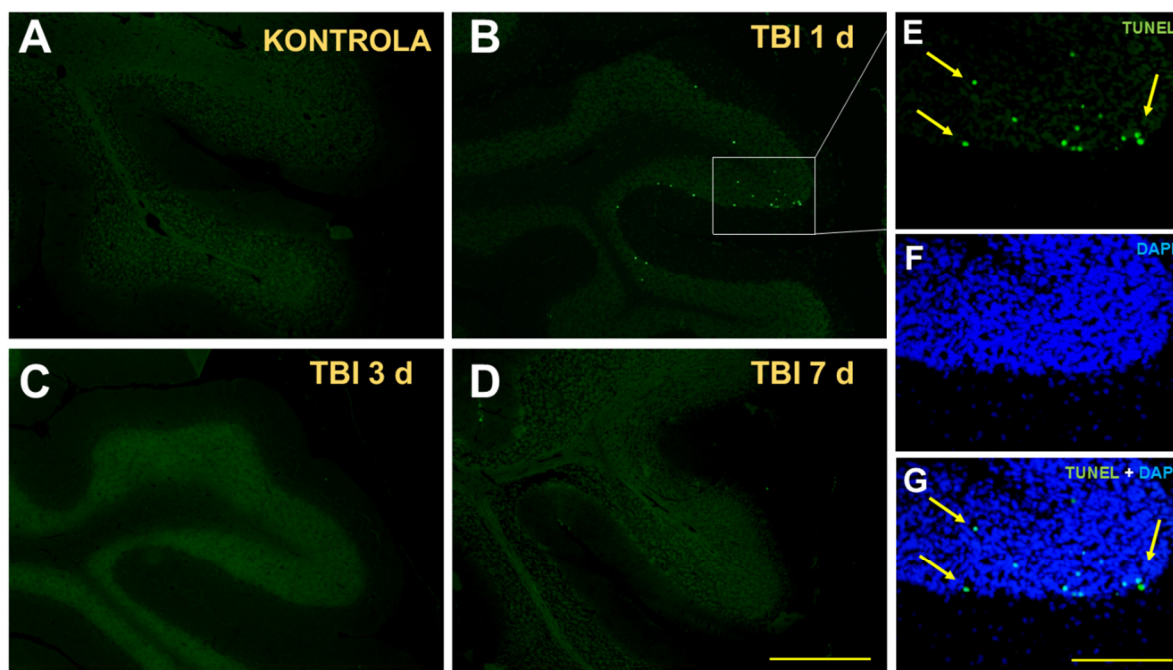
4.2.2. Programirana stanična smrt u malom mozgu štakora nakon traumatske ozljede mozga

Pojavnost, opseg i mehanizmi programirane stanične smrti u malom mozgu štakora nakon TBI-a praćeni su histološkim analizama koje su se odnosile na IX. režnjić područja vermisa, ipsilateralno u odnosu na ozljedu, budući da su u njemu degeneracija i gubitak neurona

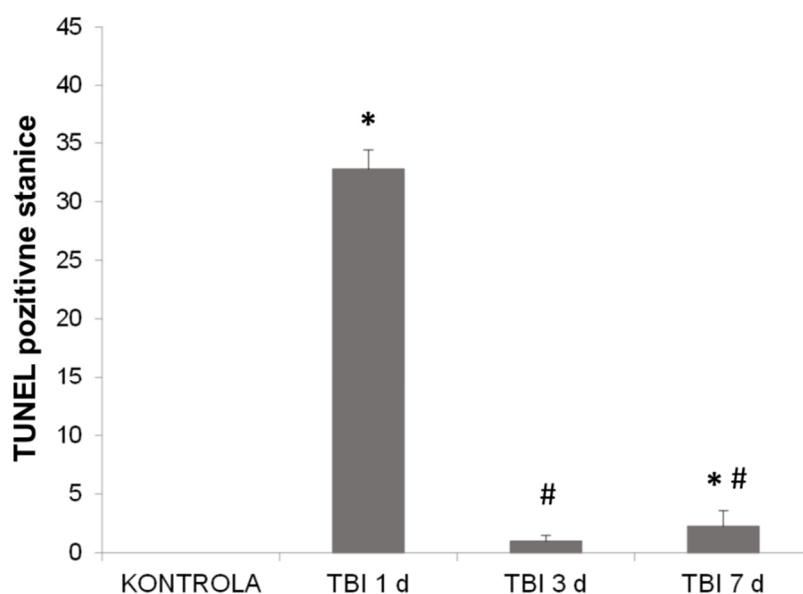
bili najjače izraženi. Ekspresije proteina od interesa bile su praćene u lizatima tkiva polovice maloga mozga ipsilateralno u odnosu na ozljedu.

Prisutnost apoptotičkih stanica u IX. reznjicu malog mozga štakora u području vermisa detektirana je TUNEL metodom u kombinaciji s DAPI bojenjem (slika 29). U istraživanom reznjicu životinja kontrolne skupine, TUNEL pozitivne stanice nisu bile zamijećene (slika 29A). Suprotno, mnogobrojne apoptotičke stanice bile su opažene u ozlijeđenih štakora prvog dana (slika 29B, E-G), a njihov je broj bio smanjen trećeg (slika 29C) i sedmog (slika 29D) dana nakon ozljede. Statističke analize pokazale su kako je broj TUNEL pozitivnih stanica u IX. reznjicu malog mozga bio značajno veći u ozlijeđenih životinja žrtvovanih prvog ($32,79 \pm 1,31$ stanica/reznjicu) i sedmog ($2,25 \pm 0,48$ stanica/reznjicu) dana nakon TBI-a u odnosu na vrijednosti ($0,00 \pm 0,00$ stanica/reznjicu) zabilježene u štakora kontrolne skupine ($P = 0,004$). Nadalje, trećeg i sedmog dana po ozljedi broj apoptotičkih stanica u istraživanoj regiji malog mozga bio je značajno manji u odnosu na vrijednosti zabilježene u štakora žrtvovanih prvog dana nakon TBI-a.

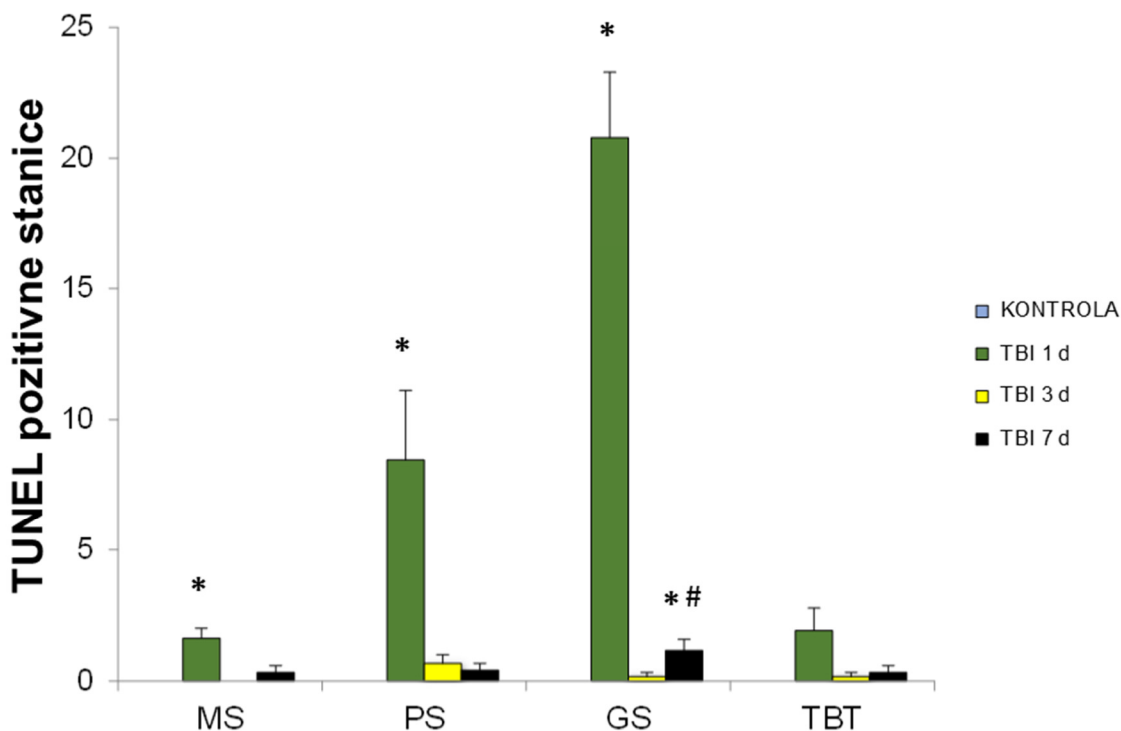
Kvantifikacija TUNEL pozitivnih stanica po različitim slojevima kore malog mozga ukazala je na značajno veći broj apoptotički promijenjenih stanica u MS-u ($P = 0,003$), PS-u ($P = 0,007$) i GS-u ($P = 0,004$) kore malog mozga u ozlijeđenih životinja i to prvog dana nakon TBI-a u svim navedenim slojevima, te dodatno u GS-u sedmog dana nakon traume u odnosu na kontrolne vrijednosti (slika 30). Također, broj TUNEL pozitivnih stanica u GS-u detektiran sedmog dana nakon TBI-a bio je statistički značajno veći u odnosu na broj istih stanica pronađen trećeg dana nakon traume mozga. U TBT-u IX. reznjica nisu zabilježene statistički značajne razlike u broju TUNEL pozitivnih stanica između eksperimentalnih skupina ($P = 0,305$) (slika 30).



H

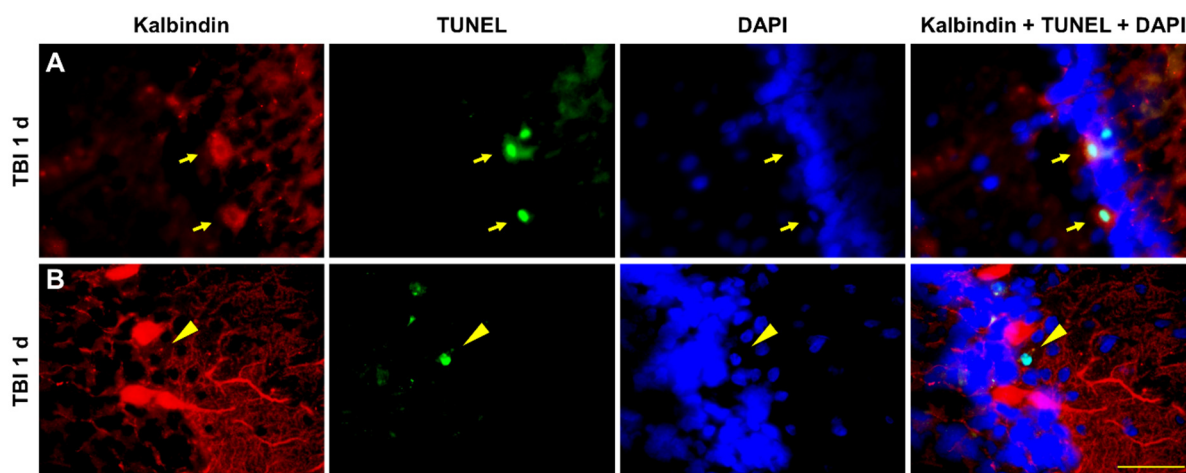


Slika 29. Apoptoza u IX. režnjiću malog mozga štakora u području vermisa nakon traumatske ozljede mozga (TBI) detektirana TUNEL metodom. **(A-D)** Reprezentativne mikrofotografije sagitalnih presjeka gore navedenog područja malog mozga u životinje kontrolne skupine (KONTROLA) i štakora žrtvovanih prvog (TBI 1 d), trećeg (TBI 3 d) ili sedmog (TBI 7 d) dana nakon ozljede. **(E-G)** Mikrofotografije uvećanog detalja prikaza na slici B na kojima su prikazane TUNEL pozitivne stanice **(E)** i DAPI obojene jezgre **(F)** te njihovo preklapanje (TUNEL+DAPI) **(G)**. Strelicama su označena preklapanja navedenih fluorescentnih signala. Linije skala: 400 μm (A-D); 100 μm (E-G). **(H)** Histogram pokazuje broj TUNEL pozitivnih stanica u navedenom režnjiću malog mozga štakora u životinja kontrolne skupine (KONTROLA) i štakora žrtvovanih prvog (TBI 1 d), trećeg (TBI 3 d) ili sedmog (TBI 7 d) dana nakon TBI-a, izražen srednjim vrijednostima \pm SEM (n = 5-7). * $P < 0,05$; značajno različito od KONTROLE, # $P < 0,05$; značajno različito od TBI 1 d skupine.



Slika 30. Apoptoza u različitim slojevima IX. režnjića malog mozga štakora u području vermisa nakon traumatske ozljede mozga (TBI) detektirana TUNEL metodom. Histogram pokazuje broj TUNEL pozitivnih stanica u molekularnom sloju (MS), sloju Purkinjeovih stanica (PS), granularnom sloju (GS) i tračcima bijele tvari (TBT) navedenog režnjića malog mozga u životinja kontrolne skupine (KONTROLA) i štakora žrtvovanih prvog (TBI 1 d), trećeg (TBI 3 d) ili sedmog (TBI 7 d) dana nakon ozljede izražen srednjim vrijednostima \pm SEM ($n = 5-7$). * $P < 0,05$; značajno različito od KONTROLE, # $P < 0,05$; značajno različito od propadajuće TBI 1 d i TBI 3 d skupine.

S obzirom da se u PS-u IX. režnjića malog mozga TUNEL pozitivne stanice u najvećem broju bilježe u štakora žrtvovanih prvog dana nakon TBI-a, a s namjerom da se utvrdi radi li se o apoptozi Purkinjeovih stanica, učinjeno je trostruko bojenje, odnosno na presjecima malog mozga istovremeno je napravljeno TUNEL označavanje, DAPI bojenje te imunofluorescentno označavanje stanica protutijelom protiv kalbindina (slika 31). Kvalitativnom analizom potvrđena je kolokalizacija TUNEL pozitivnih stanica s kalbindinom (slika 31A), ali su pronađene i pojedinačne apoptotičke stanice istoga sloja koje nisu bile istovremeno označene i korištenim markerom Purkinjeovih stanica (slika 31B).

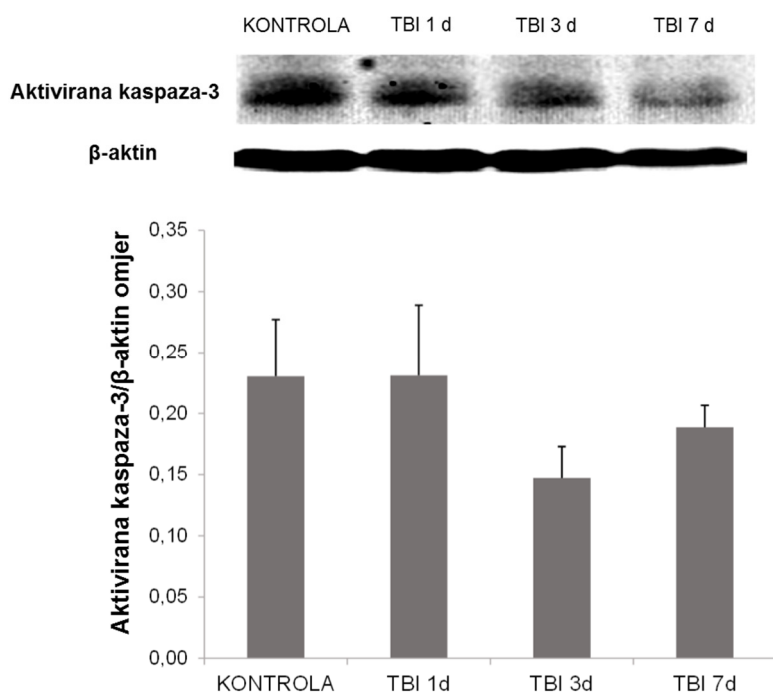


Slika 31. Apoptoza u sloju Purkinjeovih stanica IX. režnjića malog mozga štakora u području vermisa nakon traumatske ozljede mozga (TBI) detektirana TUNEL metodom i imunofluorescentnim obilježavanjem protutijelom protiv kalbindina, kombinirano s DAPI bojenjem. Reprezentativne mikrofotografije presjeka navedenog područja malog mozga u štakora žrtvovanog prvog dana nakon ozljede (TBI 1 d). Strelicama su označena mjesta kolokalizacije Purkinjeovih stanica i DNK fragmentacije (A), a glavama strelica mjesta gdje fluorescentni signali ne kolokaliziraju (B). Linija skale: 40 μ m.

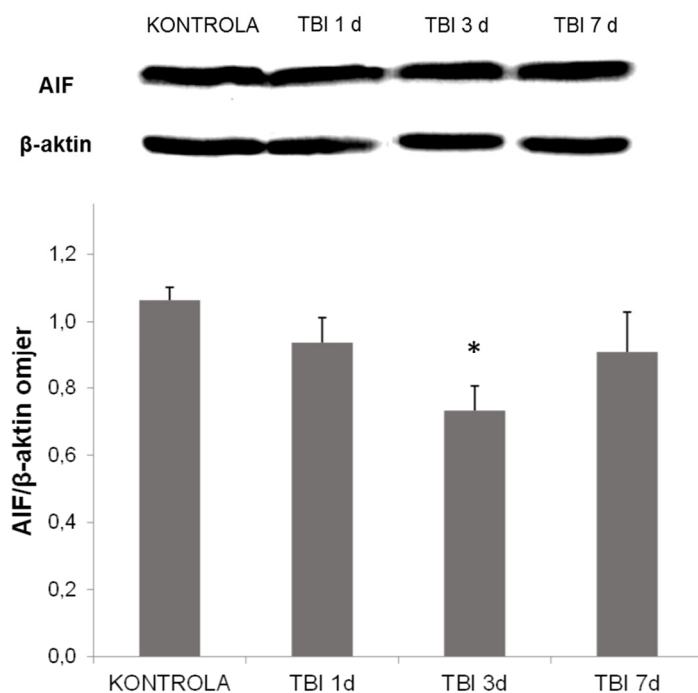
S ciljem daljnjeg praćenja mehanizama programirane stanične smrti u malom mozgu štakora analizirane su razine ekspresije aktivirane kaspaze-3 i AIF-a.

Na slici 32 prikazani su reprezentativni imunoblotovi i pripadajuće denzitometrijske analize razina aktivirane kaspaze-3 u lizatima tkiva maloga mozga životinja kontrolne skupine te ozlijeđenih životinja žrtvovanih prvog, trećeg ili sedmog dana nakon traume mozga. Iz prikazanih rezultata evidentno je kako TBI nije značajno utjecao na razine navedenog proteina u istraživanim vremenskim točkama ($P = 0,506$).

Budući da navedeni rezultat ukazuje kako apoptotička smrt stanica malog mozga nije bila posredovana aktivacijom kaspaze-3, dalje je istraživana uloga AIF-a u programiranoj staničnoj smrti. Iz rezultata prikazanih na slici 33 evidentno je kako se razina ekspresije istraživanog proteina u malom mozgu značajno mijenjala nakon TBI-a ($P = 0,031$). Naime, u lizatima malog mozga štakora žrtvovanih trećeg dana nakon TBI-a izmjerena je značajno manja količina AIF-a u odnosu na razine detektirane u životinja kontrolne skupine. Razina ekspresije AIF-a u istraživanoj moždanoj strukturi nije se značajno razlikovala u odnosu na vrijednosti životinja kontrolne skupine u ostalim vremenskim točkama (slika 33).

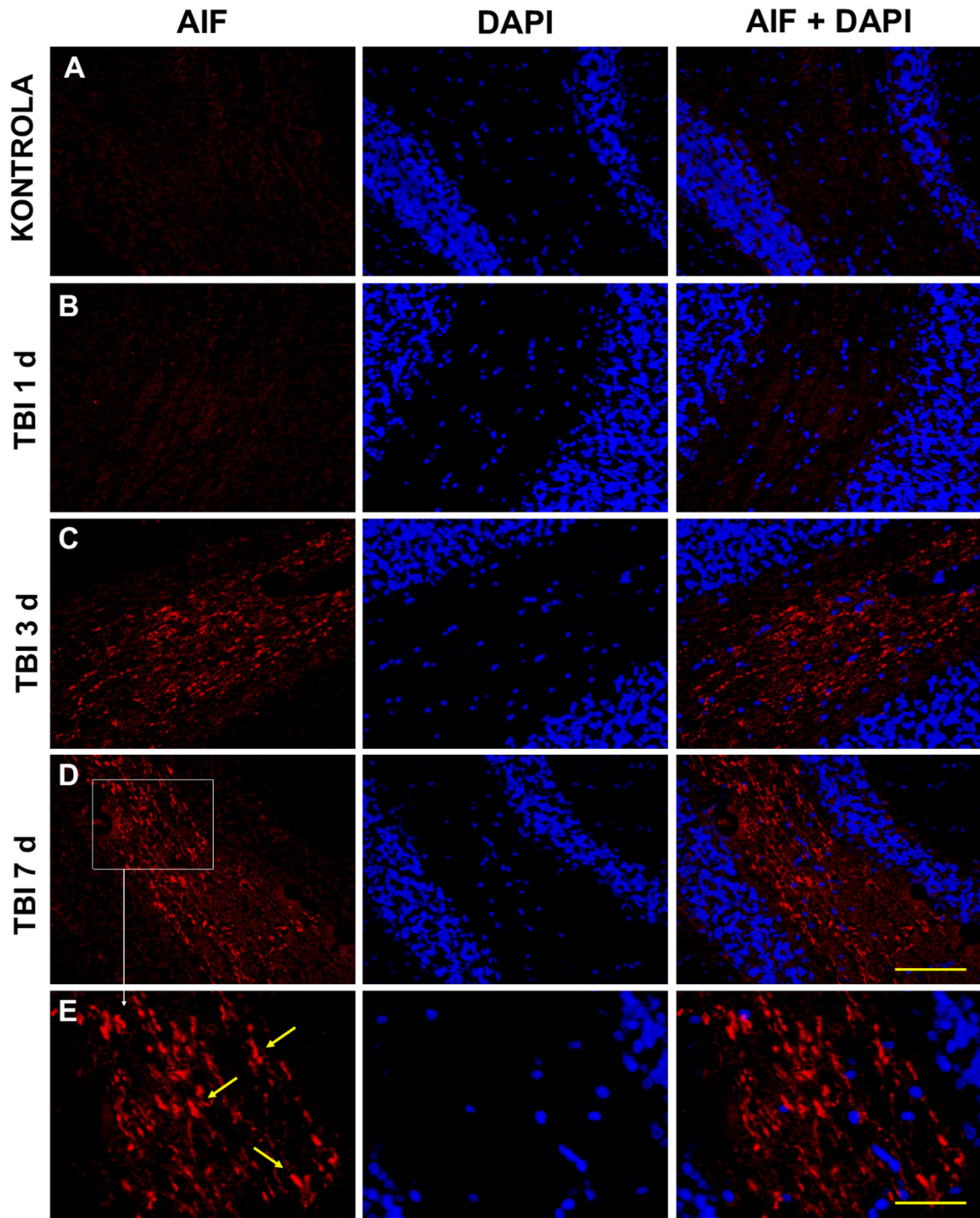


Slika 32. Reprezentativni blotovi i pripadajuće denzitometrijske analize ekspresije aktivirane kaspaze-3 (aktivirana kaspaza-3/β-aktin omjer) u ipsilateralnoj polovici malog mozga u životinja kontrolne skupine (KONTROLA) i štakora žrtvovanih prvog (TBI 1 d), trećeg (TBI 3 d) ili sedmog (TBI 7 d) dana nakon traumatske ozljede mozga (TBI). Stupci predstavljaju srednje vrijednosti ± SEM (n = 5-6).



Slika 33. Apoptoza posredovana čimbenikom indukcije navedenog puta programirane stanične smrti (AIF) u ipsilateralnoj polovici malog mozga štakora nakon traumatske ozljede mozga (TBI). Reprezentativni blotovi i pripadajuće denzitometrijske analize ekspresije AIF-a (AIF/β-aktin omjer) u životinja kontrolne skupine (KONTROLA) i štakora žrtvovanih prvog (TBI 1 d), trećeg (TBI 3 d) ili sedmog (TBI 7 d) dana nakon ozljede. Stupci predstavljaju srednje vrijednosti ± SEM (n = 5-6). * $P < 0,05$; značajno različito od kontrolne skupine.

Kako bi se istražila translokacija AIF-a unutar stanica malog mozga štakora u području vermisu posljedično TBI-u, učinjeno je imunofluorescentno bojenje sagitalnih presjeka protutijelom protiv AIF-a u kombinaciji s DAPI-em (slika 34). AIF imunofluorescentni signal nije zamijećen u slojevima kore malog mozga niti u jedne eksperimentalne skupine (rezultati nisu prikazani). Navedena imunofluorescencija nije bila detektirana niti u TBT-u životinja kontrolne skupine i ozlijeđenih štakora žrtvovanih prvog dana nakon TBI-a (slika 34A-B). Međutim, AIF imunoreaktivnost detektirana je u TBT-u životinja žrtvovanih trećeg ili sedmog dana nakon TBI-a (slika 34C-E). Navedeni pojačani AIF signal zabilježen u TBT-u nije se poklapao s DAPI signalom, odnosno jezgrama stanica. Dodatno, AIF imunoreaktivne strukture na mnogim su mjestima morfološki nalikovale na tzv. aksonalne kvržice (slika 34E).

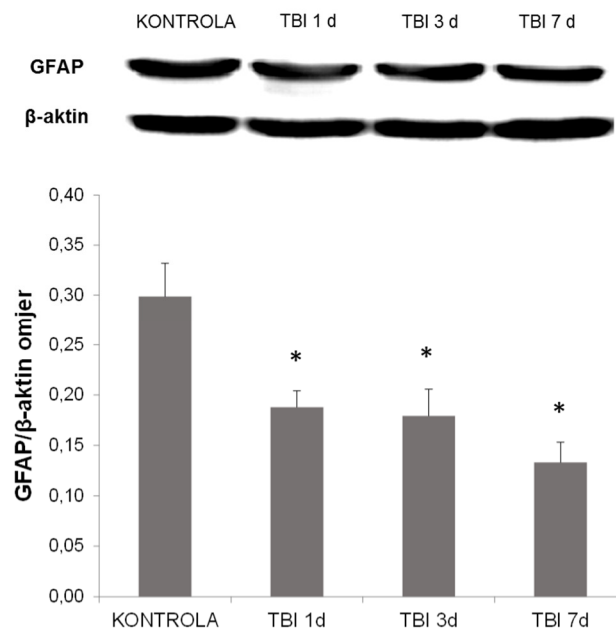


Slika 34. Kolokalizacija imunofluorescentnog obojenja čimbenika indukcije apoptoze (AIF) i DAPI kontraobojenja jezgre u tračcima bijele tvari malog mozga štakora u području vermisa nakon traumatske ozljede mozga (TBI). (A-D) Reprezentativne mikrofotografije sagitalnih presjeka navedenog područja malog mozga u životinje kontrolne skupine (KONTROLA) i štakora žrtvovanih prvog (TBI 1 d), trećeg (TBI 3 d) ili sedmog (TBI 7 d) dana nakon ozljede. (E) Mikrofotografije uvećanog detalja prikaza na slici D. Strelicama su označene AIF imunoreaktivne strukture nalik tzv. aksonalnim kvržicama. Linije skala: 100 μm (A-D); 40 μm (E).

4.2.3. Reakcije glija stanica u malom mozgu štakora nakon traumatske ozljede mozga

Aktivnost glija stanica u malom mozgu štakora nakon TBI-a praćena je analizom ekspresije proteina od interesa u lizatima tkiva polovice maloga mozga ipsilateralno u odnosu na ozljedu te histološkim analizama IX. reznjića područja vermisa, ipsilateralno u odnosu na ozljedu.

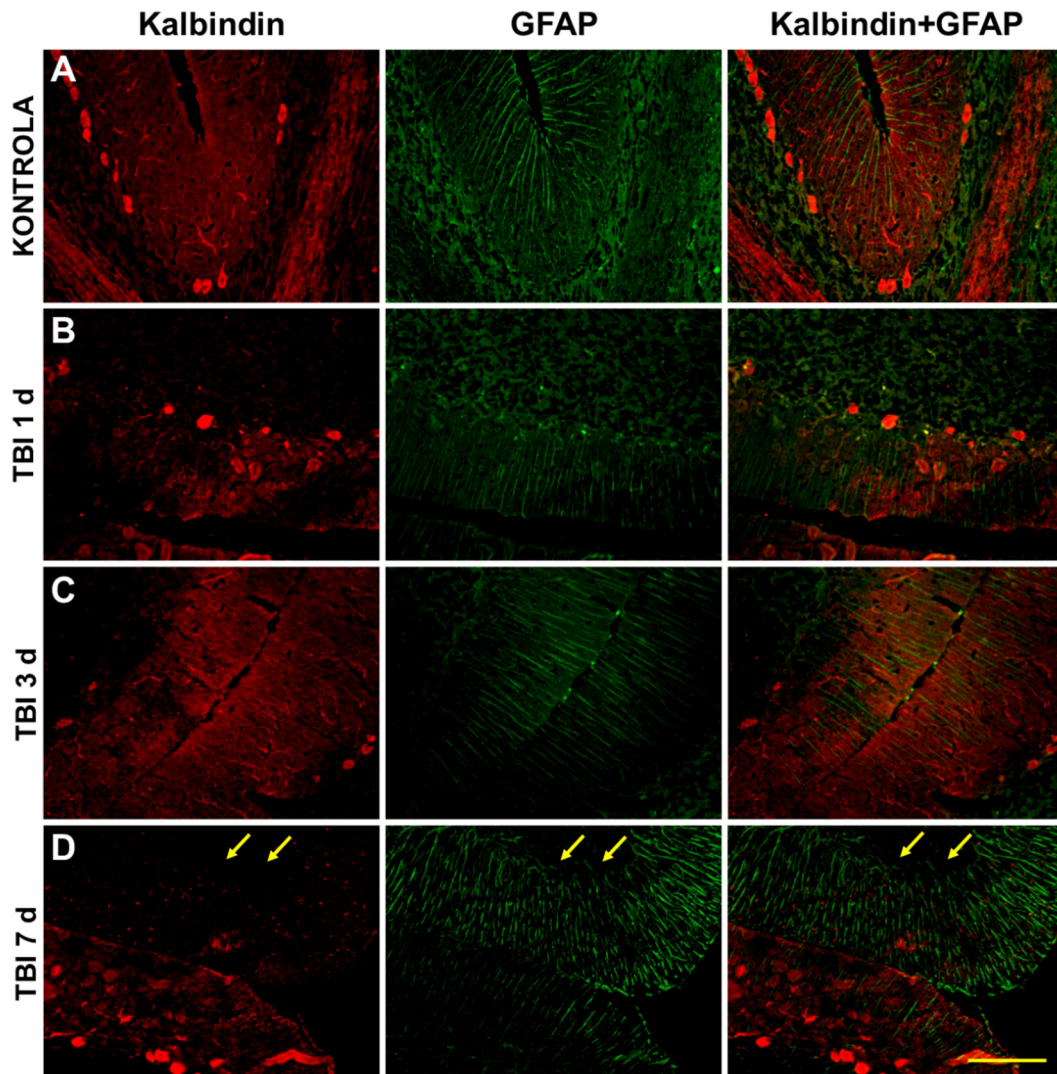
Slika 35 prikazuje reprezentativne blotove i pripadajuće denzitometrijske analize razina ekspresije GFAP-a u malom mozgu životinja podvrgnutih lažnoj ozljedi ili TBI-u. Eksperimentalni TBI statistički je značajno utjecao na razine ekspresije istraživanog proteina u malom mozgu štakora ($P = 0,009$). U ozlijeđenih štakora razine ekspresije GFAP-a bile su statistički značajno manje u odnosu na vrijednosti životinja kontrolne skupine u svim istraživanim vremenskim točkama nakon traume mozga.



Slika 35. Astrocitoza u ipsilateralnoj polovici malog mozga štakora nakon traumatske ozljede mozga (TBI). Reprezentativni blotovi i pripadajuće denzitometrijske analize kiselog fibrilarnog proteina glije (GFAP/β-aktin omjer) u životinja kontrolne skupine (KONTROLA) i štakora žrtvovanih prvog (TBI 1 d), trećeg (TBI 3 d) ili sedmog (TBI 7 d) dana nakon ozljede. Stupci predstavljaju srednje vrijednosti \pm SEM ($n = 5-6$). * $P < 0,05$; značajno različito od kontrolne skupine.

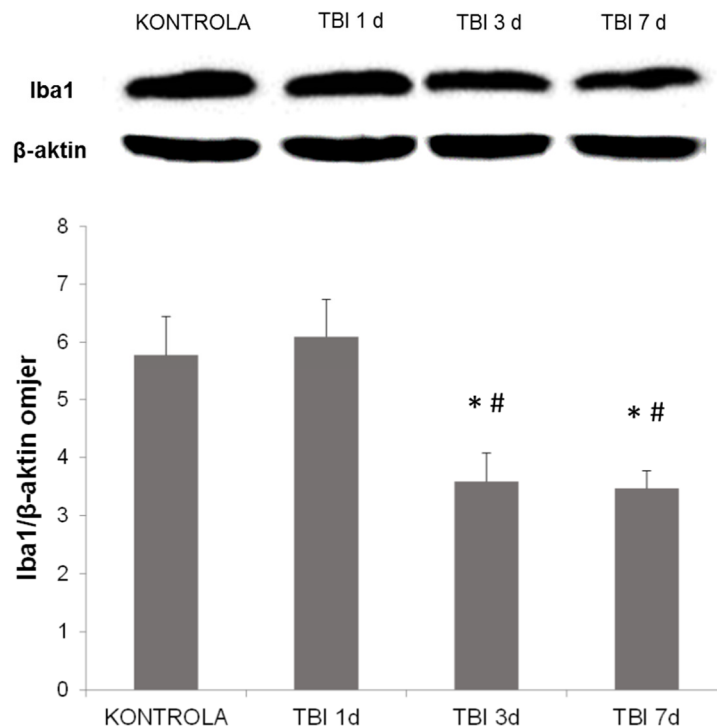
Kako bi se detaljnije utvrdio odgovor astrocita na oštećenje i gubitak Purkinjeovih stanica u IX. reznjiću malog mozga štakora posljedično TBI-u, korištena je metoda duplog imunofluorescentnog bojenja protutijelom protiv GFAP-a i protutijelom protiv kalbindina. Na slici 36 prikazane su reprezentativne mikrofotografije presjeka malog mozga područja vermisa, ipsilateralno u odnosu na lažnu/pravu ozljedu, u životinja svih eksperimentalnih skupina.

Evidentno je kako se prvog i trećeg dana nakon TBI-a bilježi slabija GFAP imunoreaktivnost u svim slojevima IX. režnjića malog mozga u odnosu na nalaz u životinje kontrolne skupine (slika 36A-C). Nadalje, u tim vremenskim točkama, na mjestima najizraženijeg oštećenja i gubitka Purkinjeovih stanica ne bilježi se aktivacija stanica Bergmanove glije, specifičnih astrocита istraživane moždane strukture. Suprotno tome, na presjecima malog mozga štakora žrtvovanih sedmog dana nakon TBI-a, detektirano je intenzivnije GFAP imunofluorescentno obojenje na mjestima oštećenja i gubitka Purkinjeovih stanica (slika 36D).



Slika 36. Astrocitoza na mjestima oštećenja i gubitka Purkinjeovih stanica u IX. režnjiću malog mozga štakora u području vermisa nakon traumatske ozljede mozga (TBI). (A-D) Reprezentativne mikrofotografije sagitalnih presjeka navedene regije malog mozga dvostruko imunofluorescentno obilježeni protutijelima protiv kiselog fibrilarnog proteina glije (GFAP) i kalbindina u životinje kontrolne skupine (KONTROLA) i štakora žrtvovanih prvog (TBI 1 d), trećeg (TBI 3 d) ili sedmog (TBI 7 d) dana nakon ozljede. Strelice označavaju mjesta gdje reaktivna astrocitoza kolokalizira s gubitkom Purkinjeovih stanica. Linija skale: 100 μ m.

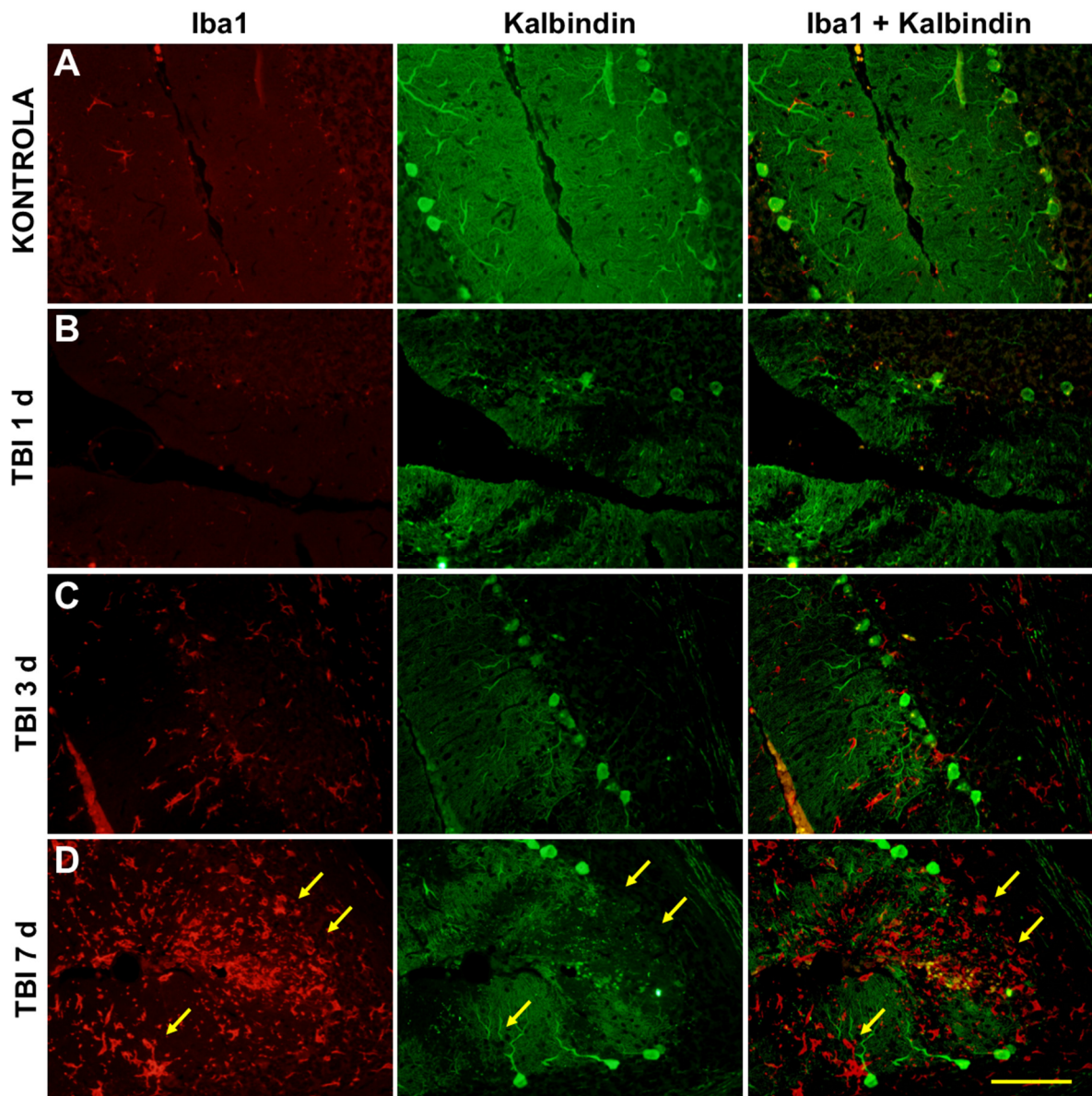
Na slici 37 prikazani su reprezentativni blotovi i pripadajuće denzitometrijske analize razina ekspresije Iba1 u malom mozgu lažno ozlijeđenih životinja te štakora žrtvovanih u istraživanim vremenskim točkama nakon TBI. Statističke analize pokazale su značajan utjecaj TBI-a na ekspresiju istraživanog proteina u malom mozgu ($P = 0,010$). Prvog dana nakon traume nisu zabilježene promjene u ekspresiji Iba1 u odnosu na vrijednosti životinja kontrolne skupine. Suprotno navedenom, trećeg i sedmog dana posljedično TBI detektirane su značajno niže razine ekspresije Iba1 u odnosu na razine izmjerene u životinja kontrolne skupine i ozlijeđenih štakora žrtvovanih prvog dana nakon ozljede.



Slika 37. Mikrogliaza u ipsilateralnoj polovici malog mozga štakora nakon traumatske ozljede mozga (TBI). Reprezentativni blotovi i pripadajuće denzitometrijske analize adaptorne molekule 1 za vezivanje ionizirajućeg kalcija (Iba1/β-aktin omjer) u životinja kontrolne skupine (KONTROLA) i štakora žrtvovanih prvog (TBI 1 d), trećeg (TBI 3 d) ili sedmog (TBI 7 d) dana nakon ozljede. Stupci predstavljaju srednje vrijednosti \pm SEM ($n = 5-6$). * $P < 0,05$; značajno različito od kontrolne skupine, # $P < 0,05$; značajno različito od TBI 1 d skupine.

S ciljem istraživanja odgovora mikroglije na oštećenje i gubitak Purkinjeovih stanica u IX. reznjicu malog mozga štakora posljedično TBI-u, učinjeno je dvostruko imunofluorescentno bojenje protutijelom protiv Iba1 i protutijelom protiv kalbindina (slika 38). U životinja kontrolne skupine u navedenoj regiji malog mozga uočena je mirujuća mikroglia, pravilno raspoređena po slojevima kore malog mozga (slika 38A). U štakora žrtvovanih prvog dana nakon TBI nije detektirana reakcija mikroglije na ozljedu, čak ni na mjestima oštećenja i

gubitka Purkinjeovih stanica (slika 38B). No, trećeg dana nakon TBI-a, na dijelovima tkiva u kojima je zabilježeno najjače oštećenje Purkinjeovih stanica, detektiran je nešto veći broj stanica mikroglije reaktivne morfologije (slika 38C). Nadalje, sedmog dana nakon ozljede, zabilježen je izrazit porast broja stanica mikroglije na mjestima najvećeg oštećenja Purkinjeovih stanica, a detektirani su različiti morfološki oblici aktiviranih stanica mikroglije (slika 38D).



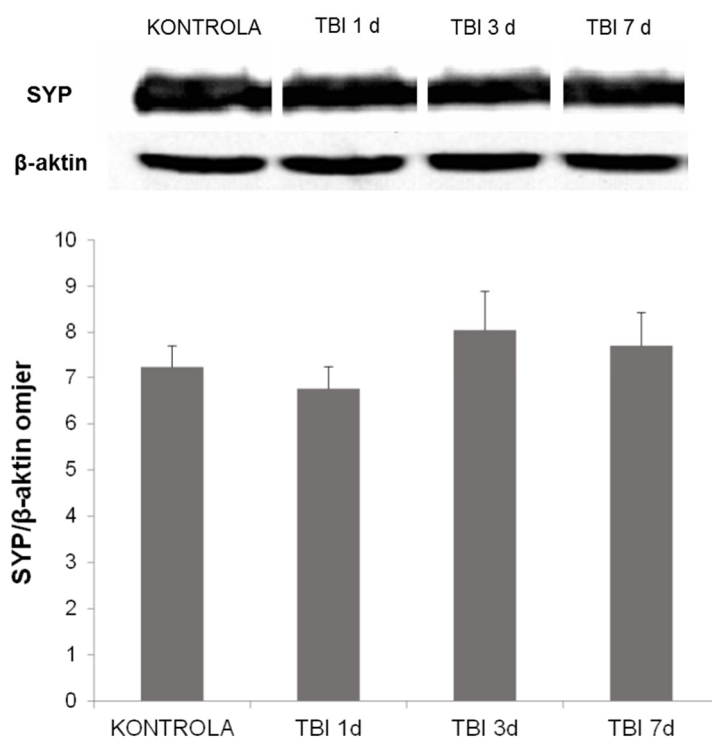
Slika 38. Mikroglioza na mjestima oštećenja i gubitka Purkinjeovih stanica u IX. režnjiću malog mozga štakora u području vermisa nakon traumatske ozljede mozga (TBI) (A-D) Reprezentativne mikrofotografije sagitalnih presjeka navedene regije malog mozga dvostruko imunofluorescentno obilježenih protutijelima protiv adaptorne molekule 1 za vezivanje ionizirajućeg kalcija (Iba1) i kalbindina u životinje kontrolne skupine (KONTROLA) i štakora žrtvovanih prvog (TBI 1 d), trećeg (TBI 3 d) ili sedmog (TBI 7 d) dana nakon ozljede. Strelice označavaju mjesta gdje reaktivna astrocitoza kolokalizira s gubitkom Purkinjeovih stanica. Linija skale: 100 μ m.

Kako bi se utvrdilo da li aktivirana mikroglia ima fenotipska obilježja M1 ili M2 tipa, na sagitalnim presjecima vermisa malog mozga učinjeno je i dvostruko imunofluorescentno označavanje protutijelom protiv Iba1 u kombinaciji s protutijelom protiv CD86, CD206 ili Mac-2. U ovako označenim presjecima malog mozga životinja svih eksperimentalnih skupina nije detektirana imunoreaktivost niti jednog od istraživanih markera mikroglije (rezultati nisu prikazani).

4.2.4. Neuroplastičnost u malom mozgu štakora nakon traumatske ozljede mozga

Neuroplastičnost u malom mozgu štakora nakon TBI-a praćena je analizom ekspresije proteina od interesa u lizatima tkiva polovice maloga mozga ipsilateralno u odnosu na ozljedu te histološkim analizama IX. reznjica područja vermisa, ipsilateralno u odnosu na ozljedu.

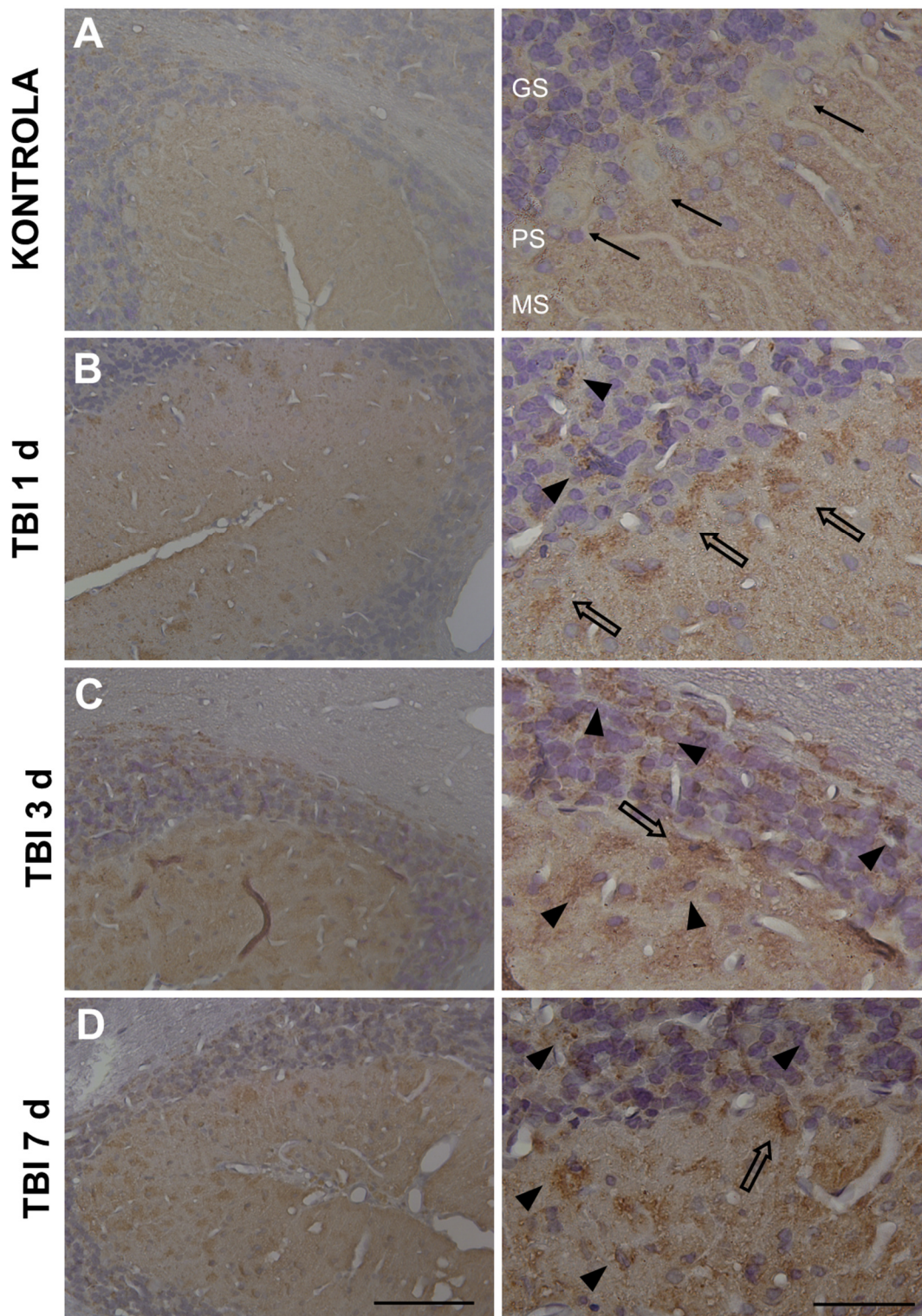
Na slici 39 prikazani su reprezentativni blotovi i pripadajuće denzitometrijske analize razina ekspresije SYP-a u malom mozgu životinja kontrolne skupine te štakora s TBI-em žrtvovanih prvog, trećeg ili sedmog dana nakon ozljede. Statistička analiza pokazala je kako nema značajne razlike u razinama ekspresije ovog proteina u malom mozgu štakora unutar prvog tjedna nakon eksperimentalnog TBI-a ($P = 0,585$).



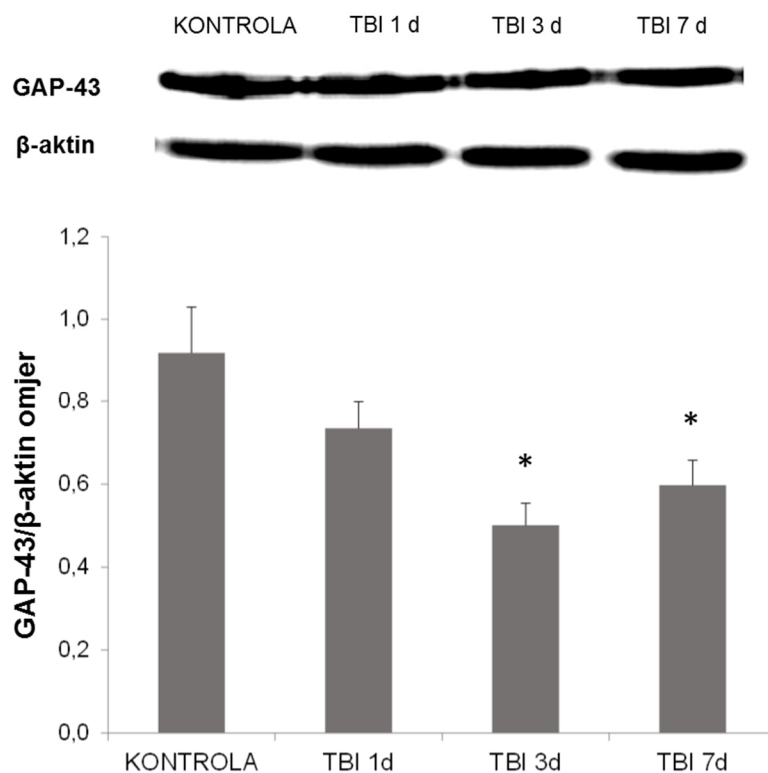
Slika 39. Reprezentativni blotovi i pripadajuće denzitometrijske analize sinaptofizina (SYP/ β -aktin omjer) u ipsilateralnoj polovici malog mozga u životinja kontrolne skupine (KONTROLA) i štakora žrtvovanih prvog (TBI 1 d), trećeg (TBI 3 d) ili sedmog (TBI 7 d) dana nakon traumatske ozljede mozga (TBI). Stupci predstavljaju srednje vrijednosti \pm SEM ($n = 5-6$).

Analizom presjeka malog mozga štakora obilježenih imunohistokemijskim DAB bojenjem zabilježene su promjene u obrascu SYP imunoreaktivnosti posljedično TBI-u (slika 40). Na presjecima istraživane moždane strukture životinja kontrolne skupine (slika 40A) uočeno je difuzno, ravnomjerno raspoređeno SYP imunoreaktivno obojenje u svim slojevima kore IX. režnjića malog mozga. Suprotno navedenom, u istraživanom režnjiću malog mozga ozlijeđenih životinja svih skupina, nakupine zrnatog SYP imunoobojenja evidentirane su u GS-u, potom u PS-u na mjestima gubitka Purkinjeovih stanica, te u MS-u (slika 40B-D). U GS-u i MS-u navedene zrnate nakupine detektirane su dominantno oko jezgri stanica, a od kojih su mnoge bile piknotične.

Na slici 41 prikazani su reprezentativni blotovi i pripadajuće denzitometrijske analize razina ekspresije GAP-43 u malom mozgu štakora istraživanih eksperimentalnih skupina. TBI je značajno utjecao na razine ekspresije ovog markera neuroplastičnosti u proučavanoj moždanoj strukturi štakora ($P = 0,022$). Evidentno je kako su u ozlijeđenih životinja razine ekspresije GAP-43 u malom mozgu bile značajno manje trećeg i sedmog dana nakon TBI-a u odnosu na razine izmjerene u životinja kontrolne skupine.

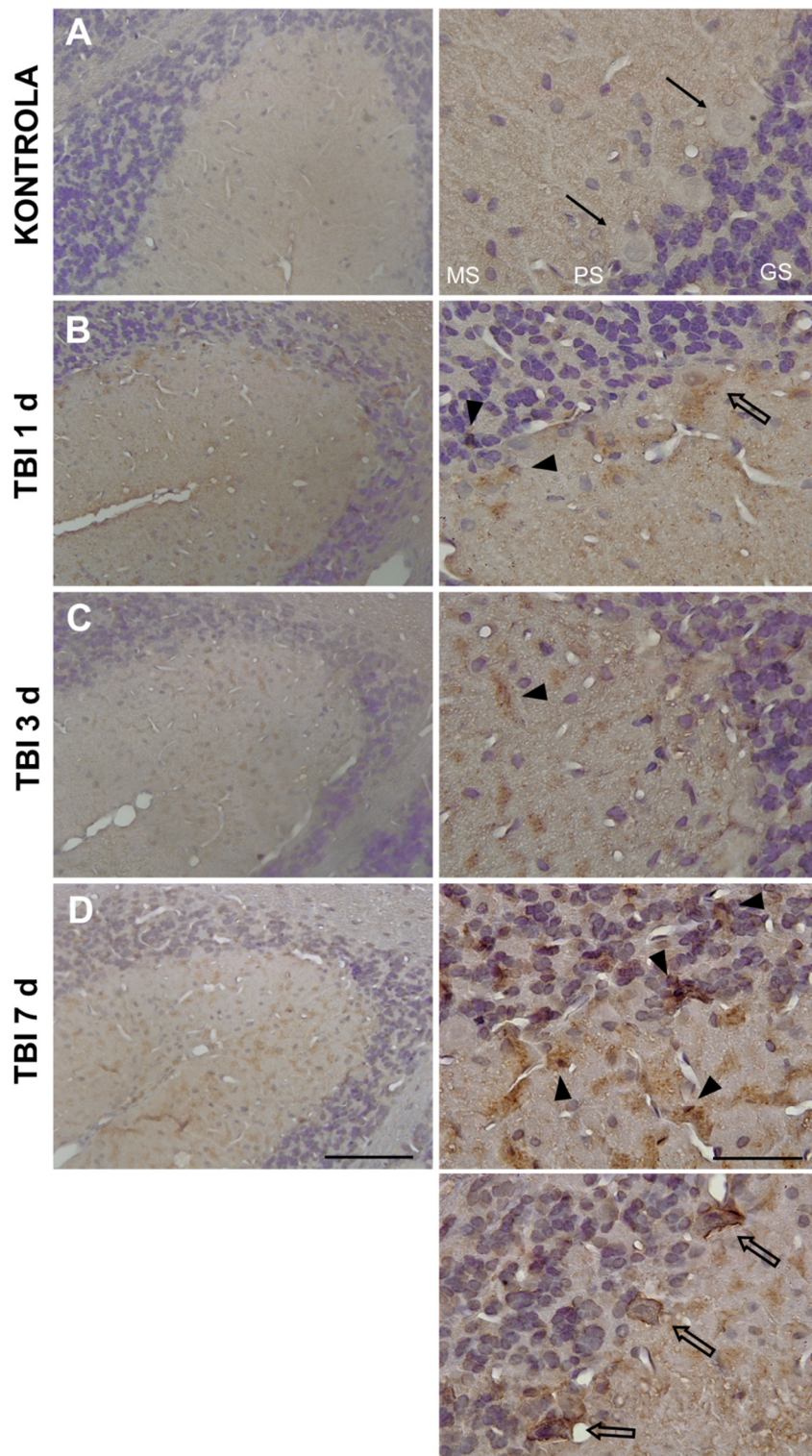


Slika 40. Kvalitativne promjene imunoreaktivnosti sinaptofizina (SYP) u IX. režnjiću malog mozga štakora u području vermisa nakon traumatske ozljede mozga (TBI). (A-D) Reprezentativne mikrofotografije sagitalnih presjeka navedenog područja malog mozga u životinje kontrolne skupine (KONTROLA) i štakora žrtvovanih prvog (TBI 1 d), trećeg (TBI 3 d) ili sedmog (TBI 7 d) dana nakon ozljede. GS, granularni sloj; PS, sloj Purkinjeovih stanica; MS, molekularni sloj. Crne strelice prikazuju tijela Purkinjeovih stanica, a prazne strelice zrnato SYP nakupljanje oko mjesta oštećenja i gubitka Purkinjeovih stanica. Glave strelica prikazuju zrnato SYP nakupljanje oko jezgara stanica. Linije skala: 100 μm (lijevi stupac); 40 μm (desni stupac).



Slika 41. Ekspresija proteina povezanog s rastom (GAP-43) u ipsilateralnoj polovici malog mozga štakora nakon traumatske ozljede mozga (TBI). Reprezentativni blotovi i pripadajuće denzitometrijske analize GAP-43 (GAP-43/β-aktin omjer) u životinja kontrolne skupine (KONTROLA) i štakora žrtvovanih prvog (TBI 1 d), trećeg (TBI 3 d) ili sedmog (TBI 7 d) dana nakon ozljede. Stupci predstavljaju srednje vrijednosti ± SEM (n = 5-6). * $P < 0,05$; značajno različito od kontrolne skupine.

Slika 42 prikazuje presjeke malog mozga štakora u području IX. režnjića vermisa, označene protitijelom protiv GAP-43, a vizualizirane DAB imunohistokemijskom metodom. U životinja kontrolne skupine, GAP-43 imunoobojenje difuzno je i ravnomjerno raspoređeno (slika 42A), dok se u ozlijeđenih životinja svih skupina bilježe zrnate nakupine istraživanog markera neuroplastičnosti po svim slojevima kore (slika 42B-D). Prvi dan nakon ozljede GAP-43 nakupine dominantno su detektirane u PS-u i GS-u (slika 42B), dok su trećeg (slika 42C), te naročito sedmog (slika 42D) dana obilno prisutne i u MS-u IX. režnjića malog mozga. Također, sedmog dana nakon TBI-a razvidna je i pojačana GAP-43 imunoreaktivnost oko tijela Purkinjeovih stanica (slika 42D).



Slika 42. Kvalitativne promjene imunoreaktivnosti proteina povezanog s rastom (GAP-43) u IX. režnjiću malog mozga štakora u području vermisa nakon traumatske ozljede mozga (TBI). (A-D) Reprezentativne mikrofotografije sagitalnih presjeka navedenog područja malog mozga u životinje kontrolne skupine (KONTROLA) i štakora žrtvovanih prvog (TBI 1 d), trećeg (TBI 3 d) ili sedmog (TBI 7 d) dana nakon ozljede. MS, molekularni sloj; PS, sloj Purkinjeovih stanica; GS, granularni sloj. Crne strelice prikazuju tijela Purkinjeovih stanica, prazne strelice zrnato GAP-43 nakupljanje oko oštećenih Purkinjeovih stanica, a glave strelica zrnato GAP-43 nakupljanje oko piknotičnih jezgara stanica. Linije skala: 100 μm (lijevi stupac); 40 μm (desni stupac).

4.3. Pokazatelji oštećenja i oporavka u rostralnom dijelu velikog mozga štakora nakon traumatske ozljede mozga

Sve analize koje su korištene za proučavanje pokazatelja oštećenja i oporavka u rostralnom dijelu velikog mozga štakora nakon TBI-a učinjene su na sagitalnim presjecima mozga.

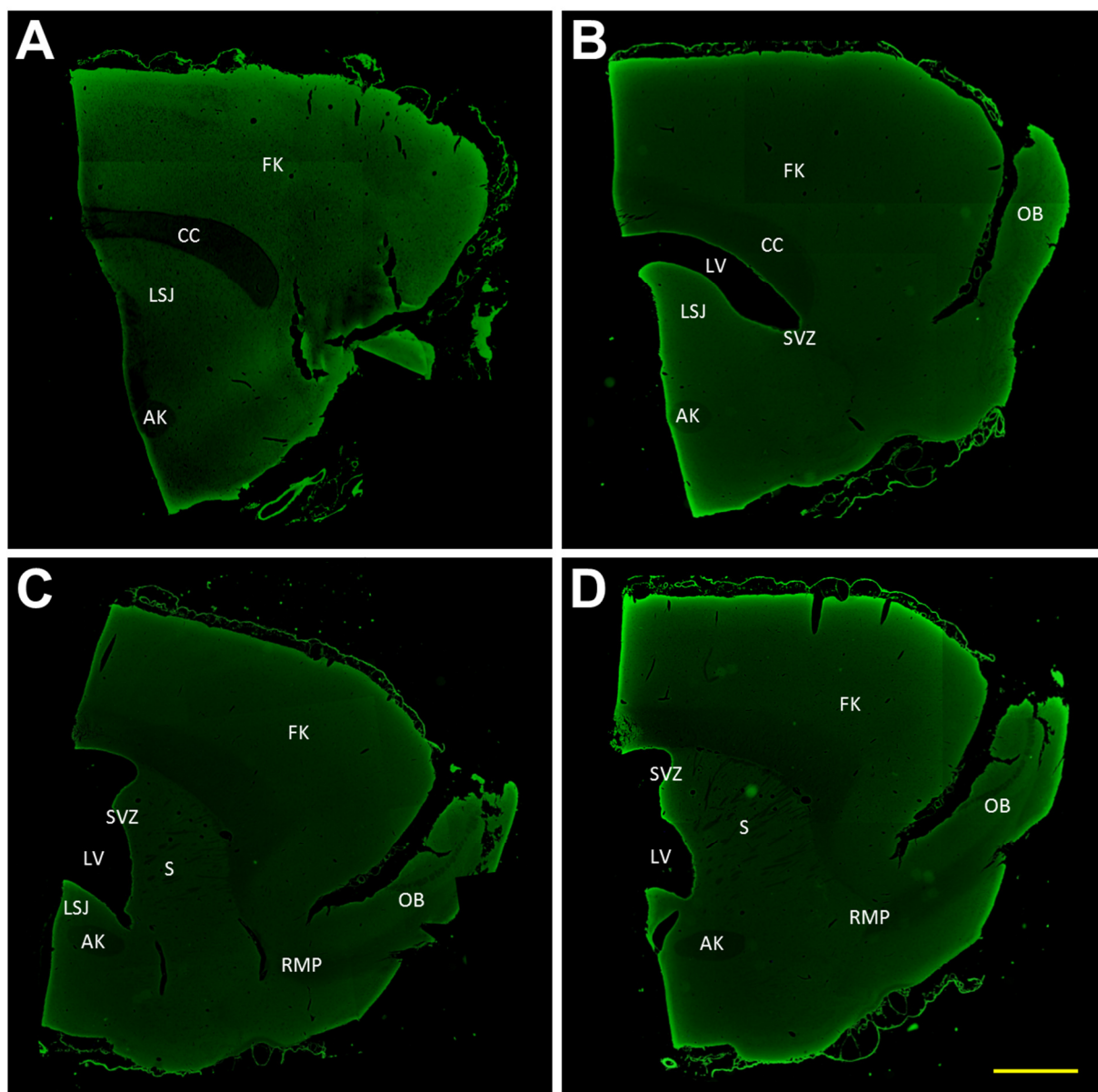
4.3.1. Neurodegeneracija i gubitak neurona u rostralnom dijelu velikog mozga štakora nakon traumatske ozljede mozga

S ciljem istraživanja razine i opsega neurodegeneracije u rostralnom dijelu velikog mozga, za pojedine životinje kontrolne skupine i traumatizirane štakore analizirana su 3-4 Fluoro-Jade B obojena presjeka mozga na udaljenosti od otprilike 1,80 mm lateralno od medijane ravnine, ipsilateralno i kontralateralno u odnosu na mjesto prave/lažne ozljede. Fluoro-Jade B pozitivni neuroni nisu pronađeni u rostralnom dijelu velikog mozga niti u jedne eksperimentalne skupine životinja, niti ipsilateralno niti kontralateralno u odnosu na mjesto ozljede.

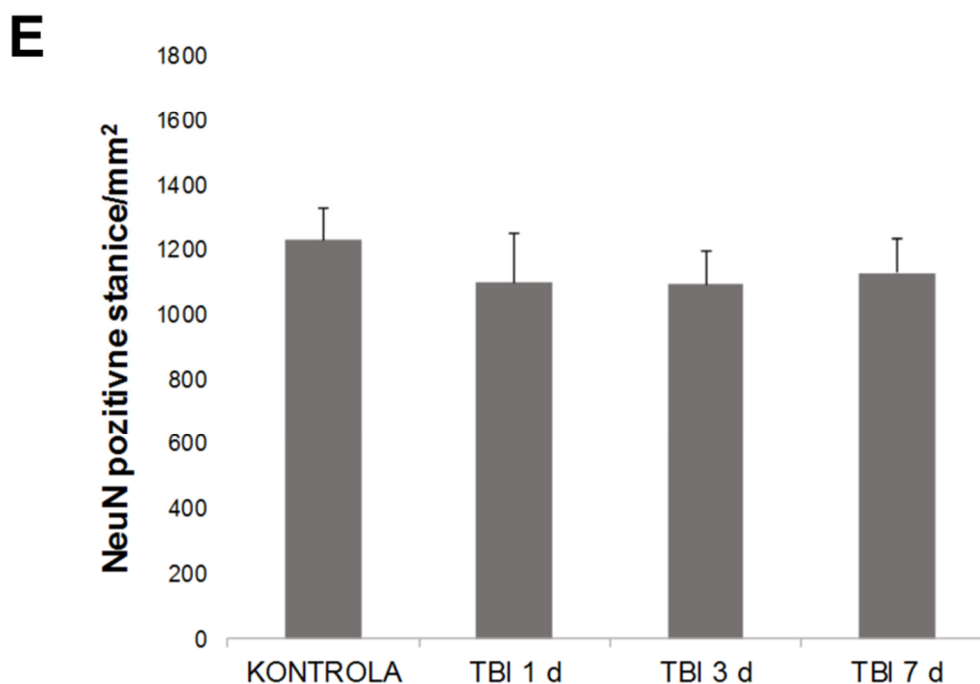
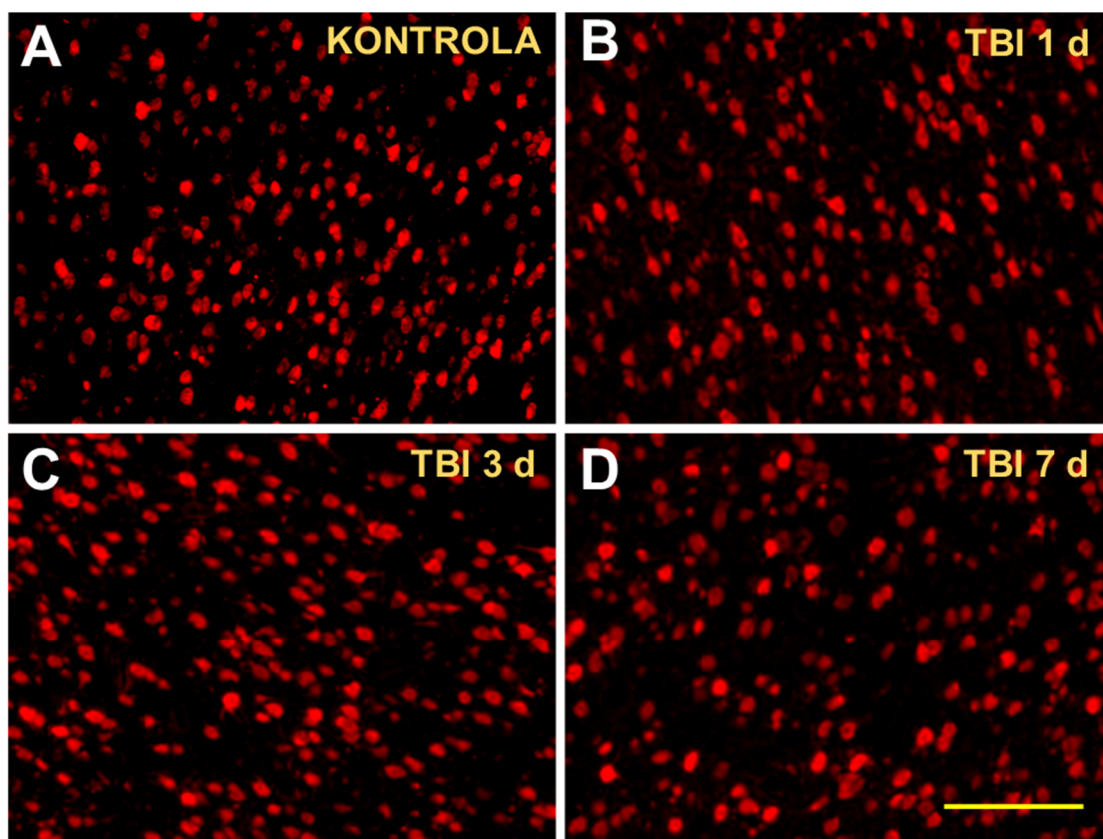
Na slici 43 prikazane su reprezentativne mikrofotografije sagitalnih presjeka dobivenih iz polutke mozga ipsilateralno mjestu TBI-a u štakora žrtvovanog prvog dana nakon indukcije ozljede. Presjeci su učinjeni na četiri različite lateralne udaljenosti od medijane ravnine: 0,60 mm (slika 43A), 1,00 mm (slika 43B), 1,40 mm (slika 43C), te 1,80 mm (slika 43D), a na njima su naznačene različite strukture rostralnog dijela mozga štakora: prednji dio kore velikog mozga (frontalni korteks), SVZ, RMP, korpus kalosum, anteriorna komisura, lateralne septalne jezgre, strijatum, OB, te lateralni ventrikul. Rezultati dobiveni Fluoro-Jade B bojenjem za ostale eksperimentalne skupine nisu prikazani.

Za sve daljnje analize korišteni su presjeci koji su udaljeni 1,00 mm do 1,50 mm od medijane ravnine, locirani u ipsilateralnoj hemisferi mozga štakora u odnosu na mjesto lažnog/pravog TBI-a.

Kvalitativne promjene u NeuN imunoreaktivnosti nisu uočene u frontalnom korteksu (slika 44A-D), ali ni u ostalim analiziranim, gore navedenim regijama rostralnog dijela velikog mozga (rezultati nisu prikazani). Nadalje, navedena zapažanja u frontalnom korteksu životinja istraživanih eksperimentalnih skupina potvrđena su i kvantifikacijom broja neurona (slika 44E), na presjecima mozgovu u kojima je učinjeno imunofluorescentno označavanje s NeuN-om. Naime, statistički značajne promjene broja NeuN pozitivnih stanica nisu detektirane u ovom području kore velikog mozga u štakora s TBI-em u odnosu na vrijednosti zabilježene u životinja kontrolne skupine ($P = 0,701$).



Slika 43. Reprezentativne mikrofotografije sagitalnih presjeka ipsilateralnog rostralnog dijela velikog mozga štakora žrtvovanog prvog dana nakon traumatske ozljede mozga (TBI). Presjeci su napravljeni na četiri različite udaljenosti lateralno od mediane ravnine: 0,60 mm (**A**); 1,00 mm (**B**); 1,40 mm (**C**); 1,80 mm (**D**), a obojenih s Fluoro-Jade B. FK, prednji dio kore velikog mozga (frontalni korteks); KK, korpus kalosum; LSJ, lateralne septalne jezgre; AK, anteriorna komisura; LV, lateralni ventrikul; OB, olfaktorni bulbus; SVZ, subventrikularna zona; S, strijatum; RMP, rostralni migratorni put. Linija skale: 1 mm.



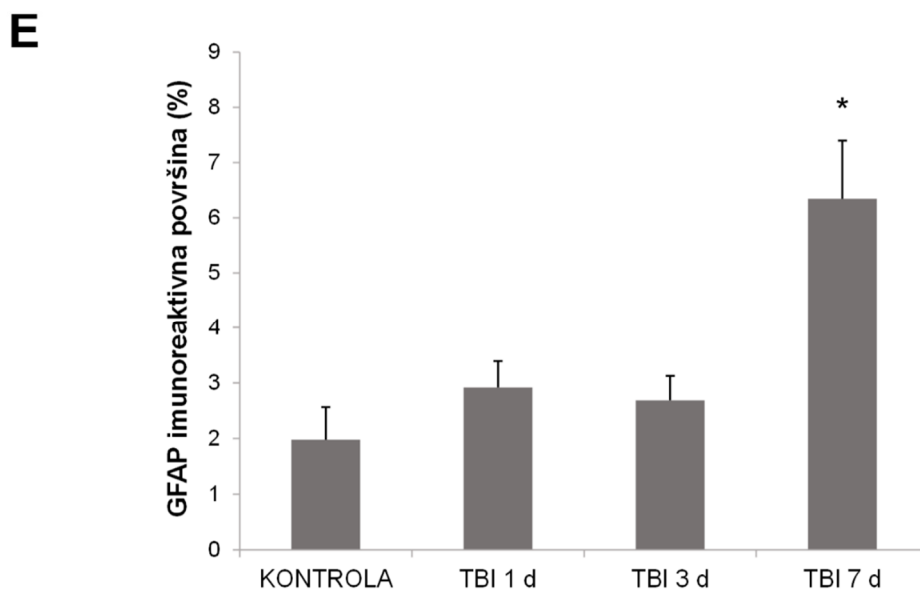
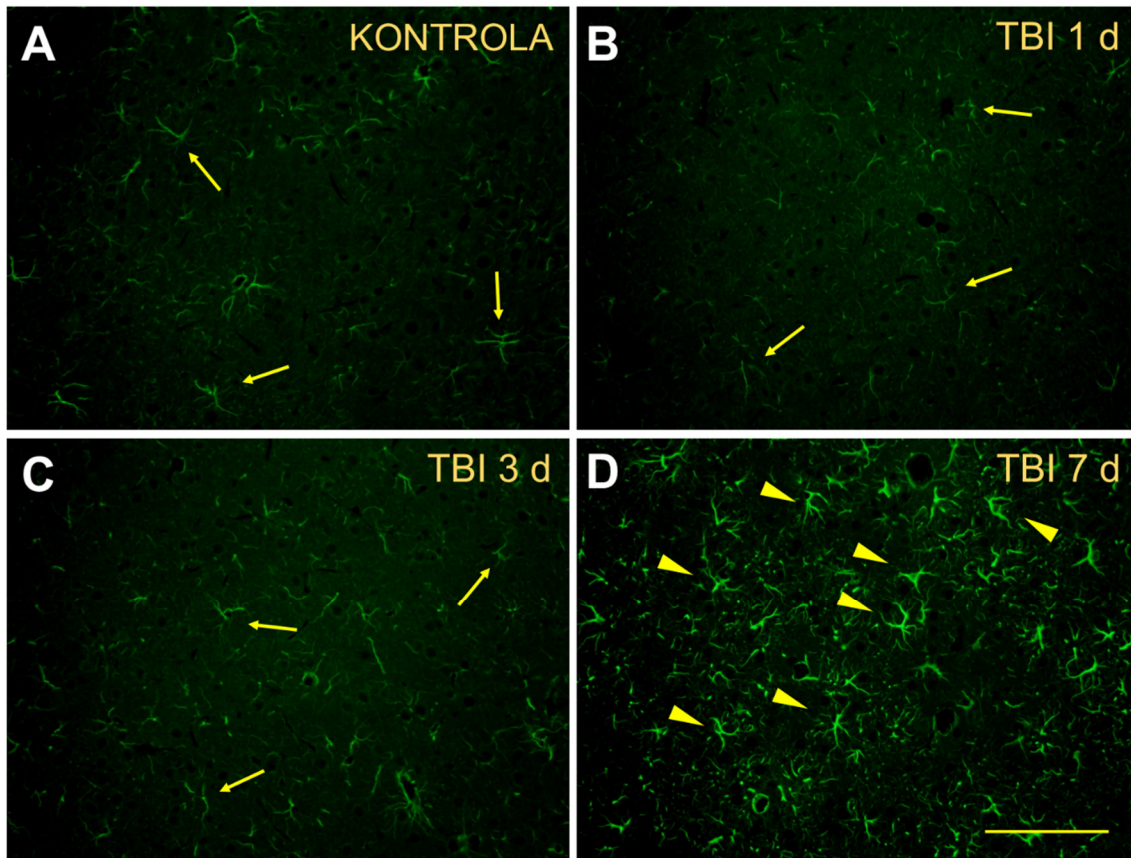
Slika 44. Reprezentativne mikrofotografije u životinje kontrolne skupine (KONTROLA) i štakora žrtvovanih prvog (TBI 1 d), trećeg (TBI 3 d) ili sedmog (TBI 7d) dana nakon ozljede, a obojene s protutijelima protiv NeuN-a (A-D). Linija skale = 100 μ m. (E) Histogram pokazuje broj NeuN pozitivnih stanica po mm² u gore navedenoj moždanoj strukturi za svaku skupinu životinja izražen srednjim vrijednostima \pm SEM (n = 4).

4.3.2. Reakcije glija stanica u rostralnom dijelu velikog mozga štakora nakon traumatske ozljede mozga

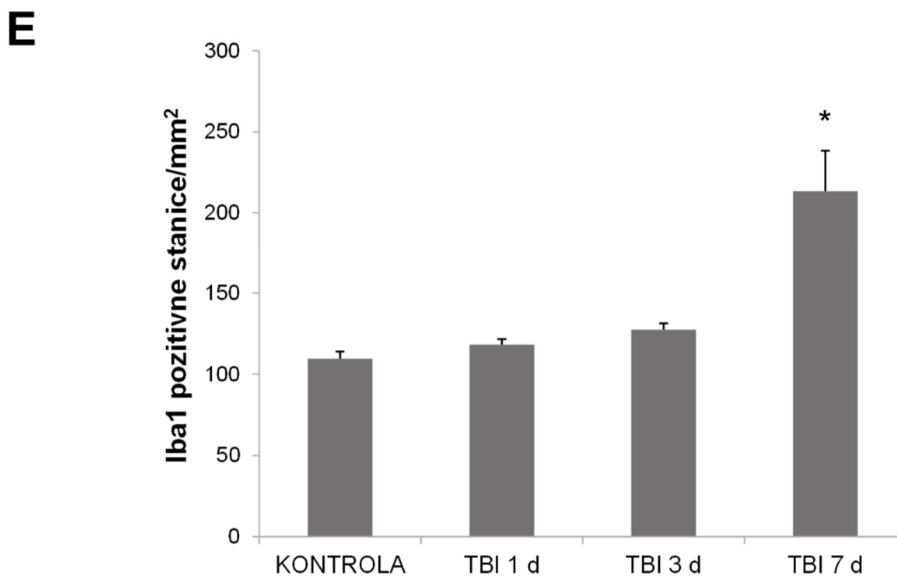
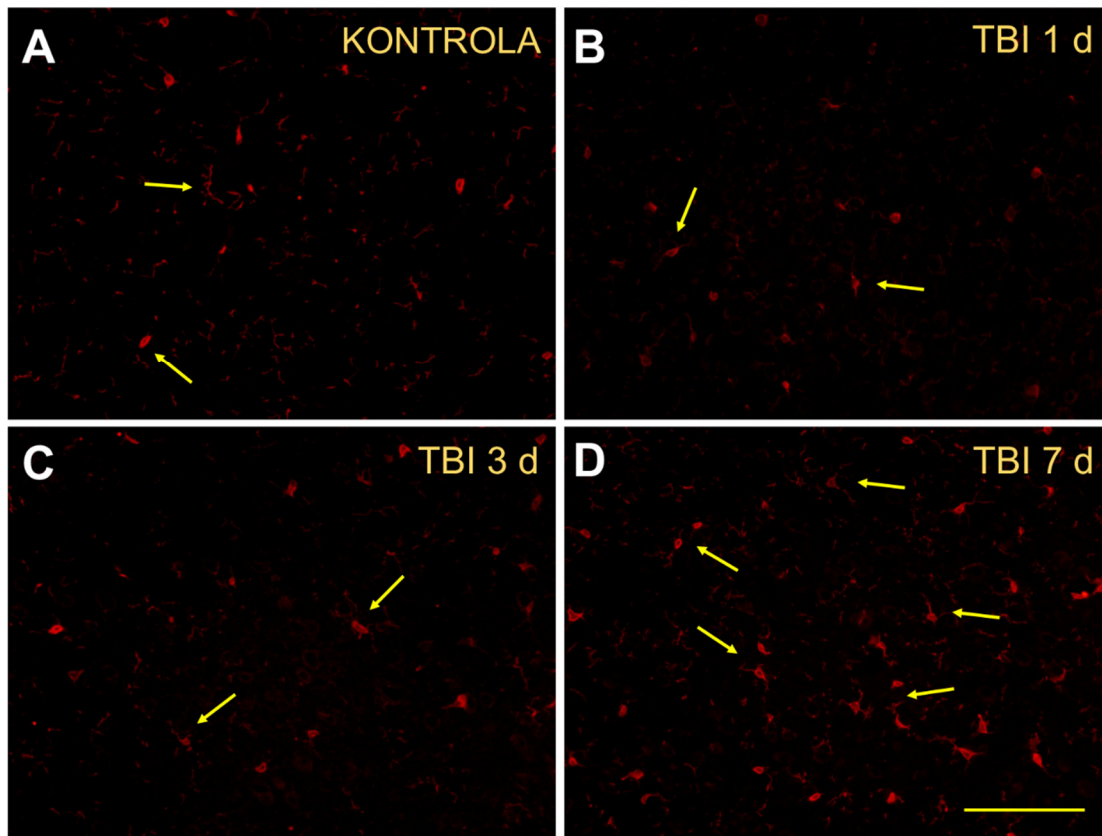
Analize imunoreaktivnosti GFAP-a na presjecima rostralnog dijela velikog mozga štakora pokazale su promjene aktivnosti astrocita u području frontalnog korteksa posljedično TBI-u (slika 45). Naime, u životinje kontrolne skupine, te životinja žrtvovanih prvog ili trećeg dana nakon ozljede, detektirani su astrociti slabije GFAP imunoreaktivnosti (slika 45A-C), a suprotno, sedmog dana nakon TBI-a zabilježena je pojačana GFAP imunoreaktivnost u navedenom dijelu korteksa velikog mozga (slika 45D). Dodatno, u frontalnom korteksu štakora posljedično TBI-u, detektirane su i kvalitativne promjene, hipertrofija i povećanje broja nastavaka astrocita, koje također ukazuju na reaktivnu astrocitozu (slika 45D).

Statistička analiza rezultata kvantifikacije postotka GFAP imunoreaktivne površine u frontalnom korteksu (slika 45E) ukazala je na značajnost detektiranih promjena astrocita ($P = 0,034$). Prvog ($2,92\% \pm 0,47\%$) i trećeg ($2,69\% \pm 0,44\%$) dana nakon TBI-a nisu zabilježene značajne promjene u GFAP imunoreaktivnosti u odnosu na kontrolne vrijednosti ($1,98\% \pm 0,59\%$), dok je sedmog dana nakon ozljede zabilježeno značajno povećanje postotka ($5,98\% \pm 0,93\%$) GFAP imunoreaktivne površine, kako u odnosu na kontrolne vrijednosti, tako i u odnosu na vrijednosti zabilježene prvog i trećeg dana nakon traume mozga.

Na slici 46 prikazane su reprezentativne mikrofotografije sagitalnih presjeka rostralnog dijela velikog mozga štakora svih eksperimentalnih skupina u području frontalnog korteksa, označenih protutijelom protiv Iba1. Iz prikazanog je razvidno kako su u frontalnom korteksu, u životinje kontrolne skupine (slika 46A), kao i štakora žrtvovanih prvog (slika 46B) ili trećeg (slika 46C) dana nakon TBI-a, stanice mikroglije ravnomjerno raspoređene u tkivu, a ne pokazuju morfološke znakova aktivacije. Međutim, sedmog dana nakon traume mozga, u frontalnom korteksu ozlijeđenih životinja evidentirani su znakovi aktivacije mikroglije (slika 46D). Naime, u navedenom području kore velikog mozga bio je uočen veći broj Iba1 pozitivnih stanica s tzv. grmastom morfologijom, koju karakterizira povećana razgranatost nastavaka. Iba1 pozitivne stanice kvantificirane su u frontalnom korteksu, a statistička analiza ukazala je na značajne promjene u broju stanica mikroglije u istraživanom vremenskom razdoblju nakon TBI-a ($P = 0,010$) (slika 46E). Sukladno gore opisanim opažanjima, značajne promjene broja Iba1 pozitivnih stanica detektirane su samo sedmog dana nakon TBI-a kad je zabilježen značajno veći broj stanica mikroglije u odnosu na vrijednosti detektirane u životinja svih ostalih eksperimentalnih skupina.



Slika 45. Astrocitoza u frontalnom korteksu ipsilateralno u odnosu na traumatsku ozljedu mozga (TBI). (A-D) Reprezentativne mikrofotografije imunoreaktivnosti kiselog fibrilarnog proteina glije (GFAP) u životinje kontrolne skupine (KONTROLA) i štakora žrtvovanih prvog (TBI 1 d), trećeg (TBI 3 d) ili sedmog (TBI 7 d) dana nakon ozljede. Strelice pokazuju GFAP imunoreaktivne stanice koje karakterizira malo stanično tijelo i tanki nastavci, a glave strelica pokazuju hipertrofične, reaktivne astrocite. Linija skale = 100 μ m. (E) Histogram pokazuje postotak (%) GFAP imunoreaktivne površine u gore navedenoj moždanoj strukturi za svaku skupinu štakora izražen srednjim vrijednostima \pm SEM (n = 4). * $P < 0, 05$; značajno različito od KONTROLE.



Slika 46. Mikrogliaza u frontalnom korteksu ipsilateralno u odnosu na traumatsku ozljedu mozga (TBI). (A-D) Reprerzentativne mikrofotografije imunoreaktivnosti adaptorne molekule 1 za vezivanje ionizirajućeg kalcija (Iba1) u životinje kontrolne skupine (KONTROLA) i štakora žrtvovanih prvog (TBI 1 d), trećeg (TBI 3 d) ili sedmog (TBI 7 d) dana nakon ozljede. Strelice pokazuju Iba1 imunoreaktivne stanice koje karakterizira malo stanično tijelo s tankim, razgranatim nastavcima, a glave strelica pokazuju stanice s povećanim brojem nastavaka, tzv. grmaste morfologije. Linija skale = 100 μm . (E) Histogram pokazuje broj Iba1 pozitivnih stanica po mm^2 u gore navedenoj moždanoj strukturi za svaku skupinu štakora izražen srednjim vrijednostima \pm SEM (n = 4). * $P < 0,05$; značajno različito od KONTROLE.

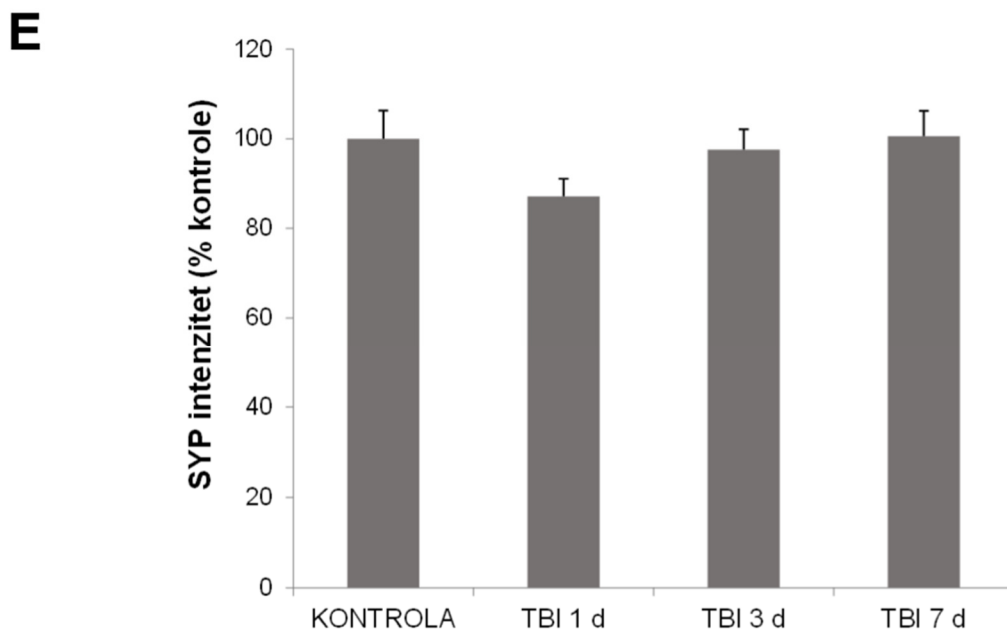
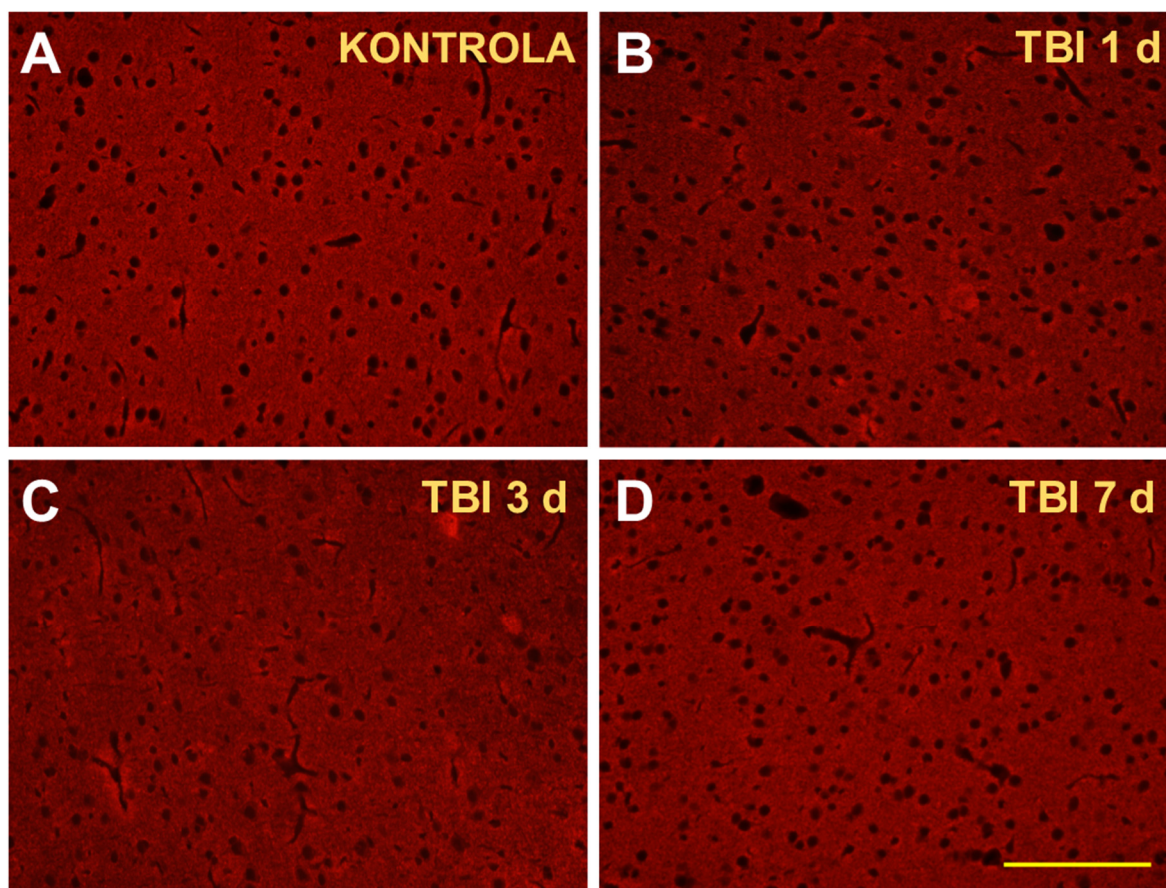
Dvostrukim imunofluorescentnim obilježavanjem protutijelom protiv Iba1 u kombinaciji s protutijelima protiv CD86, CD206 ili Mac-2 nije detektirana prisutnost istraživanih markera u stanicama mikroglije u frontalnom korteksu životinja kontrolne skupine, odnosno ozlijeđenih štakora žrtvovanih prvog, trećeg ili sedmog dana nakon TBI-a (rezultati nisu prikazani).

4.3.3. Neuroplastičnost i neurogeneza u rostralnom dijelu velikog mozga štakora nakon traumatske ozljede mozga

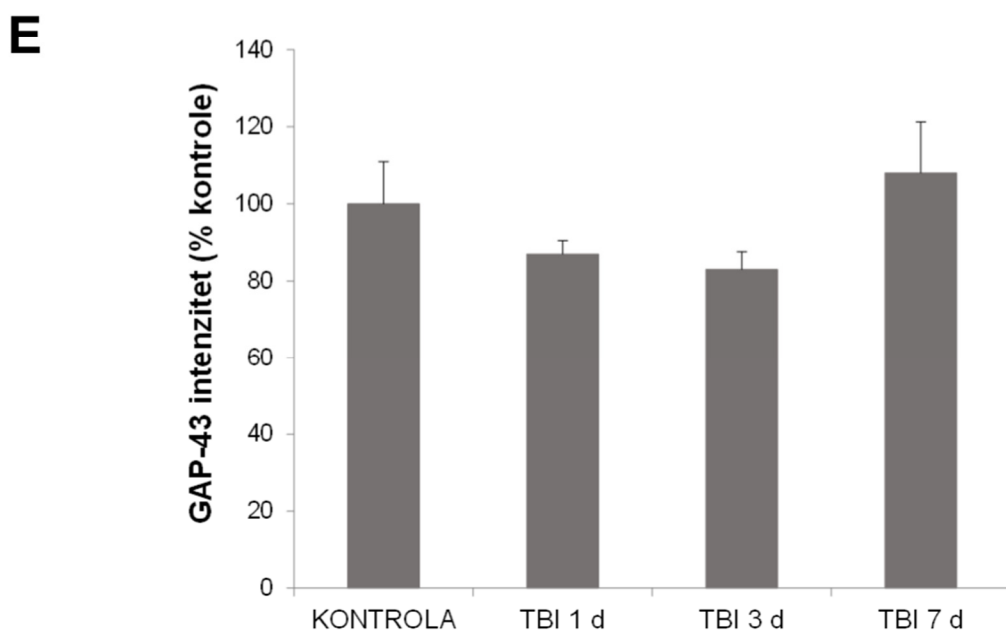
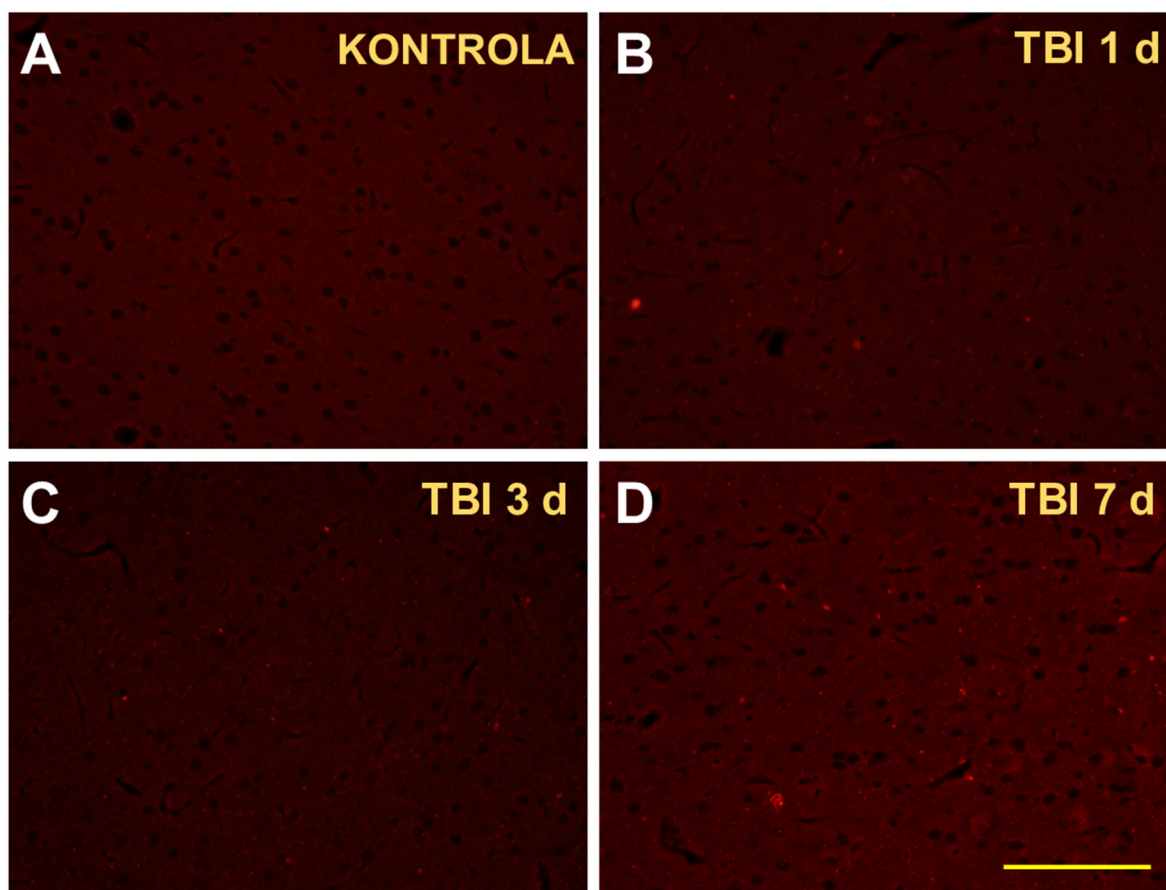
Analiza presjeka rostralnog dijela velikog mozga štakora svih istraživanih skupina, koji su bili imunofluorescentno obilježeni s protutijelom protiv SYP-a, ukazala je kako nije bilo promjena intenziteta SYP signala u području frontalnog korteksa u ozlijeđenih štakora žrtvovanih prvog, trećeg ili sedmog dana nakon TBI-a u odnosu na životinje kontrolne skupine (slika 47A-D).

Statistička analiza rezultata kvantifikacija intenziteta SYP imunoreaktivnog signala, također nije pokazala značajne promjene u ekspresiji ovog proteina u frontalnom korteksu prvog ($87,10\% \pm 3,96\%$), trećeg ($97,57\% \pm 4,55\%$) i sedmog ($100,59\% \pm 5,63\%$) dana nakon ozljede u odnosu na kontrolne vrijednosti ($P = 0,175$) (slika 47E).

Ekperimentalni TBI nije utjecao niti na razine ekspresije GAP-43 u istoj kortikalnoj regiji štakora (slika 48A-D). Iako je zabilježeno smanjenje intenziteta imunofluorescentnog GAP-43 signala prvog ($87\% \pm 3,47\%$) i trećeg ($83\% \pm 4,61\%$), te naknadno povećanje sedmog ($108\% \pm 13,23\%$) dana nakon ozljede u odnosu na kontrolne vrijednosti ($100\% \pm 10,99\%$), statistička analiza nije ukazala na značajnost tih promjena ($P = 0,375$) (slika 48E).



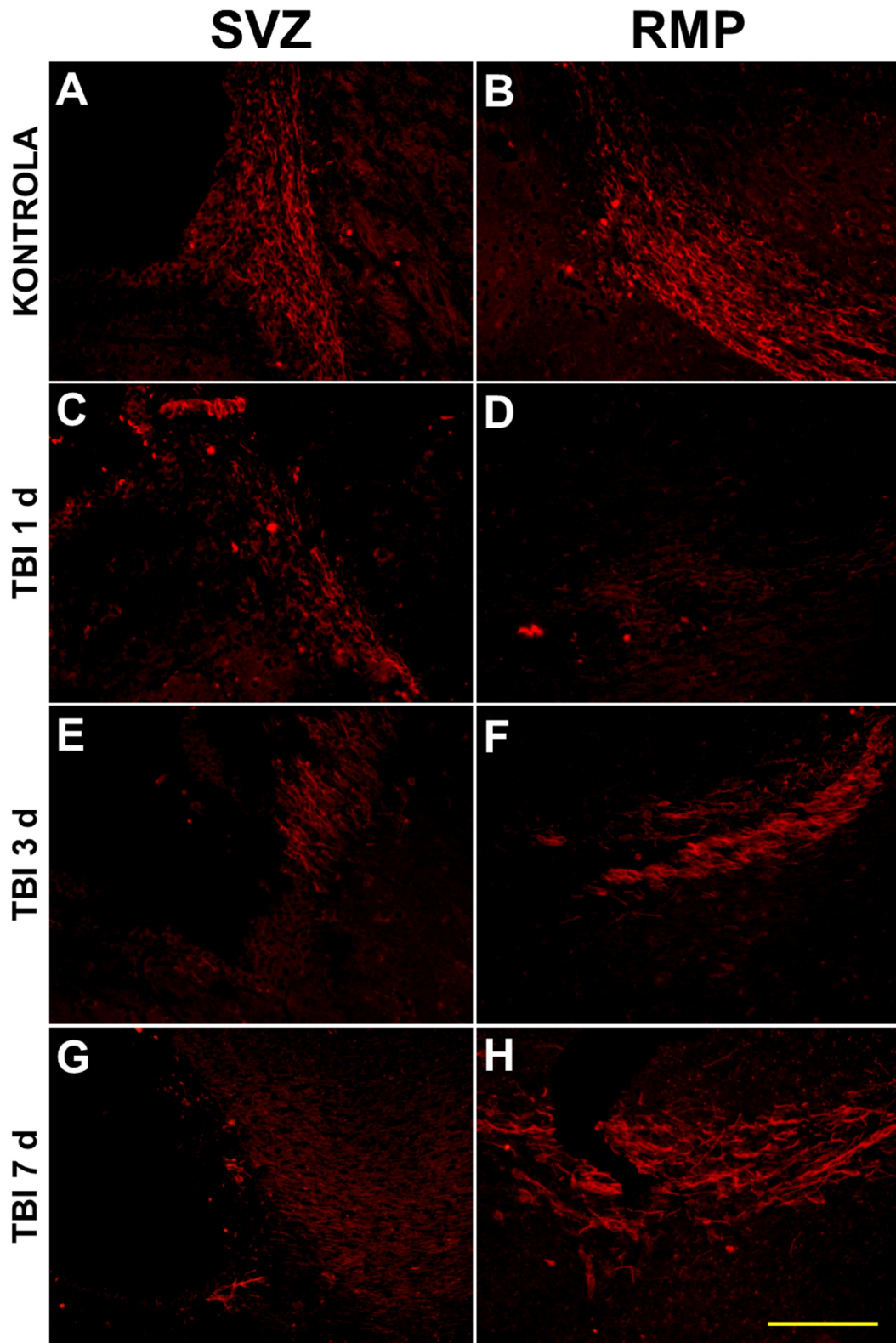
Slika 47. Reprezentativne mikrofotografije imunoreaktivnosti sinaptofizina (SYP) u frontalnom korteksu ipsilateralno u odnosu na traumatsku ozljedu mozga (TBI) u životinja kontrolne skupine (KONTROLA) i štakora žrtvovanih prvog (TBI 1 d), trećeg (TBI 3 d) ili sedmog (TBI 7 d) dana nakon ozljede (A-D). Linija skale = 100 μ m. (E) Histogram pokazuje intenzitet SYP signala (% kontrole) u gore navedenoj moždanoj strukturi za svaku skupinu štakora izražen srednjim vrijednostima \pm SEM (n = 4).



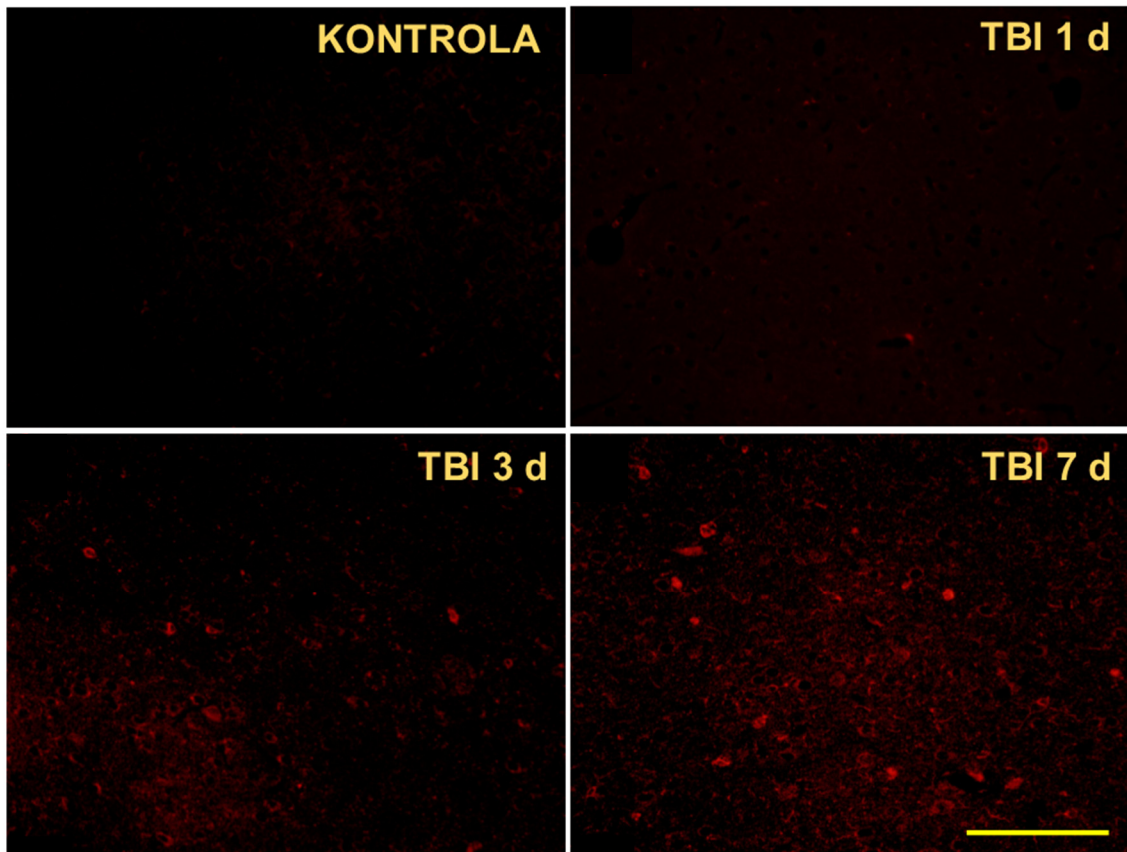
Slika 48. Reprezentativne mikrofotografije imunoreaktivnosti proteina povezanog s rastom (GAP-43) u frontalnom korteksu ipsilateralno u odnosu na traumatsku ozljedu mozga (TBI) u životinja kontrolne skupine (KONTROLA) i štakora žrtvovanih prvog (TBI 1 d), trećeg (TBI 3 d) ili sedmog (TBI 7 d) dana nakon ozljede (A-D). Linija skale = 100 μ m. (E) Histogram pokazuje GAP-43 intenzitet (% kontrole) u gore navedenoj regiji mozga za svaku skupinu štakora izražen srednjim vrijednostima \pm SEM (n = 4). * $P < 0,05$; značajno različito od KONTROLE.

S obzirom da se u rostralnom dijelu velikog mozga nalazi SVZ, područje neurogeneze u odraslom mozgu, te RMP duž kojeg novostvoreni neuroblasti migriraju u OB, sagitalni presjeci mozgovia imunofluorescentno su obilježeni protutijelima protiv DCX-a, selektivnog markera neuroblasta (346), kako bi se istražilo utječe li trauma mozga u štakora na proces neurogeneze. Pregledom navedenih presjeka zabilježeno je kako TBI mijenja pojavnost DCX pozitivnih stanica u navedenim regijama (slika 49). Naime, u životinje kontrolne skupine mnoge DCX pozitivne stanice bile su evidentne u SVZ-u (slika 49A), a oblikovale su kontinuirani lanac koji se nastavio u RMP (slika 49B). Prvog dana nakon traume mozga zabilježen je smanjen broj DCX pozitivnih stanica u SVZ-u (slika 49C) i RMP-u (slika 49D), a trećeg (slika 49E-F) i sedmog (slika 49G-H) dana po ozljedi još uvijek je bio evidentan manji broj DCX pozitivnih stanica u SVZ-u, dok je u RMP-u, u navedenim vremenskim točkama, bio razvidan veći broj DCX pozitivnih stanica u odnosu na nalaz zabilježen u ovoj regiji prvog dana nakon TBI.

Analizom presjeka s imunofluorescentno obilježenim DCX-om uočene su određene razlike u prisutnosti DCX pozitivnih stanica i u frontalnom korteksu štakora istraživanih eksperimentalnih skupina (slika 50). Naime, DCX pozitivne stanice nisu bile zamijećene u ovoj kortikalnoj regiji u životinje kontrolne skupine (slika 50A) i štakora žrtvovanog prvog dana nakon TBI-a (slika 50B). Suprotno navedenom, ove su stanice bile detektirane u FK-u štakora žrtvovanih trećeg (slika 50C) ili sedmog (slika 50D) dana nakon ozljede, a intenzitet fluorescentnog obojenja bio je jači sedmog u odnosu na treći dan nakon TBI-a.



Slika 49. Neuroblasti u rostralnom dijelu velikog mozga ipsilateralno u odnosu na traumatsku ozljedu mozga (TBI). Reprezentativne mikrofotografije DCX imunoreaktivnosti u subventrikularnoj zoni (SVZ) (A, C, E, G) i rostralnom migratornom putu (RMP) (B, D, F, H) u životinje kontrolne skupine (KONTROLA) i štakora žrtvovanih prvog (TBI 1 d), trećeg (TBI 3 d) ili sedmog (TBI 7 d) dana nakon ozljede. Linija skale = 100 μ m.



Slika 50. Neuroblasti u frontalnom korteksu ipsilateralno u odnosu na traumatsku ozljedu mozga (TBI). Reprezentativne mikrofotografije DCX-a u životinje kontrolne skupine (KONTROLA) i štakora žrtvovanih prvog (TBI 1 d), trećeg (TBI 3 d) ili sedmog (TBI 7 d) dana nakon ozljede. Strelice pokazuju DCX imunoreaktivne stanice. Linija skale = 100 μ m.

5. RASPRAVA

5.1. Pokazatelji oštećenja i oporavka u talamusu štakora nakon traumatske ozljede mozga

5.1.1. Neurodegeneracija i gubitak stanica u talamusu štakora nakon traumatske ozljede mozga

Rezultati ovog istraživanja pokazali su značajno oštećenje i gubitak neurona u talamusu štakora već tijekom prvog tjedna nakon indukcije TBI-a. Podaci o neurodegeneraciji dobiveni su određivanjem broja neurona obojenih Fluoro-Jade B fluorescentnom bojom, koja se uobičajeno koristi kao selektivni marker njihova oštećenja (69,347). Mehanizam djelovanja Fluoro-Jade-B nije poznat, ali se pretpostavlja kako se ova boja veže s izrazito bazičnim tvarima koje nastaju tijekom degeneracije neurona (348). Kako bi potvrdili nalaze dobivene Fluoro-Jade B fluorescencijom odnosno odredili broj preživjelih neurona u talamusa štakora nakon traume mozga, koristili smo dodatno i NeuN imunohistokemiju.

U talamusu štakora smještenom u hemisferi ipsilateralno od mjesta ozljede, osobito u području gdje se nalaze PO, VPM i VPL jezgre, značajna neurodegeneracija je prisutna već prvog dana nakon traume mozga. Ona vremenom postaje sve izraženija, a trećeg i sedmog dana nakon TBI-a statistički je značajno veća u odnosu na razinu neurodegeneracije zabilježenu u talamusu prvog dana nakon traume mozga odnosno razinu detektiranu u lažno ozlijeđenih štakora kontrolne skupine. Suprotno, neurodegeneracija u talamusu kontralateralne hemisfere ozlijeđenih štakora odnosno životinja kontrolne skupine nije pronađena. Dobiveni rezultati neurodegeneracije u talamusu posljedično TBI-u slični su nalazima objavljenim u prethodnim studijama u kojima je korišten LFPI model, a Fluoro-Jade B pozitivni neuroni u talamusu zabilježeni u vremenskom razdoblju od jednog do 15 dana nakon ozljede (69,347,349–351). Međutim, u nekima od tih studija podaci su izraženi semikvantitativno (347,351) ili su istraživani u kontekstu odgovora različitih sojeva štakora na traumu mozga (350). Naši rezultati u suglasju su s rezultatima Satoa i sur. (69), koji su opisali maksimalnu neurodegeneraciju u talamusu sedmog dana nakon indukcije eksperimentalnog TBI-a. Međutim, u njihovoj studiji ovaj je porast bio statistički značajno veći u odnosu na razinu neurodegeneracije zabilježenu prvog, ali i trećeg dana nakon TBI-a. Navedeno nesuglasje u našim i rezultatima Satoa i sur. (69) moguće je posljedica razlika u jačini primijenjene ozljede i mjestu kraniotomije budući da je u našim pokusima trauma mozga bila slabijeg intenziteta, a mjesto indukcije TBI-a locirano medijalnije.

Rezultati ovog rada pokazali su povezanost procesa neurodegeneracije s gubitkom neurona u istraživanoj regiji talamusa. Naime, broj neurona se postupno, ali značajno smanjivao za približno 25% prvog, 37% trećeg do 50% sedmog dana nakon traume mozga u odnosu na kontrolne vrijednosti. Dodatno, broj neurona u regiji talamusa u kojoj se nalaze PO, VPM i VPL jezgre sedmog dana nakon TBI-a bio je značajno manji i u odnosu na vrijednost zabilježenu prvog dana nakon indukcije eksperimentalne traume mozga. Gubitak neurona u talamusu posljedično traumi mozga zabilježen je i u prethodnim istraživanjima u kojima su korištene imunohistokemijske metode (krezil violet, srebro i dr.) različite od metode NeuN imunobojenja koja je prvi put upotrebljena u ovoj studiji. Dobiveni rezultati bili su deskriptivni ili semikvantitativni, a gubitak broja neurona posljedično TBI-u određivan je u životinja žrtvovanih u vremenskim točkama različitim u odnosu na točke koje su bile predmetom interesa ovoga istraživanja (69,352).

Iz gore opisanih rezultata evidentno je kako se smrt značajnog broja neurona talamusa javlja već dan nakon TBI-a, a da se broj umrlih stanica dodatno značajno povećava do kraja prvog tjedna. Stoga, daljnje je istraživanje bilo usmjereno na utvrđivanje mehanizama stanične smrti koji su uključeni u oštećenje talamusa posljedično TBI-u.

5.1.2. Programirana stanična smrt u talamusu štakora nakon traumatske ozljede mozga

Apoptoza je morfološka manifestacija programirane stanične smrti u kojoj se javlja fragmentacija jezgrene DNK. U ovom radu korištena je histološka TUNEL metoda u kombinaciji s DAPI bojenjem kako bi se detektirala fragmentacija DNK u jezgrama stanica, odnosno kvantificirale apoptotičke promjene u talamusu posljedično TBI-u. TUNEL pozitivne stanice detektirane su poglavito u regiji s PO, VPM i VPL jezgrama, u svih skupina životinja podvrgnutih TBI-u. Značajan, stupnjevit porast broja TUNEL pozitivnih stanica evidentiran je u svim istraživanim vremenskim točkama nakon traume mozga. Dodatno, porast broja TUNEL pozitivnih stanica zabilježen trećeg i sedmog dana nakon ozljede bio je statistički značajno veći u odnosu na vrijednosti evidentirane prvog dana nakon traume mozga. Conti i sur. (46) u svojem su istraživanju detektirali značajan porast TUNEL pozitivnih stanica tek sedmog dana nakon indukcije LFPI-a, što nije u skladu s rezultatima ovog istraživanja. Razlike u rezultatima navedene studije i ovog rada mogle bi biti vezane uz korišteni soj štakora. Naime, u prijašnjim radovima opisan je značajan utjecaj soja štakora na težinu ozljede i vrijeme oporavka posljedično LFPI-u, kako između Sprague Dawley i Long Evans (353), tako i između Sprague

Dawley i Fisher 344 (350) sojeva štakora. Naši pokusi rađeni su na soju štakora Wistar Hannover, dok su Conti i sur. (46) za svoja istraživanja koristili Sprague Dawley soj štakora.

Nakon dokaza razvoja apoptoze posljedično TBI, naredni cilj ovog dijela istraživanja bio je odrediti tipove programirane stanične smrti kojom umiru stanice talamusa. Naime, u prethodnim studijama pokazano je kako nakon početnog vala nekrotične stanične smrti koji se javlja na mjestu lezije u parijetalnom korteksu i subkortikalnom tkivu posljedično TBI-u (45,354), velik dio neurona, ali i drugih tipova stanica umire posredstvom aktivacije kaspaza-ovisnih ili kaspaza-neovisnih puteva programirane stanične smrti (46). Aktivacija kaskade kaspaza-ovisne programirane stanične smrti kulminira aktivacijom glavne izvršne proteaze, kaspaze-3, koja se smatra glavnom izvršnom kaspazom u apoptozi neurona (355). Aktivirana kaspaza-3 uključena je u posttraumatsku staničnu smrt u različitim regijama mozga, kako u kliničkom (356), tako i u eksperimentalnom TBI-u (44,191,357,358). S obzirom na navedeno, u lizatima tkiva cijelog ipsilateralnog talamusa određivane su razine ekspresije aktivirane kaspaze-3. Pokazano je kako se ekspresija navedenog proteina prvog, trećeg i sedmog dana nakon TBI-a nije razlikovala u odnosu na vrijednosti zabilježene u talamusu lažno operiranih životinja kontrolne skupine. Ovi rezultati nisu u suglasju s nalazima Keane i sur. (43) koji su detektirali stanice pozitivne na aktiviranu kaspazu-3 s apoptotičkom morfologijom u talamusu, trećeg i sedmog dana nakon LFPI-a u štakora. Razlika u dobivenim rezultatima mogla bi biti uzrokovana eksperimentalnim procedurama budući da su Keane i sur. (43) koristili imunohistokemijske metode, te nisu kvantificirali ukupne razine aktivirane kaspaze-3 u tkivu cijelog talamusa, što je učinjeno u ovom istraživanju. S obzirom kako je pokazano da apoptotička smrt stanica u talamusu štakora uzrokovana traumom mozga nije posredovana izvršnom kaspazom-3, u daljnjoj seriji pokusa određivana je razina ekspresije AIF-a u lizatima tkiva cijelog ipsilateralnog talamusa te njegova moguća intracelularna translokacija.

AIF je flavoprotein koji se u svom zrelom obliku nalazi u mitohondrijskom međumembranskom prostoru (163,359–361). U fiziološkim uvjetima, aktivnost AIF-a nužna je za funkcioniranje respiratornog lanca mitohondrija. Nakon aktivacije nekog od signala koji pokreće smrt stanice, AIF prelazi iz mitohondrija u citosol, a potom u jezgru, gdje posreduje kondenzaciju kromatina i fragmentaciju DNK (192,361–366). Pretpostavlja se kako translokacija AIF-a u jezgru pokreće kaspaza-neovisnu smrt stanice, koja može biti potaknuta različitim stimulansima poput ekscitotoksičnosti, oksidativnog stresa, hipoksije, te ishemije (366–369).

U ovom istraživanju prvi su puta analizirane razine ekspresije i unutarstanična translokacija AIF-a u LFPI modelu traumatske ozljede, te su prvi put demonstrirane promjene AIF-a u talamusu posljedično TBI-u. Porast ekspresije AIF-a zabilježen je u tkivu ipsilateralnog talamusa sedmog dana nakon TBI-a. Nadalje, u regijama talamusa s PO, VPM i VML jezgrama u životinja kontrolne skupine, AIF imunoreaktivnost bila je detektirana u citoplazmi tek nekoliko stanica talamusa, ali ne i u njihovim jezgrama. Broj stanica s AIF pozitivnom citoplazmom i jezgrom u ovim regijama talamusa bio je značajno povećan svih istraživanih dana nakon ozljede u odnosu na kontrolne vrijednosti. Najveći broj stanica istraživane regije talamusa s AIF obojenim jezgrama zabilježen je sedmog dana nakon TBI-a kada je bio statistički značajno veći u odnosu na broj istih stanica u životinja kontrolne skupine, ali i ozlijeđenih štakora žrtvovanih prvog i trećeg dana nakon traume mozga. Translokacija AIF-a u jezgri prethodno je zabilježena u neuronima korteksa, u blizini mjesta lezije, dva sata nakon TBI, te u stanicama hipokampusa šest sati nakon indukcije CCI u miša (364).

Konfokalna mikroskopija korištena je sa ciljem dodatne potvrde promjene unutarstanične lokalizacije AIF-a u stanicama talamusa posljedično TBI-u. Analize presjeka talamusa ozlijeđenih štakora žrtvovanih sedmog dana nakon TBI-a pokazale su različite obrasce AIF imunoobojenja, od kojih su neki bili povezani s promjenama u integritetu jezgri. Naime, u stanicama s izraženim citoplazmatskim AIF bojenjem, DAPI signal jezgri bio je difuzan, dok je u stanicama s perinuklearnim i/ili nuklearnim AIF pozitivnim obojenjem, detektirana kondenzacija kromatina. Ovaj nalaz u suglasju je s prethodnim istraživanjima koja su pokazala da se AIF, nakon ulaska u jezgri veže direktno na DNK te zajedno s drugim proteinima, kao npr. histonom H2AX i ciklofilinom A, uzrokuje kondenzaciju kromatina i DNK fragmentaciju (163,370,371). U ovom istraživanju to je dodatno potvrđeno grafičkom analizom profila AIF imunoreaktivnog signala u usporedbi s DAPI signalom u pojedinačnim stanicama. Naime, prisutnost jezgrenog AIF signala zabilježena je u stanicama s piknotičnom jezgrom, dok je u stanicama s normalnom morfologijom jezgre detektiran dominantno citoplazmatski AIF signal.

Sumarno, navedeni rezultati pokazali su značajno povećanje razine ekspresije AIF-a, te maksimalnu translokaciju AIF-a u jezgri stanica istraživane regije talamusa ozlijeđenih štakora sedmog dana nakon TBI-a. Dodatno, povećan broj stanica s AIF signalom u jezgri detektiran je prvog i trećeg dana nakon ozljede. Međutim, Western blot metodom nije zabilježena promjena u količini ukupnog AIF-a u tim vremenskim točkama nakon TBI-a. Navedene razlike najvjerojatnije su posljedice činjenice kako je razina ekspresije AIF-a određivana u lizatima cijelog tkiva talamusa, znači i cijelih stanica. Za razliku od Western metode, AIF

imunofluorescentno obojenje omogućilo je detekciju razlika u lokalizaciji AIF-a unutar stanice, te je stoga moguće da se ukupna razina ekspresije AIF-a u talamusu nije mijenjala prvog i trećeg dana nakon TBI kada je nuklearna AIF-a pozitivna frakcija bila povećana. Također, prethodno objavljeni nalazi ukazuju kako je dostupnost AIF proteina protutijelima bolja nakon njegova izlaska iz mitohondrija u citosol, u imunohistokemijskim metodama, nego kad se nalazi u međumembranskom prostoru mitohondrija (364).

5.1.3. Reakcije glija stanica u talamusu štakora nakon traumatske ozljede mozga

Ozljede mozga uzrokuju morfološke promjene te aktivaciju glija stanica. Prethodno je naglašeno kako je reaktivna astrocitoza karakterizirana hipertrofijom stanica te povećanjem ekspresije GFAP-a, proteina gliofibrilarnog sustava odraslih astrocita (217). Navedeni protein sudjeluje i u regenerativnim procesima i sinaptičkoj plastičnosti (372).

U ovom radu određivane su razine ekspresije GFAP-a u tkivu cijelog talamusa te morfološki izgled astrocita u regiji talamusa koja sadrži PO, VPM i VPL jezgre prvog, trećeg i sedmog dana nakon TBI-a. Rezultati kvantifikacije razina GFAP-a pokazali su značajno smanjenje ekspresije navedenog proteina u talamusu prvog dana nakon indukcije traume mozga. Suprotno, trećeg i sedmog dana nakon ozljede zabilježeno je značajno povećanje razine ekspresije GFAP-a u odnosu na vrijednost zabilježenu u životinja kontrolne skupine odnosno ozlijeđenih štakora štakora žrtvovanih dan nakon traume mozga. Na koronalnim histološkim presjecima mozgova štakora koji su bili imunofluorescentno obilježeni protutijelom protiv GFAP-a, u istraživanoj regiji talamusa lažno ozlijeđenih životinja kontrolne skupine kao i traumatiziranih štakora žrtvovanih prvi dan nakon TBI-a, detektirani su GFAP imunoreaktivni astrociti koje karakterizira malo stanično tijelo i tanki nastavci. Intenzivnije GFAP imunoobojenje te hipertrofični fenotip astrocita koji ukazuje na njihovu reaktivnost zabilježeni su u talamusu ozlijeđenih štakora treći i sedmi dan nakon ozljede.

Kako bi zabilježene promjene GFAP imunofluorescencije bile kvantificirane, a što je učinjeno prvi put u ovoj studiji, mjeren je postotak GFAP imunoreaktivne površine u području PO, VPL i VML jezgara talamusa. Značajno povećanje GFAP imunoreaktivne površine u odnosu na kontrolne vrijednosti, ali i vrijednosti zabilježene prvog dana nakon ozljede, pronađeno je u talamusu štakora žrtvovanih trećeg i sedmog dana nakon traume mozga.

Iz gore prikazanih rezultata evidentno je kako značajno povećanje razine ekspresije GFAP-a, ali i značajna reaktivna astrocitoza u talamusu ozlijeđenih životinja korespondiraju i bilježe se trećeg i sedmog dana nakon TBI-a. Dobiveni rezultati u suglasju su s rezultatom

studije Hilla i sur. (373) koji su opisali reaktivnu astrocitozu u talamusu štakora trećeg i sedmog dana nakon LFPI-a. Za razliku od navedenog, Okimura i sur. (374) reaktivnu astrocitozu posljedično LFPI-u detektirali su u talamusu već prvi dan nakon ozljede mozga. Moguće je da su navedene razlike u vremenskom profilu reaktivne astrocitoze između studija posljedica različitih pozicija kraniotomije budući da su ju Okimura i sur. (374) pozicionirali mnogo lateralnije u odnosu na Hilla i sur. (373) te ovo istraživanje. Naime, dokazano je da mjesto kraniotomije ima velik utjecaj na ishode ozljede (375).

Aktivacija astrocita u talamusu posljedično TBI-u zabilježena je i u drugim eksperimentalnim modelima, međutim, njena razina kao i vrijeme pojavljivanja razlikuju se u pojedinim studijama ovisno o težini i tipu inducirane ozlijede, korištenoj vrsti pokusnih životinja i vremenu njihova žrtvovanja (376–383). U suglasju s navedenim su i nalazi kako odgovor astrocita varira ovisno o težini ozljede, njenim biomehaničkim osobitostima kao i anatomskom položaju mjesta lezije mozga (34).

Rezultati našeg istraživanja pokazali su kako je reaktivna astrocitoza u talamusu štakora posljedično TBI-u bila značajno izražena trećeg i sedmog dana nakon TBI kad je razina neurodegeneracije i gubitka neurona također bila statistički značajno veća u odnosu na vrijednosti u životinja kontrolne skupine, te je vrlo vjerojatno da su promjene u mikrookolišu uzrokovale promjene u aktivnosti astrocita. Reaktivnu astrocitozu moguće su uzrokovali medijatori oslobođeni iz egzogenih upalnih stanica, neutrofila i makrofaga, koji su zbog oštećenja KMB-a posljedično TBI-u (374,379,380) infiltrirali tkivo mozga.

S ciljem istraživanja odgovora stanica mikroglije na eksperimentalno uzrokovanu TBI-em u talamusu, analizirana je ekspresija Iba1, markera ovog tipa glija stanica (384). Pronađeno je kako se ekspresija ovog proteina u ipsilateralnom talamusu ozlijeđenih životinja nije značajno mijenjala tijekom istraživanih dana posljedično TBI-u. Međutim, analizom imunofluorescentno Iba1 obilježenih histoloških presjeka detektiran je statistički značajan porast broja stanica mikroglije/makrofaga u PO, VPM i VPL regijama talamusa trećeg i sedmog dana nakon indukcije ozljede. Uz porast broja, detektirane su i morfološke promjene stanica mikroglije. Naime, u kontrolne skupine životinja i životinja žrtvovanih prvi dan nakon TBI-a, Iba1 pozitivne stanice imale su malo tijelo, te tanke, razgranate nastavke. Trećeg, a naročito sedmog dana nakon ozljede, u navedenim regijama talamusa bile su prisutne Iba1 pozitivne stanice povećanih staničnih tijela, te zadebljanih nastavaka. Opisana morfološka promjena stanica mikroglije ukazuje na moguću prisutnost fagocitoze u njima, a koja se javlja na mjestima izražene neurodegeneracije i gubitka stanica posljedično TBI-u. Razlika u rezultatima

dobivenim korištenjem kvantifikacije Iba1 razina ekspresije u cijelom talamusu te rezultatima detektiranim na mjestima zabilježenog oštećenja ukazuju na mogućnost da mikroglija nije proliferirala već su stanice mikroglije migrirale na mjesto oštećenja u talamusu. Rezultati ovog istraživanja u suglasju su s rezultatima prethodnih studija u kojima je zabilježena aktivacija mikroglije u tkivu talamusa u razdobljima od 6 sati do 60 dana nakon traume mozga, a u kojima su korišteni različiti modeli TBI-a, te različiti markeri za detekciju ovih stanica (90,219,285,287,378,379,385–387).

Aktivirana mikroglija može poticati degenerativne, ali i reparativne procese u mozgu posljedično ozljedama, te u tom smislu razlikujemo M1, proupalni i M2, protupalni tip ovih stanica (143,219,220). Sa ciljem istraživanja tipa mikroglije koji se eksprimira nakon TBI-a u talamusu štakora, učinjena je kvalitativna analiza kolokalizacije Iba1 pozitivnih stanica s protutijelom protiv CD86, koji se smatra specifičnim za M1 fenotip (220,229,388,389), te protutijelima protiv CD206 i Mac-2, specifičnim za M2 tip mikroglije (229,237,241, 242,389,390). Za CD86 smatra se kako ima ključnu ulogu u modulaciji fenotipa mikroglije u mozgu (391). CD206 je receptor za manozu koji stimulira fagocitozu (392), a Mac-2 je modulator proliferacije stanica (393) i remijelinizacije (394,395).

Rezultati ovog istraživanja pokazali su povećanje broja CD86 pozitivnih stanica u talamusu ozlijeđenih životinja sedmi dan nakon TBI-a, kad je bio detektiran i gore opisan najizraženiji porast u broju aktivne mikroglije s fagocitnom morfologijom. Dodatno, sedmog dana nakon ozljede, detektiran je i porast u broju CD206 pozitivnih stanica iako je njih bilo mnogo manje u odnosu na broj CD86 pozitivnih stanica. Mac-2 imunoreaktivnost nije bila zabilježena u tkivu talamusa u istraživanom vremenskom razdoblju posljedično TBI-u. Navedeni rezultati ukazuju kako se u ozlijeđenom talamusu štakora sedmi dan nakon traume mozga javljaju dominantno stanice „klasično“ aktivirane mikroglije (M1 tip) koja sudjeluje u imunološkom odgovoru na način da otpušta uglavnom proupalne medijatore i fagocitira ostatke oštećenih stanica (396,397), te se povezuje s oštećenjem tkiva (246,398–401). Također, iako u manjem broju, istovremeno je zabilježena i prisutnost „alternativne“ aktivirane mikroglije (M2 tip) za koju se smatra da potiče neuroplastičnost i aksonalnu regeneraciju (246,400,402–404). Razvidno je kako stanice mikroglije mogu istovremeno različito reagirati na promjene u mikrookolišu, a situaciju dodatno komplicira oštećenje KMB-a koje pogoduje ulasku upalnih stanica iz krvi u mozak. Naime, odgovori rezidentne mikroglije i cirkulirajućih makrofaga koji migriraju iz krvi prema mjestu ozljede se razlikuju (405,406), što je moguće povezano s različitim podrijetlom tih stanica (237,407). Koji čimbenici utječu na polarizaciju mikroglije

posljedično TBI-u, još uvijek nije poznato, te su nužna daljnja istraživanja koja bi razjasnila mehanizme izrazito kompleksnih upalnih promjena u tkivu mozga posljedično TBI-u. Prema našim saznanjima, ovo je prvo istraživanje u kojem je analiziran odgovor mikroglije u talamusu nakon LFPI-a u kontekstu M1/M2 polarizacije. Kumar i sur. (220) uspoređivali su razlike u pojavnosti M1 i M2 tipova aktivirane mikroglije u talamusu sedam dana nakon indukcije CCI-a u mladih i starijih miševa. Autori ukazuju na značajno veću prisutnost M1 fenotipa mikroglije u starijih miševa, što povezuju sa smanjenim antioksidativnim kapacitetom stanica mozga u starijih ozlijeđenih miševa.

5.1.4. Neuroplastičnost u talamusa štakora nakon traumatske ozljede mozga

Povećana ekspresija određenih proteina karakteristika je neuroplastičnog odgovora posljedično TBI-u, te se oni mogu koristiti kao markeri u istraživanjima sinaptičke reorganizacije i oporavka posljedično ozljedi. U ovom istraživanju korišteni su presinaptički markeri SYP i GAP-43.

Sinaptičke vezikule ključne su u neurotransmisiji na presinaptičkim završecima neurona (408,409). Vezikule se stvaraju u tijelu neurona nakon čega se anterogradno transportiraju prema aksonalnim završecima, a nakon egzocitoze retrogradnim transportom vraćaju se prema tijelu stanice gdje se degradiraju (410). SYP je glavni integralni transmembranski protein sinaptičkih vezikula (411–413). Nekoliko studija ukazuje na ulogu SYP-a u endo- i egzocitozi neurotransmitora (409,414–417), te u stvaranju i recikliranju sinaptičkih vezikula (418,419). Vjeruje se kako SYP također sudjeluje i u stvaranju i stabilizaciji sinapsi (420,421). Stoga se ovaj protein koristi kao presinaptički molekularni marker sinaptogeneze i sinaptičke reorganizacije u istraživanjima razvoja i ozljeda SŽS-a (408,422–424). Prema našim saznanjima ovo je prvi rad u kojem je istraživana ekspresija SYP-a u talamusu štakora posljedično TBI-u. Pronađeno je kako trauma mozga nije utjecala na razine ekspresije SYP-a u tkivu ipsilateralnog talamusa štakora niti u jednoj od istraživanih vremenskih točaka. Međutim, intenzitet SYP imunoreaktivnosti u području talamusa štakora s PO, VPM i VPL jezgrama bio je značajno povišen tijekom cijelog prvog tjedna nakon indukcije TBI-a. Navedeni rezultat ukazuje na moguću preraspodjelu SYP-a u najoštećenije područje talamusa kako bi se u njemu kompenzirao značajan gubitak neurona posljedično TBI-u. Maksimalna SYP imunoreaktivnost zabilježena je treći dan nakon LFPI-a, nakon čega se smanjila, iako je i dalje bila na razini značajno većoj u odnosu na kontrolne vrijednosti. Zabilježen porast SYP imunoreaktivnosti nakon TBI-a mogao bi biti povezan s posttraumatskim nakupljanjem tog proteina u

presinaptičkim vezikulama ili s povećanjem broja sinapsi u ozlijeđenom području talamusa, budući da se SYP često koristi za kvantifikaciju broja aksonalnih završetaka tijekom neuroanatomskog remodeliranja. Smanjenje intenziteta SYP signala u ozlijeđenom talamusu sedmog dana nakon TBI-a moglo bi biti rezultat odvajanja odnosno nestajanja sinaptičkih završetaka nakon smrti neurona, budući da je to bilo vrijeme najjače izražene neurodegeneracije i gubitka neurona posljedično TBI-u. Uz navedeno, u ovom istraživanju zabilježene su i strukturalne sinaptičke promjene odnosno granularno nakupljanje SYP-a u tkivu talamusa ozlijeđenih životinja, za razliku od lažno operiranih životinja u kojih je detektirano difuzno, jednolično SYP obojenje.

GAP-43 je unutarstanični fosfoprotein vezan uz membranu čunjića rasta neurona i živčanih završetaka, a povezuje se s rastom neurona, stvaranjem i remodeliranjem sinapsi, te rastom i širenjem aksona nakon traumatske ozljede (422). Ovaj se protein pojačano transportira aksonima i distribuira u čunjiće rasta neurona tijekom razvoja i regeneracije. Stoga su razine GAP-43 povišene tijekom rasta neurita i sinaptogeneze, a smanjene u fazama u kojima neuriti stupaju u interakcije s okolnim strukturama, čime se stvaranje sinapsi završava (425,426). S obzirom na ključnu ulogu GAP-43 u usmjeravanju rasta aksona i moduliranju stvaranja novih sinapsa, ovaj se protein koristi kao presinaptički marker aksonalne reorganizacije i sinaptogeneze (427). Povišene razine GAP-43 u mozgu zabilježene su nakon različitih ozljeda SŽS-a (428–430), pa tako i nakon TBI-a (32,166,431–435). Ovaj rad prva je studija u kojoj je istraživani vremenski obrazac ekspresije GAP-43 u talamusu tijekom prvog tjedna nakon LFPI-a. Prvog dana nakon ozljede, zabilježena su smanjenja navedenog proteina, kako razina ekspresije u cijelom ipsilateralnom talamusu, tako i imunoreaktivnosti u PO, VPM i VPL regiji. Međutim, treći i sedmi dan nakon TBI-a te vrijednosti bile su povećane gotovo do kontrolnih razina. Prethodno ovoj studiji, Emery i sur. (432) ukazali su na nepromijenjenu GAP-43 imunoreaktivnost drugog dana nakon LFPI-a.

Navedeni rezultati vezani uz markere sinaptičke plastičnosti, SYP i GAP-43, ukazuju na heterogenost različitih odgovora sinaptičke plastičnosti na traumu mozga, te na ograničen neuroplastični odgovor u tkivu talamusa prvog, trećeg i sedmog dana nakon TBI-a.

5.2. Pokazatelji oštećenja i oporavka u malom mozgu štakora nakon traumatske ozljede mozga

5.2.1. Neurodegeneracija i gubitak stanica u malom mozgu štakora nakon traumatske ozljede mozga

Rezultati ovog istraživanja pokazali su degenerativne promjene u stanicama i vlaknima, te dodatno i djelomičan gubitak stanica u malom mozgu štakora, ipsilateralno u odnosu na ozljedu, u prvom tjednu nakon eksperimentalnog TBI-a.

U početnim istraživanjima, Fluoro-Jade B pozitivne stanice i vlakna u ozlijeđenih životinja uočene su na cijelim presjecima malog mozga u području vermisa za razliku od štakora kontrolne skupine u kojih degenerirane stanice i neuroni nisu bili detektirani. Značajno veći broj degenerativno promijenjenih neurona te količine vlakana na cijelim presjecima istraživane strukture mozga u odnosu na kontrolne vrijednosti, ali i vrijednosti zabilježene u štakora žrtvovanih trećeg dana nakon TBI-a, bile su detektirane prvog i sedmog dana nakon ozljede.

Dalje se pristupilo analizi distribucije degenerativno promijenjenih stanica i vlakana po pojedinim režnjićima malog mozga ozlijeđenih životinja. Degenerativno promijenjeni neuroni i vlakna u značajnom broju detektirani su već prvog dana nakon traume mozga, dominantno u IX. režnjiću. U istom režnjiću, trećeg dana po ozljedi, zabilježena je značajno veća količina Fluoro-Jade B pozitivnih vlakana, a sedmog dana ponovno su uočeni značajno veći broj degeneriranih stanica te količina vlakana u odnosu na vrijednosti lažno operiranih životinja kontrolne skupine, ali i ozlijeđenih štakora žrtvovanih trećeg dana nakon traume mozga.

Za razliku od degeneracije neuronalnih stanica, koja je tijekom istraživanog vremenskog razdoblja bila zabilježena samo u IX. režnjiću, značajnija količina degeneriranih vlakana detektirana je u drugim stražnjim, ali i prednjim režnjićima vermisa malog mozga. Naime, prvog dana nakon ozljede, količina Fluoro-Jade B pozitivnih vlakana bila je značajno veća u odnosu na kontrolne vrijednosti u već navedenom IX., ali i X. stražnjem, te prednjem V. režnjiću. Trećeg dana nakon TBI-a značajno povećana količina degeneriranih vlakana u odnosu na vrijednosti detektirane u lažno ozlijeđenih životinja pronađena je u prednjem V. i stražnjem IX. režnjiću, a sedmog dana nakon traume ta je količina bila značajno povećana u III., IV. i V. prednjem te IX. i X. stražnjem režnjiću malog mozga ozlijeđenih štakora.

Spomenuti rezultati ukazuju na nazočnost dviju faza ozljede malog mozga nakon TBI-a u štakora. Prva faza ozljede zahvaća stanice i vlakna u stražnjem dijelu malog mozga i vidljiva

je već prvog dana nakon inducirane traume. Druga faza registrira se od trećeg dana nadalje, kad se početno bilježe tek diskretni znakovi oštećenja tkiva u ostalim dijelovima maloga mozga, a sedmog dana dokazana su mnogobrojna degenerirajuća vlakna na širem području ove moždane strukture. Na osnovu dobivenih rezultata pretpostavljamo kako je prva faza posljedica primarne ozljede, a kako se druga faza, od trećeg do sedmog dana, razvija kao rezultat dodatnih, sekundarnih oštećenja malog mozga. Opisani nalaz u suglasju je s rezultatima studije Ordeka i sur. (436) koji su također zabilježili prvi i drugi val oštećenja u malom mozgu nakon traume na način da su pratili širenje evociranih potencijala aferentnim vlaknima, a vremenske točke oštećenja bile su istovjetne s našima.

Budući da je značajna degeneracija neurona posljedično TBI bila pronađena samo u IX. režnjiću, istraživali smo njenu distribuciju po slojevima kore ovog režnjića. U odnosu na kontrolnu skupinu, prvog dana nakon TBI-a, značajno veći broj degenerirajućih neurona bio je zabilježen u svim slojevima kore IX. režnjića, dominantno u PS-u. Sedmog dana nakon traume, taj broj bio je značajno veći u MS-u i GS-u. Također, broj Fluoro-Jade B pozitivnih stanica detektiran prvog i sedmog dana nakon TBI-a u MS-u, te prvog dana u GS-u, bio je statistički značajno veći i u odnosu na broj degeneriranih stanica zabilježen u navedenim slojevima kore trećeg dana nakon ozljede.

Analizom razina ekspresije kalbindina, markera Purkinjeovih stanica, te NeuN-a, markera zrnatih neurona u ipsilateralnoj polovici malog mozga štakora posljedično TBI-a, nisu utvrđene značajne razlike u ekspresiji navedenih proteina u odnosu na kontrolne vrijednosti unutar prvog tjedna nakon indukcije TBI-a. Međutim, kvantifikacijom broja Purkinjeovih stanica u IX. režnjiću malog mozga u području vermisa utvrđen je značajan gubitak te vrste neurona već prvog dana nakon ozljede, nakon kojeg se nije bilježilo dodatno smanjenje broja stanica u sljedećim istraživanim vremenskim točkama. Potonji rezultat u skladu je s nalazom prethodno opisane, značajne degeneracije u PS-u, koja je bila zabilježena prvog dana, međutim ne i trećeg i sedmog dana nakon ozljede. Dobiveni rezultat ukazuje na pretpostavku kako su Purkinjeove stanice vrlo osjetljive na oštećenje tijekom prve faze ozljede malog mozga, koja uzrokuje njihov značajan gubitak već prvog dana nakon kojeg se njihov broj značajno ne mijenja niti sedmog dana nakon traume, što ukazuje na njihovu veću otpornost prema procesima sekundarne ozljede. Rezultat značajno povećanog broja Fluoro Jade-B pozitivnih stanica u MS-u i GS-u prvog, ali i sedmog dana posljedično TBI ukazuje na povećanju osjetljivost neurona ovih slojeva kore malog mozga na oštećenje tijekom primarne, ali i sekundarne ozljede.

Mogući uzrok zabilježene otpornosti Purkinjeovih stanica na oštećenje u odnosu na neurone MS-a i GS-a je u različitom odgovoru ovih stanica na ekscitotoksičnost, jedan od procesa sekundarne ozljede u malom mozgu posljedično TBI-u (24,437,438). Naime, glutamat, glavni ekscitatorni neurotransmiter SŽS-a, obilno je zastupljen u malom mozgu na sinapsama mahovinastih vlakana i zrnatih neurona GS-a, te sinapsama usporednih i vitičastih vlakana s Purkinjeovim stanicama u PS-u i MS-u na kojima je detektirana i hiperekscitabilnost tijekom nekoliko dana nakon TBI-a (437,438), što neurone ovog sloja kore malog mozga čini podložnim procesu ekscitotoksičnosti. Međutim, povećana otpornost Purkinjeovih stanica prema oštećenju posljedično TBI-u, zabilježena u ovom istraživanju, moguće je posljedica nalaza po kojem ove stanice imaju ulogu pufera za Ca^{2+} budući da sadrže velike količine kalbindina, ali i drugih proteina koji visokim afinitetom vežu Ca^{2+} (24,439), što ih, moguće, čini rezistentnijim na ekscitotoksičnost (437,438,440,441). Također, dokazano je da su zrele Purkinjeove stanice izrazito otporne i na aksotomiju u TBT-u, bilo da je učinjena blizu tijela tih neurona ili distalnije (442–444), što je u skladu s rezultatima ovog istraživanja, budući da sedmog dana nakon TBI-a nije zabilježen dodatni gubitak Purkinjeovih stanica usprkos izraženoj degeneraciji vlakana bijele tvari, a koja upućuje na moguće oštećenje aksona.

Kako je već prethodno navedeno, u GS-u je zabilježena degeneracija zrnatih neurona prvog i sedmog dana nakon TBI-a, što je u suglasnosti s rezultatima Ai i sur. (439), koji su zabilježili strukturalne promjene koje ukazuju na oštećenje navedene vrste neurona u modelu direktne traume malog mozga.

Dosad objavljeni rezultati istraživanja oštećenja malog mozga nakon traume mozga dobiveni su korištenjem TBI modela različitih od LFPI metode upotrijebljene u ovoj studiji. Tako je npr. značajan gubitak Purkinjeovih stanica u modelima blagog ili difuznog TBI-a zabilježen tek sedmog dana po ozljedi (445,446), a u modelu direktne traume malog mozga prvog dana nakon indukcije traume mozga (439). Uzimajući u obzir nalaze navedenih studija, moguć je zaključak da rezultati prezentirani u ovom radu potvrđuju mješovitu prirodu ozljede mozga prisutne u LFPI modelu traume mozga.

Fluoro-Jade B pozitivna vlakna zabilježena su u MS-u kore malog mozga te u bijeloj tvari. U MS-u, prvog dana nakon ozljede, degenerativno promijenjena vlakna uglavnom su prisutna na mjestima na kojima su u PS-u zabilježene Fluoro-Jade B pozitivne stanice, što ukazuje na moguće degenerativne promjene dendrita Purkinjeovih stanica. Dodatno, znatna količina degenerativno promijenjenih vlakana u MS-u zabilježena je u stražnjem, IX. reznjicu malog mozga trećeg i sedmog dana nakon ozljede, u vremenskim točkama u kojima nije

detektiran daljnji gubitak Purkinjeovih stanica. Navedeni nalaz upućuje da se u tim vremenskim točkama moguće radi i o degeneraciji paralelnih vlakana (aksona zrnatih neurona) ili vitičastih vlakana (afherentnih projekcija iz neurona sklopa donje olive). Naime, sedmog dana nakon ozljede, u IX. reznjiću, zabilježena je značajna degeneracija stanica u GS-u, dijelu kore malog mozga u kojem su smješteni zrnati neuroni, a u istoj vremenskoj točki su opažena degenerirajuća vlakna u MS-u, koja bi mogla biti upravo aksoni ove vrste stanica. Dodatno, kako je zabilježena degeneracija vlakana u TBT-u, moguće je i da su Fluoro Jade-B pozitivna vlakna MS-a u naravi degenerirajuća vitičasta vlakna neurona sklopa donje olive. Naime, sedmog dana nakon TBI-a, u MS-u prednjih reznjića bila su detektirana degenerativno promijenjena vlakna, a nisu zabilježene Fluoro Jade-B pozitivne stanice niti u jednom sloju kore malog mozga.

Neurodegeneracija u malom mozgu posljedično LFPI-u detektirana pomoću Fluoro-Jade B metode prethodno je opisana u radovima Satoa i sur. (69) te Hallama i sur. (347). Sato i sur. (69) detektirali su Fluoro-Jade B pozitivna vlakna u MS-u kore malog mozga štakora prvog dana, te Fluoro-Jade B pozitivne Purkinjeove stanice od trećeg do 21. dana nakon ozljede, u području vermisa malog mozga ozlijeđenih životinja. Za razliku od našeg rada, autori opažene neurodegenerativne promjene u malom mozgu posljedično TBI-u nisu kvantificirali. Rezultati Satoa i sur. (69) djelomično se podudaraju s rezultatima ovog doktorskog rada, a razlike su vjerojatno uzrokovane različitim mjestom kraniotomije prilikom izvođenja LFPI-a. Dodatno, Sato i sur. (69) svoje su analize radili na poprečnim presjecima, a naš je rad učinjen na uzdužnim presjecima malog mozga eksperimentalnih životinja. Hallam i sur. opisali su Fluoro-Jade B pozitivne stanice i vlakna prvog, drugog i sedmog dana nakon LFPI-a, na sagitalnim presjecima, međutim, nisu precizirali područje malog mozga u kojem su rezovi bili napravljeni (347).

Degenerirana vlakna u TBT-u malog mozga ozlijeđenih životinja zabilježena su prvog i trećeg dana nakon ozljede u stražnjem IX. i prednjem V. reznjiću. Najizraženija degeneracija vlakana u TBT-u detektirana je sedmog dana nakon TBI-a, u navedenim, ali i u III. i IV. prednjem, te X. stražnjem reznjiću vermisa malog mozga. Ovaj rezultat upućuje na široko rasprostranjeno oštećenje vlakana u TBT-u vermisa malog mozga sedmog dana nakon TBI u štakora.

Oštećenje bijele tvari malog mozga nakon traumatske ozljede zabilježeno je prethodno u istraživanjima u kojima je korišten LFPI model (76,447), ali i drugi modeli eksperimentalnog TBI-a (439,448–450), no u navedenim su studijama korištene različite metode vizualizacije oštećenja bijele tvari.

U našem radu, degeneracija vlakana zabilježena Fluoro-Jade B bojenjem podudara se s rezultatima dobivenim imunofluorescentnim obilježavanjem AIF-a, koji su ukazali na pojačan signal ovog proteina u TBT-u životinja žrtvovanih trećeg ili sedmog dana nakon TBI-a, u kojem se nije poklapao s jezgrama stanica. Također, na mnogim su mjestima AIF imunoreaktivne strukture nalikovale na tzv. aksonalne kvržice. Prema našim saznanjima u ovom radu po prvi je put zabilježena pojačana AIF imunoreaktivnost u bijeloj tvari malog mozga posljedično eksperimentalnom TBI-u.

Kako je već navedeno u ovom radu, AIF se u fiziološkim uvjetima nalazi unutar membranskog dvosloja mitohondrija te ima ulogu u procesima oksidativne fosforilacije (184,451). U patološkim uvjetima AIF izlazi iz mitohondrija u citoplazmu, a potom ulazi u jezgru te inducira kaspaza-neovisnu apoptozu (185). Porast količine ovog proteina u citoplazmi može ukazivati ne samo na njegovu translokaciju prema jezgri već i na oštećenje mitohondrija. U ovom istraživanju, AIF pozitivna vlakna detektirana su u bijeloj tvari malog mozga štakora trećeg i sedmog dana nakon TBI-a. Budući da su aksoni bogati mitohondrijima, povećanje AIF imunoreaktivnosti, uočeno u ovom istraživanju, ukazuje na njihovo moguće oštećenje od trećeg do najmanje sedmog dana nakon traume mozga, a koje nastaje kao posljedica sekundarnih patofizioloških procesa.

Naime, u TBI oštećenje aksona može biti posljedica primarne ozljede (tzv. primarna aksotomija) ili može biti nastati kao rezultat sekundarnih patofizioloških procesa (sekundarna aksotomija) (90). Primarna aksotomija obično se javlja pri težem TBI-u, a rezultat je mehaničkog kidanja aksona, što rezultira morfološkom pojavom „aksonalnih kvržica“ u TBT-u (118). Sekundarni procesi aksonalnog oštećenja mogu biti posljedica membranskih poremećaja praćenih s povećanim ulaskom Ca^{2+} , a što se smatra glavnim događajem u kaskadi brojnih patofizioloških procesa uključenih u sekundarnu ozljedu aksona (452). Naime, mitohondriji su organele izrazito osjetljive na porast unutarstanične koncentracije Ca^{2+} , što može rezultirati otpuštanjem mitohondrijskih komponenti poput npr. citokroma C i AIF-a (41). Buki i sur. (41) detektirali su porast razine citokroma C te oštećenje mitohondrija već unutar 15 minuta nakon indukcije ozljede u difuznom modelu TBI-a, a u ovoj studiji pokazana je povećana imunoreaktivnost AIF-a u TBT-u malog mozga štakora u LFPI modelu traume mozga.

5.2.2. Programirana stanična smrt u malom mozgu štakora nakon traumatske ozljede mozga

Apoptotičke promjene analizirane su samo u stražnjem IX. režnjiću malog mozga, budući da su u njemu zabilježeni značajnija degeneracija neurona i gubitak Purkinjeovih stanica. TUNEL pozitivne stanice nisu detektirane u istraživanom režnjiću malog mozga životinja kontrolne skupine. Suprotno, značajno veći broj TUNEL pozitivnih stanica, u odnosu na kontrolne vrijednosti, pronađen je u IX. režnjiću malog mozga štakora žrtvovanih prvog ili sedmog dana nakon TBI-a. Dodatno, broj apoptotičkih stanica u istraživanom režnjiću detektiran prvog dana nakon traume mozga bio je značajno veći u odnosu na broj istih stanica zabilježen trećeg i sedmog dana nakon TBI-a. Nadalje, prvog dana nakon ozljede, apoptoza je detektirana u svim slojevima kore malog mozga štakora. Sedmog dana po traumi mozga TUNEL pozitivne stanice zamijećene samo u GS-u. Navedeni rezultat, kao i nalaz značajne neurodegeneracije u GS-u prvog i sedmog dana nakon TBI-a, ukazuju kako je programirana stanična smrt značajna za gubitak stanica u navedenom sloju kore malog mozga. Nadalje, značajna neurodegeneracija u PS-u, kao i gubitak Purkinjeovih stanica zabilježeni su prvog dana nakon traume mozga u štakora, u istoj vremenskoj točki u kojoj su detektirane i značajne apoptotičke promjene u tom sloju kore malog mozga. Također, pronađene su i pojedinačne apoptotičke stanice PS-a koje nisu kalbindin pozitivne, odnosno nisu Purkinjeove stanice.

TUNEL pozitivne stanice zabilježene su u malom mozgu i u prethodnim istraživanjima u kojima je korišten LFPI model TBI-a (69,453), međutim u ovoj je studiji po prvi put, u navedenom modelu, učinjena kvantifikacija TUNEL pozitivnih stanica u ovoj strukturi SŽS-a.

Kako bi se utvrdilo kojim je mehanizmom posredovana detektirana programirana stanična smrt u IX. režnjiću malog mozga, istraživanje je usmjereno na analize ekspresije aktivirane kaspaze-3 i AIF-a. Rezultati analiza uloge kaspaze-3 u mehanizmima programirane stanične smrti u malom mozgu štakora posljedično TBI-u, ukazali su kako detektirane promjene nisu posredovane izvršnom kaspazom-3, odnosno kaspaza-ovisnim putem. Navedeni rezultati u suglasju su s nalazom Parka i sur. (453) koji također nisu zabilježili prisutnost aktivirane kaspaze-3 u Purkinjeovim stanicama malog mozga nakon LFPI-a.

Analiza razina ekspresije AIF-a u ipsilateralnoj polovici malog mozga ozlijeđenih štakora ukazala je na značajne promjene navedenog čimbenika povezanog s aktivacijom kaspaza-neovisnog puta programirane stanične smrti. Naime, trećeg dana nakon TBI-a zabilježeno je značajno smanjenje razine ekspresije navedenog proteina u istraživanoj moždanoj strukturi. Analizom presjeka malog mozga štakora u području vermisa, imunofluorescentno obilježenih AIF-om i obojenih DAPI-em, istraživani protein nije detektiran

u kori malog mozga niti u jedne od životinja pojedinih eksperimentalnih skupina. Ovaj rezultat ukazuje kako TBI u kori malog mozga štakora nije uzrokovao translokaciju AIF-a iz mitohondrija u citoplazmu ili jezgru stanica. Sumarno, u kori istraživane moždane strukture štakora detektirana je prisutnost programirane stanične smrti, koja je najizraženija prvog dana nakon indukcije LFPI-a, međutim nije posredovana niti kaspaza-ovisnim putem niti AIF-om. Stoga su potrebna su daljnja istraživanja kako bi se utvrdilo kojim mehanizmom programirane stanične smrti umiru stanice kore malog mozga posljedično TBI-u.

Suprotno navedenom, a kako je opisano u poglavlju 5.2.1., izrazita AIF imunoreaktivnost zabilježena je u bijeloj tvari malog mozga štakora žrtvovanih trećeg i sedmog dana nakon TBI-a. Prema našim saznanjima, ovo je prva studija u kojoj su istraživane promjene ekspresije AIF-a u malom mozgu štakora posljedično eksperimentalnom TBI-u.

5.2.3. Reakcije glija stanica u malom mozgu štakora nakon traumatske ozljede mozga

Rezultati ovog istraživanja ukazuju na značajan utjecaj eksperimentalnog TBI-a na astrocite u malom mozgu u štakora. Naime, kvantifikacija razina ekspresije GFAP-a u ipsilateralnoj polovici malog mozga štakora pokazala je značajno smanjenje razina tog gliofibrilarnog proteina u svim istraživanim vremenskim točkama nakon TBI-a. Navedeni nalaz može biti rezultat smanjenja ekspresije istraživanog proteina ili smanjenja broja astrocita, te ukazuje na moguće oštećenje ove vrste stanica malog mozga posredovano traumom. Prema našim saznanjima, ovo je prva studija u kojoj su mjerene razine ekspresije GFAP-a u malom mozgu nakon LFPI-a u štakora. Suprotno našim rezultatima, Rubenstein i sur. (454) zabilježili su značajan porast razine GFAP-a sedmog dana nakon indukcije ozljede, dok prvog i trećeg dana nisu uočili značajne razlike u ekspresiji ovog proteina u odnosu na vrijednosti zabilježene u životinja kontrolne skupine u modelu ozljede mozga bez kraniotomije (engl. *closed head injury*) u miša. Nepodudarnosti rezultata u navedenoj i našoj studiji moguće je posljedica korištenja različitih metoda eksperimentalnog TBI-a u različitim vrsta eksperimentalnih životinja.

Za razliku od gore navedenih rezultata kvantifikacije GFAP-a u ipsilateralnoj polovici malog mozga štakora Western blot metodom, analiza sagitalnih presjeka malog mozga štakora u području vermisa dvostruko imunofluorescentno obilježenih protutijelima protiv GFAP-a i kalbindina, ukazala je na prisutnost reaktivne astrocitoze u MS-u, na mjestima na kojima je zabilježeno oštećenje i gubitak Purkinjeovih stanica, ali tek sedmog dana nakon indukcije ozljede. Razlika između rezultata Western blot analiza i detektiranog imunofluorescentnog

obojenja GFAP-a ukazuje na moguće oštećenje astrocita u cijeloj ipsilateralnoj polovici malog mozga u prvom tjednu nakon TBI-a, ali također i na odgođenu aktivaciju stanica Bergmanove glije na mjestima oštećenja i gubitka Purkinjeovih neurona.

Povećanje GFAP imunoreaktivnosti na mjestu gubitka Purkinjeovih stanica prethodno je zabilježeno 14. dana nakon indukcije LFPI-a (453). Rezultati naše studije i navedenog istraživanja Parka i sur. (453) ukazuju na subakutnu reaktivnu astrocitozu u kori malog mozga štakora nakon TBI-a, koja počinje trećeg dana, a traje najmanje do 14. dana po ozljedi.

Reaktivna astrocitoza, karakterizirana povećanim razinama ekspresije fibrilarnih proteina, naročito GFAP-a, kao posljedica ozljede SŽS-a, zabilježena je već u ranijim istraživanjima, a njena razina varira ovisno o karakteristikama ozljede (435,455–457). Tako je npr. ekspresija GFAP-a veća u područjima jačeg oštećenja tkiva koja se nalaze u blizini mjesta ozljede (201). Međutim, rijetka su istraživanja odgovora astrocita u regijama udaljenima od primarnog mjesta ozljede, kao što je mali mozak. Seo i sur. (458) zabilježili su značajnu gliozu u MS-u i GS-u VIII. i IX. reznjića kore malog mozga 12. dana nakon indukcije ozljede u CCI modelu TBI-a u štakora. Nadalje, Fukuda i sur. (459) detektirali su povećanu ekspresiju hem oksidaze-1, jednog od proteina iz obitelji proteina toplinskog šoka, u astrocitima i mikrogliji malog mozga unutar tri dana nakon indukcije LFP ozljede u štakora.

Astroцити imaju ključnu ulogu u smanjenju izvanstaničnog glutamata u području sinapsi te štite neurone od mogućih ekscitotoksičnih učinaka ovog neurotransmitera (285,460). Međutim, povećana koncentracija unutarstaničnog glutamata i posljedična akumulacija Ca^{2+} mogu rezultirati degeneracijom glijofibrila i oštećenjem astrocita (461). Budući da je ekscitotoksičnost zabilježena u malom mozgu posljedično TBI-u (437,438), moguće je da je upravo taj posttraumatski patofiziološki mehanizam odgovoran za smanjenje ekspresije GFAP-a zabilježeno u ipsilateralnom malom mozgu u ovoj studiji. Obzirom da je u najoštećenijem dijelu kore malog mozga, tj. u IX. reznjiću na presjecima vermisa, sedmog dana nakon TBI-a ipak zabilježena reaktivna astrocitoza, razlog ove lokalne reakcije tkiva moguće je rezultat pojačane prisutnosti upalnih medijatora koji se oslobađaju na mjestima degeneracije i gubitka Purkinjeovih stanica.

Zaključno, rezultati istraživanja odgovora astrocita u malom mozgu posljedično TBI-u ukazuju na njihovo oštećenje u prvih tjedan dana nakon eksperimentalne TBI, ali i aktivaciju na mjestima na kojima su zabilježeni degenerativni procesi i gubitak Purkinjeovih stanica sedmog dana nakon ozljede.

Prema našim saznanjima, ovo je prvo istraživanje u kojem su mjerene razine ekspresije Iba1 u malom mozgu posljedično eksperimentalnom TBI-u, te pronađeno smanjenje u razinama navedenog proteina trećeg i sedmog dana nakon LFPI-a. Navedeni rezultat ukazuje na potencijalno smanjenje broja stanice mikroglije u tkivu malog mozga radi njihova oštećenja ili migracije u druge moždane regije posljedično TBI-u. Kako bi se detaljnije istražio odgovor mikroglije u vermisu malog mozga, na mjestima zabilježenog oštećenja i gubitka Purkinjeovih stanica, presjeci malih mozgova štakora imunofluorescentno su obilježeni protutijelom protiv Iba1 u kombinaciji s protutijelom protiv kalbindina. Prvog dana nakon ozljede nije zabilježen odgovor stanica mikroglije na ozljedu. Međutim, trećeg, a poglavito sedmog dana nakon traume mozga u štakora detektiran je veći broj stanica mikroglije na mjestima oštećenja i gubitka Purkinjeovih stanica u odnosu na kontrolne vrijednosti. Također, detektirane su gotovo sve poznate morfološke manifestacije mikroglije pa je moguće pretpostaviti kako su ove stanice sudjelovale u procesima popravka oštećenog tkiva (češljasta mikroglija) (462), ali i u upalnim procesima (ameboidna mikroglija) (463).

Rezultati ove studije u skladu su s nalazima prethodnih istraživanja u kojima je također detektirana mikroglia na mjestima na kojima su zabilježena oštećenja tkiva malog mozga, u istom vremenskom razdoblju nakon TBI, a u kojima su korišteni model blage LFP ozljede (445), difuzni model FPI (446) te CCI model (385) eksperimentalne traume mozga.

Za razliku od aktivirane mikroglije u talamusu, u malom mozgu traumatski ozlijeđenih štakora nije zabilježena ekspresija niti jednog od istraživanih markera M1/M2 fenotipova mikroglije, unatoč izrazitom porastu broja i reaktivnim morfološkim promjenama mikroglije na mjestima oštećenja. Navedeni markeri, odnosno M1/M2 polarizacija aktivirane mikroglije, nisu prethodno istraživani u eksperimentalnom TBI-u. Pretpostavljamo kako rezidentna mikroglija prilikom aktivacije ne izražava istraživane markere, a kako egzogene stanice mikroglije, koje migriraju u moždano tkivo nakon oštećenja KMB-a, nisu prisutne u ovoj regiji mozga u istraživanim vremenskim točkama nakon traume mozga. Naime, istraživanja M1/M2 polarizacije uglavnom su rađena *in vitro*, na kulturama monocita i makrofaga podrijetlom iz koštane srži, koji predstavljaju upalne stanice koje dolaze u tkivo mozga samo ako su prisutni poremećaji KMB-a, a rezidentne mikroglije/makrofazi mozga različito su embriološkog podrijetla (397,464,465), pa je stoga moguće da postoje i razlike u ekspresiji receptora prilikom njihove aktivacije (390).

Zaključno, u malom mozgu zabilježena je smanjena razina ekspresija GFAP-a i Iba1, proteina koji se uobičajeno koriste kao markeri astrocita i mikroglije, unutar prvog tjedna nakon

TBI-a u štakora, što ukazuje na moguće oštećenje navedenih stanica ili, u slučaju mikroglije, na migraciju u druge regije mozga. Stoga su nužna daljnja istraživanja kako bi se izučio točan uzrok navedenih promjena ekspresije istraživanih markera, GFAP-a i Iba1, nakon TBI-a. Izrazita astrocitoza i mikroglioza zabilježene su u dijelovima malog mozga u kojima su detektirani oštećenje i gubitak neurona, sedmog dana nakon TBI-a u štakora. Ovi rezultati ukazuju na vrlo različit odgovor glija stanica na traumu mozga, a koji ovisi, među ostalim čimbenicima, i o mjestu lezije, budući da je porast u GFAP i Iba1 imunoreaktivnosti zabilježen uglavnom u IX. režnjiću, koji se nalazi u blizini primarnog inzulata.

5.2.4. Neuroplastičnost u malom mozgu štakora nakon traumatske ozljede mozga

Kvantifikacija razina ekspresije SYP-a u tkivu ipsilateralne polovice malog mozga štakora nije ukazala na značajne promjene u izražaju ovog sinaptičkog markera unutar prvog tjedna nakon indukcije traume mozga u štakora. Međutim, zabilježene su kvalitativne promjene SYP imunoreaktivnosti u kori IX. režnjića malog mozga štakora u području vermisa. Naime, slično kao i u talamusu, u kori IX. režnjića malog mozga lažno operiranih životinja SYP signal bio je difuzno raspoređen, a u ozlijeđenih životinja detektirana je prisutnost brojnih zrnatih nakupina SYP-a u svim istraživanim vremenskim točkama nakon TBI-a. Nakupine SYP-a zabilježene su u GS-u, PS-u i MS-u, a signal je bio najintenzivniji na mjestima gubitka Purkinjeovih stanica te u blizini stanica piknotične morfologije. Ovi rezultati ukazuju kako se već prvog dana nakon eksperimentalnog TBI-a u kori malog mozga javljaju sinaptičke promjene koje su moguće povezane s nakupljanjem SYP-a u presinaptičkim vezikulama ili se moguće radi o procesima sinaptičke reorganizacije. Prema našim saznanjima, sinaptičke promjene pomoću obilježavanja SYP-a u malom mozgu nakon eksperimentalne traumatske ozljede dosad nisu proučavane.

U ovom su radu, također, prvi put analizirane kvantitativne i kvalitativne promjene presinaptičkog markera GAP-43 u tkivu malog mozga tijekom prvog tjedna nakon eksperimentalnog TBI-a. Rezultati ukazuju na značajno smanjenje razina ekspresije GAP-43 u tkivu ipsilateralnog malog mozga trećeg i sedmog dana nakon ozljede. Analize GAP-43 imunoreaktivnosti u IX. režnjiću, na presjecima malog mozga u području vermisa, ukazale su i na značajne strukturalne promjene u malom mozgu nakon traumatske ozljede. Naime, zrnate nakupine GAP-43 zabilježene su u svim slojevima kore IX. režnjića malog mozga u ozlijeđenih životinja žrtvovanih u svim istraživanim vremenskim točkama. Lokalizacija opaženih nakupina GAP-43 podudarala se s mjestima nakupljanja najizraženije SYP imunoreaktivnosti, a one su

bile izražene oko stanica s piknotičnim jezgrama. Sedmog dana nakon TBI-a, izražena GAP-43 imunoreaktivnost uočena je i oko tijela Purkinjeovih stanica morfološki promijenjenih na način koji ukazuje na njihovo oštećenje.

Budući da su povišene razine GAP-43 zabilježene tijekom procesa aksonalnog rasta i sinaptogeneze (422,425–427), gore navedeni nalaz ukazuje na prisutnost procesa sinaptičke reorganizacije u kori IX. režnjića malog mozga poglavito sedmog dana nakon eksperimentalnog TBI-a. Razlika u rezultatima koji su dobiveni kvantifikacijom razina ekspresije GAP-43 i kvalitativnom analizom imunoreaktivnosti istog proteina u IX. režnjiću kore malog mozga u području vermisa, vjerojatno je povezana s činjenicom da je kvantifikacija ukupnog sadržaja ovog proteina učinjena u cijeloj ipsilateralnoj polovici malog mozga, a kvalitativne analize samo u ograničenom području u kojem je zabilježeno oštećenje i gubitak neurona. Moguće je, također, da smanjenje razine GAP-43 ukazuje na oštećenje sinapsi u ipsilateralnoj polovici malog mozga u navedenim vremenskim točkama nakon TBI-a, ali i da je povećanje razine istraživanog proteina na mjestima najizraženijeg oštećenja neurona posljedica njegove redistribucije unutar malog mozga.

Sumarno, navedeni rezultati, vezani uz neuroplastičnost u malom mozgu štakora unutar prvih tjedan dana nakon TBI-a, ukazuju na izrazite sinaptičke promjene, detektirane sinaptičkim markerima SYP i GAP-43, a koje su ograničene na mjesta najznačajnijeg oštećenja i gubitka neurona posljedično LFPI-u, odnosno na područje kore IX. režnjića malog mozga u području vermisa.

5.3. Pokazatelji oštećenja i oporavka u rostralnom dijelu velikog mozga štakora nakon traumatske ozljede mozga

5.3.1. Neurodegeneracija i gubitak stanica u rostralnom dijelu velikog mozga štakora nakon traumatske ozljede mozga

U rostralnom dijelu velikog mozga štakora nalazi se nekoliko struktura poput frontalnog korteksa, SVZ-a, RMP-a, korpus kalozuma, anteriorne komisure, lateralne septalne jezge, strijatuma i OB-a. U našem istraživanju neurodegenerativne promjene nisu detektirane niti u jednoj od navedenih moždanih struktura, ipsilateralno i kontralateralno u odnosu na mjesto ozljede tijekom prvog tjedna nakon TBI-a. Dobiveni rezultati nisu u suglasju s rezultatima Hallama i sur. (347), koji su zabilježili umjerene neurodegenerativne promjene u rostralnom području velikog mozga, a koje se jednim dijelom preklapa s moždanom regijom koja je

analizirana u ovom istraživanju. Razlike između naše i navedene studije mogle bi biti vezane uz činjenicu kako su Hallam i sur. (347) u pokusima koristili Sprague-Dawley štakore, a rezultati prethodnih istraživanja pokazali su kako težina ozljede i vrijeme oporavka posljedično LFPI-u variraju ovisno o vrsti i soju pokusnih životinja (350,353).

Prema našim saznanjima, ovo je prvo istraživanje u kojem je proučavan utjecaj LFPI-a na broj neurona u rostralnom dijelu velikog mozga štakora posljedično LFPI-u. Rezultati analiza NeuN imunoreaktivnosti i broja NeuN pozitivnih neurona u području frontalnog korteksa nisu ukazali na gubitak neurona nakon TBI-a niti u jedne eksperimentalne skupine životinja. Prethodno su Sajja i sur. (466) opisali povećan broj degeneriranih neurona, ali i značajno smanjenje broja NeuN pozitivnih stanica u frontalnom korteksu dva mjeseca nakon eksplozijom uzrokovanog TBI-a.

5.3.2. Reakcija glija stanica u rostralnom dijelu velikog mozga štakora nakon traumatske ozljede mozga

U ovom radu, na sagitalnim presjecima rostralnog dijela velikog mozga štakora ozlijeđenih životinja, najjače izražene promjene GFAP i Iba1 imunoreaktivnosti u odnosu na nalaze u životinja kontrolne skupine bile su zabilježene u frontalnom korteksu te smo stoga aktivnost astrocita i stanica mikroglije dalje analizirali u upravo navedenoj moždanoj strukturi.

Prvog i trećeg dana nakon ozljede nije bilo promjena u broju i morfologiji astrocita u frontalnom korteksu štakora s TBI-em. Međutim, postotak GFAP pozitivne imunoreaktivne površine, koji ukazuje na reaktivnost i hipertrofiju astrocita, a moguće i njihovu proliferaciju, sedmog dana nakon ozljede bio je značajno veći u odnosu na vrijednosti zabilježene u životinja ostalih eksperimentalnih skupina.

Broj Iba1 pozitivnih stanica u frontalnom korteksu, bio je značajno povećan u štakora žrtvovanih sedmog dana nakon indukcije LFPI-a u odnosu na lažno operirane životinje kontrolne skupine i štakore žrtvovane prvog ili trećeg dana nakon ozljede, a istog je dana uočeno i povećanje njihove razgranatosti. Međutim, nije detektirana prisutnost stanica mikroglije ameboidne i fagocitne morfologije, što je moguće posljedica činjenice kako u području frontalnom korteksu nije zabilježena niti neurodegeneracija niti značajan gubitak neurona posljedično TBI-u. Naime, nalaz navedenih morfoloških oblika mikroglije/makrofaga ukazuje na prisutnost procesa uklanjanja ostataka umrlih stanica (463), a koje u ovoj moždanoj regiji nisu detektirane nakon TBI-a. Također, u frontalnom korteksu ozlijeđenih životinja nije potvrđena niti mikroglija koja bi bila pozitivna na CD86, CD206 ili Mac-2. Pretpostavljamo

kako lokalna mikroglija u području frontalnog korteksa traumatiziranih štakora ne eksplicira markere M1 i M2 fenotipova, a egzogene upalne stanice, koje bi ih možda eksplicirale, u ovoj moždanoj strukturi te istraživanim vremenskim točkama nakon TBI-a nisu prisutne. S ciljem potvrde navedene pretpostavke potrebno je učiniti daljnja istraživanja usmjerena na proučavanje propusnosti KMB-a i upalnih procesa u ovom području mozga posljedično TBI-u.

Prema našim saznanjima, u ovom radu prvi put je analiziran odgovor astrocita i stanica mikroglije na LFPI u frontalnom korteksu štakora. Promjene u razinama GFAP-a zabilježene su u drugim modelima TBI-a, koji se u mnogim karakteristikama razlikuju od modela korištenog u ovom istraživanju. Tako su npr., koristeći model eksplozijom uzrokovanog TBI-a, Kwon i sur. (467) detektirali povećanu GFAP i Iba1 imunoreaktivnost te povećan broj TUNEL pozitivnih stanica u frontalnom korteksu dva mjeseca nakon ozljede. Također, Sajja i sur. (466) su u navedenoj strukturi, u istom modelu TBI-a opisali reaktivnu astrocitozu i mikrogliozu tijekom tri mjeseca nakon indukcije ozljede.

Različite razine ekspresije GFAP-a i Iba1 u rostralnom dijelu velikog mozga štakora pronađene su i u modelu (engl. *frontal cortex contusion injury*) u kojem je inducirana direktna trauma navedenog dijela mozga. Radi se o modelu koji uzrokuje žarišnu ozljedu u navedenom dijelu mozga, koja se izrazito razlikuje od difuznog tipa ozljede koji karakterizira LFPI model (468–477).

5.3.3. Neuroplastičnost i neurogeneza u rostralnom dijelu velikog mozga štakora nakon traumatske ozljede mozga

U ovom radu, analize SYP i GAP-43 imunoreaktivnosti nisu pokazale postojanje sinaptičkih promjena u frontalnom korteksu štakora u prvih tjedan dana nakon traume mozga. Prema našim saznanjima ovo je prvo istraživanje u kojem je praćen sinaptički odgovor u istraživanoj strukturi rostralnog dijela velikog mozga štakora posljedično eksperimentalnom TBI-u.

Budući da se u navedenom dijelu mozga nalazi SVZ lateralnih ventrikula (285,286,478–480), daljnje istraživanje bilo je usmjereno na detektiranje promjena neuroblasta nakon TBI korištenjem DCX-a, markera navedenog tipa stanica. Ovo je prvo istraživanje u kojem je praćen vremenski i regionalni profil neuroblasta u mozgu štakora posljedično LFPI-u. Iako zapažanja nisu kvantificirana, analizom imunofluorescentno obilježenih sagitalnih presjeka istraživanog dijela velikog mozga uočeno je smanjenje broja DCX pozitivnih stanica u SVZ-u i RMP-u, u istraživanim vremenskim točkama nakon LFPI-a. Također, DCX pozitivne stanice detektirane

su u manjem broju trećeg, te u većem broju sedmog dana u frontalnom korteksu velikog mozga, dok ih u istoj regiji mozga lažno operiranih životinja i štakora žrtvovanih prvog dana nakon ozljede nije bilo. Ovi rezultati ukazuju kako LFPI uzrokuje oštećenje neuroblasta na mjestima gdje su uobičajeno prisutni u zdravom mozgu štakora, ali i na njihovu migraciju u frontalni korteks, gdje ih se u fiziološkim uvjetima ne nalazi. Detektirano oštećenje neuroblasta u SVZ-u i RMP-u, moglo bi biti posljedica mehaničkih sila koje se javljaju prilikom TBI-a, kao primjerice povećanje tlaka u lateralnim ventrikulima (479), budući da su to male stanice tanke membrane te su osjetljivije na oštećenje nego neuroni (346). Migracija DCX pozitivnih stanica trećeg i sedmog dana u prednji dio kore velikog mozga ukazuje na moguću prisutnost kemotaksičnih signalnih molekula u toj moždanoj regiji, koje usmjeravaju migraciju neuroblasta. Naime, u prethodnim je istraživanjima dokazano kako se stanice iz SVZ-a prema mjestu oštećenja tkiva usmjeravaju koncentracijskim gradijentom kemotaksičnih tvari koje otpuštaju stanice u ozlijeđenom području (479). Tako su npr. Saha i sur. (481) dokazali kako reaktivni astrociti otpuštaju kemokin SDF-1 (engl. *stromal cell-derived factor 1*), koji značajno utječe na smjer kretanja, ali i pokretljivost neuroblasta tijekom procesa njihove migracije (482,483). U skladu s navedenim je i nalaz reaktivne astrocitoze i mikroglioze detektirane u frontalnom korteksu sedmog dana nakon indukcije ozljede, u našem radu, kada je zabilježena i najizraženija prisutnost neuroblasta u istom području kore velikog mozga, što ukazuje na moguću povezanost navedenih procesa. Migracija neuroblasta prema mjestu ozljede detektirana je i u prethodnim istraživanjima TBI-a u glodavaca korištenjem modela koji izazivaju jako oštećenje tkiva, poput ubodne penetrirajuće ozljede (484,485) ili aspiracije korteksa (279,481). U ovom istraživanju prvi je put dokazana migracija neuroblasta prema mjestu ozljede na kojem nije zabilježeno oštećenje i gubitak stanica, ali su detektirane upalne promjene posljedično LFPI-u.

Unatoč činjenici kako su u prethodnim studijama detektirane neurogeneza i migracija neuroblasta prema mjestu lezije posljedično TBI-u (279,481,484,485), nužna su daljnja istraživanja kako bi se utvrdilo da li procesi neurogeneze potaknuti ozljedom i migracija neuroblasta prema mjestu oštećenja doprinose procesima oporavka.

6. ZAKLJUČCI

1. U talamusu štakora, ipsilateralno u odnosu na mjesto ozljede, zabilježeni su značajna progresivna degeneracija i gubitak neurona prvog, trećeg i sedmog dana nakon indukcije TBI-a, koji su bili praćeni programiranom staničnom smrću koja nije bila kaspaza-ovisna već posredovana s AIF-om. Navedene promjene detektirane su dominantno u području talamusa gdje se nalaze PO, VPM i VPL jezgre, što ukazuje na povećanu osjetljivost ove regije prema procesima oštećenja uzrokovanih traumom mozga.
2. U navedenoj regiji talamusa uočene su reaktivna astrocitoza i mikrogliozna trećeg i sedmog dana nakon ozljede, koje su moguće povezane s gore navedenim promjenama zabilježenim već prvog dana nakon TBI-a.
3. Stanice aktivirane mikroglije M1, ali i M2 tipa, pronađene su u talamusu štakora sedmog dana nakon traume mozga, što ukazuje na njihovu dualnu ulogu u procesima uključenim u sekundarnu ozljedu posljedično TBI-u.
4. U talamusu ozlijeđenih štakora, tijekom prvog tjedna nakon TBI-a, pronađene su ograničene neuroplastične i potencijalno regenerativne promjene. Naime, iako se tijekom prvog tjedna nakon TBI-a razine SYP-a nisu značajno mijenjale u ipsilateralnom talamusu, intenzitet SYP imunoreaktivnosti u području PO, VPM i VPL jezgara bio je značajno povišen, što ukazuje na preraspodjelu ovog proteina u oštećena područja istraživane moždane strukture.
5. U malom mozgu životinja s TBI-em detektirane su degenerativne promjene stanica i vlakana u prvom tjednu nakon eksperimentalnog TBI-a. Degeneracija neurona bila je najizraženija u IX. reznjiću malog mozga u području vermisa, prvog i sedmog dana nakon TBI-a, a evidentna u svim slojevima kore. Značajna količina degenerativno promijenjenih vlakana uočena je prvog dana nakon traume mozga dominantno u stražnjim, a sedmog dana u prednjim i stražnjim reznjićima malog mozga u području vermisa. Navedeni nalazi neurodegeneriranih stanica i vlakana u malom mozgu posljedično TBI-u ukazuju na dvije faze ozljede. Prva faza, evidentna prvog dana nakon TBI-a, zahvaća stanice i vlakna stražnjeg dijela malog mozga. Druga faza značajnog oštećenja stanica i vlakana malog mozga štakora bilježi se sedmog dana nakon traume mozga.
6. Već prvog dana nakon ozljede, u IX. reznjiću malog mozga, pronađen je značajan gubitak Purkinjeovih stanica koji je perzistirao do kraja prvog tjedna nakon TBI-a, što upućuje na

osjetljivost ovih stanica na procese oštećenja koji se razvijaju u ranom posttraumatskom razdoblju.

7. U svim slojevima kore IX. režnjića, poglavito u GS-u, prvog dana nakon traume mozga, zabilježen je značajan broj apoptotičkih stanica. Pokazano je kako se radilo o programiranoj staničnoj smrti koja nije bila posredovana kaspaza-ovisnim putem niti AIF-om, što ukazuje na druge puteve i mehanizme uključene u razvoj stanične smrti u odnosu na istraživane u ovoj moždanoj strukturi.
8. Pojačana AIF imunoreaktivnost u TBT-u malog mozga traumatiziranih štakora detektirana trećeg i sedmog dana nakon TBI-a upućuje na moguće oštećenje mitohondrija u aferentnim ili eferentnim aksonima neurona.
9. Ekspresije markera astrocita i stanica mikroglije u ipsilateralnoj polovici malog mozga smanjivale su se tijekom prvog tjedna nakon traume mozga u štakora. Međutim, u IX. režnjiću, na mjestima oštećenja i gubitka Purkinjeovih stanica, zabilježena je reaktivna astrocitoza sedmog, a mikrogljoza trećeg i poglavito sedmog dana nakon TBI-a, što je moguće posljedica oslobađanja upalnih medijatora, ali i procesa popravka oštećenog tkiva.
10. U IX. režnjiću malog mozga ozlijeđenih štakora imunohistokemijski su bile detektirane neuroplastične promjene već od prvog dana nakon TBI-a, što upućuje na ranu aktivaciju mehanizama oporavka posljedično traumi u istraživanoj moždanoj strukturi.
11. Niti u jednoj strukturi rostralnog dijela velikog mozga ozlijeđenih štakora nisu zabilježene neurodegenerativne promjene niti gubitak neurona tijekom prvog tjedna nakon traume mozga.
12. Reaktivna astrocitoza i mikrogljoza pronađene su u frontalnom korteksu sedmog dana nakon indukcije TBI-a. U istom području korteksa štakora nisu zabilježene značajnije posttraumatske sinaptičke promjene.
13. Smanjen broj neuroblasta evidentiran je u SVZ-u i RMP-u u svim istraživanim točkama nakon TBI-a. Stanice obilježene DCX-om, markerom neuroblasta, detektirane su u frontalnom korteksu trećeg i sedmog dana nakon TBI-a. Navedeni rezultati ukazuju kako TBI uzrokuje oštećenje neuroblasta na mjestima njihove fiziološke lokalizacije, a pojavnost u strukturama u kojima se uobičajeno ne nalaze.

Sumarno, potvrđena je hipoteza ovog doktorskog rada kako TBI u štakora uzrokuje pojavu različitih pokazatelja oštećenja i oporavka u regijama mozga koje su udaljene od mjesta

ozljede, a vremenski obrazac njihove pojavnosti različit je u pojedinim istraživanim moždanim strukturama.

7. LITERATURNI IZVORI

1. Tagliaferri F, Compagnone C, Korsic M, Servadei F, Kraus J (2006) A systematic review of brain injury epidemiology in Europe. *Acta Neurochir (Wien)* 148(3): 255–68.
2. Hyder AA, Wunderlich CA, Puvanachandra P, Gururaj G, Kobusingye OC (2007) The impact of traumatic brain injuries: a global perspective. *NeuroRehabilitation* 22(5): 341–53.
3. Bruns J, Hauser WA (2003) The epidemiology of traumatic brain injury: a review. *Epilepsia* 44(10): 2–10.
4. Leo P, McCrea M (2016) *Epidemiology. U: Laskowitz D, Grant G, urednici. Translational Research in Traumatic Brain Injury. Boca Raton (FL): CRC Press/Taylor and Francis Group, London*
5. Zink BJ (2001) Traumatic brain injury outcome: concepts for emergency care. *Ann Emerg Med* 37(3): 318–32.
6. Silver JM, McAllister TW, Arciniegas DB (2009) Depression and cognitive complaints following mild traumatic brain injury. *Am J Psychiatry* 166(6): 653–61.
7. Vaishnavi S, Rao V, Fann JR (2009) Neuropsychiatric problems after traumatic brain injury: unraveling the silent epidemic. *Psychosomatics* 50(3): 198–205.
8. Mckee AC, Daneshvar DH (2015) The neuropathology of traumatic brain injury. *Handb Clin Neurol* 127: 45–66.
9. Jang SH (2009) Review of motor recovery in patients with traumatic brain injury. *NeuroRehabilitation* 24(4): 349–53.
10. Selassie AW, Zaloshnja E, Langlois JA, Miller T, Jones P, Steiner C (2008) Incidence of long-term disability following traumatic brain injury hospitalization, United States, 2003. *J Head Trauma Rehabil* 23(2): 123–31.
11. D'Ambrosio R, Fairbanks JP, Fender JS, Born DE, Doyle DL, Miller JW (2004) Post-traumatic epilepsy following fluid percussion injury in the rat. *Brain J Neurol* 127(2): 304–14.
12. Giunta B, Obregon D, Velisetty R, Sanberg PR, Borlongan CV, Tan J (2012) The immunology of traumatic brain injury: a prime target for Alzheimer's disease prevention. *J Neuroinflammation* 9: 185.
13. Boone DR, Sell SL, Micci M-A, Crookshanks JM, Parsley M, Uchida T i suradnici (2012) Traumatic Brain Injury-Induced Dysregulation of the Circadian Clock. *PLoS One* 7(10): e46204.
14. Peeters W, van den Brande R, Polinder S, Brazinova A, Steyerberg EW, Lingsma HF i suradnici (2015) Epidemiology of traumatic brain injury in Europe. *Acta Neurochir (Wien)* 157(10): 1683–96.

15. Helmy A, Vizcaychipi M, Gupta AK (2007) Traumatic brain injury: intensive care management. *BJA Br J Anaesth* 99(1): 32–42.
16. Meaney DF, Smith DH. Biomechanics of Concussion (2011) *Clin Sports Med* 30(1): 19–vii.
17. Namjoshi DR, Good C, Cheng WH, Panenka W, Richards D, Cripton PA i suradnici (2013) Towards clinical management of traumatic brain injury: a review of models and mechanisms from a biomechanical perspective. *Dis Model Mech* 6(6): 1325–38.
18. Werner C, Engelhard K. Pathophysiology of traumatic brain injury (2007) *BJA Br J Anaesth* 99(1): 4–9.
19. Morales DM, Marklund N, Lebold D, Thompson HJ, Pitkanen A, Maxwell WL i suradnici (2005) Experimental models of traumatic brain injury: do we really need to build a better mousetrap? *Neuroscience* 136(4): 971–89.
20. Ray SK, Dixon CE, Banik NL (2002) Molecular mechanisms in the pathogenesis of traumatic brain injury. *Histol Histopathol* 17(4): 1137–52.
21. Raghupathi R. Cell death mechanisms following traumatic brain injury (2004) *Brain Pathol Zurich Switz* 14(2): 215–22.
22. Elmore S. Apoptosis: a review of programmed cell death (2007) *Toxicol Pathol* 35(4): 495–516.
23. Greve MW, Zink BJ (2009) Pathophysiology of traumatic brain injury. *Mt Sinai J Med N Y* 76(2): 97–104.
24. Slemmer JE, De Zeeuw CI, Weber JT (2005) Don't get too excited: mechanisms of glutamate-mediated Purkinje cell death. *Prog Brain Res* 148: 367–90.
25. Yi J-H, Hazell AS (2006) Excitotoxic mechanisms and the role of astrocytic glutamate transporters in traumatic brain injury. *Neurochem Int* 48(5): 394–403.
26. Xiong Y, Peterson PL, Lee CP (2001) Alterations in cerebral energy metabolism induced by traumatic brain injury. *Neurol Res* 23(2–3): 129–38.
27. Lewén A, Matz P, Chan PH (2000) Free radical pathways in CNS injury. *J Neurotrauma* 17(10): 871–90.
28. Park E, Bell JD, Baker AJ (2008) Traumatic brain injury: can the consequences be stopped? *CMAJ Can Med Assoc J J Assoc Medicale Can* 178(9): 1163–70.
29. Veenith T, Goon SS, Burnstein RM (2009) Molecular mechanisms of traumatic brain injury: the missing link in management. *World J Emerg Surg WJES* 4:7.
30. Bell JD, Park E, Ai J, Baker AJ (2009) PICK1-mediated GluR2 endocytosis contributes to cellular injury after neuronal trauma. *Cell Death Differ* 16(12): 1665–80.
31. Aarts MM, Tymianski M (2004) Molecular mechanisms underlying specificity of excitotoxic signaling in neurons. *Curr Mol Med* 4(2): 137–47.

32. Ansari MA, Roberts KN, Scheff SW (2008) Oxidative stress and modification of synaptic proteins in hippocampus after traumatic brain injury. *Free Radic Biol Med* 45(4): 443–52.
33. Chang EF, Wong RJ, Vreman HJ, Igarashi T, Galo E, Sharp FR, i suradnici (2003) Heme oxygenase-2 protects against lipid peroxidation-mediated cell loss and impaired motor recovery after traumatic brain injury. *J Neurosci Off J Soc Neurosci* 23(9): 3689–96.
34. Burda JE, Bernstein AM, Sofroniew MV (2016) Astrocyte roles in traumatic brain injury. *Exp Neurol* 275 Pt 3: 305–15.
35. Pedersen MØ, Larsen A, Stoltenberg M, Penkowa M (2009) The role of metallothionein in oncogenesis and cancer prognosis. *Prog Histochem Cytochem* 44(1): 29–64.
36. Harting MT, Jimenez F, Adams SD, Mercer DW, Cox CS (2008) Acute, regional inflammatory response after traumatic brain injury: Implications for cellular therapy. *Surgery* 144(5): 803–13.
37. Goodman JC, Van M, Gopinath SP, Robertson CS (2008) Pro-inflammatory and pro-apoptotic elements of the neuroinflammatory response are activated in traumatic brain injury. *Acta Neurochir Suppl* 102: 437–9.
38. Lenzlinger PM, Morganti-Kossmann MC, Laurer HL, McIntosh TK (2001) The duality of the inflammatory response to traumatic brain injury. *Mol Neurobiol* 24(1–3): 169–81.
39. Morganti-Kossmann MC, Satgunaseelan L, Bye N, Kossmann T (2007) Modulation of immune response by head injury. *Injury* 38(12): 1392–400.
40. Raghupathi R, Graham DI, McIntosh TK (2000) Apoptosis after traumatic brain injury. *J Neurotrauma* 17(10): 927–38.
41. Büki A, Okonkwo DO, Wang KK, Povlishock JT (2000) Cytochrome c release and caspase activation in traumatic axonal injury. *J Neurosci Off J Soc Neurosci* 20(8): 2825–34.
42. Sullivan PG, Keller JN, Bussen WL, Scheff SW (2002) Cytochrome c release and caspase activation after traumatic brain injury. *Brain Res* 949(1–2): 88–96.
43. Keane RW, Kraydieh S, Lotocki G, Alonso OF, Aldana P, Dietrich WD (2001) Apoptotic and antiapoptotic mechanisms after traumatic brain injury. *J Cereb Blood Flow Metab Off J Int Soc Cereb Blood Flow Metab* 21(10): 1189–98.
44. Clark RS, Kochanek PM, Watkins SC, Chen M, Dixon CE, Seidberg NA i suradnici (2000) Caspase-3 mediated neuronal death after traumatic brain injury in rats. *J Neurochem* 74(2): 740–53.

45. Liou AKF, Clark RS, Henshall DC, Yin X-M, Chen J (2003) To die or not to die for neurons in ischemia, traumatic brain injury and epilepsy: a review on the stress-activated signaling pathways and apoptotic pathways. *Prog Neurobiol* 69(2): 103–42.
46. Conti AC, Raghupathi R, Trojanowski JQ, McIntosh TK (1998) Experimental brain injury induces regionally distinct apoptosis during the acute and delayed post-traumatic period. *J Neurosci Off J Soc Neurosci* 18(15): 5663–72.
47. Yakovlev AG, Ota K, Wang G, Movsesyan V, Bao WL, Yoshihara K i suradnici (2001) Differential expression of apoptotic protease-activating factor-1 and caspase-3 genes and susceptibility to apoptosis during brain development and after traumatic brain injury. *J Neurosci Off J Soc Neurosci* 21(19): 7439–46.
48. Bramlett HM, Dietrich WD, Green EJ, Busto R (1997) Chronic histopathological consequences of fluid-percussion brain injury in rats: effects of post-traumatic hypothermia. *Acta Neuropathol (Berl)* 93(2): 190–9.
49. Xiong Y, Gu Q, Peterson PL, Muizelaar JP, Lee CP (1997) Mitochondrial dysfunction and calcium perturbation induced by traumatic brain injury. *J Neurotrauma* 14(1): 23–34.
50. Smith DH, Chen XH, Pierce JE, Wolf JA, Trojanowski JQ, Graham DI, i suradnici (1997) Progressive atrophy and neuron death for one year following brain trauma in the rat. *J Neurotrauma* 14(10): 715–27.
51. Kaufmann WE, Worley PF, Pegg J, Bremer M, Isakson P (1996) COX-2, a synaptically induced enzyme, is expressed by excitatory neurons at postsynaptic sites in rat cerebral cortex. *Proc Natl Acad Sci U S A* 93(6): 2317–21.
52. Adams J, Collaço-Moraes Y, de Belleruche J (1996) Cyclooxygenase-2 induction in cerebral cortex: an intracellular response to synaptic excitation. *J Neurochem* 66(1): 6–13.
53. DeKosky ST, Taffe KM, Abrahamson EE, Dixon CE, Kochanek PM, Ikonomic MD (2004) Time course analysis of hippocampal nerve growth factor and antioxidant enzyme activity following lateral controlled cortical impact brain injury in the rat. *J Neurotrauma* 21(5): 491–500.
54. Hellmich HL, Garcia JM, Shimamura M, Shah SA, Avila MA, Uchida T i suradnici (2005) Traumatic brain injury and hemorrhagic hypotension suppress neuroprotective gene expression in injured hippocampal neurons. *Anesthesiology* 102(4): 806–14.
55. Shimamura M, Garcia JM, Prough DS, Dewitt DS, Uchida T, Shah SA i suradnici (2005) Analysis of long-term gene expression in neurons of the hippocampal subfields following traumatic brain injury in rats. *Neuroscience* 131(1): 87–97.
56. Yermakova AV, Rollins J, Callahan LM, Rogers J, O'Banion MK (1999) Cyclooxygenase-1 in human Alzheimer and control brain: quantitative analysis of expression by microglia and CA3 hippocampal neurons. *J Neuropathol Exp Neurol* 58(11): 1135–46.

57. Bading H, Ginty DD, Greenberg ME (1993) Regulation of gene expression in hippocampal neurons by distinct calcium signaling pathways. *Science* 260(5105): 181–6.
58. Phillips LL, Belardo ET (1992) Expression of c-fos in the hippocampus following mild and moderate fluid percussion brain injury. *J Neurotrauma* 9(4): 323–33.
59. Natale JE, Ahmed F, Cernak I, Stoica B, Faden AI (2003) Gene expression profile changes are commonly modulated across models and species after traumatic brain injury. *J Neurotrauma* 20(10): 907–27.
60. Siman R, McIntosh TK, Soltesz KM, Chen Z, Neumar RW, Roberts VL (2004) Proteins released from degenerating neurons are surrogate markers for acute brain damage. *Neurobiol Dis* 16(2): 311–20.
61. von Gertten C, Flores Morales A, Holmin S, Mathiesen T, Nordqvist A-CS (2005) Genomic responses in rat cerebral cortex after traumatic brain injury. *BMC Neurosci* 6: 69.
62. Kochanek AR, Kline AE, Gao W-M, Chadha M, Lai Y, Clark RSB i suradnici (2006) Gel-based hippocampal proteomic analysis 2 weeks following traumatic brain injury to immature rats using controlled cortical impact. *Dev Neurosci* 28(4–5): 410–9.
63. Raghavendra Rao VL, Dhodda VK, Song G, Bowen KK, Dempsey RJ (2003) Traumatic brain injury-induced acute gene expression changes in rat cerebral cortex identified by GeneChip analysis. *J Neurosci Res* 71(2): 208–19.
64. Ai J, Liu E, Wang J, Chen Y, Yu J, Baker AJ (2007) Calpain inhibitor MDL-28170 reduces the functional and structural deterioration of corpus callosum following fluid percussion injury. *J Neurotrauma* 24(6): 960–78.
65. Little DM, Kraus MF, Joseph J, Geary EK, Susmaras T, Zhou XJ i suradnici (2010) Thalamic integrity underlies executive dysfunction in traumatic brain injury. *Neurology* 74(7): 558–64.
66. Hicks R, Soares H, Smith D, McIntosh T (1996) Temporal and spatial characterization of neuronal injury following lateral fluid-percussion brain injury in the rat. *Acta Neuropathol (Berl)* 91(3): 236–46.
67. Hall KD, Lifshitz J (2010) Diffuse Traumatic Brain Injury Initially Attenuates and Later Expands Activation of the Rat Somatosensory Whisker Circuit Concomitant with Neuroplastic Responses. *Brain Res* 1323: 161–73.
68. Büki A, Povlishock JT (2006) All roads lead to disconnection?--Traumatic axonal injury revisited. *Acta Neurochir (Wien)* 148(2): 181-194.
69. Sato M, Chang E, Igarashi T, Noble LJ (2001) Neuronal injury and loss after traumatic brain injury: time course and regional variability. *Brain Res* 917(1): 45–54.
70. Cheng Q, Jiang B, Xi J, Li ZY, Liu JF, Wang JY (2013) The relation between persistent coma and brain ischemia after severe brain injury. *Int J Neurosci* 123(12): 832–6.

71. García-Panach J, Lull N, Lull JJ, Ferri J, Martínez C, Sopena P i suradnici (2011) A voxel-based analysis of FDG-PET in traumatic brain injury: regional metabolism and relationship between the thalamus and cortical areas. *J Neurotrauma* 28(9): 1707–17.
72. Lull N, Noé E, Lull JJ, García-Panach J, Chirivella J, Ferri J, i suradnici (2010) Voxel-based statistical analysis of thalamic glucose metabolism in traumatic brain injury: relationship with consciousness and cognition. *Brain Inj* 24(9): 1098–107.
73. Maxwell WL, Pennington K, MacKinnon MA, Smith DH, McIntosh TK, Wilson JTL i suradnici (2004) Differential responses in three thalamic nuclei in moderately disabled, severely disabled and vegetative patients after blunt head injury. *Brain J Neurol* 127(11): 2470–8.
74. Spain A, Dumas S, Lifshitz J, Rhodes J, Andrews PJD, Horsburgh K i suradnici (2010) Mild fluid percussion injury in mice produces evolving selective axonal pathology and cognitive deficits relevant to human brain injury. *J Neurotrauma* 27(8): 1429–38.
75. Potts MB, Adwanikar H, Noble-Haesslein LJ (2009) Models of traumatic cerebellar injury. *Cerebellum Lond Engl* 8(3): 211–21.
76. Park E, Ai J, Baker AJ (2007) Cerebellar injury: clinical relevance and potential in traumatic brain injury research. *Prog Brain Res* 161: 327–38.
77. Cahill LM, Murdoch BE, Theodoros DG (2003) Perceptual and instrumental analysis of laryngeal function after traumatic brain injury in childhood. *J Head Trauma Rehabil* 18(3): 268–83.
78. Theodoros DG, Shrapnel N, Murdoch BE (1998) Motor speech impairment following traumatic brain injury in childhood: a physiological and perceptual analysis of one case. *Pediatr Rehabil* 2(3): 107–22.
79. Dixon CE, Lyeth BG, Povlishock JT, Findling RL, Hamm RJ, Marmarou A i suradnici (1987) A fluid percussion model of experimental brain injury in the rat. *J Neurosurg* 67(1): 110–9.
80. McIntosh TK, Vink R, Noble L, Yamakami I, Fernyak S, Soares H, i suradnici (1989) Traumatic brain injury in the rat: characterization of a lateral fluid-percussion model. *Neuroscience* 28(1): 233–44.
81. Brain Injury Facts | International Brain Injury Association - IBIA [Internet]. Dostupno na: <http://www.internationalbrain.org/brain-injury-facts/>
82. Langlois JA, Rutland-Brown W, Wald MM (2006) The epidemiology and impact of traumatic brain injury: a brief overview. *J Head Trauma Rehabil* 21(5): 375–8.
83. Sosin DM, Sniezek JE, Thurman DJ (1996) Incidence of mild and moderate brain injury in the United States, 1991. *Brain Inj* 10(1): 47–54.
84. Adekoya N, Thurman DJ, White DD, Webb KW (2002) Surveillance for traumatic brain injury deaths--United States, 1989-1998. *Morb Mortal Wkly Rep Surveill Summ Wash DC* 51(10): 1–14.

85. Brown AW, Leibson CL, Malec JF, Perkins PK, Diehl NN, Larson DR (2004) Long-term survival after traumatic brain injury: a population-based analysis. *NeuroRehabilitation* 19(1): 37–43.
86. Rosenfeld JV, Maas AI, Bragge P, Morganti-Kossmann MC, Manley GT, Gruen RL (2012) Early management of severe traumatic brain injury. *Lancet Lond Engl* 380(9847): 1088–98.
87. Thurman DJ, Alverson C, Dunn KA, Guerrero J, Sniezek JE (1999) Traumatic brain injury in the United States: A public health perspective. *J Head Trauma Rehabil* 14(6): 602–15.
88. Marshall LF (2000) Epidemiology and cost of central nervous system injury. *Clin Neurosurg* 46: 105–12.
89. Bramlett HM, Dietrich WD (2002) Quantitative structural changes in white and gray matter 1 year following traumatic brain injury in rats. *Acta Neuropathol (Berl)* 103(6): 607–14.
90. Rodriguez-Paez AC, Brunschwig JP, Bramlett HM (2005) Light and electron microscopic assessment of progressive atrophy following moderate traumatic brain injury in the rat. *Acta Neuropathol (Berl)* 109(6): 603–16.
91. Bigler ED (1987) The clinical significance of cerebral atrophy in traumatic brain injury. *Arch Clin Neuropsychol Off J Natl Acad Neuropsychol* 2(3): 293–304.
92. Catania A, Lonati C, Sordi A, Gatti S (2009) Detrimental consequences of brain injury on peripheral cells. *Brain Behav Immun* 23(7): 877–84.
93. Cernak I (2005) Animal Models of Head Trauma. *NeuroRx* 2(3): 410–22.
94. Mustafa AG, Alshboul OA (2013) Pathophysiology of traumatic brain injury. *Neurosci Riyadh Saudi Arab* 18(3): 222–34.
95. Saatman KE, Duhaime A-C, Bullock R, Maas AIR, Valadka A, Manley GT, i suradnici (2008) Classification of traumatic brain injury for targeted therapies. *J Neurotrauma* 25(7): 719–38.
96. Creed JA, DiLeonardi AM, Fox DP, Tessler AR, Raghupathi R (2011) Concussive brain trauma in the mouse results in acute cognitive deficits and sustained impairment of axonal function. *J Neurotrauma* 28(4): 547–63.
97. Shitaka Y, Tran HT, Bennett RE, Sanchez L, Levy MA, Dikranian K, i suradnici (2011) Repetitive Closed-Skull Traumatic Brain Injury in Mice Causes Persistent Multifocal Axonal Injury and Microglial Reactivity. *J Neuropathol Exp Neurol* 70(7): 551–67.
98. Wilk JE, Thomas JL, McGurk DM, Riviere LA, Castro CA, Hoge CW (2010) Mild traumatic brain injury (concussion) during combat: lack of association of blast mechanism with persistent postconcussive symptoms. *J Head Trauma Rehabil* 25(1): 9–14.

99. Ding K, de la Plata CM, Wang JY, Mumphrey M, Moore C, Harper C i suradnici (2008) Cerebral Atrophy after Traumatic White Matter Injury: Correlation with Acute Neuroimaging and Outcome. *J Neurotrauma* 25(12): 1433–40.
100. Siedler DG, Chuah MI, Kirkcaldie MTK, Vickers JC, King AE (2014) Diffuse axonal injury in brain trauma: insights from alterations in neurofilaments. *Front Cell Neurosci* 8: 429
101. Johnson VE, Stewart W, Smith DH (2013) Axonal pathology in traumatic brain injury. *Exp Neurol* 246: 35–43.
102. Meythaler JM, Peduzzi JD, Eleftheriou E, Novack TA (2001) Current concepts: diffuse axonal injury-associated traumatic brain injury. *Arch Phys Med Rehabil* 82(10): 1461–71.
103. Adams JH, Doyle D, Ford I, Gennarelli TA, Graham DI, McLellan DR (1989) Diffuse axonal injury in head injury: definition, diagnosis and grading. *Histopathology* 15(1): 49–59.
104. Povlishock JT, Katz DI (2005) Update of neuropathology and neurological recovery after traumatic brain injury. *J Head Trauma Rehabil* 20(1): 76–94.
105. Lighthall JW, Goshgarian HG, Pinderski CR (1990) Characterization of axonal injury produced by controlled cortical impact. *J Neurotrauma* 7(2): 65–76.
106. Levine B, Fujiwara E, O'Connor C, Richard N, Kovacevic N, Mandic M i suradnici (2006) *In vivo* characterization of traumatic brain injury neuropathology with structural and functional neuroimaging. *J Neurotrauma* 23(10): 1396–411.
107. Taber KH, Warden DL, Hurley RA (2006) Blast-related traumatic brain injury: what is known? *J Neuropsychiatry Clin Neurosci* 18(2): 141–5.
108. Tchantchou F, Fourney WL, Leiste UH, Vaughan J, Rangghran P, Puche A i suradnici (2016) Neuropathology and neurobehavioral alterations in a rat model of traumatic brain injury to occupants of vehicles targeted by underbody blasts. *Exp Neurol* 289: 9–20.
109. Armin SS, Colohan ART, Zhang JH (2006) Traumatic subarachnoid hemorrhage: our current understanding and its evolution over the past half century. *Neurol Res* 28(4): 445–52.
110. Xiong Y, Peterson PL, Muizelaar JP, Lee CP (1997) Amelioration of mitochondrial function by a novel antioxidant U-101033E following traumatic brain injury in rats. *J Neurotrauma* 14(12): 907–17.
111. Nilsson P, Hillered L, Olsson Y, Sheardown MJ, Hansen AJ (1993) Regional changes in interstitial K⁺ and Ca²⁺ levels following cortical compression contusion trauma in rats. *J Cereb Blood Flow Metab Off J Int Soc Cereb Blood Flow Metab* 13(2): 183–92.

112. Katayama Y, Becker DP, Tamura T, Hovda DA (1990) Massive increases in extracellular potassium and the indiscriminate release of glutamate following concussive brain injury. *J Neurosurg* 73(6): 889–900.
113. Nilsson P, Laursen H, Hillered L, Hansen AJ (1996) Calcium movements in traumatic brain injury: the role of glutamate receptor-operated ion channels. *J Cereb Blood Flow Metab Off J Int Soc Cereb Blood Flow Metab* 16(2): 262–70.
114. Araújo IM, Carreira BP, Carvalho CM, Carvalho AP (2010) Calpains and delayed calcium deregulation in excitotoxicity. *Neurochem Res* 35(12): 1966–9.
115. Hardingham GE, Bading H (2003) The Yin and Yang of NMDA receptor signalling. *Trends Neurosci* 26(2): 81–9.
116. McIntosh TK, Saatman KE, Raghupathi R, Graham DI, Smith DH, Lee VM, i suradnici (1998) The Dorothy Russell Memorial Lecture. The molecular and cellular sequelae of experimental traumatic brain injury: pathogenetic mechanisms. *Neuropathol Appl Neurobiol* 24(4): 251–67.
117. Young W (1992) Role of calcium in central nervous system injuries. *J Neurotrauma*. 9 Suppl 1: S9-25.
118. Maxwell WL, Povlishock JT, Graham DL (1997) A mechanistic analysis of nondisruptive axonal injury: a review. *J Neurotrauma* 14(7): 419–40.
119. Zipfel GJ, Babcock DJ, Lee JM, Choi DW (2000) Neuronal apoptosis after CNS injury: the roles of glutamate and calcium. *J Neurotrauma* 17(10): 857–69.
120. Kannurpatti SS, Sangannahalli BG, Mishra S, Joshi PG, Joshi NB (2004) Glutamate-induced differential mitochondrial response in young and adult rats. *Neurochem Int* 44(5): 361–9.
121. Fiskum G (2000) Mitochondrial participation in ischemic and traumatic neural cell death. *J Neurotrauma* 17(10): 843–55.
122. Langham J, Goldfrad C, Teasdale G, Shaw D, Rowan K (2003) Calcium channel blockers for acute traumatic brain injury. *Cochrane Database Syst Rev* (4):CD000565.
123. Faden AI, Demediuk P, Panter SS, Vink R (1989) The role of excitatory amino acids and NMDA receptors in traumatic brain injury. *Science* 244(4906): 798–800.
124. Nilsson P, Hillered L, Pontén U, Ungerstedt U (1990) Changes in cortical extracellular levels of energy-related metabolites and amino acids following concussive brain injury in rats. *J Cereb Blood Flow Metab Off J Int Soc Cereb Blood Flow Metab* 10(5): 631–7.
125. Persson L, Hillered L (1992) Chemical monitoring of neurosurgical intensive care patients using intracerebral microdialysis. *J Neurosurg* 76(1): 72–80.

126. Hinzman JM, Thomas TC, Burmeister JJ, Quintero JE, Huettl P, Pomerleau F i suradnici (2010) Diffuse brain injury elevates tonic glutamate levels and potassium-evoked glutamate release in discrete brain regions at two days post-injury: an enzyme-based microelectrode array study. *J Neurotrauma* 27(5): 889–99.
127. Bullock R, Zauner A, Myseros JS, Marmarou A, Woodward JJ, Young HF (1995) Evidence for prolonged release of excitatory amino acids in severe human head trauma. Relationship to clinical events. *Ann N Y Acad Sci* 765: 290–298.
128. Koura SS, Doppenberg EM, Marmarou A, Choi S, Young HF, Bullock R (1998) Relationship between excitatory amino acid release and outcome after severe human head injury. *Acta Neurochir Suppl* 71: 244–6.
129. Chamoun R, Suki D, Gopinath SP, Goodman JC, Robertson C (2010) Role of extracellular glutamate measured by cerebral microdialysis in severe traumatic brain injury. *J Neurosurg* 113(3): 564–70.
130. Siesjö BK, Siesjö P (1996) Mechanisms of secondary brain injury. *Eur J Anaesthesiol.* 13(3): 247–68.
131. Dugan LL, Sensi SL, Canzoniero LM, Handran SD, Rothman SM, Lin TS i suradnici (1995) Mitochondrial production of reactive oxygen species in cortical neurons following exposure to N-methyl-D-aspartate. *J Neurosci Off J Soc Neurosci* 15(10): 6377–88.
132. Schinder AF, Olson EC, Spitzer NC, Montal M (1996) Mitochondrial dysfunction is a primary event in glutamate neurotoxicity. *J Neurosci Off J Soc Neurosci* 16(19): 6125–33.
133. Kondo T, Kinouchi H, Kawase M, Yoshimoto T (1996) Astroglial cells inhibit the increasing permeability of brain endothelial cell monolayer following hypoxia/reoxygenation. *Neurosci Lett* 208(2): 101–4.
134. Brightman MW, Zis K, Anders J (1983) Morphology of cerebral endothelium and astrocytes as determinants of the neuronal microenvironment. *Acta Neuropathol Suppl* 8: 21–33.
135. Härtl R, Medary M, Ruge M, Arfors KE, Ghajar J (1997) Blood-brain barrier breakdown occurs early after traumatic brain injury and is not related to white blood cell adherence. *Acta Neurochir Suppl* 70: 240–2.
136. Griffin DE, Hess JL, Moench TR (1987) Immune Responses in the Central Nervous System. *Toxicol Pathol* 15(3): 294–302.
137. Schmidt OI, Heyde CE, Ertel W, Stahel PF (2005) Closed head injury--an inflammatory disease? *Brain Res Brain Res Rev* 48(2): 388–99.
138. Hanrahan F, Campbell M (2016) Neuroinflammation. U: Laskowitz D, Grant G, urednici. *Translational Research in Traumatic Brain Injury*. Boca Raton (FL): CRC Press/Taylor and Francis Group, London

139. Mathew P, Graham DI, Bullock R, Maxwell W, McCulloch J, Teasdale G (1994) Focal brain injury: histological evidence of delayed inflammatory response in a new rodent model of focal cortical injury. *Acta Neurochir Suppl (Wien)* 60: 428–30.
140. Rock KL, Kono H (2008) The inflammatory response to cell death. *Annu Rev Pathol* 3: 99–126.
141. Ghirnikar RS, Lee YL, Eng LF (1998) Inflammation in traumatic brain injury: role of cytokines and chemokines. *Neurochem Res* 23(3): 329–40.
142. Shohami E, Shapira Y, Sidi A, Cotev S (1987) Head injury induces increased prostaglandin synthesis in rat brain. *J Cereb Blood Flow Metab Off J Int Soc Cereb Blood Flow Metab* 7(1): 58–63.
143. Morganti-Kossmann MC, Rancan M, Stahel PF, Kossmann T (2002) Inflammatory response in acute traumatic brain injury: a double-edged sword. *Curr Opin Crit Care* 8(2): 101–5.
144. Stahel PF, Morganti-Kossmann MC, Kossmann T (1998) The role of the complement system in traumatic brain injury. *Brain Res Brain Res Rev* 27(3): 243–56.
145. Barnum SR (2002) Complement in central nervous system inflammation. *Immunol Res* 26(1–3): 7–13.
146. Hopkins SJ, Rothwell NJ (1995) Cytokines and the nervous system. I: Expression and recognition. *Trends Neurosci* 18(2): 83–8.
147. Ransohoff RM (2002) The chemokine system in neuroinflammation: an update. *J Infect Dis* 186 Suppl 2: S152–156.
148. Asensio VC, Campbell IL (1999) Chemokines in the CNS: plurifunctional mediators in diverse states. *Trends Neurosci* 22(11): 504–12.
149. Aloisi F, Penna G, Cerase J, Menéndez Iglesias B, Adorini L (1997) IL-12 production by central nervous system microglia is inhibited by astrocytes. *J Immunol Baltim Md* 159(4): 1604–12.
150. Mott RT, Ait-Ghezala G, Town T, Mori T, Vendrame M, Zeng J i suradnici (2004) Neuronal expression of CD22: novel mechanism for inhibiting microglial proinflammatory cytokine production. *Glia* 46(4): 369–79.
151. Kim J-H, Min K-J, Seol W, Jou I, Joe E-H (2010) Astrocytes in injury states rapidly produce anti-inflammatory factors and attenuate microglial inflammatory responses. *J Neurochem* 115(5): 1161–71.
152. Burda JE, Sofroniew MV (2014) Reactive gliosis and the multicellular response to CNS damage and disease. *Neuron* 81(2):229–48.

153. Rostworowski M, Balasingam V, Chabot S, Owens T, Yong VW (1997) Astrogliosis in the neonatal and adult murine brain post-trauma: elevation of inflammatory cytokines and the lack of requirement for endogenous interferon-gamma. *J Neurosci Off J Soc Neurosci* 17(10):3664–74.
154. Stover JF, Schöning B, Beyer TF, Woiciechowsky C, Unterberg AW (2000) Temporal profile of cerebrospinal fluid glutamate, interleukin-6, and tumor necrosis factor-alpha in relation to brain edema and contusion following controlled cortical impact injury in rats. *Neurosci Lett* 288(1): 25–8.
155. Carlos TM, Clark RS, Francicola-Higgins D, Schiding JK, Kochanek PM (1997) Expression of endothelial adhesion molecules and recruitment of neutrophils after traumatic brain injury in rats. *J Leukoc Biol* 61(3): 279–85.
156. Clausen F, Lorant T, Lewén A, Hillered L (2007) T lymphocyte trafficking: a novel target for neuroprotection in traumatic brain injury. *J Neurotrauma* 24(8): 1295–307.
157. Correale J, Villa A (2004) The neuroprotective role of inflammation in nervous system injuries. *J Neurol* 251(11): 1304–16.
158. Kroemer G, Galluzzi L, Vandenabeele P, Abrams J, Alnemri ES, Baehrecke EH, i suradnici (2009) Classification of cell death: recommendations of the Nomenclature Committee on Cell Death 2009. *Cell Death Differ* 16(1): 3–11.
159. Galluzzi L, Vitale I, Abrams JM, Alnemri ES, Baehrecke EH, Blagosklonny MV i suradnici (2012) Molecular definitions of cell death subroutines: recommendations of the Nomenclature Committee on Cell Death 2012. *Cell Death Differ* 19(1): 107–20.
160. Kerr JF, Wyllie AH, Currie AR (1972) Apoptosis: a basic biological phenomenon with wide-ranging implications in tissue kinetics. *Br J Cancer* 26(4): 239–57.
161. Wyllie AH, Morris RG, Smith AL, Dunlop D (1984) Chromatin cleavage in apoptosis: association with condensed chromatin morphology and dependence on macromolecular synthesis. *J Pathol* 142(1): 67–77.
162. Stoica BA, Faden AI (2010) Cell death mechanisms and modulation in traumatic brain injury. *Neurother J Am Soc Exp Neurother* 7(1): 3–12.
163. Artus C, Boujrad H, Bouharrou A, Brunelle M-N, Hoos S, Yuste VJ i suradnici (2010) AIF promotes chromatinolysis and caspase-independent programmed necrosis by interacting with histone H2AX. *EMBO J* 29(9): 1585–99.
164. Dietrich WD, Alonso O, Halley M (1994) Early microvascular and neuronal consequences of traumatic brain injury: a light and electron microscopic study in rats. *J Neurotrauma* 11(3): 289–301.
165. Duprez L, Wirawan E, Vanden Berghe T, Vandenabeele P (2009) Major cell death pathways at a glance. *Microbes Infect* 11(13): 1050–62.

166. Harris NG, Mironova YA, Hovda DA, Sutton RL (2010) Pericontusion axon sprouting is spatially and temporally consistent with a growth-permissive environment after traumatic brain injury. *J Neuropathol Exp Neurol* 69(2): 139–54.
167. Denecker G, Vercammen D, Steemans M, Vanden Berghe T, Brouckaert G, Van Loo G i suradnici (2001) Death receptor-induced apoptotic and necrotic cell death: differential role of caspases and mitochondria. *Cell Death Differ* 8(8): 829–40.
168. Bredesen DE, Rao RV, Mehlen P (2006) Cell death in the nervous system. *Nature* 443(7113): 796–802.
169. Newcomb JK, Zhao X, Pike BR, Hayes RL (1999) Temporal profile of apoptotic-like changes in neurons and astrocytes following controlled cortical impact injury in the rat. *Exp Neurol* 158(1): 76–88.
170. Nicotera P, Leist M, Ferrando-May E (1999) Apoptosis and necrosis: different execution of the same death. *Biochem Soc Symp* 66: 69–73.
171. Green DR, Reed JC (1998) Mitochondria and apoptosis. *Science* 281(5381): 1309–12.
172. Wang KK (2000) Calpain and caspase: can you tell the difference? *Trends Neurosci* 23(1): 20–6.
173. Gwag BJ, Canzoniero LM, Sensi SL, Demaro JA, Koh JY, Goldberg MP i suradnici (1999) Calcium ionophores can induce either apoptosis or necrosis in cultured cortical neurons. *Neuroscience* 90(4): 1339–48.
174. Fujita R, Yoshida A, Mizuno K, Ueda H (2001) Cell density-dependent death mode switch of cultured cortical neurons under serum-free starvation stress. *Cell Mol Neurobiol* 21(4): 317–24.
175. Rink A, Fung KM, Trojanowski JQ, Lee VM, Neugebauer E, McIntosh TK (1995) Evidence of apoptotic cell death after experimental traumatic brain injury in the rat. *Am J Pathol* 147(6): 1575–83.
176. Schutta HS, Kassell NF, Langfitt TW (1968) Brain swelling produced by injury and aggravated by arterial hypertension. A light and electron microscopic study. *Brain J Neurol* 91(2): 281–94.
177. Gavrieli Y, Sherman Y, Ben-Sasson SA (1992) Identification of programmed cell death in situ via specific labeling of nuclear DNA fragmentation. *J Cell Biol* 119(3): 493–501.
178. Walker PR, Kokileva L, LeBlanc J, Sikorska M (1993) Detection of the initial stages of DNA fragmentation in apoptosis. *BioTechniques* 15(6): 1032–40.
179. Hill MM, Adrain C, Martin SJ (2003) Portrait of a killer: the mitochondrial apoptosome emerges from the shadows. *Mol Interv* 3(1): 19–26.
180. Maiese K (2001) The dynamics of cellular injury: transformation into neuronal and vascular protection. *Histol Histopathol* 16(2): 633–44.

181. Martin LJ (2001) Neuronal cell death in nervous system development, disease, and injury (Review). *Int J Mol Med* 7(5): 455–78.
182. Yang J, Liu X, Bhalla K, Kim CN, Ibrado AM, Cai J i suradnici (1997) Prevention of apoptosis by Bcl-2: release of cytochrome c from mitochondria blocked. *Science* 275(5303): 1129–32.
183. Lewén A, Fujimura M, Sugawara T, Matz P, Copin JC, Chan PH (2001) Oxidative stress-dependent release of mitochondrial cytochrome c after traumatic brain injury. *J Cereb Blood Flow Metab Off J Int Soc Cereb Blood Flow Metab* 21(8): 914–20.
184. Yuan J, Lipinski M, Degtarev A (2003) Diversity in the mechanisms of neuronal cell death. *Neuron* 40(2): 401–13.
185. Marshall LF, Maas AI, Marshall SB, Bricolo A, Fearnside M, Iannotti F i suradnici (1998) A multicenter trial on the efficacy of using tirilazad mesylate in cases of head injury. *J Neurosurg* 89(4): 519–25.
186. Johnson DE (2000) Noncaspase proteases in apoptosis. *Leukemia* 14(9): 1695–703.
187. Desagher S, Martinou JC (2000) Mitochondria as the central control point of apoptosis. *Trends Cell Biol* 10(9): 369–77.
188. Chai J, Du C, Wu JW, Kyin S, Wang X, Shi Y (2000) Structural and biochemical basis of apoptotic activation by Smac/DIABLO. *Nature* 406(6798): 855–62.
189. Skulachev VP (2000) Mitochondria in the programmed death phenomena; a principle of biology: „it is better to die than to be wrong“. *IUBMB Life* 49(5): 365–73.
190. Leist M, Nicotera P (1998) Apoptosis versus necrosis: the shape of neuronal cell death. *Results Probl Cell Differ* 24: 105–35.
191. Beer R, Franz G, Srinivasan A, Hayes RL, Pike BR, Newcomb JK i suradnici (2000) Temporal profile and cell subtype distribution of activated caspase-3 following experimental traumatic brain injury. *J Neurochem* 75(3): 1264–73.
192. Zhang X, Chen J, Graham SH, Du L, Kochanek PM, Draviam R i suradnici (2002) Intranuclear localization of apoptosis-inducing factor (AIF) and large scale DNA fragmentation after traumatic brain injury in rats and in neuronal cultures exposed to peroxynitrite. *J Neurochem* 82(1): 181–91.
193. Chan SL, Mattson MP (1999) Caspase and calpain substrates: roles in synaptic plasticity and cell death. *J Neurosci Res* 58(1): 167–90.
194. Pike BR, Zhao X, Newcomb JK, Posmantur RM, Wang KK, Hayes RL (1998) Regional calpain and caspase-3 proteolysis of alpha-spectrin after traumatic brain injury. *Neuroreport* 9(11): 2437–42.
195. Logue SE, Martin SJ (2008) Caspase activation cascades in apoptosis. *Biochem Soc Trans* 36(Pt 1): 1–9.

196. Kaya SS, Mahmood A, Li Y, Yavuz E, Göksel M, Chopp M (1999) Apoptosis and expression of p53 response proteins and cyclin D1 after cortical impact in rat brain. *Brain Res* 818(1): 23–33.
197. Cervós-Navarro J, Lafuente JV (1991) Traumatic brain injuries: structural changes. *J Neurol Sci* 103 Suppl: S3-14.
198. Sofroniew MV (2005) Reactive astrocytes in neural repair and protection. *Neurosci Rev J Bringing Neurobiol Neurol Psychiatry* 11(5): 400–7.
199. Herrmann JE, Imura T, Song B, Qi J, Ao Y, Nguyen TK i suradnici (2008) STAT3 is a critical regulator of astrogliosis and scar formation after spinal cord injury. *J Neurosci Off J Soc Neurosci* 28(28): 7231–43.
200. Okada S, Nakamura M, Katoh H, Miyao T, Shimazaki T, Ishii K i suradnici (2006) Conditional ablation of Stat3 or Socs3 discloses a dual role for reactive astrocytes after spinal cord injury. *Nat Med* 12(7): 829–34.
201. Wanner IB, Anderson MA, Song B, Levine J, Fernandez A, Gray-Thompson Z i suradnici (2013) Glial scar borders are formed by newly proliferated, elongated astrocytes that interact to corral inflammatory and fibrotic cells via STAT3-dependent mechanisms after spinal cord injury. *J Neurosci Off J Soc Neurosci* 33(31): 12870–86.
202. Simard M, Nedergaard M (2004) The neurobiology of glia in the context of water and ion homeostasis. *Neuroscience* 129(4): 877–96.
203. Mazzanti M, Sul JY, Haydon PG (2001) Glutamate on demand: astrocytes as a ready source. *Neurosci Rev J Bringing Neurobiol Neurol Psychiatry* 7(5): 396–405.
204. Pellerin L, Bouzier-Sore A-K, Aubert A, Serres S, Merle M, Costalat R i suradnici (2007) Activity-dependent regulation of energy metabolism by astrocytes: an update. *Glia* 55(12): 1251–62.
205. Pellerin L, Magistretti PJ (2004) Neuroenergetics: calling upon astrocytes to satisfy hungry neurons. *Neurosci Rev J Bringing Neurobiol Neurol Psychiatry* 10(1): 53–62.
206. Barres BA (2008) The mystery and magic of glia: a perspective on their roles in health and disease. *Neuron* 60(3): 430–40.
207. Liebner S, Czupalla CJ, Wolburg H (2011) Current concepts of blood-brain barrier development. *Int J Dev Biol* 55(4–5): 467–76.
208. Attwell D, Buchan AM, Charpak S, Lauritzen M, MacVicar BA, Newman EA (2010) Glial and neuronal control of brain blood flow. *Nature* 468(7321): 232–43.
209. Mulligan SJ, MacVicar BA (2004) Calcium transients in astrocyte endfeet cause cerebrovascular constrictions. *Nature* 431(7005): 195–9.
210. Ullian EM, Sapperstein SK, Christopherson KS, Barres BA (2001) Control of synapse number by glia. *Science* 291(5504): 657–61.

211. Ullian EM, Christopherson KS, Barres BA (2004) Role for glia in synaptogenesis. *Glia* 47(3): 209–16.
212. Pekny M, Wilhelmsson U, Pekna M (2014) The dual role of astrocyte activation and reactive gliosis. *Neurosci Lett* 565: 30–8.
213. Judaš M, Kostović I (1997) *Temelji neuroznanosti*. MD, Zagreb
214. Hoogland TM, Kuhn B (2010) Recent developments in the understanding of astrocyte function in the cerebellum in vivo. *Cerebellum Lond Engl* 9(3): 264–71.
215. Zhang Y, Barres BA (2010) Astrocyte heterogeneity: an underappreciated topic in neurobiology. *Curr Opin Neurobiol* 20(5): 588–94.
216. Sofroniew MV (2015) Astroglia. *Cold Spring Harb Perspect Biol* 7: a020420
217. Pekny M, Pekna M (2004) Astrocyte intermediate filaments in CNS pathologies and regeneration. *J Pathol* 204(4): 428–37.
218. Hatten ME, Liem RK, Shelanski ML, Mason CA (1991) Astroglia in CNS injury. *Glia* 4(2): 233–43.
219. Cao T, Thomas TC, Ziebell JM, Pauly JR, Lifshitz J (2012) Morphological and genetic activation of microglia after diffuse traumatic brain injury in the rat. *Neuroscience* 225: 65–75.
220. Kumar A, Stoica BA, Sabirzhanov B, Burns MP, Faden AI, Loane DJ (2013) Traumatic brain injury in aged animals increases lesion size and chronically alters microglial/macrophage classical and alternative activation states. *Neurobiol Aging* 34(5): 1397–411.
221. Roth TL, Nayak D, Atanasijevic T, Koretsky AP, Latour LL, McGavern DB (2014) Transcranial amelioration of inflammation and cell death after brain injury. *Nature* 505(7482): 223–8.
222. Kim JV, Dustin ML (2006) Innate response to focal necrotic injury inside the blood-brain barrier. *J Immunol Baltim Md* 177(8): 5269–77.
223. Davalos D, Grutzendler J, Yang G, Kim JV, Zuo Y, Jung S, et al. (2005) ATP mediates rapid microglial response to local brain injury in vivo. *Nat Neurosci* 8(6): 752–8.
224. Antony JM, van Marle G, Opii W, Butterfield DA, Mallet F, Yong VW, et al. (2004) Human endogenous retrovirus glycoprotein-mediated induction of redox reactants causes oligodendrocyte death and demyelination. *Nat Neurosci* 7(10): 1088–95.
225. Colton CA (2009) Heterogeneity of microglial activation in the innate immune response in the brain. *J Neuroimmune Pharmacol Off J Soc NeuroImmune Pharmacol* 4(4): 399–418.

226. Loane DJ, Byrnes KR (2010) Role of microglia in neurotrauma. *Neurother J Am Soc Exp Neurother* 7(4): 366–77.
227. Bessis A, Béchade C, Bernard D, Roumier A (2007) Microglial control of neuronal death and synaptic properties. *Glia* 55(3): 233–8.
228. Kumar A, Alvarez-Croda D-M, Stoica BA, Faden AI, Loane DJ (2016) Microglial/Macrophage Polarization Dynamics following Traumatic Brain Injury. *J Neurotrauma* 33(19): 1732–50.
229. Wang G, Zhang J, Hu X, Zhang L, Mao L, Jiang X i suradnici (2013) Microglia/macrophage polarization dynamics in white matter after traumatic brain injury. *J Cereb Blood Flow Metab Off J Int Soc Cereb Blood Flow Metab* 33(12): 1864–74.
230. Graeber MB, Streit WJ (2010) Microglia: biology and pathology. *Acta Neuropathol (Berl)* 119(1): 89–105.
231. Kreutzberg GW (1996) Microglia: a sensor for pathological events in the CNS. *Trends Neurosci* 19(8): 312–8.
232. Domercq M, Vázquez-Villoldo N, Matute C (2013) Neurotransmitter signaling in the pathophysiology of microglia. *Front Cell Neurosci* 7: 49.
233. Ziebell JM, Taylor SE, Cao T, Harrison JL, Lifshitz J (2012) Rod microglia: elongation, alignment, and coupling to form trains across the somatosensory cortex after experimental diffuse brain injury. *J Neuroinflammation* 9:247.
234. Zhang J, Tao D, Zhao H, Yin Z. (2012) Expression of Hsp70 and Caspase-3 in rabbits after severe traumatic brain injury. *Chin J Traumatol Zhonghua Chuang Shang Za Zhi* 15(6): 338–41.
235. Fenn AM, Gensel JC, Huang Y, Popovich PG, Lifshitz J, Godbout JP (2014) Immune activation promotes depression 1 month after diffuse brain injury: a role for primed microglia. *Biol Psychiatry* 76(7): 575–84.
236. Jin X, Ishii H, Bai Z, Itokazu T, Yamashita T (2012) Temporal changes in cell marker expression and cellular infiltration in a controlled cortical impact model in adult male C57BL/6 mice. *PloS One* 7(7): e41892.
237. Chhor V, Le Charpentier T, Lebon S, Oré M-V, Celador IL, Jossierand J i suradnici (2013) Characterization of phenotype markers and neuronotoxic potential of polarised primary microglia in vitro. *Brain Behav Immun* 32: 70–85.
238. Cherry JD, Tripodis Y, Alvarez VE, Huber B, Kiernan PT, Daneshvar DH i suradnici (2016) Microglial neuroinflammation contributes to tau accumulation in chronic traumatic encephalopathy. *Acta Neuropathol Commun* 4(1): 112.
239. Martinez-Vargas M, Soto-Nuñez M, Tabla-Ramon E, Solis B, Gonzalez-Rivera R, Perez-Arredondo A i suradnici (2014) Cystatin C Has a Dual Role in Post-Traumatic Brain Injury Recovery. *Int J Mol Sci* 15(4): 5807–20.

240. Cherry JD, Olschowka JA, O'Banion MK (2014) Neuroinflammation and M2 microglia: the good, the bad, and the inflamed. *J Neuroinflammation*. 2014.;11:98.
241. Walker DG, Lue L-F (2015) Immune phenotypes of microglia in human neurodegenerative disease: challenges to detecting microglial polarization in human brains. *Alzheimers Res Ther* 7(1): 56.
242. Jablonski KA, Amici SA, Webb LM, Ruiz-Rosado J de D, Popovich PG, Partida-Sanchez S i suradnici (2015) Novel Markers to Delineate Murine M1 and M2 Macrophages. *PloS One* 10(12): e0145342.
243. Wilcock DM (2012) A changing perspective on the role of neuroinflammation in Alzheimer's disease. *Int J Alzheimers Dis* 2012: 495243.
244. Mikita J, Dubourdieu-Cassagno N, Deloire MS, Vekris A, Biran M, Raffard G i suradnici (2011) Altered M1/M2 activation patterns of monocytes in severe relapsing experimental rat model of multiple sclerosis. Amelioration of clinical status by M2 activated monocyte administration. *Mult Scler Houndmills Basingstoke Engl* 17(1): 2–15.
245. Hu X, Li P, Guo Y, Wang H, Leak RK, Chen S i suradnici (2012) Microglia/macrophage polarization dynamics reveal novel mechanism of injury expansion after focal cerebral ischemia. *Stroke* 43(11): 3063–70.
246. Kigerl KA, Gensel JC, Ankeny DP, Alexander JK, Donnelly DJ, Popovich PG (2009) Identification of two distinct macrophage subsets with divergent effects causing either neurotoxicity or regeneration in the injured mouse spinal cord. *J Neurosci Off J Soc Neurosci* 29(43): 13435–44.
247. Johnson VE, Stewart JE, Begbie FD, Trojanowski JQ, Smith DH, Stewart W (2013) Inflammation and white matter degeneration persist for years after a single traumatic brain injury. *Brain J Neurol* 136(Pt 1): 28–42.
248. Loane DJ, Kumar A, Stoica BA, Cabatbat R, Faden AI (2014) Progressive neurodegeneration after experimental brain trauma: association with chronic microglial activation. *J Neuropathol Exp Neurol* 73(1): 14–29.
249. Holmin S, Mathiesen T (1999) Long-term intracerebral inflammatory response after experimental focal brain injury in rat. *Neuroreport* 10(9): 1889–91.
250. Urrea C, Castellanos DA, Sagen J, Tsoulfas P, Bramlett HM, Dietrich WD (2007) Widespread cellular proliferation and focal neurogenesis after traumatic brain injury in the rat. *Restor Neurol Neurosci* 25(1): 65–76.
251. Sun D (2014) The potential of endogenous neurogenesis for brain repair and regeneration following traumatic brain injury. *Neural Regen Res* 9(7):688–92.
252. Patel K, Sun D (2016) Strategies targeting endogenous neurogenic cell response to improve recovery following traumatic brain injury. *Brain Res* 1640: 104–13.

253. Kernie SG, Parent JM (2010) Forebrain neurogenesis after focal Ischemic and traumatic brain injury. *Neurobiol Dis* 37(2): 267–74.
254. Sophie Su Y, Veeravagu A, Grant G (2016) Neuroplasticity after Traumatic Brain Injury. U: Laskowitz D, Grant G, urednici. *Translational Research in Traumatic Brain Injury*. Boca Raton (FL): CRC Press/Taylor and Francis Group, London
255. Castellanos NP, Leyva I, Buldú JM, Bajo R, Paúl N, Cuesta P i suradnici (2011) Principles of recovery from traumatic brain injury: reorganization of functional networks. *NeuroImage* 55(3): 1189–99.
256. Nudo RJ (2006) Plasticity. *NeuroRx J Am Soc Exp Neurother* 3(4): 420–7.
257. Nudo RJ (2011) Neural bases of recovery after brain injury. *J Commun Disord* 44(5): 515–20.
258. Fraser C, Power M, Hamdy S, Rothwell J, Hobday D, Hollander I i suradnici (2002) Driving plasticity in human adult motor cortex is associated with improved motor function after brain injury. *Neuron* 34(5): 831–40.
259. Schlaug G, Marchina S, Norton A (2009) Evidence for Plasticity in White Matter Tracts of Chronic Aphasic Patients Undergoing Intense Intonation-based Speech Therapy. *Ann N Y Acad Sci* 1169: 385–94.
260. Takeuchi T, Duszkiwicz AJ, Morris RGM (2014) The synaptic plasticity and memory hypothesis: encoding, storage and persistence. *Philos Trans R Soc B Biol Sci* 369(1633).
261. Nudo RJ (2013) Recovery after brain injury: mechanisms and principles. *Front Hum Neurosci* 7: 887.
262. Tremblay M-È, Stevens B, Sierra A, Wake H, Bessis A, Nimmerjahn A (2011) The role of microglia in the healthy brain. *J Neurosci Off J Soc Neurosci* 31(45): 16064–9.
263. Munivenkatappa A, Agrawal A (2016) Role of Thalamus in Recovery of Traumatic Brain Injury. *J Neurosci Rural Pract* 7(1): S76–9.
264. Sandsmark DK (2016) Clinical Outcomes after Traumatic Brain Injury. *Curr Neurol Neurosci Rep* 16(6): 52.
265. Kujala T, Näätänen R (2010) The adaptive brain: a neurophysiological perspective. *Prog Neurobiol* 91(1): 55–67.
266. Kleim JA, Barbay S, Nudo RJ (1998) Functional reorganization of the rat motor cortex following motor skill learning. *J Neurophysiol* 80(6): 3321–5.
267. Carmichael ST (2003) Plasticity of cortical projections after stroke. *Neurosci Rev J Bringing Neurobiol Neurol Psychiatry* 9(1): 64–75.
268. Ming G-L, Song H (2011) Adult neurogenesis in the mammalian brain: significant answers and significant questions. *Neuron* 70(4): 687–702.

269. Altman J, Das GD (1965) Autoradiographic and histological evidence of postnatal hippocampal neurogenesis in rats. *J Comp Neurol* 124(3): 319–35.
270. Lois C, Alvarez-Buylla A (1993) Proliferating subventricular zone cells in the adult mammalian forebrain can differentiate into neurons and glia. *Proc Natl Acad Sci U S A* 90(5): 2074–7.
271. Lois C, Alvarez-Buylla A (1994) Long-distance neuronal migration in the adult mammalian brain. *Science* 264(5162): 1145–8.
272. Lois C, García-Verdugo JM, Alvarez-Buylla A (1996) Chain migration of neuronal precursors. *Science* 271(5251): 978–81.
273. Doetsch F, Alvarez-Buylla A (1996) Network of tangential pathways for neuronal migration in adult mammalian brain. *Proc Natl Acad Sci U S A* 93(25): 14895–900.
274. Sun W, Kim H, Moon Y (2010) Control of neuronal migration through rostral migratory stream in mice. *Anat Cell Biol* 43(4): 269–79.
275. Coskun V, Luskin MB (2002) Intrinsic and Extrinsic Regulation of the Proliferation and Differentiation of Cells in the Rodent Rostral Migratory Stream. *J Neurosci Res* 69(6): 795–802.
276. Whitman MC, Greer CA (2009) Adult Neurogenesis and the Olfactory System. *Prog Neurobiol* 89(2): 162–75.
277. Curtis MA, Kam M, Nannmark U, Anderson MF, Axell MZ, Wikkelsö C i suradnici (2007) Human neuroblasts migrate to the olfactory bulb via a lateral ventricular extension. *Science* 315(5816): 1243–9.
278. Parent JM (2002) The role of seizure-induced neurogenesis in epileptogenesis and brain repair. *Epilepsy Res* 50(1–2): 179–89.
279. Sundholm-Peters NL, Yang HKC, Goings GE, Walker AS, Szele FG (2005) Subventricular zone neuroblasts emigrate toward cortical lesions. *J Neuropathol Exp Neurol* 64(12): 1089–100.
280. Radomski KL, Zhou Q, Yi KJ, Doughty ML (2013) Cortical contusion injury disrupts olfactory bulb neurogenesis in adult mice. *BMC Neurosci* 14: 142.
281. Young CC, Brooks KJ, Buchan AM, Szele FG (2011) Cellular and molecular determinants of stroke-induced changes in subventricular zone cell migration. *Antioxid Redox Signal* 14(10): 1877–88.
282. Costine BA, Missios S, Taylor SR, McGuone D, Smith CM, Dodge CP i suradnici (2015) The subventricular zone in the immature piglet brain: anatomy and exodus of neuroblasts into white matter after traumatic brain injury. *Dev Neurosci* 37(2): 115–30.
283. Kempermann G, Gage FH (2000) Neurogenesis in the adult hippocampus. *Novartis Found Symp* 231: 220-235; rasprava: 235-241, 302–6.

284. van Praag H, Schinder AF, Christie BR, Toni N, Palmer TD, Gage FH (2002) Functional neurogenesis in the adult hippocampus. *Nature* 415(6875): 1030–4.
285. Chen X-H, Iwata A, Nonaka M, Browne KD, Smith DH (2003) Neurogenesis and glial proliferation persist for at least one year in the subventricular zone following brain trauma in rats. *J Neurotrauma* 20(7): 623–31.
286. Chirumamilla S, Sun D, Bullock MR, Colello RJ (2002) Traumatic brain injury induced cell proliferation in the adult mammalian central nervous system. *J Neurotrauma* 19(6): 693–703.
287. Acosta SA, Diamond DM, Wolfe S, Tajiri N, Shinozuka K, Ishikawa H i suradnici (2013) Influence of post-traumatic stress disorder on neuroinflammation and cell proliferation in a rat model of traumatic brain injury. *PloS One* 8(12): e81585.
288. Gao J, Prough DS, McAdoo DJ, Grady JJ, Parsley MO, Ma L i suradnici (2006) Transplantation of primed human fetal neural stem cells improves cognitive function in rats after traumatic brain injury. *Exp Neurol* 201(2): 281–92.
289. Skardelly M, Gaber K, Burdack S, Scheidt F, Hilbig H, Boltze J i suradnici (2011) Long-term benefit of human fetal neuronal progenitor cell transplantation in a clinically adapted model after traumatic brain injury. *J Neurotrauma* 28(3): 401–14.
290. Rolfe A, Sun D (2015) *Stem Cell Therapy in Brain Trauma: Implications for Repair and Regeneration of Injured Brain in Experimental TBI Models*. U: Kobeissy FH, urednik. *Brain Neurotrauma: Molecular, Neuropsychological, and Rehabilitation Aspects*. Boca Raton (FL): CRC Press/Taylor & Francis, London
291. Raghupathi R (2004) Cell death mechanisms following traumatic brain injury. *Brain Pathol Zurich Switz* 14(2): 215–22.
292. Križan Z (1999) *Kompandij anatomije čovjeka: za studente opće medicine i stomatologije*. 3. izdanje, Školska knjiga, Zagreb
293. Sherman SM. (2007) The thalamus is more than just a relay. *Curr Opin Neurobiol* 17(4): 417–22.
294. Guillery RW (1995) Anatomical evidence concerning the role of the thalamus in corticocortical communication: a brief review. *J Anat* 187(Pt 3): 583–92.
295. Carrera E, Bogousslavsky J (2006) The thalamus and behavior: effects of anatomically distinct strokes. *Neurology* 66(12): 1817–23.
296. Van der Werf YD, Witter MP, Uylings HB, Jolles J (2000) Neuropsychology of infarctions in the thalamus: a review. *Neuropsychologia* 38(5): 613–27.
297. Lutkenhoff ES, McArthur DL, Hua X, Thompson PM, Vespa PM, Monti MM (2013) Thalamic atrophy in antero-medial and dorsal nuclei correlates with six-month outcome after severe brain injury. *NeuroImage Clin* 3: 396–404.

298. Povlishock JT, Erb DE, Astruc J (1992) Axonal response to traumatic brain injury: reactive axonal change, deafferentation, and neuroplasticity. *J Neurotrauma* 9 Suppl 1: S189-200.
299. Babikian T, Freier MC, Tong KA, Nickerson JP, Wall CJ, Holshouser BA i suradnici (2005) Susceptibility weighted imaging: neuropsychologic outcome and pediatric head injury. *Pediatr Neurol* 33(3): 184–94.
300. Levine B, Cabeza R, McIntosh A, Black S, Grady C, Stuss D (2002) Functional reorganisation of memory after traumatic brain injury: a study with H2150 positron emission tomography. *J Neurol Neurosurg Psychiatry* 73(2): 173–81.
301. Kubat-Silman AK, Dagenbach D, Absher JR (2002) Patterns of impaired verbal, spatial, and object working memory after thalamic lesions. *Brain Cogn* 50(2): 178–93.
302. Monti MM (2012) Cognition in the Vegetative State. *Annu Rev Clin Psychol* 8(1): 431–54.
303. Adams JH, Graham DI, Jennett B (2001) The structural basis of moderate disability after traumatic brain damage. *J Neurol Neurosurg Psychiatry* 71(4): 521–4.
304. Voogd J, Glickstein M (1998) The anatomy of the cerebellum. *Trends Neurosci* 21(9): 370–5.
305. Cerminara NL, Lang EJ, Sillitoe RV, Apps R (2015) Redefining the cerebellar cortex as an assembly of non-uniform Purkinje cell microcircuits. *Nat Rev Neurosci* 16(2): 79–93.
306. Ramnani N (2006) The primate cortico-cerebellar system: anatomy and function. *Nat Rev Neurosci* 7(7): 511–22.
307. Spanos GK, Wilde EA, Bigler ED, Cleavinger HB, Fearing MA, Levin HS i suradnici (2007) cerebellar atrophy after moderate-to-severe pediatric traumatic brain injury. *AJNR Am J Neuroradiol* 28(3): 537–42.
308. Tsai FY, Teal JS, Itabashi HH, Huprich JE, Hieshima GB, Segall HD (1980) Computed tomography of posterior fossa trauma. *J Comput Assist Tomogr* 4(3): 291–305.
309. Iwadate Y, Saeki N, Namba H, Odaki M, Oka N, Yamaura A (1989) Post-traumatic intention tremor--clinical features and CT findings. *Neurosurg Rev* 12(1): 500–7.
310. Louis ED, Lynch T, Ford B, Greene P, Bressman SB, Fahn S (1996) Delayed-onset cerebellar syndrome. *Arch Neurol* 53(5): 450–4.
311. Gale S, Baxter L, Roundy N, Johnson S (2005) Traumatic brain injury and grey matter concentration: a preliminary voxel based morphometry study. *J Neurol Neurosurg Psychiatry* 76(7): 984–8.
312. Krauss JK, Wakhloo AK, Nobbe F, Tränkle R, Munding F, Seeger W (1995) Lesion of dentatothalamic pathways in severe post-traumatic tremor. *Neurol Res* 17(6): 409–16.

313. Soto-Ares G, Vinchon M, Delmaire C, Abecidan E, Dhellemes P, Pruvo JP (2001) Cerebellar atrophy after severe traumatic head injury in children. *Childs Nerv Syst ChNS Off J Int Soc Pediatr Neurosurg* 17(4–5): 263–9.
314. Lupi A, Bertagnoni G, Salgarello M, Orsolon P, Malfatti V, Zanco P (2007) Cerebellar vermis relative hypermetabolism: an almost constant PET finding in an injured brain. *Clin Nucl Med* 32(6): 445–51.
315. Alavi A, Mirot A, Newberg A, Alves W, Gosfield T, Berlin J, i suradnici (1997) Fluorine-18-FDG evaluation of crossed cerebellar diaschisis in head injury. *J Nucl Med Off Publ Soc Nucl Med* 38(11): 1717–20.
316. Niimura K, Chugani DC, Muzik O, Chugani HT (1999) Cerebellar reorganization following cortical injury in humans Effects of lesion size and age. *Neurology* 52(4): 792–792.
317. Fiez JA, Petersen SE, Cheney MK, Raichle ME (1992) Impaired non-motor learning and error detection associated with cerebellar damage. A single case study. *Brain J Neurol* 115(1): 155–78.
318. Grafman J, Litvan I, Massaquoi S, Stewart M, Sirigu A, Hallett M (1992) Cognitive planning deficit in patients with cerebellar atrophy. *Neurology* 42(8): 1493–6.
319. Middleton FA, Strick PL (1994) Anatomical evidence for cerebellar and basal ganglia involvement in higher cognitive function. *Science* 266(5184): 458–61.
320. Hoskison MM, Moore AN, Hu B, Orsi S, Kobori N, Dash PK (2009) Persistent working memory dysfunction following traumatic brain injury: evidence for a time-dependent mechanism. *Neuroscience* 159(2): 483–91.
321. Leonard G, Jones L, Milner B (1988) Residual impairment in handgrip strength after unilateral frontal-lobe lesions. *Neuropsychologia* 26(4): 555–64.
322. Kolb B, Milner B (1981) Performance of complex arm and facial movements after focal brain lesions. *Neuropsychologia* 19(4): 491–503.
323. Saxton ME, Younan SS, Lah S (2013) Social behaviour following severe traumatic brain injury: contribution of emotion perception deficits. *NeuroRehabilitation* 33(2): 263–71.
324. Ryan NP, Anderson V, Godfrey C, Eren S, Rosema S, Taylor K i suradnici (2013) Social communication mediates the relationship between emotion perception and externalizing behaviors in young adult survivors of pediatric traumatic brain injury (TBI). *Int J Dev Neurosci Off J Int Soc Dev Neurosci* 31(8): 811–9.
325. Milders M, Fuchs S, Crawford JR (2003) Neuropsychological impairments and changes in emotional and social behaviour following severe traumatic brain injury. *J Clin Exp Neuropsychol* 25(2): 157–72.
326. McLellan T, McKinlay A (2013) Sensitivity to emotion, empathy and theory of mind: adult performance following childhood TBI. *Brain Inj* 27(9): 1032–7.

327. Kocka A, Gagnon J (2014) Definition of Impulsivity and Related Terms Following Traumatic Brain Injury: A Review of the Different Concepts and Measures Used to Assess Impulsivity, Disinhibition and other Related Concepts. *Behav Sci* 4(4): 352–70.
328. Rochat L, Beni C, Billieux J, Azouvi P, Annoni J-M, Van der Linden M (2010) Assessment of impulsivity after moderate to severe traumatic brain injury. *Neuropsychol Rehabil* 20(5): 778–97.
329. Fujiwara E, Schwartz ML, Gao F, Black SE, Levine B (2008) Ventral frontal cortex functions and quantified MRI in traumatic brain injury. *Neuropsychologia* 46(2): 461–74.
330. Wilde EA, Hunter JV, Newsome MR, Scheibel RS, Bigler ED, Johnson JL i suradnici (2005) Frontal and temporal morphometric findings on MRI in children after moderate to severe traumatic brain injury. *J Neurotrauma* 22(3): 333–44.
331. Levin HS, Amparo E, Eisenberg HM, Williams DH, High WM, McArdle CB i suradnici (1987) Magnetic resonance imaging and computerized tomography in relation to the neurobehavioral sequelae of mild and moderate head injuries. *J Neurosurg* 66(5): 706–13.
332. Cole JT, Yarnell A, Kean WS, Gold E, Lewis B, Ren M, i suradnici (2011) Craniotomy: true sham for traumatic brain injury, or a sham of a sham? *J Neurotrauma* 28(3): 359–69.
333. Marklund N, Hillered L (2011) Animal modelling of traumatic brain injury in preclinical drug development: where do we go from here? *Br J Pharmacol.* 164(4): 1207–29.
334. Xiong Y, Mahmood A, Chopp M (2013) Animal models of traumatic brain injury. *Nat Rev Neurosci* 14(2): 128–42.
335. Dixon CE, Clifton GL, Lighthall JW, Yaghami AA, Hayes RL (1991) A controlled cortical impact model of traumatic brain injury in the rat. *J Neurosci Methods* 39(3): 253–62.
336. Hall ED, Sullivan PG, Gibson TR, Pavel KM, Thompson BM, Scheff SW (2005) Spatial and temporal characteristics of neurodegeneration after controlled cortical impact in mice: more than a focal brain injury. *J Neurotrauma* 22(2): 252–65.
337. Dail WG, Feeney DM, Murray HM, Linn RT, Boyeson MG (1981) Responses to cortical injury: II. Widespread depression of the activity of an enzyme in cortex remote from a focal injury. *Brain Res* 211(1): 79–89.
338. Feeney DM, Boyeson MG, Linn RT, Murray HM, Dail WG (1981) Responses to cortical injury: I. Methodology and local effects of contusions in the rat. *Brain Res* 211(1): 67–77.
339. Albert-Weissenberger C, Sirén A-L (2010) Experimental traumatic brain injury. *Exp Transl Stroke Med* 2(1): 16.

340. Marmarou A, Foda MA, van den Brink W, Campbell J, Kita H, Demetriadou K (1994) A new model of diffuse brain injury in rats. Part I: Pathophysiology and biomechanics. *J Neurosurg* 80(2): 291–300.
341. McIntosh TK, Noble L, Andrews B, Faden AI (1987) Traumatic brain injury in the rat: characterization of a midline fluid-percussion model. *Cent Nerv Syst Trauma J Am Paralyt Assoc* 4(2): 119–34.
342. Lighthall JW (1988) Controlled cortical impact: a new experimental brain injury model. *J Neurotrauma* 5(1): 1–15.
343. Thompson HJ, Lifshitz J, Marklund N, Grady MS, Graham DI, Hovda DA i suradnici (2005) Lateral fluid percussion brain injury: a 15-year review and evaluation. *J Neurotrauma* 22(1): 42–75.
344. Carbonell WS, Grady MS (1999) Regional and temporal characterization of neuronal, glial, and axonal response after traumatic brain injury in the mouse. *Acta Neuropathol (Berl)* 98(4): 396–406.
345. Bradford MM (1976) A rapid and sensitive method for the quantitation of microgram quantities of protein utilizing the principle of protein-dye binding. *Anal Biochem* 72: 248–54.
346. Lacar B, Young SZ, Platel J-C, Bordey A (2010) Imaging and recording subventricular zone progenitor cells in live tissue of postnatal mice. *Front Neurosci* 4.
347. Hallam TM, Floyd CL, Folkerts MM, Lee LL, Gong Q-Z, Lyeth BG i suradnici (2004) Comparison of behavioral deficits and acute neuronal degeneration in rat lateral fluid percussion and weight-drop brain injury models. *J Neurotrauma* 21(5): 521–39.
348. Schmued LC, Hopkins KJ (2000) Fluoro-Jade B: a high affinity fluorescent marker for the localization of neuronal degeneration. *Brain Res* 874(2): 123–30.
349. Neese SL, Clough RW, Banz WJ, Smith DC (2010) Z-Bisdehydrodoisynolic acid (Z-BDDA): an estrogenic seco-steroid that enhances behavioral recovery following moderate fluid percussion brain injury in male rats. *Brain Res* 1362: 93–101.
350. Reid WM, Rolfe A, Register D, Levasseur JE, Churn SB, Sun D (2010) Strain-related differences after experimental traumatic brain injury in rats. *J Neurotrauma* 27(7): 1243–53.
351. Smith DC, Modglin AA, Roosevelt RW, Neese SL, Jensen RA, Browning RA i suradnici (2005) Electrical stimulation of the vagus nerve enhances cognitive and motor recovery following moderate fluid percussion injury in the rat. *J Neurotrauma* 22(12): 1485–502.
352. Cortez SC, McIntosh TK, Noble LJ (1989) Experimental fluid percussion brain injury: vascular disruption and neuronal and glial alterations. *Brain Res* 482(2): 271–82.

353. Tan AA, Quigley A, Smith DC, Hoane MR (2009) Strain Differences in Response to Traumatic Brain Injury in Long-Evans Compared to Sprague-Dawley Rats. *J Neurotrauma* 26(4): 539–48.
354. Fujikawa DG, Shinmei SS, Cai B (2000) Seizure-induced neuronal necrosis: implications for programmed cell death mechanisms. *Epilepsia* 41 Suppl 6: S9-13.
355. Eldadah BA, Faden AI (2000) Caspase pathways, neuronal apoptosis, and CNS injury. *J Neurotrauma* 17(10): 811–29.
356. Clark RS, Kochanek PM, Chen M, Watkins SC, Marion DW, Chen J i suradnici (1999) Increases in Bcl-2 and cleavage of caspase-1 and caspase-3 in human brain after head injury. *FASEB J Off Publ Fed Am Soc Exp Biol* 13(8): 813–21.
357. Knoblach SM, Nikolaeva M, Huang X, Fan L, Krajewski S, Reed JC i suradnici (2002) Multiple caspases are activated after traumatic brain injury: evidence for involvement in functional outcome. *J Neurotrauma* 19(10): 1155–70.
358. Yakovlev AG, Knoblach SM, Fan L, Fox GB, Goodnight R, Faden AI (1997) Activation of CPP32-like caspases contributes to neuronal apoptosis and neurological dysfunction after traumatic brain injury. *J Neurosci Off J Soc Neurosci* 17(19): 7415–24.
359. Joza N, Pospisilik JA, Hangen E, Hanada T, Modjtahedi N, Penninger JM i suradnici (2009) AIF: not just an apoptosis-inducing factor. *Ann N Y Acad Sci* 1171: 2–11.
360. Susin SA, Lorenzo HK, Zamzami N, Marzo I, Snow BE, Brothers GM i suradnici (1999) Molecular characterization of mitochondrial apoptosis-inducing factor. *Nature* 397(6718): 441–6.
361. Reix S, Mechawar N, Susin SA, Quirion R, Krantic S (2007) Expression of cortical and hippocampal apoptosis-inducing factor (AIF) in aging and Alzheimer's disease. *Neurobiol Aging* 28(3): 351–6.
362. Daugas E, Susin SA, Zamzami N, Ferri KF, Irinopoulou T, Larochette N i suradnici (2000) Mitochondrio-nuclear translocation of AIF in apoptosis and necrosis. *FASEB J Off Publ Fed Am Soc Exp Biol* 14(5): 729–39.
363. Ravagnan L, Roumier T, Kroemer G (2002) Mitochondria, the killer organelles and their weapons. *J Cell Physiol* 192(2): 131–7.
364. Slemmer JE, Zhu C, Landshamer S, Trabold R, Grohm J, Ardeshiri A i suradnici (2008) Causal Role of Apoptosis-Inducing Factor for Neuronal Cell Death Following Traumatic Brain Injury. *Am J Pathol* 173(6): 1795–805.
365. van Loo G, Saelens X, van Gurp M, MacFarlane M, Martin SJ, Vandenabeele P (2002) The role of mitochondrial factors in apoptosis: a Russian roulette with more than one bullet. *Cell Death Differ* 9(10): 1031–42.

366. Zhu C, Wang X, Huang Z, Qiu L, Xu F, Vahsen N i suradnici (2007) Apoptosis-inducing factor is a major contributor to neuronal loss induced by neonatal cerebral hypoxia-ischemia. *Cell Death Differ* 14(4): 775–84.
367. Lee BI, Chan PH, Kim GW (2005) Metalloporphyrin-based superoxide dismutase mimic attenuates the nuclear translocation of apoptosis-inducing factor and the subsequent DNA fragmentation after permanent focal cerebral ischemia in mice. *Stroke* 36(12): 2712–7.
368. Plesnila N, Zhu C, Culmsee C, Gröger M, Moskowitz MA, Blomgren K (2004) Nuclear translocation of apoptosis-inducing factor after focal cerebral ischemia. *J Cereb Blood Flow Metab Off J Int Soc Cereb Blood Flow Metab* 24(4): 458–66.
369. Wang H, Yu S-W, Koh DW, Lew J, Coombs C, Bowers W i suradnici (2004) Apoptosis-inducing factor substitutes for caspase executioners in NMDA-triggered excitotoxic neuronal death. *J Neurosci Off J Soc Neurosci* 24(48): 10963–73.
370. Piao C-S, Loane DJ, Stoica BA, Li S, Hanscom M, Cabatbat R i suradnici (2012) Combined inhibition of cell death induced by apoptosis inducing factor and caspases provides additive neuroprotection in experimental traumatic brain injury. *Neurobiol Dis* 46(3): 745–58.
371. Sevrioukova IF (2011) Apoptosis-inducing factor: structure, function, and redox regulation. *Antioxid Redox Signal* 14(12): 2545–79.
372. Middeldorp J, Hol EM (2011) GFAP in health and disease. *Prog Neurobiol* 93(3): 421–43.
373. Hill SJ, Barbarese E, McIntosh TK (1996) Regional heterogeneity in the response of astrocytes following traumatic brain injury in the adult rat. *J Neuropathol Exp Neurol* 55(12): 1221–9.
374. Okimura Y, Tanno H, Fukuda K, Ohga M, Nakamura M, Aihara N i suradnici (1996) Reactive astrocytes in acute stage after experimental brain injury: relationship to extravasated plasma protein and expression of heat shock protein. *J Neurotrauma* 13(7): 385–93.
375. Vink R, Mullins PG, Temple MD, Bao W, Faden AI (2001) Small shifts in craniotomy position in the lateral fluid percussion injury model are associated with differential lesion development. *J Neurotrauma* 18(8): 839–47.
376. Onyszchuk G, LeVine SM, Brooks WM, Berman NEJ (2009) Post-acute pathological changes in the thalamus and internal capsule in aged mice following controlled cortical impact injury: a magnetic resonance imaging, iron histochemical, and glial immunohistochemical study. *Neurosci Lett* 452(2): 204–8.
377. van Landeghem FK, Stover JF, Bechmann I, Brück W, Unterberg A, Bührer C i suradnici (2001) Early expression of glutamate transporter proteins in ramified microglia after controlled cortical impact injury in the rat. *Glia* 35(3): 167–79.

378. Raghavendra Rao VL, Dogan A, Bowen KK, Dempsey RJ (2000) Traumatic brain injury leads to increased expression of peripheral-type benzodiazepine receptors, neuronal death, and activation of astrocytes and microglia in rat thalamus. *Exp Neurol* 161(1): 102–14.
379. Ekmark-Lewén S, Flygt J, Kiwanuka O, Meyerson BJ, Lewén A, Hillered L i suradnici (2013) Traumatic axonal injury in the mouse is accompanied by a dynamic inflammatory response, astroglial reactivity and complex behavioral changes. *J Neuroinflammation* 10: 44.
380. Smith DH, Soares HD, Pierce JS, Perlman KG, Saatman KE, Meaney DF i suradnici (1995) A model of parasagittal controlled cortical impact in the mouse: cognitive and histopathologic effects. *J Neurotrauma* 12(2): 169–78.
381. Goda M, Isono M, Fujiki M, Kobayashi H (2002) Both MK801 and NBQX reduce the neuronal damage after impact-acceleration brain injury. *J Neurotrauma* 19(11): 1445–56.
382. Dietrich WD, Truettner J, Zhao W, Alonso OF, Busto R, Ginsberg MD (1999) Sequential changes in glial fibrillary acidic protein and gene expression following parasagittal fluid-percussion brain injury in rats. *J Neurotrauma* 16(7): 567–81.
383. Susarla BTS, Villapol S, Yi J-H, Geller HM, Symes AJ (2014) Temporal patterns of cortical proliferation of glial cell populations after traumatic brain injury in mice. *ASN Neuro* 6(3): 159–70.
384. Liu G, Ma H, Jiang L, Zhao Y (2007) Allograft inflammatory factor-1 and its immune regulation. *Autoimmunity* 40(2): 95–102.
385. Igarashi T, Potts MB, Noble-Haesslein LJ (2007) Injury severity determines Purkinje cell loss and microglial activation in the cerebellum after cortical contusion injury. *Exp Neurol* 203(1): 258–68.
386. Donat CK, Gaber K, Meixensberger J, Brust P, Pinborg LH, Hansen HH i suradnici (2016) Changes in Binding of [(123)I]CLINDE, a High-Affinity Translocator Protein 18 kDa (TSPO) Selective Radioligand in a Rat Model of Traumatic Brain Injury. *Neuromolecular Med* 18(2): 158–69.
387. Hazra A, Macolino C, Elliott MB, Chin J (2014) Delayed thalamic astrocytosis and disrupted sleep-wake patterns in a preclinical model of traumatic brain injury. *J Neurosci Res* 92(11): 1434–45.
388. Downer EJ, Cowley TR, Lyons A, Mills KHG, Berezin V, Bock E i suradnici (2010) A novel anti-inflammatory role of NCAM-derived mimetic peptide, FGL. *Neurobiol Aging* 31(1): 118–28.
389. Turtzo LC, Lescher J, Janes L, Dean DD, Budde MD, Frank JA (2014) Macrophagic and microglial responses after focal traumatic brain injury in the female rat. *J Neuroinflammation* 11: 82.

390. Ransohoff RM (2016) A polarizing question: do M1 and M2 microglia exist? *Nat Neurosci* 19(8): 987–91.
391. Louveau A, Nerrière-Daguin V, Vanhove B, Naveilhan P, Neunlist M, Nicot A i suradnici (2015) Targeting the CD80/CD86 costimulatory pathway with CTLA4-Ig directs microglia toward a repair phenotype and promotes axonal outgrowth. *Glia* 63(12): 2298–312.
392. Zimmer H, Riese S, Régnier-Vigouroux A (2003) Functional characterization of mannose receptor expressed by immunocompetent mouse microglia. *Glia* 42(1): 89–100.
393. Inohara H, Akahani S, Raz A (1998) Galectin-3 stimulates cell proliferation. *Exp Cell Res* 245(2): 294–302.
394. Pasquini LA, Millet V, Hoyos HC, Giannoni JP, Croci DO, Marder M i suradnici (2011) Galectin-3 drives oligodendrocyte differentiation to control myelin integrity and function. *Cell Death Differ* 18(11): 1746–56.
395. Venkatesan C, Chrzaszcz M, Choi N, Wainwright MS (2010) Chronic upregulation of activated microglia immunoreactive for galectin-3/Mac-2 and nerve growth factor following diffuse axonal injury. *J Neuroinflammation* 7: 32.
396. Ransohoff RM, Cardona AE (2010) The myeloid cells of the central nervous system parenchyma. *Nature* 468(7321): 253–62.
397. Prinz M, Priller J, Sisodia SS, Ransohoff RM (2011) Heterogeneity of CNS myeloid cells and their roles in neurodegeneration. *Nat Neurosci* 14(10): 1227–35.
398. Gao JJ, Diesl V, Wittmann T, Morrison DC, Ryan JL, Vogel SN i suradnici (2002) Regulation of gene expression in mouse macrophages stimulated with bacterial CpG-DNA and lipopolysaccharide. *J Leukoc Biol* 72(6): 1234–45.
399. Ling Z, Zhu Y, Tong C wai, Snyder JA, Lipton JW, Carvey PM (2006) Progressive dopamine neuron loss following supra-nigral lipopolysaccharide (LPS) infusion into rats exposed to LPS prenatally. *Exp Neurol* 199(2): 499–512.
400. Mantovani A, Sica A, Sozzani S, Allavena P, Vecchi A, Locati M (2004) The chemokine system in diverse forms of macrophage activation and polarization. *Trends Immunol* 25(12): 677–86.
401. Sica A, Schioppa T, Mantovani A, Allavena P (2006) Tumour-associated macrophages are a distinct M2 polarised population promoting tumour progression: potential targets of anti-cancer therapy. *Eur J Cancer Oxf Engl* 42(6): 717–27.
402. Gordon S (2003) Alternative activation of macrophages. *Nat Rev Immunol* 3(1): 23–35.
403. Chen M-K, Guilarte TR (2008) Translocator protein 18 kDa (TSPO): molecular sensor of brain injury and repair. *Pharmacol Ther* 118(1): 1–17.

404. Popovich PG, Longbrake EE (2008) Can the immune system be harnessed to repair the CNS? *Nat Rev Neurosci* 9(6): 481–93.
405. Lalancette-Hébert M, Gowing G, Simard A, Weng YC, Kriz J (2007) Selective ablation of proliferating microglial cells exacerbates ischemic injury in the brain. *J Neurosci Off J Soc Neurosci* 27(10): 2596–605.
406. Schmid CD, Melchior B, Masek K, Puntambekar SS, Danielson PE, Lo DD i suradnici (2009) Differential gene expression in LPS/IFN γ activated microglia and macrophages: in vitro versus in vivo. *J Neurochem* 109(1): 117–25.
407. Saijo K, Glass CK (2011) Microglial cell origin and phenotypes in health and disease. *Nat Rev Immunol* 11(11): 775–87.
408. Shojo H, Kibayashi K (2006) Changes in localization of synaptophysin following fluid percussion injury in the rat brain. *Brain Res* 1078(1): 198–211.
409. Valtorta F, Pennuto M, Bonanomi D, Benfenati F (2004) Synaptophysin: leading actor or walk-on role in synaptic vesicle exocytosis? *BioEssays News Rev Mol Cell Dev Biol*. 26(4): 445–53.
410. Hirokawa N (1998) Kinesin and dynein superfamily proteins and the mechanism of organelle transport. *Science* 279(5350): 519–26.
411. Wiedenmann B, Franke WW (1985) Identification and localization of synaptophysin, an integral membrane glycoprotein of Mr 38,000 characteristic of presynaptic vesicles. *Cell* 41(3): 1017–28.
412. Navone F, Jahn R, Di Gioia G, Stukenbrok H, Greengard P, De Camilli P (1986) Protein p38: an integral membrane protein specific for small vesicles of neurons and neuroendocrine cells. *J Cell Biol* 103(6 Pt 1): 2511–27.
413. Südhof TC, Lottspeich F, Greengard P, Mehl E, Jahn R (1987) A synaptic vesicle protein with a novel cytoplasmic domain and four transmembrane regions. *Science* 238(4830): 1142–4.
414. Alder J, Lu B, Valtorta F, Greengard P, Poo MM (1992) Calcium-dependent transmitter secretion reconstituted in *Xenopus* oocytes: requirement for synaptophysin. *Science* 257(5070): 657–61.
415. Alder J, Xie ZP, Valtorta F, Greengard P, Poo M (1992) Antibodies to synaptophysin interfere with transmitter secretion at neuromuscular synapses. *Neuron* 9(4): 759–68.
416. Edelmann L, Hanson PI, Chapman ER, Jahn R (1995) Synaptobrevin binding to synaptophysin: a potential mechanism for controlling the exocytotic fusion machine. *EMBO J* 14(2): 224–31.
417. Sugita S, Janz R, Südhof TC (1999) Synaptogyrins Regulate Ca²⁺-dependent Exocytosis in PC12 Cells. *J Biol Chem* 274(27): 18893–901.

418. Daly C, Sugimori M, Moreira JE, Ziff EB, Llinás R (2000) Synaptophysin regulates clathrin-independent endocytosis of synaptic vesicles. *Proc Natl Acad Sci U S A* 97(11): 6120–5.
419. Thiele C, Hannah MJ, Fahrenholz F, Huttner WB (2000) Cholesterol binds to synaptophysin and is required for biogenesis of synaptic vesicles. *Nat Cell Biol* 2(1): 42–9.
420. Bergmann M, Post A, Rittel I, Bechmann I, Nitsch R (1997) Expression of synaptophysin in sprouting neurons after entorhinal lesion in the rat. *Exp Brain Res* 117(1): 80–6.
421. Tarsa L, Goda Y (2002) Synaptophysin regulates activity-dependent synapse formation in cultured hippocampal neurons. *Proc Natl Acad Sci U S A* 99(2): 1012–6.
422. Thompson SN, Gibson TR, Thompson BM, Deng Y, Hall ED (2006) Relationship of calpain-mediated proteolysis to the expression of axonal and synaptic plasticity markers following traumatic brain injury in mice. *Exp Neurol* 201(1): 253–65.
423. Cabalka LM, Ritchie TC, Coulter JD (1990) Immunolocalization and quantitation of a novel nerve terminal protein in spinal cord development. *J Comp Neurol* 295(1): 83–91.
424. Stroemer RP, Kent TA, Hulsebosch CE (1995) Neocortical neural sprouting, synaptogenesis, and behavioral recovery after neocortical infarction in rats. *Stroke* 26(11): 2135–44.
425. Oestreicher AB, Gispen WH (1986) Comparison of the immunocytochemical distribution of the phosphoprotein B-50 in the cerebellum and hippocampus of immature and adult rat brain. *Brain Res* 375(2): 267–79.
426. Skene JH (1989) Axonal growth-associated proteins. *Annu Rev Neurosci* 12: 127–56.
427. Benowitz LI, Routtenberg A (1997) GAP-43: an intrinsic determinant of neuronal development and plasticity. *Trends Neurosci* 20(2): 84–91.
428. Curtis R, Green D, Lindsay RM, Wilkin GP (1993) Up-regulation of GAP-43 and growth of axons in rat spinal cord after compression injury. *J Neurocytol* 22(1): 51–64.
429. Miyake K, Yamamoto W, Tadokoro M, Takagi N, Sasakawa K, Nitta A i suradnici (2002) Alterations in hippocampal GAP-43, BDNF, and L1 following sustained cerebral ischemia. *Brain Res* 935(1–2): 24–31.
430. Stroemer RP, Kent TA, Hulsebosch CE (1993) Acute increase in expression of growth associated protein GAP-43 following cortical ischemia in rat. *Neurosci Lett* 162(1–2): 51–4.
431. Hulsebosch CE, DeWitt DS, Jenkins LW, Prough DS (1998) Traumatic brain injury in rats results in increased expression of Gap-43 that correlates with behavioral recovery. *Neurosci Lett* 255(2): 83–6.

432. Emery DL, Raghupathi R, Saatman KE, Fischer I, Grady MS, McIntosh TK (2000) Bilateral growth-related protein expression suggests a transient increase in regenerative potential following brain trauma. *J Comp Neurol* 424(3): 521–31.
433. Christman CW, Salvant JB, Walker SA, Povlishock JT (1997) Characterization of a prolonged regenerative attempt by diffusely injured axons following traumatic brain injury in adult cat: a light and electron microscopic immunocytochemical study. *Acta Neuropathol (Berl)* 94(4): 329–37.
434. Schirmer L, Merkler D, König FB, Brück W, Stadelmann C (2013) Neuroaxonal regeneration is more pronounced in early multiple sclerosis than in traumatic brain injury lesions. *Brain Pathol Zurich Switz* 23(1): 2–12.
435. Liu Z, Li Y, Cui Y, Roberts C, Lu M, Wilhelmsson U i suradnici (2014) Beneficial effects of gfap/vimentin reactive astrocytes for axonal remodeling and motor behavioral recovery in mice after stroke. *Glia* 62(12): 2022–33.
436. Ordek G, Proddutur A, Santhakumar V, Pfister BJ, Sahin M (2014) Electrophysiological monitoring of injury progression in the rat cerebellar cortex. *Front Syst Neurosci* 8:197.
437. Ai J, Baker A (2002) Presynaptic hyperexcitability at cerebellar synapses in traumatic injury rat. *Neurosci Lett* 332(3): 155–8.
438. Ai J, Baker A (2004) Presynaptic excitability as a potential target for the treatment of the traumatic cerebellum. *Pharmacology* 71(4): 192–8.
439. Ai J, Liu E, Park E, Baker AJ (2007) Structural and functional alterations of cerebellum following fluid percussion injury in rats. *Exp Brain Res* 177(1): 95–112.
440. Iacopino A, Christakos S, German D, Sonsalla PK, Altar CA (1992) Calbindin-D28K-containing neurons in animal models of neurodegeneration: possible protection from excitotoxicity. *Brain Res Mol Brain Res* 13(3): 251–61.
441. Lukas W, Jones KA (1994) Cortical neurons containing calretinin are selectively resistant to calcium overload and excitotoxicity in vitro. *Neuroscience* 61(2): 307–16.
442. Dusart I, Sotelo C (1994) Lack of Purkinje cell loss in adult rat cerebellum following protracted axotomy: degenerative changes and regenerative attempts of the severed axons. *J Comp Neurol* 347(2): 211–32.
443. Dusart I, Ghomari A, Wehrle R, Morel MP, Bouslama-Oueghlani L, Camand E i suradnici (2005) Cell death and axon regeneration of Purkinje cells after axotomy: challenges of classical hypotheses of axon regeneration. *Brain Res Brain Res Rev* 49(2): 300–16.
444. Rossi F, Gianola S, Corvetti L (2006) The strange case of Purkinje axon regeneration and plasticity. *Cerebellum Lond Engl* 5(2): 174–82.
445. Fukuda K, Aihara N, Sagar SM, Sharp FR, Pitts LH, Honkaniemi J i suradnici (1996) Purkinje cell vulnerability to mild traumatic brain injury. *J Neurotrauma* 13(5): 255–66.

446. Mautes AE, Fukuda K, Noble LJ (1996) Cellular response in the cerebellum after midline traumatic brain injury in the rat. *Neurosci Lett* 214(2–3): 95–8.
447. Hoshino S, Kobayashi S, Furukawa T, Asakura T, Teramoto A (2003) Multiple immunostaining methods to detect traumatic axonal injury in the rat fluid-percussion brain injury model. *Neurol Med Chir (Tokyo)* 43(4): 165–174.
448. Ding Y, Yao B, Lai Q, McAllister JP (2001) Impaired motor learning and diffuse axonal damage in motor and visual systems of the rat following traumatic brain injury. *Neurol Res* 23(2–3): 193–202.
449. Matthews MA, Carey ME, Soblosky JS, Davidson JF, Tabor SL (1998) Focal brain injury and its effects on cerebral mantle, neurons, and fiber tracks. *Brain Res* 794(1): 1–18.
450. Kilbourne M, Kuehn R, Tosun C, Caridi J, Keledjian K, Bochicchio G i suradnici (2009) Novel model of frontal impact closed head injury in the rat. *J Neurotrauma* 26(12): 2233–43.
451. Liou AKF, Clark RS, Henshall DC, Yin X-M, Chen J (2003) To die or not to die for neurons in ischemia, traumatic brain injury and epilepsy: a review on the stress-activated signaling pathways and apoptotic pathways. *Prog Neurobiol* 69(2): 103–42.
452. Gaetz M (2004) The neurophysiology of brain injury. *Clin Neurophysiol Off J Int Fed Clin Neurophysiol* 115(1): 4–18.
453. Park E, McKnight S, Ai J, Baker AJ (2006) Purkinje cell vulnerability to mild and severe forebrain head trauma. *J Neuropathol Exp Neurol* 65(3): 226–34.
454. Rubenstein R, Wang KK, Chiu A, Grinkina N, Sharma DR, Agarwal S i suradnici (2016) PrP(C) expression and calpain activity independently mediate the effects of closed head injury in mice. *Behav Brain Res* doi: 10.1016/j.bbr.2016.04.041.
455. Pekny M, Wilhelmsson U, Bogestål YR, Pekna M (2007) The role of astrocytes and complement system in neural plasticity. *Int Rev Neurobiol* 82: 95–111.
456. Li Y, Chopp M (1999) Temporal profile of nestin expression after focal cerebral ischemia in adult rat. *Brain Res* 838(1–2): 1–10.
457. Toivola DM, Strnad P, Habtezion A, Omary MB (2010) Intermediate filaments take the heat as stress proteins. *Trends Cell Biol* 20(2): 79–91.
458. Seo T-B, Kim B-K, Ko I-G, Kim D-H, Shin M-S, Kim C-J i suradnici (2010) Effect of treadmill exercise on Purkinje cell loss and astrocytic reaction in the cerebellum after traumatic brain injury. *Neurosci Lett* 481(3): 178–82.
459. Fukuda K, Richmon JD, Sato M, Sharp FR, Panter SS, Noble LJ (1996) Induction of heme oxygenase-1 (HO-1) in glia after traumatic brain injury. *Brain Res* 736(1–2): 68–75.

460. Rothstein JD, Dykes-Hoberg M, Pardo CA, Bristol LA, Jin L, Kuncl RW i suradnici (1996) Knockout of glutamate transporters reveals a major role for astroglial transport in excitotoxicity and clearance of glutamate. *Neuron* 16(3): 675–86.
461. Milenkovic I, Nedeljkovic N, Filipovic R, Pekovic S, Culic M, Rakic L i suradnici (2005) Pattern of glial fibrillary acidic protein expression following kainate-induced cerebellar lesion in rats. *Neurochem Res* 30(2): 207–13.
462. Tam WY, Ma CHE (2014) Bipolar/rod-shaped microglia are proliferating microglia with distinct M1/M2 phenotypes. *Sci Rep* 4: 7279.
463. Giulian D (1987) Ameboid microglia as effectors of inflammation in the central nervous system. *J Neurosci Res* 18(1): 155–71, 132–3.
464. Ginhoux F, Greter M, Leboeuf M, Nandi S, See P, Gokhan S i suradnici (2010) Fate mapping analysis reveals that adult microglia derive from primitive macrophages. *Science* 330(6005): 841–5.
465. Schulz C, Gomez Perdiguero E, Chorro L, Szabo-Rogers H, Cagnard N, Kierdorf K i suradnici (2012) A lineage of myeloid cells independent of Myb and hematopoietic stem cells. *Science* 336(6077): 86–90.
466. Sajja VSSS, Hubbard WB, Hall CS, Ghoddoussi F, Galloway MP, VandeVord PJ (2015) Enduring deficits in memory and neuronal pathology after blast-induced traumatic brain injury. *Sci Rep* 5: 15075.
467. Kwon S-KC, Kovesdi E, Gyorgy AB, Wingo D, Kamnaksh A, Walker J i suradnici (2011) Stress and traumatic brain injury: a behavioral, proteomics, and histological study. *Front Neurol* 2: 12.
468. Hoane MR, Akstulewicz SL, Toppen J (2003) Treatment with vitamin B3 improves functional recovery and reduces GFAP expression following traumatic brain injury in rats. *J Neurotrauma* 20(11): 1189–99.
469. Hoane MR (2005) Treatment with magnesium improves reference memory but not working memory while reducing GFAP expression following traumatic brain injury. *Restor Neurol Neurosci* 23(2): 67–77.
470. Djebaili M, Guo Q, Pettus EH, Hoffman SW, Stein DG (2005) The neurosteroids progesterone and allopregnanolone reduce cell death, gliosis, and functional deficits after traumatic brain injury in rats. *J Neurotrauma* 22(1): 106–18.
471. Pettus EH, Wright DW, Stein DG, Hoffman SW (2005) Progesterone treatment inhibits the inflammatory agents that accompany traumatic brain injury. *Brain Res* 1049(1): 112–9.
472. Cutler SM, Vanlandingham JW, Stein DG (2006) Tapered progesterone withdrawal promotes long-term recovery following brain trauma. *Exp Neurol* 200(2): 378–85.

473. Guo Q, Sayeed I, Baronne LM, Hoffman SW, Guennoun R, Stein DG (2006) Progesterone administration modulates AQP4 expression and edema after traumatic brain injury in male rats. *Exp Neurol* 198(2): 469–78.
474. Hua F, Reiss JI, Tang H, Wang J, Fowler X, Sayeed I i suradnici (2012) Progesterone and low-dose vitamin D hormone treatment enhances sparing of memory following traumatic brain injury. *Horm Behav* 61(4): 642–51.
475. Meffre D, Labombarda F, Delespierre B, Chastre A, De Nicola AF, Stein DG i suradnici (2013) Distribution of membrane progesterone receptor alpha in the male mouse and rat brain and its regulation after traumatic brain injury. *Neuroscience* 231: 111–24.
476. Hoffman SW, Fülöp Z, Stein DG (1994) Bilateral frontal cortical contusion in rats: behavioral and anatomic consequences. *J Neurotrauma* 11(4): 417–31.
477. Song S, Kong X, Acosta S, Sava V, Borlongan C, Sanchez-Ramos J (2016) Granulocyte-colony stimulating factor promotes brain repair following traumatic brain injury by recruitment of microglia and increasing neurotrophic factor expression. *Restor Neurol Neurosci* 34(3): 415–31.
478. Gage FH (2002) Neurogenesis in the Adult Brain. *J Neurosci* 22(3): 612–3.
479. Chang EH, Adorjan I, Mundim MV, Sun B, Dizon MLV, Szele FG (2016) Traumatic Brain Injury Activation of the Adult Subventricular Zone Neurogenic Niche. *Front Neurosci* 10: 332.
480. Zheng W, ZhuGe Q, Zhong M, Chen G, Shao B, Wang H i suradnici (2013) Neurogenesis in Adult Human Brain after Traumatic Brain Injury. *J Neurotrauma* 30(22): 1872–80.
481. Saha B, Peron S, Murray K, Jaber M, Gaillard A (2013) Cortical lesion stimulates adult subventricular zone neural progenitor cell proliferation and migration to the site of injury. *Stem Cell Res* 11(3): 965–77.
482. Moon Y, Kim JY, Kim WR, Kim HJ, Jang MJ, Nam Y i suradnici (2013) Function of ezrin-radixin-moesin proteins in migration of subventricular zone-derived neuroblasts following traumatic brain injury. *Stem Cells Dayt Ohio* 31(8): 1696–705.
483. Kokovay E, Goderie S, Wang Y, Lotz S, Lin G, Sun Y i suradnici (2010) Adult SVZ lineage cells home to and leave the vascular niche via differential responses to SDF1/CXCR4 signaling. *Cell Stem Cell* 7(2): 163–73.
484. Jankovski A, Garcia C, Soriano E, Sotelo C (1998) Proliferation, migration and differentiation of neuronal progenitor cells in the adult mouse subventricular zone surgically separated from its olfactory bulb. *Eur J Neurosci* 10(12): 3853–68.
485. Alonso G, Prieto M, Chauvet N (1999) Tangential migration of young neurons arising from the subventricular zone of adult rats is impaired by surgical lesions passing through their natural migratory pathway. *J Comp Neurol* 405(4): 508–28.

8. ŽIVOTOPIS AUTORA

Petra Dolenc rođena je 20. ožujka 1984. godine u Zagrebu. Osnovnu školu i gimnaziju polazila je u Oroslavju (Hrvatsko zagorje). Diplomirala je 2009. godine na Biološkom odsjeku Prirodoslovno–matematičkog fakulteta Sveučilišta u Zagrebu, na dva smjera: smjer diplomirani inženjer biologije i smjer profesor biologije. Diplomski rad „Fiziološke posljedice perinatalne primjene prekursora serotonina u štakora“ izradila je na Zavodu za animalnu fiziologiju Biološkog odsjeka Prirodoslovno-matematičkog fakulteta Sveučilišta u Zagrebu (mentorica: prof. dr. sc. Dubravka Hranilović). Dobitnica je Rektorove nagrade 2009. godine za studentski znanstveni rad „Molekularno određivanje spola ptica na temelju razlika CHD-W i CHD-Z gena“ (mentorica: dr. sc. Ivna Kocijan). Od 2009. do 2011. godine radila je kao nastavnik biologije u Srednjoj školi Oroslavje, te je 2010. položila stručni ispit u 5. gimnaziji u Zagrebu. Uz to, od 2010. do 2011. radila je u naslovnom suradničkom zvanju asistent (bez zasnivanja radnog odnosa) na Zoologijskom zavodu Biološkog odsjeka Prirodoslovno-matematičkog fakulteta Sveučilišta u Zagrebu. Od 2011. do danas zaposlena je kao znanstveni novak u suradničkom zvanju asistent na Zavodu za farmakologiju Medicinskog fakulteta Sveučilišta u Rijeci, gdje sudjeluje u nastavi i znanstvenom projektu „Epilepsija i traumatska ozljeda mozga: mehanizmi oštećenja i farmakoterapija“ (voditeljica: prof. dr. sc. Gordana Župan). Prethodnih godina objavila je nekoliko znanstvenih radova u području ornitologije, a danas joj je glavno područje znanstvenog interesa neuroznanost. Rado sudjeluje na događanjima za popularizaciju znanosti i znanstvenim radionicama za djecu.

Objavljeni znanstveni radovi, sudjelovanje na kongresima i autorske knjige:

Current Contents

1. Dolenc P, Pilipović K, Rajič, J, Župan G. Temporal pattern of neurodegeneration, programmed cell death, and neuroplastic responses in the thalamus after lateral fluid percussion brain injury in the rat. *Journal of Neuropathology & Experimental Neurology* 74: 512-526, 2015.
2. Pilipović K, Župan Ž, Dolenc P, Mršić-Pelčić J, Župan G. A single dose of PPAR γ agonist pioglitazone reduces cortical oxidative damage and microglial reaction following lateral fluid percussion brain injury in rats. *Progress in neuro-psychopharmacology & biological psychiatry* 59: 8-20, 2015.

3. Kocijan I, Dolenec P, Dolenec Z, Radović A. Resource allocation within the replacement clutch: do female European starling (*Sturnus vulgaris* Linneus) adjust their reproductive strategy after a full clutch loss? *Current Science* 107: 1597-1601, 2014.
4. Dolenec Z, Dolenec P, Kralj J. Egg-laying trend sin black redstar (*Phoenicurus ochruros* Gmelin). *Current Science* 102(7): 970-972, 2012.
5. Dolenec Z, Dolenec P. Influence of the local spring warming on the breeding phenology in blackcap (*Sylvia atricapilla*) in Croatia. *Journal of Environmental biology* 32(5): 625-627, 2011.
6. Dolenec P, Kocijan I, Dolenec Z. Intra-seasonal changes in reproductive strategy of a multi-brooded passerine: the tree sparrow, *Passer montanus*. *Ethology Ecology & Evolution* 23(4): 368-374, 2011.
7. Dolenec Z, Dolenec P, Møller AP. Warmer springs, laying date and clutch size of tree sparrows *Passer montanus* in Croatia. *Current Zoology* 57(3): 414-418, 2011.
8. Dolenec Z, Dolenec P. Spring migration characteristics of the House Martin, *Delichon urbica* (Aves: Hirundinidae) in Croatia: A rasponse to climate change? *Zoologia* 28(1): 139-141, 2011.
9. Dolenec Z, Dolenec P. Response of the Blackcap (*Sylvia atricapilla* L.) to temperature change. *Polish Journal of Ecology* 58(3): 605-608, 2010.
10. Dolenec Z, Dolenec P, Kralj J, Kiš-Novak D. Long-term trends in timing of breeding of the Barn Swallow *Hirundo rustica* L. in Croatia. *Polish Journal of Ecology* 57(3): 611-614, 2009.
11. Dolenec Z, Kralj J, Mustafić P, Dolenec P. Female biometrical characteristics and egg dimensions of the Starling (*Sturnus vulgaris* L.) in Croatia. *Polish Journal of Ecology* 56(3): 545-547, 2008.
12. Dolenec Z, Delić A, Kralj J, Dolenec P. Variation in egg dimensions of the Tree Sparrow (*Passer montanus* L.) in north-western Croatia. *Polish Journal of Ecology* 55(4): 841-845, 2007.

Science Citation Index Expanded

1. Kocijan I, Dolenec P, Šinko T, Nenadić DD, Pavoković G, Dolenec Z. Sex-typing bird species with little or no sexual dimorphism: an evaluation of molecular and morphological sexing. *Journal of Biological Research-Thessaloniki* 15: 145-150, 2011.
2. Blažević S, Dolenec P, Hranilović D. Physiological consequences of perinatal treatment of rats with 5-hydroxytryptophan. *Periodicum biologorum* 113(1): 81-86, 2010.
3. Dolenec Z, Dolenec P. Changes in spring migration of the wood pigeon (*Columba palumbus*) in northwestern Croatia. *Turkish Journal of Zoology* 34(2): 267-269, 2010.

Kongresna priopćenja

1. Pilipović K, Dolenec P, Župan Ž, Župan G. Pioglitazone reduces astrocytosis in rats with brain trauma. 8th Croatian Congress of Pharmacology with International Participation, Split, Hrvatska, 2016. (poster)
2. Dolenec P, Pilipović K, Križ J, Župan G. Lateral fluid percussion brain injury in the mouse: regional and temporal characterization of neuroinflammation. 5th Croatian Neuroscience Congress, Split, Hrvatska, 2015. (poster)
3. Dolenec P, Pilipović K, Župan G, Župan Ž. Hippocampal neurodegeneration and astrocytosis following traumatic brain injury in the rat: effects of a single dose of pioglitazone. 9th FENS Forum of Neuroscience, Milano, Italija, 2014. (poster)
4. Dolenec P, Rajič J, Pilipović K, Župan G. Regional and temporal pattern of neurodegeneration and synaptic reorganization after traumatic brain injury in the rat. Workshop "Application of biomaterials and in vivo imaging in stem cell research", Zagreb, Hrvatska, 2014. (poster)
5. Dolenec P, Pilipović K, Rajič J, Mršić-Pelčić J, Župan G. Neuronal damage and recovery in the thalamus following traumatic brain injury in the rat. 4th Croatian Congress of Neuroscience, Zagreb, Hrvatska, 2013. (poster)
6. Blažević S, Dolenec P, Jurčić Ž, Hranilović D. Pharmacologically induced hyperserotonemia: Perinatal treatments of rats with 5-hydroxytryptophan and tranylcypromine. Periodicum biologorum, 6th Croatian congress of pharmacology with international participation, Zagreb, Hrvatska, 2010. (poster)
7. Dolenec P, Šinko T, Kocijan I, Dolenec Z. Molekularno određivanje spola u ptica iz reda vrapčarki (Passeriformes) umnažanjem CHD gena. 10th Croatian Biological Congress, Osijek, Hrvatska, 2009. (poster)
8. Blažević S, Dolenec P, Hranilović D. Physiological consequences of perinatal treatment with serotonin precursor in Wistar rats. 10th Croatian Biological Congress, Osijek, 2009. (poster)

Autorske knjige, udžbenici, priručnici:

1. Bach-Rojecky L, Budimir D, Čulig J, Debeljak Ž, Dolenec P, Jovanović Ž, Mimica Matanović S, Modun D, Mudnić I, Rajič J, Šarčević S, Šešelja Perišin A, Včev A, Župan G. Priručnik o virtualnim pokusima iz farmakologije (urednici: Modun, D, Bach-Rojecky L). Medicinski fakultet Sveučilišta u Splitu, Split, 2013.

2. Dolenc Z, Dolenc P. Ugrožene i zaštićene ptice Hrvatske. Školska knjiga, Zagreb, 2013. (priručnik)
3. Dolenc P, Matan M. Živi svijet 2 – Carstvo živoga svijeta (priručnik s CD-om za nastavnike biologije za 2. razred biologije). Profil Internacional, Zagreb, 2010.