

# Forenzička analiza kostiju i zubi

---

Jukić, Lucija

Undergraduate thesis / Završni rad

2015

Degree Grantor / Ustanova koja je dodijelila akademski / stručni stupanj: **University of Zagreb, Faculty of Science / Sveučilište u Zagrebu, Prirodoslovno-matematički fakultet**

Permanent link / Trajna poveznica: <https://um.nsk.hr/um:nbn:hr:217:094692>

Rights / Prava: [In copyright](#)/[Zaštićeno autorskim pravom.](#)

Download date / Datum preuzimanja: **2024-11-07**



Repository / Repozitorij:

[Repository of the Faculty of Science - University of Zagreb](#)



**SVEUČILIŠTE U ZAGREBU**  
**PRIRODOSLOVNO - MATEMATIČKI FAKULTET**  
**BIOLOŠKI ODSJEK**

**FORENZIČKA ANALIZA KOSTIJU I ZUBI**

**FORENSIC ANALYSIS OF BONES AND TEETH**

**SEMINARSKI RAD**

Lucija Jukić

Preddiplomski studij molekularne biologije  
(Undergraduate study of Molecular biology)

Mentor: doc.dr.sc. Inga Marijanović

Zagreb, 2015.

## **SADRŽAJ:**

|  |    |
|--|----|
| 1. UVOD .....  | 1  |
| 2. KOSTI .....   | 2  |
| 2.1. Građa i razvoj kostiju .....                        | 2  |
| 2.2. Određivanje podataka o žrtvi analizom kostiju ..... | 3  |
| 2.2.1. Spol .....  | 3  |
| 2.2.2. Dob .....   | 4  |
| 2.2.3. Etnička pripadnost .....                          | 5  |
| 2.2.4. Superimpozicija i rekonstrukcija lica .....       | 6  |
| 3. ZUBI .....  | 8  |
| 3.1. Građa i razvoj zubi .....                           | 8  |
| 3.2. Određivanje podataka o žrtvi analizom zubi.....     | 8  |
| 3.2.1. Dob .....   | 9  |
| 3.2.2. Spol i etnička pripadnost .....                   | 10 |
| 4. DNA ANALIZA .....                                     | 11 |
| 4.1. Primjena u Hrvatskoj.....                           | 12 |
| 5. ZAKLJUČAK.....  | 13 |
| 6. LITERATURA.....                                       | 14 |
| 7. SAŽETAK.....  | 15 |
| 8. SUMMARY.....  | 15 |

## 1.UVOD

Kada su u pitanju masovna stradanja ljudi kao što je u slučaju prirodnih katastrofa (požari, potresi, poplave,...) ili avionskih nesreća i masovnih grobnica nakon rata, ono što se zatekne na mjestu događaja jest često velik broj pomiješani kostiju i zubi. Kod ovakvih slučajeva neophodna je suradnja forenzičkog antropologa i forenzičkog stomatologa koji pomoću kostiju i zubi, ako je broj i kvaliteta uzoraka iskoristiva, dolaze do važnih detalja o žrtvama, a u najboljem slučaju i do samog identiteta.

Prva stvar koju treba napraviti na mjestu događaja je utvrditi jesu li pronađeni ostaci ljudski, a zatim koliko je osoba u prikupljenom uzorku. Za svaku osobu zatim treba odrediti spol, dob u trenutku smrti, visinu, etničku pripadnost, postojanje zaživotnih trauma ili patoloških stanja. Prijesmrtne medicinske dokumentacije o preboljenim bolestima, traumama, kirurškim zahvatima, rendgenske snimke i prijesmrtni zubni kartoni vrlo su korisni u procesu identifikacije, ali rijetko dostupni. Ako identitet nije utvrđen primjenom standardnih metoda identifikacije, potrebno je primijeniti DNA analizu (Zulim, 2009).

Cilj ovog rada je ukratko opisati različite metode identifikacije na temelju pogodnih karakteristika kostiju i zubi, u prvom redu njihove čvrstoće i dobre održivosti.

## 2. KOSTI

### 2.1. Građa i razvoj kostiju

Kostur odraslog čovjeka se sastoji od 206 kostiju, dok je kod djece taj broj veći. Na temelju oblika, kosti se mogu podijeliti u 5 tipova: duge, kratke, spljoštene, nepravilne i sezamoidne (Gunn, 2009). Ljudski kostur ima 6 glavnih funkcija, a to su potpora, pokretljivost, zaštita, proizvodnja krvnih stanica, pohrana iona i endokrina regulacija. Tijekom života kosti se proizvode i stare. Povećavaju se do tridesete godine, nakon čega slijedi njihovo smanjivanje.

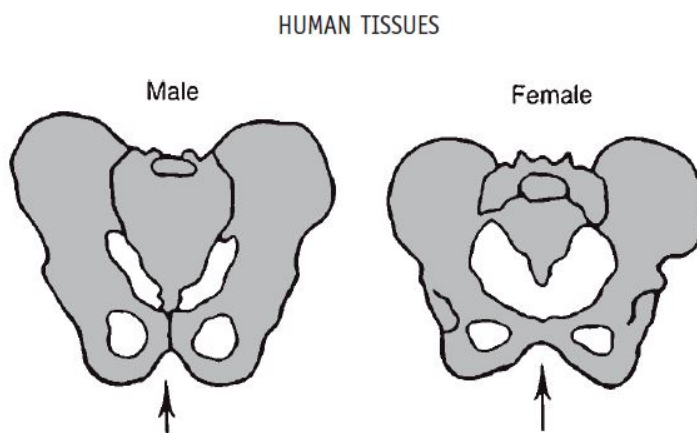
Kosti izgrađuju osteoblasti, stanice mezenhimskog podrijetla koje su zaslužne za stvaranje koštanog matriksa. U početnoj fazi stvaranja kosti, osteoblasti stvaraju kolagen i osnovnu tvar. Kolagen se brzo polimerizira u kolagenska vlakna pa nastaje osteoid koji nalikuje na hrskavicu, no u njemu se, za razliku od hrskavice, precipitiraju kalcijeve soli. Kako se stvara osteoid, neki osteoblasti ostaju u njemu i čine osteocite. Dakle, osteociti su zreli osteoblasti koji čine najveći udio u zreloj kosti i za razliku od osteoblasta ne mogu se mitotski dijeliti. Taloženjem minerala postupno dolazi do okoštavanja kostiju tijekom prvih nekoliko tjedana trudnoće. Skelet fetusa je kompletan i hrskavičan u 8 tjednu trudnoće, a primarni centri osifikacije se pojavljuju između 8-12 tjedna (Guyton, 1995). Kako se kost razvija, tako nastaje i pokosnica, membrana koja sadrži živce i krvne žile i štiti površinu kosti. Tijekom života, kosti se talože, lome i zamjenjuju. Tako na primjer ako dođe do loma neke kosti, krvne žile na tom području imaju sposobnost pojačati taloženje kalcij fosfata što pomaže u zacjeljivanju. Stanice osteoklasti imaju 3 uloge: izlučuju enzime koji pomažu u razgradnji određenih dijelova kostiju, sudjeluju u održavanju homeostaze time što razgradnjom kostiju povisuju razinu kalcija u krvi i uklanjaju mrtve stanice (Bertino, 2009).

## 2.2. Određivanje podataka o žrtvi analizom kostiju

### 2.2.1. Spol

Skelet odrasle žene i muškarca razlikuje se po obliku i veličini. Morfološke razlike u građi kostura između spolova počinju se razvijati već prije rođenja, a spolni dimorfizam povećava se tijekom djetinjstva i adolescencije. Nakon puberteta, otprilike oko osamnaeste godine života, spolne razlike u kosturu su toliko izražene da je moguće odrediti spol s velikom točnošću. Ženski kostur je manjih dimenzija i nježnije građe dok je muški veći i robusniji. Naravno, postoje individualne varijabilnosti, ali i varijabilnosti unutar samih populacija pa se i to prilikom istrage treba uzeti u obzir (Rajić-Šikanjić, Janković, 2003).

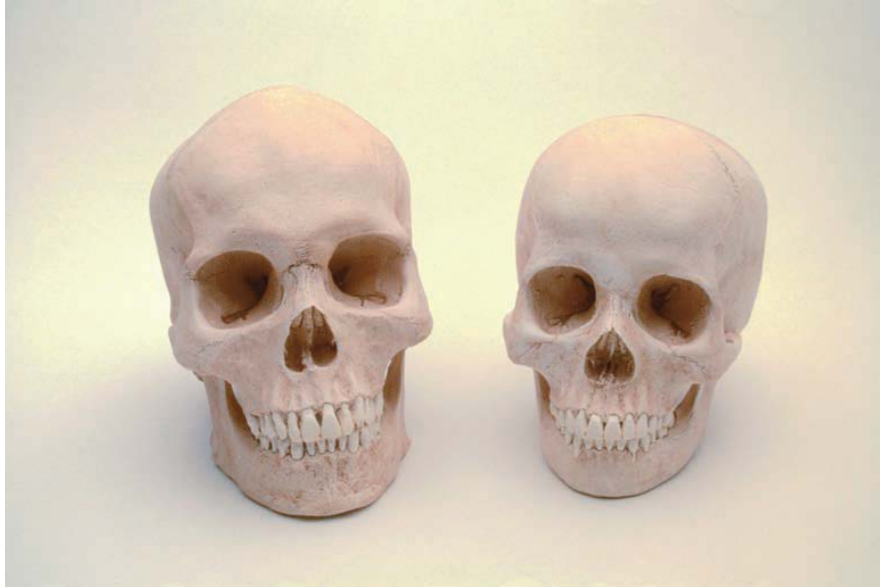Dio kostura prema kojemu se najlakše može odrediti spol jest zdjelica, koja je kod žena prostranija a i dio zdjelice - subpubični konkavitet (udubljenje na medijalnom rubu donje grane preponske kosti) kod žena je izražen i jako uočljiv, a kod muškaraca nedostaje ili je slabije izražen (Slika 1).



**Slika 1.** Usporedba muške i ženske zdjelice (preuzeto iz Gunn, 2009)

Drugi dio kostura prema kojemu se također može odrediti spol, ali s manjom preciznošću nego uz pomoć zdjelice, je lubanja. Kod žena je ona manja i nježnija, a čelo je zaobljenije i više vertikalno. Također, muškarci imaju manje očne šupljine u odnosu na lice koje su četvrtastijeg oblika u odnosu na okruglije kod žena. Ovo su samo neke od razlika i naravno, one nisu strogo pravilo (Slika 2).

Najbolja identifikacija se dobiva kombinacijom podataka o zdjelici i lubanji, a uz njih postoje i razlike u bedrenoj kosti i prsnom košu.



**Slika 2.** Muška i ženska lubanja (preuzeto iz Saferstein, 2013)

### 2.2.2. Dob

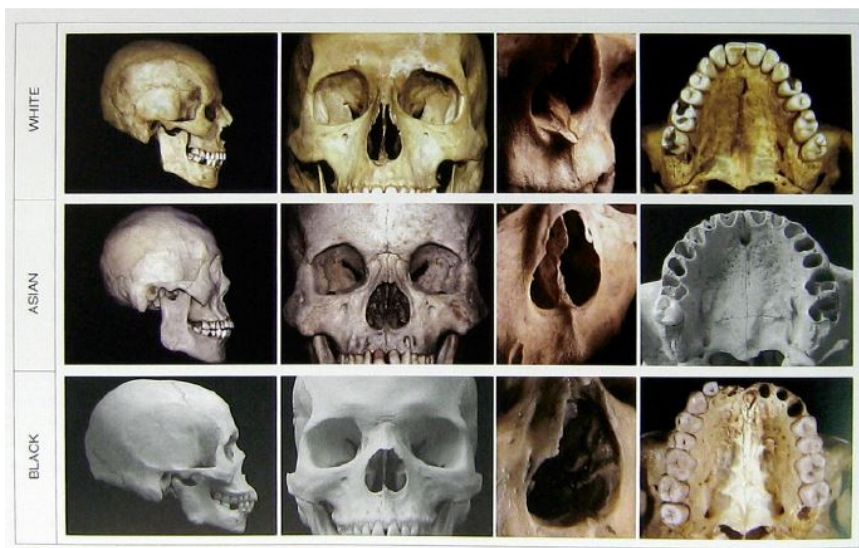
Kako različite kosti ne sazrijevaju u isto vrijeme, moguće je odrediti dob osobe u trenutku smrti na temelju prisutnosti ili odsutnosti određenih karakteristika. Skeletni ostaci se prema dobi mogu kategorizirati u jednu od nekoliko grupa (perinatalna, neonatalna, rano djetinjstvo, kasno djetinjstvo, adolescencija, rana odrasla dob, kasna odrasla dob). Perinatalna dob se može odrediti mjerenjima cervikalnih, torakalnih i lumbalnih kralježaka. Neonatalna dob se odnosi na tek rođenu djecu čiji zubi još nisu izašli. U tom periodu, djeca imaju veoma male kosti i mnoge od njih, kao što su kosti zdjelice i lubanje još nisu do kraja srasle. U ranom djetinjstvu počinje okoštavanje, iako sve dosta ovisi od osobe do osobe. Kasno djetinjstvo obilježava sve jače okoštavanje i pojava trajnih zubi o kojima će biti riječ kasnije u radu. Tijekom adolescencije počinje ubrzan rast dugih kostiju zbog aktivnosti hondrocita u području epifizne ploče koja postaje šira i kosti se izdužuju. Tijekom kasne adolescencije hrskavica epifizne ploče postaje potpuno zamjenjena koštanim tkivom.

Nakon adolescencije određivanje dobi iz skeletnih ostataka postaje teže, a jedan, ne tako precizan način je prema šavovima lubanje (vezivno-koštani spojevi koji povezuju kosti glave) koji od dvadesete godine nadalje postupno okoštavaju pa se u poodmakloj životnoj dobi često ne može vidjeti jasna granica između pojedinih kostiju (Gunn, 2009).

Dakle, promatranjem posljedica okoštavanja može se odrediti dob ukoliko se radi o mlađim osobama. Što je osoba starija teže je koristiti ovu osobinu koštanog tkiva.

### 2.2.3. Etnička pripadnost

Određivanje etničke pripadnosti iz skeletnih ostataka je često teško zbog toga što su mješanjem različitih rasa, fizikalne osobine izbljedile i ova podjela gubi na značajnosti. Etnička pripadnost se ipak najbolje može odrediti po kostima lubanje i po bedrenoj kosti (Bertino, 2009). Tako su npr. očne šupljine kod kavkazoida ovalne, kod mongoloida kružne, a kod negroida četvrtaste (Slika 3). Postoje i razlike u obliku i veličini nosne šupljine, u frontalnom dijelu lubanje, širini lubanje i kutu čeljusti i lica (Saferstein, 2013).

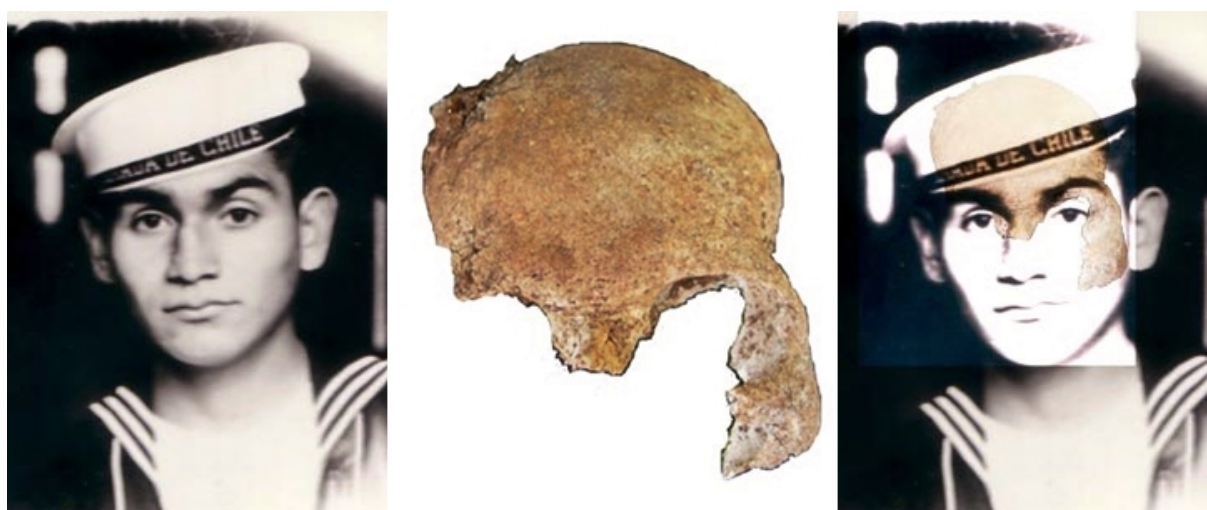

**Slika 3.** Lubanja kavkazoida (bijela rasa), mongoloida(Azijati) i negroida(crna rasa) (preuzeto iz Gunn, 2006)



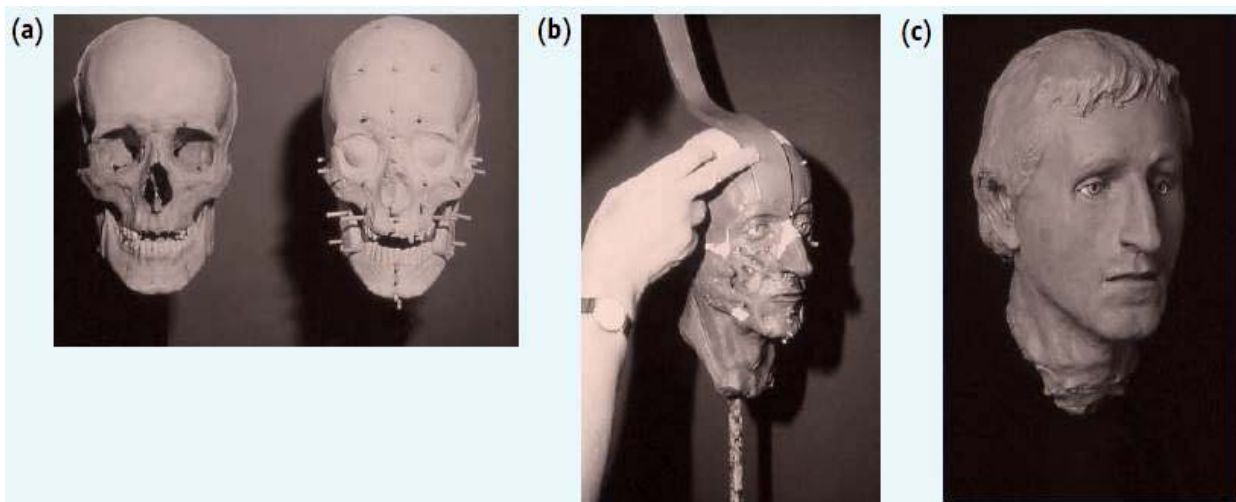
#### 2.2.4. Superimpozicija i rekonstrukcija lica

Superimpozicija lubanje i fotografije lica je česta metoda identifikacije pošto se fotografija pokojnika često lako može nabaviti od njegove obitelji. Lubanja se postavi na pokretljiv stalak, pod istim kutem kao lice na fotografiji. Zatim se pravi digitalni zapis slike lubanje i lica koji se pohrani u računalo, a zatim superimponira pomoću različitih tehnika (Slika 4).



**Slika 4.** Superimpozicija - primjer preklapanja dijela lubanje i lica s fotografije  
(preuzeto s [www.fbi.gov](http://www.fbi.gov))

Rekonstrukcija lica je metoda identifikacije koja zahtjeva izvrsno poznavanje anatomije lica. Koriste se podaci o prosječnoj debljini mekanog tkiva na različitim dijelovima lubanje. Koristeći lubanju kao kalup, slojevi pogodnog materijala, najčešće gline, pažljivo se slažu tako da prekriju lubanju do određene dubine. Ovo se postiže tako da se prvo umeću šipke i štapići u kalup i onda se prekrivaju s glinom. Glina se zatim izgladi da odgovara ljudskoj koži (Slika 5). Radi lakše prepoznatljivosti umeću se umjetne oči, a o samom izvršitelju ove procedure ovisi kakav će biti nos, uši, usne i kosa s obzirom na to da lubanja o njima obično daje malo informacija. Iako kod ove metode postoje mnoge prepreke, kao što je ta da sama rekonstrukcija dosta ovisi o osobi koja ju izvodi, ipak se kroz povijest pokazala kao dobra metoda za otkrivanje izgleda žrtve prije smrti (Pearson, 2011).



**Slika 5.** Proces rekonstrukcije lica (preuzeto iz Jackson, 2011)

## **3. ZUBI**

### **3.1. Građa i razvoj zubi**

Svaki zub, bilo da je sjekutić, očnjak, pretkutnjak, kutnjak ili umnjak, ima 3 glavna dijela : krunu, vrat i korijen. Njihova neuništivost proizlazi iz građe dentina i cakline. Dentin je visoko kalcificirano vezivno tkivo odgovorno za oblik i rigidnost zubi. Kalcijeve soli čine gotovo 70% suhe tvari dentina čineći ga čvršćim od kosti. U regiji krune, dentin je prekriven caklinom u čijem sastavu 95% suhe tvari zauzimaju kalcijeve soli što ju čini najčvršćom tvari u ljudskom tijelu (Gunn, 2009). Upravo ova izuzetna čvrstoća omogućava to da se identificiraju posmrtni ostaci pa čak iako su u jako lošem stanju.

### **3.2. Određivanje podataka o žrtvi analizom zubi**

Zubi su zbog svoje praktične neuništivosti ponekad najbolje sredstvo identifikacije, ne samo kod skeletnih ostataka već i u slučajevima kada je tijelo neprepoznatljivo, kao na primjer kod žrtvi požara. Zubi koji su bili izloženi ovako visokoj temperaturi postaju krhki i mogu se suziti, ali su ipak dobar materijal za identifikaciju. Zubi mogu pomoći i pri profiliranju i identifikaciji osumnjičenog ako je došlo do ugriza žrtve. Uzorak ugriza osumnjičenog može odgovarati ugrizu na koži žrtve, baš kao što otisci prstiju osumnjičenog mogu odgovarati otiscima pronađenim na mjestu zločina (Bertino, 2009). Identifikacija osoba pomoću zubi moguća je ukoliko postoje zubni kartoni koji služe za usporedbu s postmortem podacima. U slučaju nesreća koje uključuju više ljudi, forenzički stomatolog prima listu mogućih identiteta i uspoređiva ih s dostupnim podacima ne bi li pronašao preklapanja. Najbolje usporedbe se rade ako su dostupni podaci u obliku rendgenskih snimki (Gunn, 2009). Kao i pomoću kostiju, tako se i pomoću zubi mogu dobiti različiti podaci o žrtvi, kao što su spol, dob i etnička pripadnost s tim da se spol i etnička pripadnost lakše i s većom točnošću određuju pomoću kostiju.

### 3.2.1. Dob

Određivanje dobi žrtve pomoću zubi temelji se na preciznom poznavanju bioloških promjena koje nastaju tijekom rasta i razvoja. Točna kronologija tih promjena podložna je fiziološkim varijacijama pa se zbog toga istraživanjem može odrediti samo približna dob. Ako se radi o kosturu djeteta prosječna dob se može odrediti na temelju znanja o mliječnim i trajnim zubima. Mliječni zubi počinju rasti oko 6 mjeseci nakon rođenja, a do otprilike druge godine života naraste svih 20 mliječnih zubi. Gubitak počinje u šestoj godini života kada ih polako zamjenjuju trajni zubi, a taj proces traje prosječno do dvanaeste godine života (Gunn, 2009).

Nakon rođenja počinje stvaranje zubne cakline. Zubna caklina se stvara u linijama koje se nazivaju Retziusove pruge (strije) ili inkrementne linije (linije rasta) i one nastaju kao posljedica ritmičnog odlaganja cakline. Mliječni zubi imaju manje pruga od trajnih. Tijekom porođaja se stvara neonatalna linija koja je tamnija i veća od ostalih pa se na temelju prisutnosti neonatalne linije unutar mliječnih zubi ili na vrhovima prvih trajnih kutnjaka može saznati je li dijete preživjelo porođaj i bilo živo barem kratko vrijeme nakon porođaja.

Što se tiče određivanja dobi kod odraslih ljudi, mnogo je teže nego kod djece, a postoji nekoliko načina. Jedan od njih na temelju pruga cementa zuba. Cement se stvara čim zub izviri iz zubnog mesa i postupno se slažu novi slojevi tijekom života s periodom rasta preko ljeta i periodom mirovanja tijekom zime. Kad se prerezani zub promatra s polariziranim svjetlom vidi se niz prozirnih i neprozirnih linija koje predstavljaju faze rasta i faze mirovanja. Dakle, jedna izmjena prozirne i neprozirne linije predstavlja jednu godinu života. Kako zubi rastu postupno u određenim godinama, brojanjem linija pojedinog zuba moguće je predvidjeti dob. Nadalje, promatrajući stupanj razvoja posljednje linije moguće je odrediti prosječno doba godine kada je nastupila smrt. Ova tehnika nije dobra ako je osoba imala parodontozu i nije sigurno postoje li razlike u nastanku linija cementa između različitih populacija.

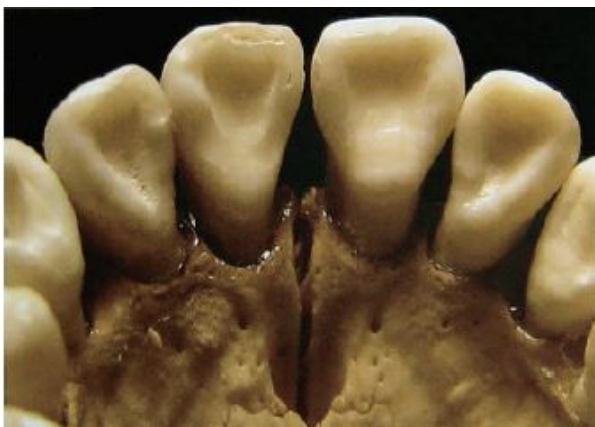Postoji i kemijska metoda kod koje se uspoređiva omjer lijevih i desnih izomera aminokiseline aspartata unutar dentina korijena. Sva živa bića, pa tako i ljudi koriste samo L-aminokiseline i u početku dentin sadrži samo L-aspartat. Nakon što je dentin nastao, aspartat unutar njega prolazi kroz proces racemizacije u kojem molekule rotiraju dok ne bude jednak omjer L- i D-oblika. Pošto je stopa racemizacije poznata, mjerenjem omjera L- i D-aspartata moguće je odrediti dob osobe s pogreškom od samo 1 godine.

Ova metoda nije dobra ako je tijelo bilo izloženo visokoj temperaturi ili je pronađeno puno godina nakon smrti. Racemizacija aspartata se također događa i u kostima, ali ne daje točne podatke o dobi kao što daju analize zubi.

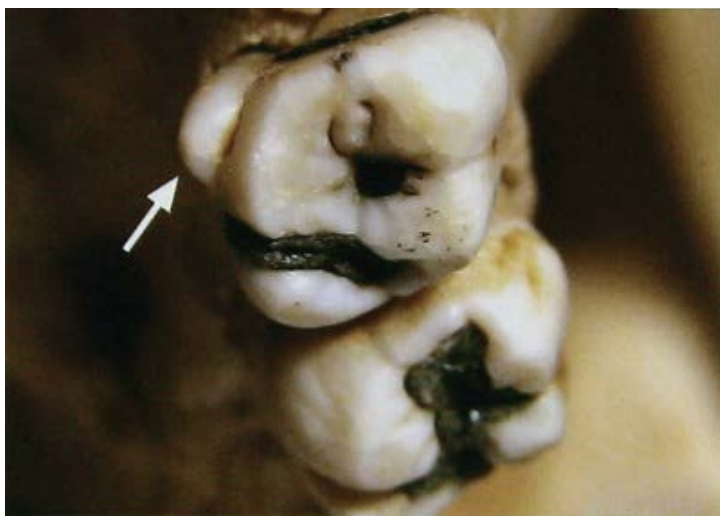Još jedan zanimljiv način određivanja dobi jest datiranje radioaktivnim ugljikom ( $^{14}\text{C}$ ). Razina radioaktivnog ugljika unutar cakline odražava razinu prisutnu u atmosferi kad je zub nastao. To je moguće saznati zato što su razine  $^{14}\text{C}$  dobro dokumentirane. Njegova se količina nije mjenjala dugo vremena, sve do 1950-ih kada je testiranjem termonuklearnog oružja velika količina bila proizvedena i raspršena u okoliš otkud je  $^{14}\text{C}$  izravno iz atmosfere prešao u biljke, a neizravno preko hranidbenog lanca u druge žive organizme, uključujući i ljude. Zatim je došlo do eksponencijalnog pada jednom kad su testiranja zabranjena. Kako se dob kada se određeni zub pojavljuje približno zna, tako razina  $^{14}\text{C}$  upućuje na godinu kad je nastala caklina dok tip zuba upućuje na dob osobe kada se to dogodilo. Ova metoda daje dobre podatke o dobi osoba koje su bila djeca u doba nuklearnih testiranja ili su rođena nakon toga (Gunn, 2009).

### 3.2.2. Spol i etnička pripadnost

Dosta je teško je odrediti spol i etničku pripadnost po fizičkom izgledu zuba i u bilo kojem slučaju se obično postiže pomoću drugih morfoloških dokaza, no ipak postoje neke razlike kao npr. da osobe azijskog i indijanskog podrijetla imaju sjekutiće u obliku lopate na strani okrenutoj prema jeziku (Slika 6), a Europljani često imaju na mliječnim stražnjim pretkutnjacima i trajnim kutnjacima Karabelijevu kvržicu (Slika 7).



**Slika 6.** Sjekutići u obliku lopate. (preuzeto iz Gunn, 2009)



**Slika 7.** Karabeljeva kvržica, označena strelicom (preuzeto iz Gunn, 2009)

#### **4. DNA ANALIZA**

U slučajevima kada identitet nije utvrđen upotrebom standardnih metoda identifikacije potrebno je primijeniti DNA analizu. Ona predstavlja najtočniju metodu identifikacije. Kada se radi o kostima, DNA se izolira najlakše iz dugih kostiju (natkoljениčna kost), a kod zubi se za izolaciju koristi pulpa. Tri osnovna uvjeta za uspješnost detekcije DNA-profila jesu količina uzorka, stupanj razgradnje i čistoća uzorka. Najčešći problem s kojim se susreću forenzičari jesu degradacija i kontaminacija DNA molekule. Ovi problemi se u DNA laboratorijima prevladavaju uz pomoć različitih tehnika i primjenom izmjenjenih standardnih postupaka izdvajanja i pročišćavanja izolirane DNA. Postupak izdvajanja DNA je najosjetljiviji dio te ga znanstvenici nastoje unaprijediti. Standardna fenol/kloroform/izoamil alkohol ekstrakcija se stalno izmjenjuje i nadopunjuje drugim metodama zbog što veće uspješnosti.

Mitohondrijska DNA je dostupnija od jezgrine DNA kad je izolacija iz kostiju i zubi u pitanju, a ima visoku primjenu kod utvrđivanja identiteta osoba kada su dostupni genetički materijali osoba s majčine strane. Analiza biljega Y kromosoma se primjenjuje ako se određuje nasljedna linija nekog određenog muškarca, a Y-kromosomski kratki ponavljajući slijedovi (STR) kada su prisutni uzorci srodnika samo s očeve strane (Zulim, 2009).

#### 4.1. Primjena u Hrvatskoj

Teritorij Hrvatske ima prošlost ispunjenu ratovima, što predstavlja bogat izvor koštanih ostataka koji čekaju na identifikaciju. Na Zavodu za patologiju, sudsku medicinu i citologiju KBC-a Split, u 10 godina (1995.-2005.) , analizirano je 1155 koštanih uzoraka od čega je 703 pozitivno identificirano. Od toga ih je 577 identificirano primjenom standardnih forenzičkih metoda (kao što su na primjer upotreba medicinskih i zubnih kartona i videosuperimpoziranje), 109 analizom DNA, a njih 17 kombinacijom ovih dviju metoda.

Pri ovim identifikacijama pomoću DNA analize primjenjene su različite prilagodbe postupaka za što bolje rezultate. Tako je za bolju uspješnost izolacije DNA korištena dekalifikacija pomoću EDTA, a za uspješniju amplifikaciju DNA korišten je tretman s NaOH s kojim su se prevladali potencijalni inhibitori Taq polimeraze. STR reakcije su optimizirane za mali raspon koncentracija DNA jer bi premale ili prevelike količine DNA u STR reakcijama dale slabe rezultate i analiza bi mogla biti neuspješna.

Za slučajeve gdje su bili dostupni genetički podaci srodnika s majčine strane korištena je mtDNA za identifikaciju, a za identifikaciju muških osoba, kada nije bilo ženskih srodnika su korišteni STR lokusi na Y kromosomu. Postojanje podataka o frekvenciji alela za analizirane STR lokuse, kao i frekvencije detektiranih haploida, bili su neophodni za statističke izračune i za iznošenje konačnih izvještaja identifikacije. Podaci o hrvatskoj populaciji za ovaj tip markera su već prije bili objavljeni i dostupni na internetu što je uvelike olakšalo identifikaciju. Iako je u pravilu kvaliteta DNA izolirane iz zuba bolja od one izolirane iz kosti, u ovom slučaju je bilo suprotno. Prvi razlog je izostajanje lubanja, a drugi nedovoljno ante-mortem podataka o zubima. Kostii s debljim kompaktnim dijelom su imali bolje sačuvanu DNA. Problem je stvarala prisutnost DNA mikrobnih organizama koja je često interferirala sa specifičnom hibridizacijom ljudskih sekvenci, dajući negativne rezultate. DNA analiza je u ovom slučaju uvelike pomogla kada je bilo nemoguće na temelju standardnih metoda odrediti identitet neke osobe (Anđelinović, 2005).

## 5. ZAKLJUČAK

Ljudski kostur sastoji se od 106 kostiju (kod djece ih ima još više) te ima mnogo važnih funkcija kao što su potpora, pokretljivost, zaštita i proizvodnja krvnih stanica. Kostiju izgrađuju tri vrste stanica (osteoblasti, osteociti i osteoklasti) i one su važne za razvoj, održavanje i zacjeljivanje kostiju u slučaju prijeloma. Stanje kostiju može forenzičaru dati mnogo informacija o žrtvi (spol, dob, etnička pripadnost, visina,...). Muški i ženski kostur se razlikuju u nekoliko karakteristika, uključujući grubost i debljinu kostiju, oblik i veličinu lubanje, oblik očnih šupljina, zdjelice i bedrene kosti. Dob žrtve u vrijeme smrti se može odrediti po broju kostiju, stupnju okoštavanja i prisutnosti hrskavičnih linija. Uz pomoć lubanje moguće je rekonstruirati lice, a ako je dostupna fotografija žrtve koristi se metoda superimpozicije gdje se lubanja postavi na pokretljivi stalak, pod istim kutem kao lice na fotografiji i zatim se pomoću različitih tehnika na računalu traži preklapanje.

Kao najpouzdanija metoda identifikacije koriste se jezgrina ili mitohondrijska DNA koje se najčešće ekstrahiraju iz koštane srži i pulpe zuba. Mitohondrijska DNA se češće koristi, a glavni razlog za to je velika količina koja se može pronaći u kostima i zubima u odnosu na jezgrinu DNA.

Zubi su zahvaljujući građi dentina i cakline, čija suha tvar sadrži velike udjele kalcijevih soli, gotovo neuništivi. Kao i pomoću kostiju, tako se i uz pomoć zubi mogu dobiti podaci o spolu, dobi i etničkoj pripadnosti žrtve s tim da se spol i etnička pripadnost lakše i s većom točnošću određuju pomoću kostiju. Samo neke od karakteristika zubi pomoću kojih se može odrediti dob žrtve u trenutku smrti su retziusove pruge (linije rasta zubne cakline) i pruge cementa, a koristi se i uspoređivanje omjera lijevih i desnih izomera aminokiseline aspartata unutar dentina korijena te datiranje radioaktivnim ugljikom.

Identifikacija žrtvi najlakša je ako se tijelo pronađe nedugo nakon što je nastupila smrt. No kada se radi o stradanjima velikog broja ljudi kao što je to na primjer u ratovima, ono što se pronađe jest ljudski kostur, tj. dijelovi njega. Iako se na prvu čini da kosti i zubi ne mogu dati dovoljno podataka o životu i uzroku smrti žrtve, oni su nepresušan izvor informacija ako s njima barataju dovoljno stručne osobe. Postoji mnogo slučajeva koji su uspješno riješeni analizom kostiju i zubi, a u Hrvatskoj je pomoću njih otkriven identitet velikog broja žrtvi Domovinskog rata i taj proces još uvijek traje.



## 6. LITERATURA

Andelinović Š, Sutlović D, Erceg Ivkošić I, Škaro V, Ivkošić A, Paić F, Režić B, Definis-Gojanović M, Primorac D. Twelve-year experience in identification of skeletal remains from mass graves. *Croatian Medical Journal*. 2005;46(4):530-9.

Bertino A.J., 2009. Chapter 13: Forensic Anthropology: What We Learn from Bones. U: *Forensic Science: Fundamentals and Investigations*, 1st ed., South-Western, a part of Cengage Learning, Mason, Ohio 45040, pp. 360-377., 441-445.

Gunn A., 2009. Bones. Hair. U: *Essential Forensic Biology*, 2nd ed., John Wiley & Sons Ltd., Chichester, West Sussex, PO19 8SQ, pp. 142.-159.

Guyton A.C., 1995. Precipitacija i apsorpcija kalcija i fosfata u kostima - ravnoteža s izvanstaničnom tekućinom. U: *Fiziologija čovjeka i mehanizmi bolesti*, 5.izdanje, Medicinska naklada 41000 Zagreb, Vlačka 69, str. 566.

Jackson A.R.W., Jackson J.M., 2011. The identification of skeletalised remains. U: *Forensic Science*, 3rd ed., Pearson Education Limited, Edinburgh Gate, Harlow, Essex CM202JE, England, pp.431.-440.

Rajić Šikanjić P., Janković I., M.O. (2003.). Metode određivanja spola na ljudskom skeletnom materijalu.

Saferstein R., 2013., Role of the Forensic Anthropologist. U: *Forensic Science From the Crime Scene to the Crime Lab*, 2nd ed., Pearson Education, New Jersey 07458, pp. 136.-143.

### Internet izvori:

[https://www.fbi.gov/about-us/lab/forensic-science-communications/fsc/oct2004/case/2004\\_10\\_case01.htm](https://www.fbi.gov/about-us/lab/forensic-science-communications/fsc/oct2004/case/2004_10_case01.htm) (6.9.2015.)

[http://forenzika.unist.hr/Portals/6/docs/Katedre/Kemija/Tamara%20Zulim\\_24\\_10\\_2011.pdf](http://forenzika.unist.hr/Portals/6/docs/Katedre/Kemija/Tamara%20Zulim_24_10_2011.pdf) (22.7.2015.)

## **7. SAŽETAK**

Kosti su važne za mnoge životne funkcije kao što su potpora, pokretljivost, zaštita, proizvodnja krvnih stanica, endokrina regulacija i mnoge druge. Stanje kostiju može forenzičaru reći mnogo o životu žrtve pa se tako pomoću njih u najboljem slučaju može odrediti spol, dob, etnička pripadnost i još neke karakteristike kao što su visina i izgled lica. Zubi su također dobar materijal za identifikaciju žrtvi čija se tijela pronađu u lošem stanju zato što je jedna komponenta zuba, zubna caklina, najtvrdi dio ljudskog tijela te se i u slučaju kada je tijelo zapaljeno pomoću nje se može mnogo toga otkriti. U ovom radu je izložen kratak pregled najvažnijih karakteristika kostiju i zubi koje forenzičarima mogu poslužiti pri identifikaciji osoba, a sadrži i osvrt na rad hrvatskih forenzičara tijekom identifikacije žrtava Domovinskog rata.

## **8. SUMMARY**

Bones are important for many life functions such as support, mobility, protection, production of blood cells, endocrine regulation, and many others. Condition of bones can tell much about victim's life and that is why they are the source of informations like gender, age, height and face features. Teeth are also good material for identification of the victims whose bodies are found in poor conditions because of enamel, the hardest substance in the human body that protects teeth even at high temperatures. This work presents a brief overview of the most important characteristics of bones and teeth that forensics can use in identification process and it also includes information about identification process of victims of Croatian war of Independence.