

Razvoj epiglotisa u čovjeka

Kancijan, Valentina

Master's thesis / Diplomski rad

2008

Degree Grantor / Ustanova koja je dodijelila akademski / stručni stupanj: **University of Zagreb, Faculty of Science / Sveučilište u Zagrebu, Prirodoslovno-matematički fakultet**

Permanent link / Trajna poveznica: <https://um.nsk.hr/um:nbn:hr:217:154323>

Rights / Prava: [In copyright](#)/[Zaštićeno autorskim pravom.](#)

Download date / Datum preuzimanja: **2025-04-01**



Repository / Repozitorij:

[Repository of the Faculty of Science - University of Zagreb](#)



SVEUČILIŠTE U ZAGREBU

PRIRODOSLOVNO-MATEMATIČKI FAKULTET

BIOLOŠKI ODSJEK

VALENTINA KANCIJAN

RAZVOJ EPIGLOTISA U ČOVJEKA

DIPLOMSKI RAD

ZAGREB, 2008.

Ovaj rad, izrađen u Zavodu za histologiju i embriologiju Medicinskog fakulteta Sveučilišta u Zagrebu, pod vodstvom prof. dr. Gordane Jurić-Lekić te pod suvoditeljstvom prof. dr. Gordane Lacković-Venturin, predan je na ocjenu Biološkom odsjeku Prirodoslovno-matematičkog fakulteta Sveučilišta u Zagrebu radi stjecanja zvanja profesor biologije i kemije.

Zahvala

Prof. dr. sc. Gordani Jurić-Lekić pod čijim je vodstvom ovaj rad izrađen. Na njezinom razumijevanju, inspirativnom znanju, savjetima i velikoj pomoći pri izradi i pisanju rada.

Prof. dr. sc. Gordani Lacković-Venturin zbog pružene prilike za izradu ovog rada na Zavodu za histologiju i embriologiju Medicinskog fakulteta Sveučilišta u Zagrebu.

Studentu stomatologije Vedranu Radujkoviću i studentu medicine Vedranu Lokošku za pomoć pri slikanju preparata i obradi slika.

Mojoj obitelji, osobito roditeljima na podršci i strpljenju.

TEMELJNA DOKUMENTACIJSKA KARTICA

Sveučilište u Zagrebu

Prirodoslovno-matematički fakultet

Biološki odsjek

Diplomski rad

RAZVOJ EPIGLOTISA U ČOVJEKA

Valentina Kancijan

Medicinski fakultet Sveučilišta u Zagrebu

Zavod za histologiju i embriologiju

Šalata 3

10 000 Zagreb, Hrvatska

Diferencijacija epitela epiglotisa tijekom razvoja u čovjeka po prvi puta je istražena i dokumentirana u celoidinskoj zbirci humanih zametaka iz Arhiva Zavoda za histologiju i embriologiju Medicinskog fakulteta Sveučilišta u Zagrebu.

U šestom tjednu intrauterinog razvoja osnova epiglotisa prekrivena je jednoslojnim epitelom. U osmom tjednu epitel se mijenja i postaje dvoredan. Krajem osmog tjedna dvoslojni epitel prelazi u višeredni nezreli epitel. Veći dio epiglotisa u novorođenčeta starog jedan dan prekriven je višerednim cilindričnim epitelom, dok je samo manji dio oralne strane uz jezik prekriven mnogoslojnim pločastim epitelom što predstavlja posve novi, neočekivani nalaz. Naime, u dobi od trinaest i trideset pet godina gotovo cijeli epiglotis prekriva mnogoslojni pločasti epitel.

Ova promjena omjera dvaju epitela između rođenja i puberteta/odrasle dobi je vjerojatno povezana s uspostavom disanja i protoka zraka koji po svoj prilici potiče diferencijaciju mnogoslojnog pločastog epitela.

(44 stranice, 31 slika, 35 literaturnih navoda, jezik izvornika: hrvatski)

Rad je pohranjen u Središnjoj biološkoj knjižnici

Ključne riječi: epiglotis, čovjek, razvoj, epitel

Voditelj: Dr. sc. Gordana Jurić-Lekić, izv. prof.

Ocjenitelji: Dr. sc. Gordana Lacković-Venturin, izv. prof.

Dr. sc. Gordana Jurić-Lekić, izv. prof.

Dr. sc. Ines Radanović, doc.

Dr. sc. Draginja Mrvoš-Sermek, doc.

Dr. sc. Davor Kovačević, doc.

Rad prihvaćen: 12. 11. 2008.

BASIC DOCUMENTATION CARD

University of Zagreb

Faculty of Science

Department of Biology

Graduation Thesis

DEVELOPMENT OF THE HUMAN EPIGLOTTIS

Valentina Kancijan

University of Zagreb, Medical School

Department of Histology and Embryology

Šalata 3

10 000 Zagreb, Croatia

Differentiation of epiglottal epithelia during human development was for the first time investigated and documented in celoidine collection of human embryos from the Archive of the Department of Histology and Embryology, School of Medicine University of Zagreb.

At 6 weeks epiglottal swelling is covered by a single-layered epithelium. At 8 weeks epithelium changes to a two-layered epithelium which at the end of the 8th week transforms to a multilayered immature epithelium. Unexpectedly, in the one-day-old newborn, the majority of epiglottis is covered by ciliated pseudostratified epithelium while only a minor part of the oral surface next to the tongue by the stratified squamous epithelium. At the age of 13 years and in 35-years-old adult the stratified squamous epithelium is dominating.

This reversal of proportion covered by different types of epithelia between birth and puberty/adulthood is probably connected to the establishment of the air-flow which could be stimulating for differentiation of stratified squamous epithelium.

(44 pages, 31 figures, 35 references, original in: Croatian)

Thesis deposited in Central biological library

Key words: epiglottis, human, development, epithelium

Supervisor: Dr. Gordana Jurić-Lekić, Assoc. Prof.

Rewiewers: Dr. Gordana Lacković-Venturin, Assoc. Prof.

Dr. Gordana Jurić-Lekić, Assoc. Prof.

Dr. Ines Radanović, Doc.

Dr. Draginja Mrvoš-Sermek, Doc.

Dr. Davor Kovačević, Doc.

Thesis accepted: 12th November 2008.

SADRŽAJ

| | |
|---|----|
| 1. UVOD | 1 |
| 1.1. Građa epiglotisa | 2 |
| 1.2. Razvoj epiglotisa | 4 |
| 1.3. Anomalije i bolesti epiglotisa | 7 |
| 1.4. Vrste pokrovnog epitela epiglotisa | 8 |
| 1.4.1. Oblici i značajke epitelnog tkiva | 9 |
| 1.4.2. Struktura epitela epiglotisa | 11 |
| 2. CILJ ISTRAŽIVANJA | 12 |
| 3. MATERIJALI I METODE | 14 |
| 3.1. Prikupljanje uzoraka | 15 |
| 3.2. Histološka obrada za analizu svjetlosnim mikroskopom | 15 |
| 3.2.1. Uklapanje | 16 |
| 3.2.1.1. Celoidin | 16 |
| 3.2.1.2. Parafin | 17 |
| 3.2.2. Bojenje preparata | 17 |
| 3.2.2.1. Bojenje hemalaun-eozinom | 17 |
| 3.2.2.2. Trikromno bojenje po Massonu | 18 |
| 3.2.2.3. Bojenje orceinom | 19 |
| 4. REZULTATI | 20 |
| 4.1. Histološka analiza | 21 |
| 4.2. Slikovni prikaz | 22 |
| 5. RASPRAVA | 36 |
| 6. ZAKLJUČAK | 39 |
| 7. LITERATURA | 41 |

POPIS KRATICA

HE – hemalaun i eozin

MEM – minimalni esencijalni medij (MINIMAL ESSENTIAL MEDIUM)

1. UVOD

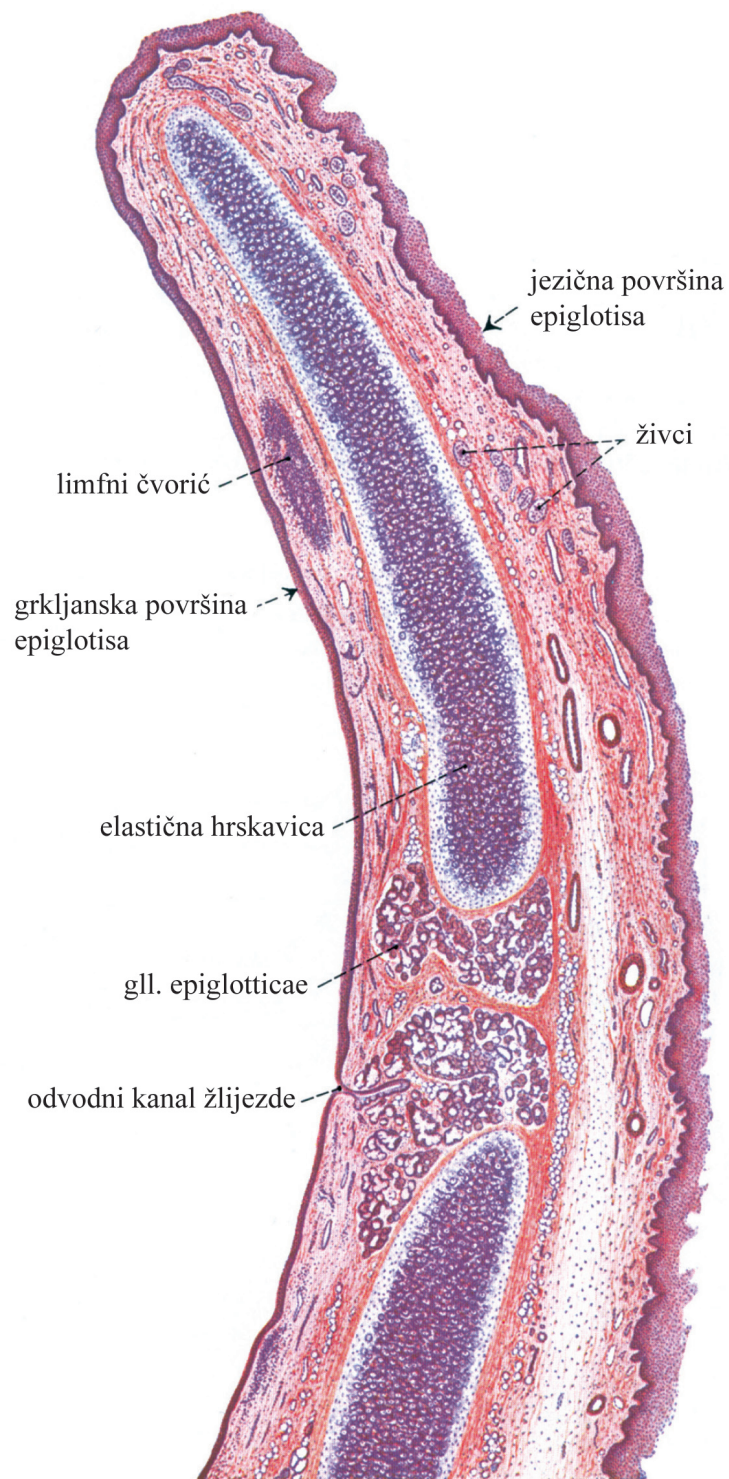
Epiglotis je organ koji je još uvijek nedovoljno istražen. Sva su se dosadašnja istraživanja uglavnom bavila njegovom ulogom u bolestima vezanim uz grkljan te promjenama koje nastaju starenjem (npr. povećano ulaganje kalcija što može utjecati na proces gutanja (Kano i sur. 2005)). Vrlo je malo podataka o razvoju epiglotisa, a u nama dostupnoj literaturi nema podataka o diferencijaciji njegovog epitela tijekom intrauterinog i ranog postnatalnog razvitka.

Danas se sve više govori o nediferenciranim embrionalnim stanicama koje bi se mogle koristiti u regenerativnoj medicini. Njima bi se mogli nadomjestiti tkiva i organi koji su oštećeni zbog trauma ili bolesti (Bulić-Jakuš i sur. 2005; Bulić-Jakuš i sur. 2006). Epiglotis bi kao transplantat mogao poslužiti u estetsko-korektivnoj kirurgiji, prvenstveno u rekonstrukciji kapaka (Adams i sur. 1993). Zbog toga je nužno poznavanje njegovog razvoja, osobito epitela koji ga prekriva.

U ovom je radu na 28 originalnih mikrofotografija prikazan razvoj epitela humanog epiglotisa od embrija starosti šest tjedana do odrasle dobi od 35 godina, pa se zbog toga može koristiti kao atlas humanog epiglotisa.

1.1. GRAĐA EPIGLOTISA

Epiglotis se nalazi na ulazu u grkljan (slika 1). Kako je njime grkljan odijeljen od probavnog sustava tijekom gutanja, još se naziva i grkljanski poklopac. Središnji dio epiglotisa izgrađuje elastična hrskavica koja je u profilu savijena u obliku dvostrukog slova „S“. S gornje, oralne, i donje, laringealne strane, hrskavica je prekrivena mnogoslojnim pločastim neuroženim epitelom. Donji dio laringealne strane prekriven je višerednim cilindričnim epitelom, a uz bazu epiglotisa nalazi se uska zona mnogoslojnog cilindričnog epitela. Živci, krvne i limfne žile te žlijezde nalaze se u lamini propriji s laringealne strane (Padovan i sur. 1990; Duančić 1986).



Slika 1. Uzdužni presjek kroz epiglotis čovjeka. (Preuzeto iz Sobotta, 2004.)

Epiglotis je u donjem dijelu pričvršćen za unutarnju stranu štitne hrskavice (*cartilago thyroidea*) pomoću snažnog tireoepiglotskog ligamenta (*lig. thyreoepiglotticum*). Taj se donji, uski dio poklopca naziva petiolus (*petiolus epiglottidis*). Na gornjem, širem kraju nalaze se nabori, *plicae aryepiglotticae* i *pharyngoepiglotticae*. Preko njih je epiglotis povezan s korijenom jezika i stjenkom ždrijela. Prednja strana poklopca vezana je s trupom jezične kosti preko hioepiglotskog ligamenta (*lig. hyoepiglotticum*). Tirohoidna membrana (*membrana thyrohyoidea*), koja povezuje štitnu hrskavicu i jezičnu kost, sadrži otvore za prolaz žila i unutarnje grane grkljanskog živca. Između ligamenata i tirohoidne membrane, odnosno u preepiglotskom prostoru nalazi se masno tkivo (*corpus adiposum laryngis*), koje sudjeluje u procesu gutanja. Kada se grkljan podigne, pritisne masno tkivo pa ono potiskuje epiglotis prema natrag zatvarajući tako ulaz u grkljan (slika 2) (Krpmotić-Nemanić 1993).

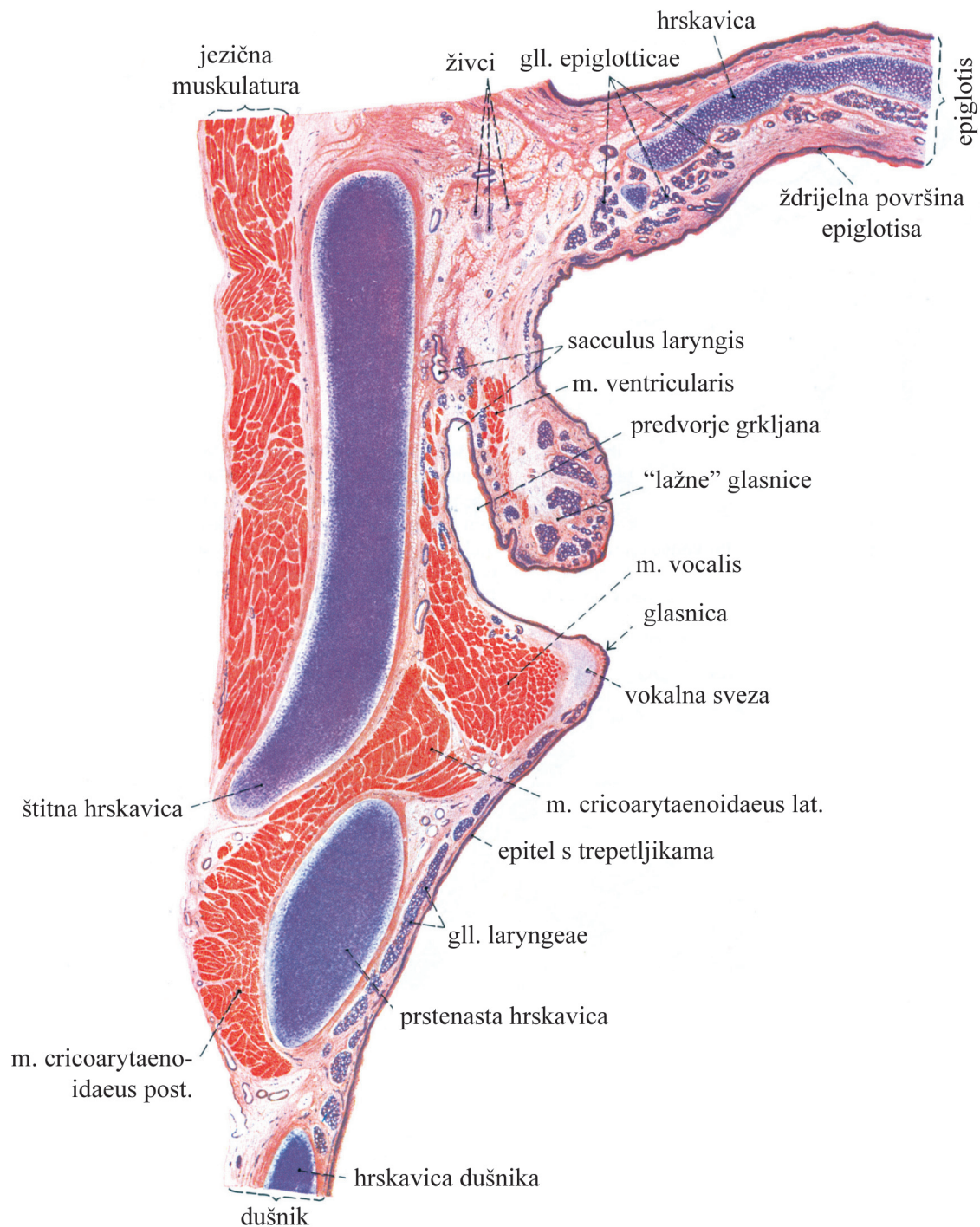
1.2. RAZVOJ EPIGLOTISA

Iako je razvoj grkljana u čovjeka dobro poznat, razvoj epiglotisa još uvijek nije detaljno istražen. To se osobito odnosi na diferencijaciju njegovog pokrovnog epitela.

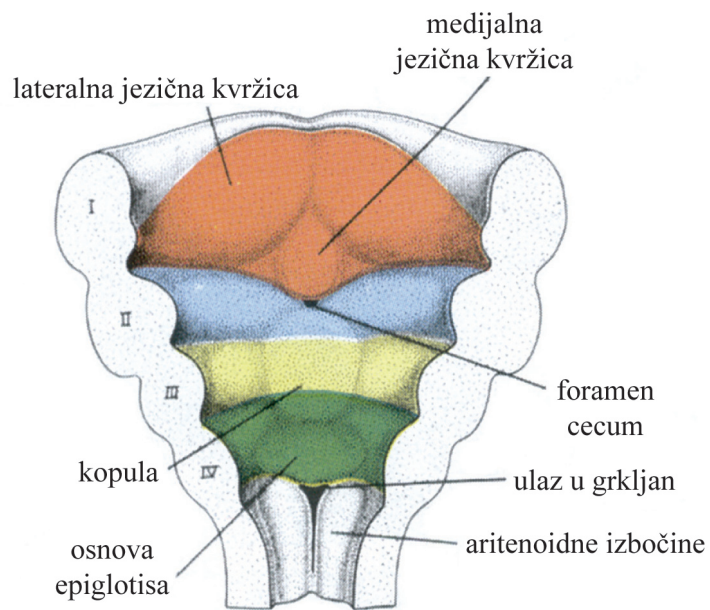
Poznato je da se epiglotis razvije od mezenhima 4. ždrijelnog luka (slika 3) te da je njegov razvoj povezan s razvojem grkljana.

Trideset i drugog dana intrauterinog razvoja primitivni ulaz u grkljan (*aditus laryngis*) omeđuju tri nabora-jedan gornji i dva postranična. Gornji nabor u početku usko prileže uz osnovu jezika i od njega se razvije epiglotis. Od postraničnih nabora razvijaju se aritenoidni nabori. Naknadnim odvajanjem epiglotisa od osnove jezika nastaju *vallecula epiglottica*, *plica glossoepiglottica lateralis* i *plica glossoepiglottica mediana*. Naknadnim spajanjem postraničnih rubova epiglotisa s aritenoidnim naborima nastaju *plicae aryepiglotticae*. Glasnice (*plicae vocales*) počnu se isticati već potkraj 3. fetalnog mjeseca, a nešto kasnije i *ventriculus laryngis*.

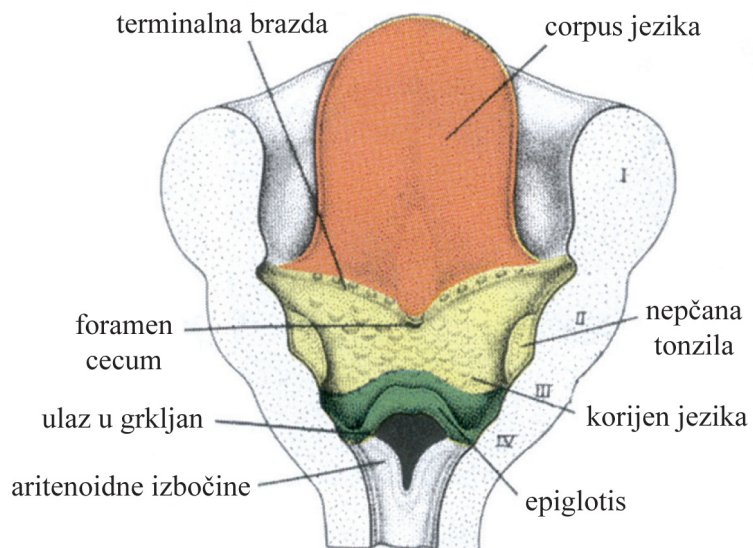
Hrskavice grkljana nastaju tijekom drugog mjeseca embrionalnog razvoja od mezenhima, koji uglavnom pripada 4. i 5. ždrijelnom luku. (Hong i Yang 2003; Duančić 1988; Carlson 1999.)



Slika 2. Frontalni presjek kroz polovicu grkljana čovjeka. (Preuzeto iz Sobotta, 2004)



A. Osnova jezika u embrija starog 5 tjedana.



B. Izgled jezika u fetusa starog 5 mjeseci.

Slika 3. Pogled odozgo na ždrijelne lukove od kojih se razvije jezik.

Brojevi od I-IV označuju presječne ždrijelne lukove. (Preuzeto iz Sadler, 1996)

Hrskavicu izgrađuju stanice koje se zovu hondrociti i međustanična tvar. Hondrociti nastaju diferencijacijom mezenhimskih stanica. Smješteni su u lakunama okruženima međustaničnom tvari koju sami izlučuju. U lakunama se nalaze dvije ili više stanica koje nastaju mitozom iz jedne roditeljske stanice. Međustanična tvar elastične hrskavice sastoji se od kolagena tipa II, proteoglikana i elastičnih vlakana. Od proteoglikana najčešći su hondroitin sulfat i karatan sulfat. Elastična se vlakna stvaraju kasnije od kolagenih, negdje oko šestog mjeseca fetalnog života, a većina ih se stvara nakon rođenja djeteta. Zbog elastina u vlaknima, elastična hrskavica je žućkaste boje (<http://hr.wikipedia.org/wiki/Hrskavica>; http://en.wikipedia.org/wiki/Elastic_cartilage).

Diferencijacija hrskavice odvija se od sredine prema površini. Mezenhim na površini diferencira se u perihondrij. Perihondrij je vezivna ovojnica koja hrskavici omogućuje zaštitu, rast, regeneraciju i ishranu, budući da u samoj hrskavici nema krvnih žila. Razlikujemo dva sloja perihondrija, vanjski, u kojem se nalaze fibroblasti koji stvaraju kolagen, i unutarnji, koji sadrži nediferencirane stanice koje se lako mogu diferencirati u hondrocite (<http://en.wikipedia.org/wiki/Perichondrium>).

1.3. ANOMALIJE I BOLESTI EPIGLOTISA

Anomalije epiglotisa uglavnom su prisutne u dojenačkoj ili ranoj dječjoj dobi.

Hondromalacija ili mlohavost laringalnih hrskavica zbog nedovoljnog ulaganja kalcija, uglavnom se javlja kod djece koja nisu dobro prehranjivana. Dijete od rođenja pokazuje znakove otežanog disanja, osobito za vrijeme spavanja. U uspravnom se položaju simptomi gube. Epiglotis je spušten na lumen larinksa i ne uspravlja se kod udisaja. Tijekom prve ili druge godine života mlohavost postepeno nestaje (Padovan i sur. 1990).

Pierre-Robinov sindrom je mikrognatija donje čeljusti sa slabijim uporištem jezika, epiglotisa i jezične kosti. To uzrokuje spuštanje jezika prema ždrijelu i grkljanu onemo-

gućavajući normalno disanje. Ova je anomalija povezana i s rascjepom nepca. Ankiloglosija otežava gibanje jezika prema naprijed pa se javljaju problemi kod gutanja, hranjenja i disanja. Te se smetnje popravljaju u prvim mjesecima života pa je za to vrijeme potrebno osigurati respiraciju i prehranu umjetnim putem. Ako se stanje ne liječi, smrtnost je velika, 30-60% (www.sciencedirect.com).

Prirođeni kongenitalni stridor je povremeno ili stalno otežano disanje djeteta odmah nakon rođenja ili kratko nakon toga. Uzroci stridora mogu biti razni (Padovan i sur. 1990).

Aplazija ili nedostatak epiglotisa je rijetka anomalija. Obično se pojavljuje zajedno s anomalijama drugih organskih sustava (Hong i Yang 2003).

Epiglottitis je upala epiglotisa koja se javlja uglavnom kod djece od 2 do 6 godina. Započinje naglo s povišenom tjelesnom temperaturom, boli u grlu i respiratornim stridorom (zvučni fenomen koji se javlja kod suženja dišnog puta). Dijete obično sjedi nagnuto naprijed, diše teško i površno, usta su mu puna slina, a daje dojam teško bolesnog, intoksiciranog djeteta. Ova bolest brzo napreduje uz prijetnju potpunog zatvaranja dišnih putova pa je potrebna hitna medicinska intervencija. Najčešći uzročnici epiglottitisa su *Haemophilus influenzae* tipa B i *Streptococcus pneumoniae* (www.healthsystem.virginia.edu; www.emedicinehealth.com).

1.4. VRSTE POKROVNOG EPITELA EPIGLOTISA

Budući da epiglotis prekrivaju čak tri vrste epitela: mnogoslojni pločasti neoroženi, višeredni cilindrični i mnogoslojni cilindrični epitel, razmotrit ćemo oblike i značajke epitelnog tkiva.

1.4.1. OBLICI I ZNAČAJKE EPITELNOG TKIVA

Epitelno tkivo dijelimo na temelju morfoloških i funkcijskih razlika na pokrovni, žljezdani i osjetni epitel.

Pokrovni epitel pokriva sve slobodne površine i tvori granicu između podloge koju pokriva i okoline. U pokrovnom su epitelu epitelne stanice međusobno čvrsto vezane i udružene u jedan ili više slojeva, pa prema broju razlikujemo jednoslojne i mnogoslojne epitele. Prema obliku stanica među jednoslojnim epitelima razlikujemo: pločasti, kubični i cilindrični epitel. U novijem nazivlju kubični epitel označuje se kao „izoprizmatičan“, a cilindrični epitel kao „visokoprizmatičan“. Mnogoslojne epitele razlikujemo prema obliku najpovršnijeg sloja stanica: mnogoslojni pločasti, mnogoslojni kubični i mnogoslojni cilindrični epitel. Višeredni epiteli su oni koji imaju slojevit raspored stanica. Pri tom sve stanice dopiru do baze epitela bilo da na njoj široko leže ili samo šalju tanak izdanak svoje citoplazme. Sve stanice ne dopiru do slobodne površine. Budući da se jezgra svake stanice nalazi obično u njezinom najširem dijelu, dobiva se dojam više redova jezgara pa otuda i naziv „višeredni“ epitel, a to je višeredni cilindrični epitel (Durst-Živković 2007).

Sve epitelne stanice koje leže na podlozi od vezivnog tkiva imaju na svojoj bazalnoj plohi sloj izvanstanične tvari koji se naziva bazalna lamina. Ona se vidi samo elektronskim mikroskopom, a čini je gust sloj, debeo 20-100 nm, koji se sastoji od nježne mreže tankih vlaknaca (*lamina densa*). Bazalna lamina može s jedne ili obje strane *lamine dense* imati i svijetli sloj, koji se naziva *lamina rara* ili *lamina lucida*. Bazalna lamina uglavnom je izgrađena od kolagena tipa IV, glikoproteina laminina i entaktina te protoglikana (heparan sulfat protoglikan nazvan perlekan). Bazalna lamina je s vanjske (donje) strane pričvršćena uz vezivno tkivo tzv. sidrenim vlakancima, izgrađenim od posebne vrste kolagena tipa VII (Junqueira i sur. 2005).

Slobodna ploha epitelnih stanica okrenuta je vanjskom svijetu (na površini tijela) ili prema lumenu nekog šupljeg organa (žile, crijeva, dušnik itd.). Na njoj mogu biti razvijene

posebne tvorbe, koje su u vezi sa specifičnom ulogom epitelne stanice: mikrovili (prugasta prevlaka), kinocilije i stereocilije (Duančić 1986).

Lateralne plaštine kojima se stanice međusobno dodiruju mogu biti raznoliko diferencirane u tzv. međustanične spojeve. Oni nisu samo mjesta adhezije, nego i brtvila koja sprečavaju prolaženje tvari kroz međustanični prostor (paracelularni put), a uz to i tvorbe koje omogućavaju komunikaciju među stanicama. Različiti spojevi smješteni su obično određenim redom od vrha stanice prema njezinoj bazi: čvrsti spoj ili *zonula occludens*, *zonula adherens*, tijesni spoj ili *nexus* i dezmosom ili *macula adherens*. Na dodirnoj površini između nekih epitelnih stanica i njihove bazalne lamine često se nalaze hemidezmosomi (Junqueira i sur. 2005).

Žljezdani epitel je specijaliziran za funkciju sekrecije. Njegove se stanice odlikuju specifičnim metabolizmom. One imaju sposobnost da sintetiziraju izlučuju tvari posebnog kemijskog sastava, koje imaju određenu ulogu u organizmu.

Prema mjestu izlučivanja sekreta razlikujemo:

1. Žlijezde s vanjskim izlučivanjem (egzokrine), tj. one koje sekret izlučuju van bilo na vanjsku površinu tijela (na kožu) ili u šupljinu organa (šupljina probavnih, dišnih cijevi, bubreg).
2. Žlijezde s unutarnjom sekrecijom (endokrine): hipofiza, nadbubrežna žlijezda, Langerhansovi otočići itd. izlučuju svoje sekrete u krv (hemokrine) i limfu (limfokrine) (Durst-Živković 2007).

Osjetni epitel čini važan sastavni dio osjetnih organa. Građen je od osjetnih i potpornih stanica, a mjestimično formira posebno diferencirana područja, kao što su Cortijev organ, *crista ampularis*, *macula statica* i u početnom dijelu probavne cijevi, osobito u jeziku brojne okusne pupoljke (Junqueira i sur. 2005).

1.4.2. STRUKTURA EPITELA EPIGLOTISA

Mnogoslojni pločasti neuroženi epitel oblaže vlažne šupljine (npr. usnu šupljinu, jednjak, rodnicu). Značajka mnogoslojnoga neuroženog epitela su žive pločaste stanice na površini koje imaju jezgre, za razliku od oroženog epitela, koji se nalazi na površini kože, a u kojem su površinske stanice odumrle i izgubile jezgru. Stanice u dubljim slojevima ovog epitela su visoke, a prema površini su spljoštene i pločaste.

Višeredni cilindrični epitel ostavlja dojam epitela sastavljenog od više slojeva stanica, jer su okrugle i ovalne jezgre smještene u više redova. Ipak se radi samo o jednom sloju stanica, koje sve dodiruju dobro razvijenu bazalnu membranu, ali sve ne dopiru do slobodne površine epitela. Stanice koje dopiru do slobodne površine epitela jesu visoke, cilindrične, s većim svijetlim jezgrama. Bazalne stanice su niže, s malim i tamnim jezgrama. Površinske stanice ovog epitela mogu na slobodnom dijelu imati pokretne trepetljike. U ovom epitelu među površinskim cilindričnim stanicama mogu se nalaziti i vrčaste stanice.

Mnogoslojni cilindrični epitel sastoji se od malih nepravilnih ili vretenastih stanica u dubljem dijelu, a u površnom dijelu od visokih prizmatičnih stanica. Samo njegov bazalni sloj leži na bazalnoj lamini. Pokriva veće odvodne kanale nekih žlijezda, *pars cavernosa urethrae*, *fornix conjunctivae* i *conjunctivu palpebrarum*, te male površine na prijelazu između mnogoslojnog pločastog i višerednog cilindričnog epitela s trepetljikama na bazi i donjoj strani epiglotisa (Duančić 1986; Junqueira 2005; Durst-Živković 2007., Ovalle i Nahirney 2008).

2. CILJ ISTRAŽIVANJA

Budući da se vrlo malo zna o razvoju epitela epiglotisa u čovjeka cilj je ovog istraživanja opisati i dokumentirati mikrofotografijama diferencijaciju epitela epiglotisa tijekom embrionalnog i fetalnog razdoblja te ga usporediti s ranim postnatalnim epiglotisom, epiglotisom djeteta u pubertetu kao i epiglotisom odraslog čovjeka.

3. MATERIJALI I METODE

3.1. PRIKUPLJANJE UZORAKA

U ovom je radu korišten humani materijal iz zbirke Medicinskog fakulteta Sveučilišta u Zagrebu.

1. Prva grupa istraživanih epiglotisa pripada Zbirci humanih embrija i fetusa iz Arhiva Zavoda za histologiju i embriologiju Medicinskog fakulteta Sveučilišta u Zagrebu. Ova se zbirka sastoji od serijskih rezova zametaka uklopljenih u celoidin te rutinski obrađenih i obojenih hemalaunom i eozinom. Za ovo istraživanje korišteni su slijedeći stadiji zametaka:

- a) embrij dug 10 mm (starost embrija 6 tjedana), Carnegie stadij 16 (Gasser 1975; Moore i sur. 1994)
- b) embrij dug 13 mm (starost embrija 7 tjedana), Carnegie stadij 17
- c) embrij dug 18 mm (starost embrija 8 tjedana), Carnegie stadij 19
- d) embrij dug 19 mm (starost embrija 8 tjedana), Carnegie stadij 20
- e) fetus star 9 tjedana

2. Druga grupa istraživanih epiglotisa također pripada Arhivu Zavoda za histologiju i embriologiju Medicinskog fakulteta Sveučilišta u Zagrebu. Ova zbirka obuhvaća epiglotise uklopljene u parafin tijekom 1980.–1982. godine. Iz nje smo koristili:

- a) epiglotis novorođenčeta starog 1 dan
- b) epiglotis djeteta starog 13 godina
- c) epiglotis odraslog starog 35 godina

3.2. HISTOLOŠKA OBRADA ZA ANALIZU SVJETLOSNIM MIKROSKOPOM

Uzorci korišteni u ovome radu fiksirani su u 4% vodenom formalinu (96 ml H₂O i 4 ml 40% formalina). Zatim je materijal dehidriran kroz seriju alkohola, te uklopljen u celoidin

i parafin. Serijski rezovi su rutinski pripremljeni i obojeni hemalaunom i eozinom (HE), trikromnim bojenjem po Massonu (za prikazivanje vezivnog tkiva) i orceinom (selektivna metoda za prikazivanje elastičnih vlakana).

3.2.1. UKLAPANJE

3.2.1.1. Celoidin

Odabrani uzorci dehidriraju se do 100% etanola i zatim se ostave 24 sata u njemu, te u smjesi etanola i etera u omjeru 1:1 slijedeća 24 sata. Nakon toga tkivo se stavlja u 2% celoidin, koji se pripremi tako da se 2 g suhoga celoidina otopi u smjesi etanola i etera u omjeru 1:1.

Uzorci mogu ostati u celoidinu i više mjeseci. U 2% celoidinu uzorci se ostavljaju najčešće 30 dana do 2 mjeseca. Uklapanje se vrši postepeno sve dok se celoidin toliko ne stisne da u njega „teško ulazi nokat“. Kad je celoidin tako stisnut oblikuju se blokovi koji sadrže odabrane uzorke. Blokovi se drže u 70% etanolu sve do rezanja.

Neposredno prije rezanja blok se izvadi iz 70% etanola i lijepi se na plastičnu podlogu (plastična pločica) pomoću 2% celoidina koji ne smije biti previše gust, već tekuć kao ulje. Na plastičnu podlogu prvo se nanese 2% celoidin, a zatim se postavlja blok koji se opet oblaže celoidinom kako bi se što bolje zalijepio. Blok ostavimo da se suši oko 5 minuta. Plastična podloga, koja nosi blok, uloži se na držač na mikrotomu. Celoidinske serije režu se na debljinu od 8–10 μm , a prerezi se skupljaju u posudice sa 70% etanolom.

Prerezi se izvade iz 70% etanola i isperu se nekoliko puta destiliranom vodom, a zatim se boje hemalaunom i eozinom. Obojeni prerezi prenose se lopaticom u terpineol. U njemu ostaju sve dok se ne prožmu, tj. dok ne padnu na dno. Dobro prožeti prerezi lopaticom se prenose na predmetno stakalce i posuše se filter papirom. Na tako pripremljen prerez stavlja se kanadski balzam i pokrovno stakalce.

Celoidinska tehnika omogućuje očuvanje strukture tkiva i međusobnih odnosa tkiva u organu.

3.2.1.2. Parafin

Nakon fiksacije tkivo se ispiru 24 sata tekućom vodom, a zatim se dehidrira uzlaznim nizom etanola i prebacuje u intermedij (tri izmjene metilbenzoata); zatim 30 minuta u benzol, te 30 minuta u smjesu benzola i parafina u termostatu na 37 °C. Slijedi prožimanje tkiva čistim parafinom u tri izmjene po 2 sata na temperaturi 58–60 °C. Nakon prožimanja parafinom tkivo se uklapa u čisti parafin kako bi se dobio parafinski blok.

Parafinske serije režu se na rotacijskom mikrotomu na debljinu od 6 µm. Prezezi se lijepe na predmetna stakalca smjesom glicerola i bjelanjka, a zatim se suše. Na parafinskim su rezovima primijenjene specijalne metode bojenja.

3.2.2. BOJENJE PREPARATA

Prije bojenja preparati se moraju očistiti od parafina, a za to se koristi postupak deparafinacije sa ksilolom i nizom alkoholnih otopina te postupak rehidracije. Kako bi se različita tkiva mogla razlikovati i lakše uočiti, preparati se boje različitim bojama.

3.2.2.1. Bojenje hemalaun-eozinom

Bojenje hemalaun-eozinom je najčešće korištena metoda bojenja u histologiji. Hemalaun boji plavo-ljubičasto kisele odnosno bazofilne strukture kao na pr. kromatin u jezgri. Eozin boji crveno bazične odnosno acidofilne strukture kao što je na pr. kolagen.

Preparati se prvo inkubiraju u hemalaunu 3 minute. Zatim se ispiru u destiliranoj vodi 1 minutu te u vodovodnoj vodi 10 minuta. Slijedi inkubiranje u eozinu 3 minute i postupak dehidriranja odnosno ispiranje preparata u alkoholima rastućih koncentracija, od 70%-tnog do apsolutnog alkohola kako bi se uklonila voda. Nakon toga preparati se uranjaju u ksilol kako bi postali prozirni (Cook 1974).

3.2.2.2. Trikromno bojenje po Massonu

Masson trikromno bojenje je bojenje s tri različite boje. Weigartov hematoksilin je boja koja tamnosmeđe boji jezgru, kiseli fuksin svijetlocrveno do ružičasto boji citoplazmu, a Licht grün zeleno ili plavo boji kolagenska vlakna.

Weigartov željezni hematoksilin se sastoji od dvije otopine. U prvoj je hematoksilin pomiješan s a 96%-tnim alkoholom. Druga se otopina sastoji od željezovog (III)-klorida, destilirane vode i koncentrirane kloridne kiseline. Prije bojenja pomiješaju se jednake količine dviju otopina i to samo onoliko koliko je potrebno za bojenje jer se mješavina tih dviju otopina pokvari za tjedan dana. Prilikom bojenja predmetna se stakalca ne uranjaju u boju nego se boja nakapa na preparat. Nakon 20 sekundi boja se ispiru destiliranom vodom, a zatim se diferencira u vodovodnoj tekućoj vodi. Na rezu se poslije tog bojenja mogu uočiti intenzivno crne jezgre. Slijedi bojenje citoplazme kiselim fuksinom koje traje 1 minutu, a preparat se zatim ispiru u destiliranoj vodi i diferencira u 1%-tnoj fosfomolibdenskoj kiselini. Tim bojenjem citoplazma je crvene boje, a vezivo ostaje nebojeno. Preparat se zatim ispiru u destiliranoj vodi i inkubira u 70%-tnom alkoholu. Slijedi bojenje 1%-tnim Licht grünom i diferenciranje u 1%-tnoj octenoj kiselini dok se ne ukloni zelena ili plava boja stanica. Nakon bojenja slijedi postupak dehidracije sa apsolutnim alkoholom i ksilolom (Cook 1974).

3.2.2.3. Bojenje orceinom

Ta se metoda koristi za prikazivanje elastičnih vlakana. Deparafinirani prerezi boje se 1% orceinom 1–24 sata (kontrola nakon 2 sata). Zatim slijedi dehidracija u alkoholu i ispiranje destiliranom vodom. Potom se prerezi boje hemalaunom 3–5 minuta, isperu se destiliranom vodom, te ostave 15 minuta u običnoj vodi, nakon čega se isperu 70% etanolom. Na ovako pripremljene prereze nakapa se zasićena pikrinska kiselina, a zatim se brzo ispere u 96% etanolu i posuši filter papirom. Preparati se zatim uranjaju u smjesu 100% etanola i ksilola, te u čisti ksilol (dva puta) i prekriju se kanadskim balzomom.

Rezultat bojenja tom metodom jesu ljubičasto-plave jezgre obojene hemalaunom i smeđa elastična vlakna obojena orceinom, a kolagena vlakna su žuto obojena pikrinskom kiselinom.

Tom se metodom mogu elastična vlakna raspoznati u odnosu na ostala vezivna vlakna, tj. kolagena i retikulinska (Sheehan i Hrapchak 1980).

4. REZULTATI

4.1. HISTOLOŠKA ANALIZA

Ovim je istraživanjem ustanovljeno da u šestom tjednu intrauterinog razvoja epiglotis još nije odijeljen od korijena jezika, a epiglotalni nabori su prekriveni jednoslojnim epitelom (slike 4–10).

U sedmom tjednu prenatalnog razvoja jednoslojni epitel osnove epiglotisa prekriven je i slojem mezenhima (slika 13).

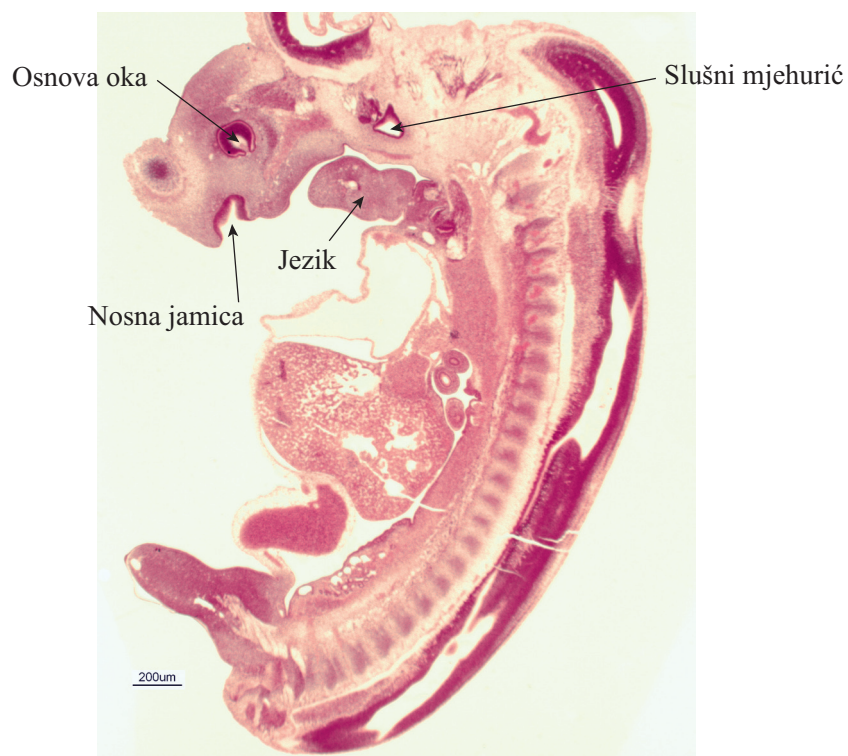
Početak osmog tjedna embrionalnog razvoja epitel epiglotisa se mijenja u dvoredni (slike 17–19), da bi se u drugoj polovici osmog tjedna intrauterinog razvoja transformirao u višeredni nezreli epitel (slika 22).

U fetusa starog 9 tjedana epiglotis je još uvijek prekriven višerednim nezrelim epitelom (slike 23 i 24).

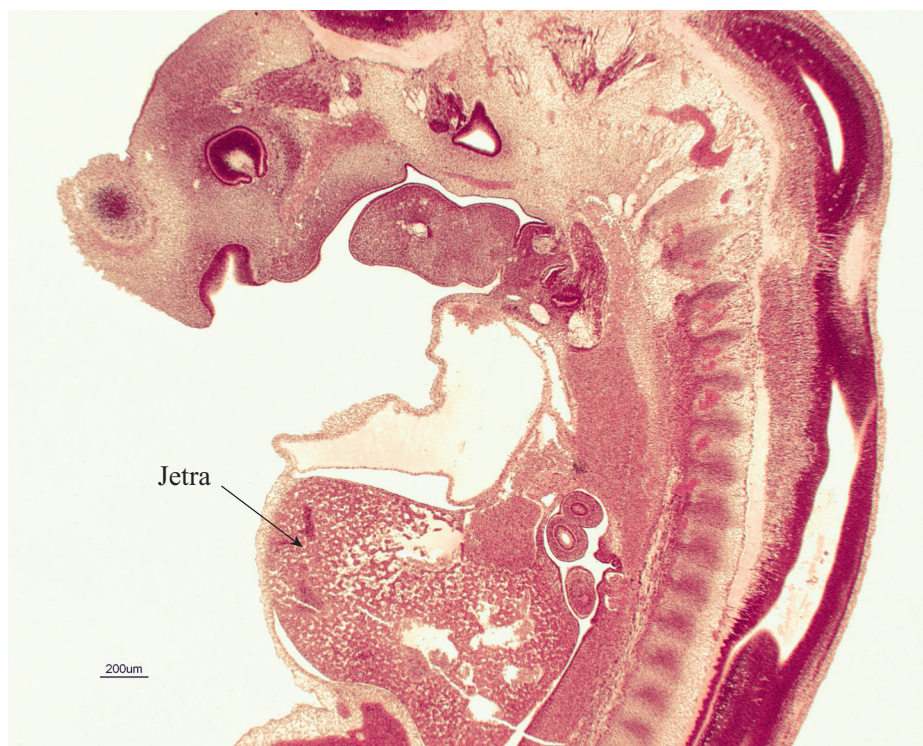
U novorođenčeta starog jedan dan veći dio epiglotisa prekriven je višerednim cilindričnim epitelom, dok je samo mali dio oralne strane uz bazu jezika prekriven mnogoslojnim pločastim epitelom (slike 25–28).

U djeteta starog 13 godina (slika 29) i u odraslog starog 35 godina (slike 30 i 31) mnogoslojni pločasti epitel pokriva veći dio epiglotisa, dok je višeredni cilindrični epitel prisutan samo pri bazi njegove oralne strane.

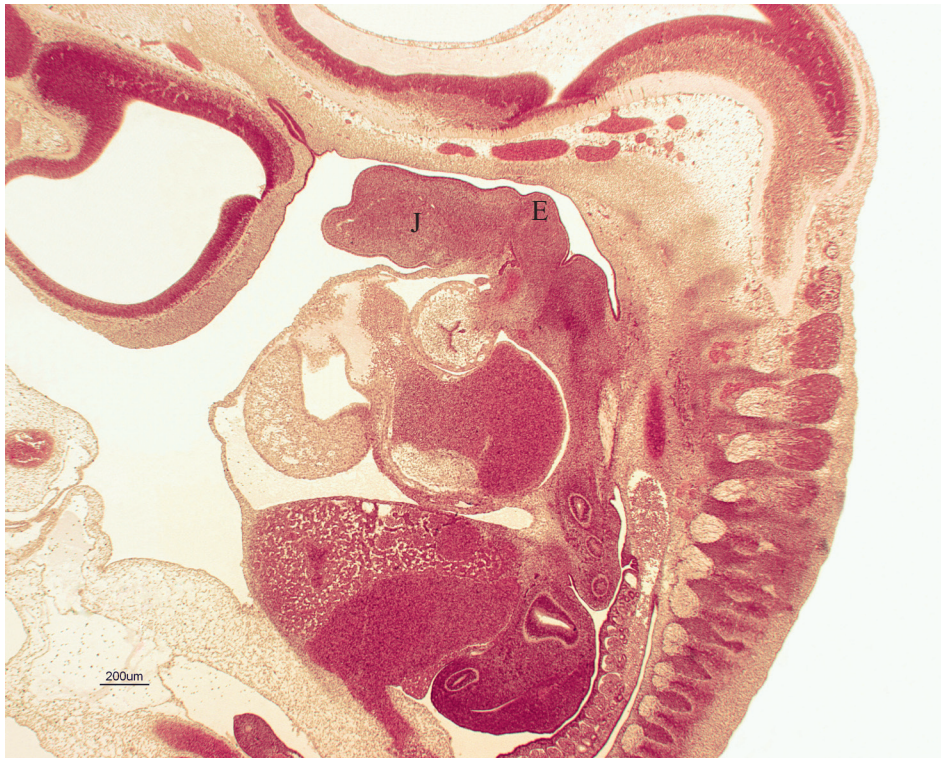
4.2. SLIKOVNI PRIKAZ



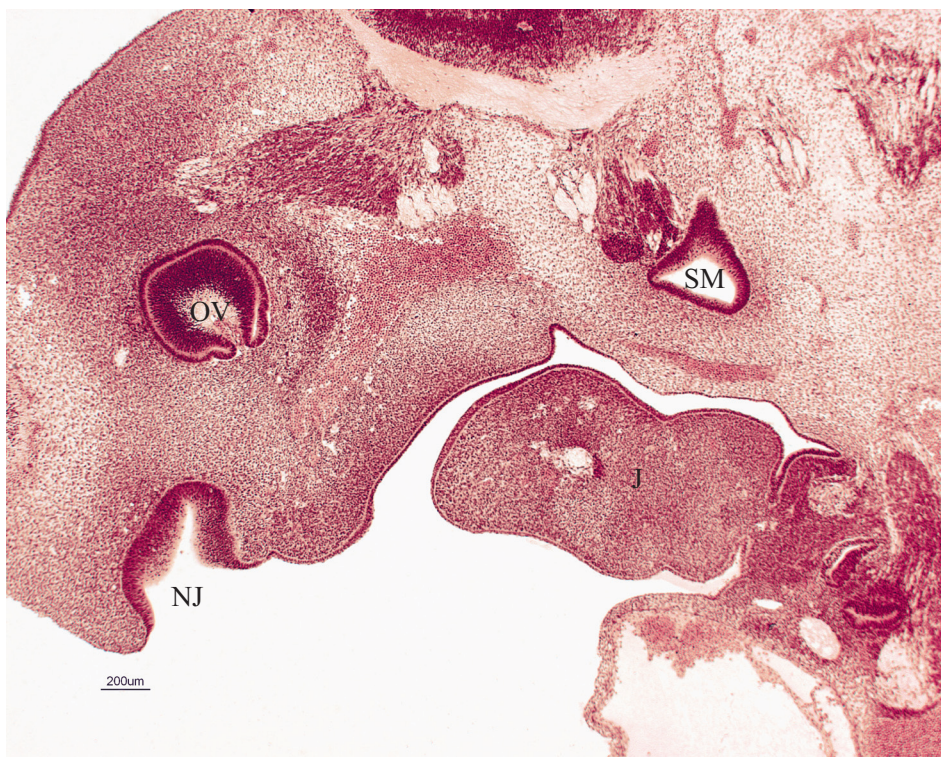
Slika 4. Uzdužni presjek kroz embrij čovjeka star 6 tjedana (dužina embrija 10 mm),
HE x15.



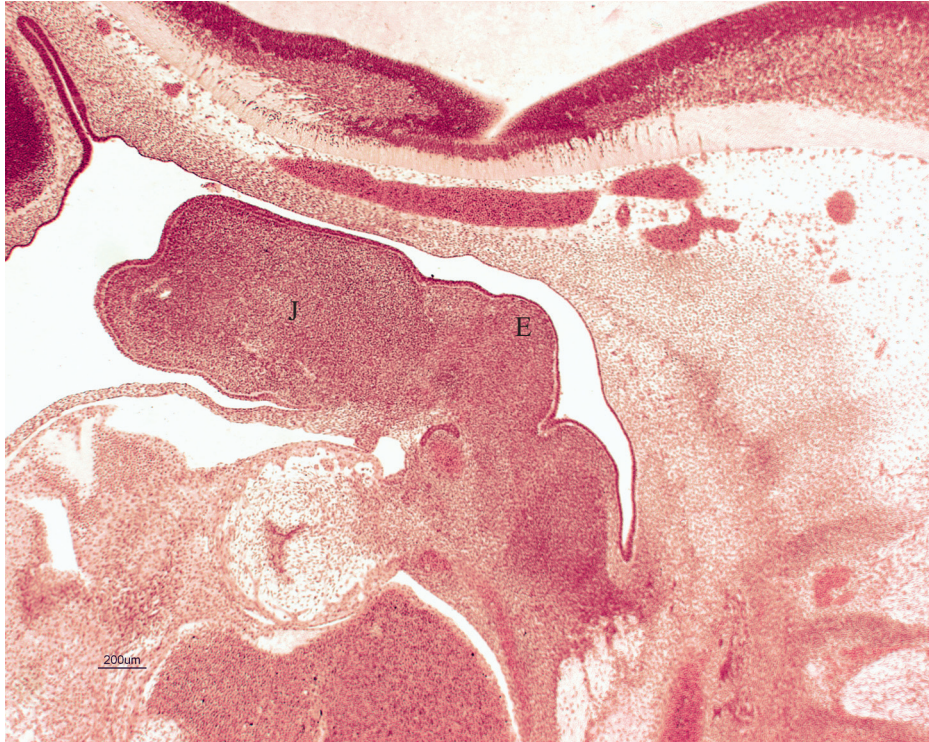Slika 5. Uzdužni presjek kroz embrij čovjeka star 6 tjedana (dužina embrija 10 mm),
HE x20.



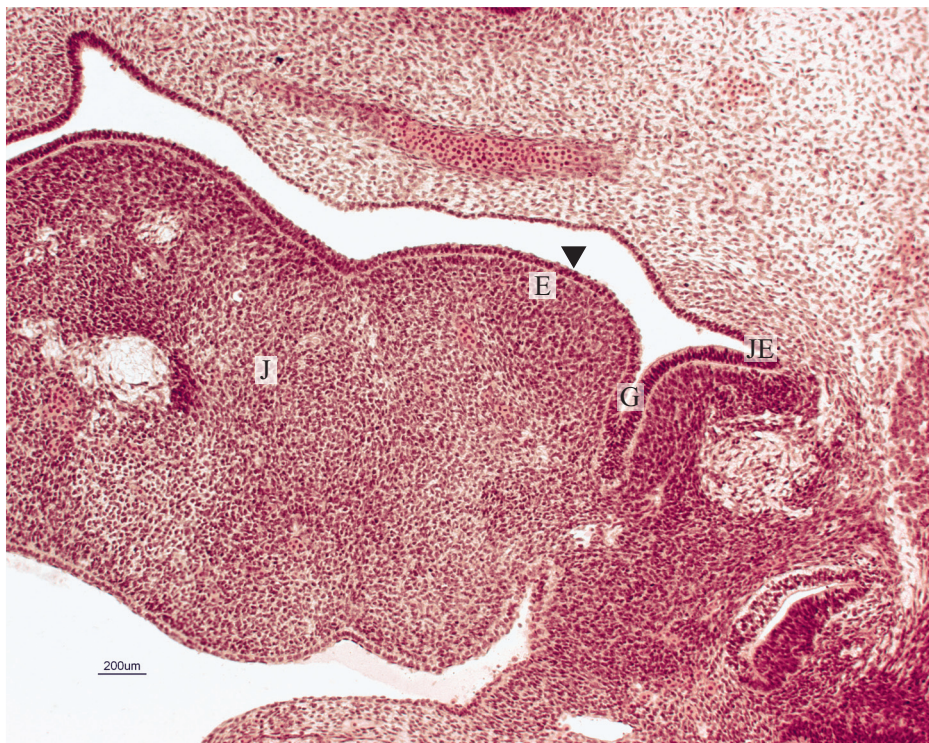
Slika 6. Uzdužni presjek kroz embrij čovjeka star 6 tjedana (dužina embrija 10 mm),
J - jezik; E - epiglotis. HE x20.



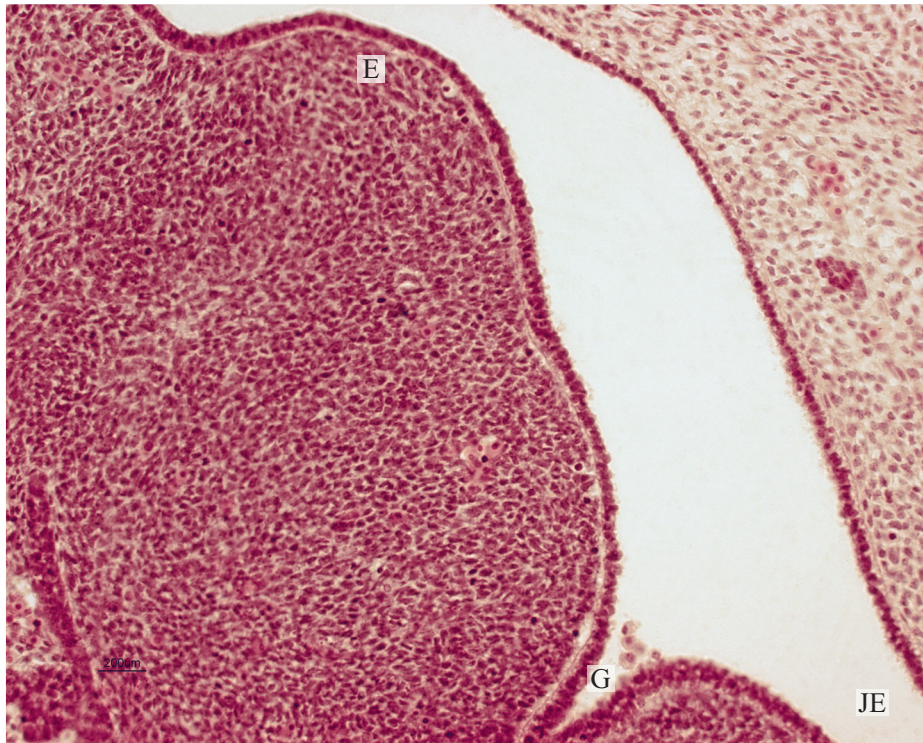
Slika 7. Uzdužni presjek kroz embrij čovjeka star 6 tjedana (dužina 10mm),
OV - očni vrč; NJ - nosna jamica; SM - slušni mjehurić; J - jezik. HE x40.



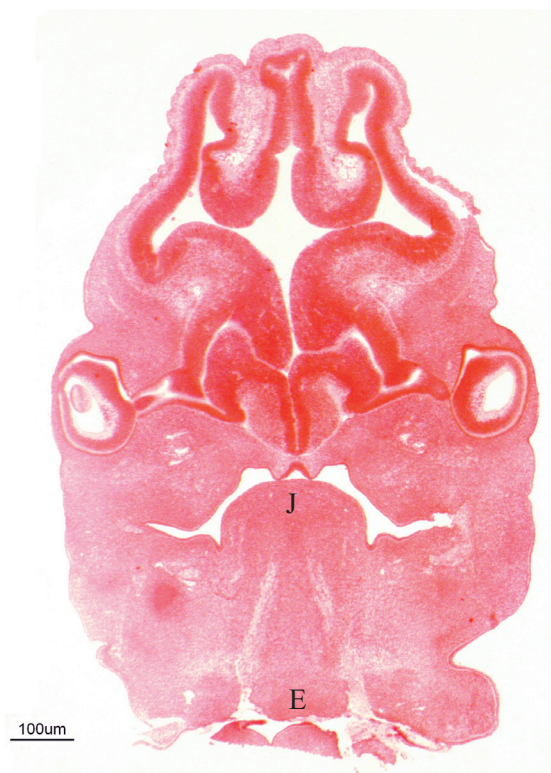
Slika 8. Uzdužni presjek kroz embrij čovjeka star 6 tjedana (dužina embrija 10 mm),
 J - jezik; E - epiglotis. HE x40.



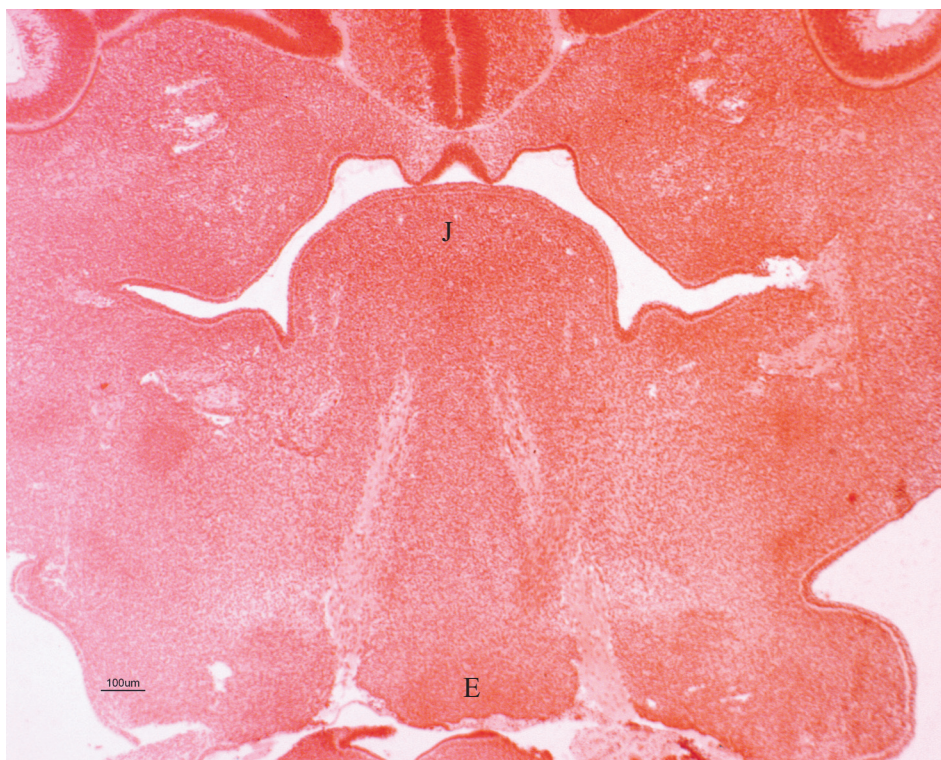
Slika 9. Uzdužni presjek kroz embrij čovjeka star 6 tjedana (dužina embrija 10 mm),
 J - jezik; E - epiglotis; G - ulaz u grkljan; JE - ulaz u jednjak;
 ▼ - osnovu epiglotisa prekriva jednoslojni epitel. HE x100.



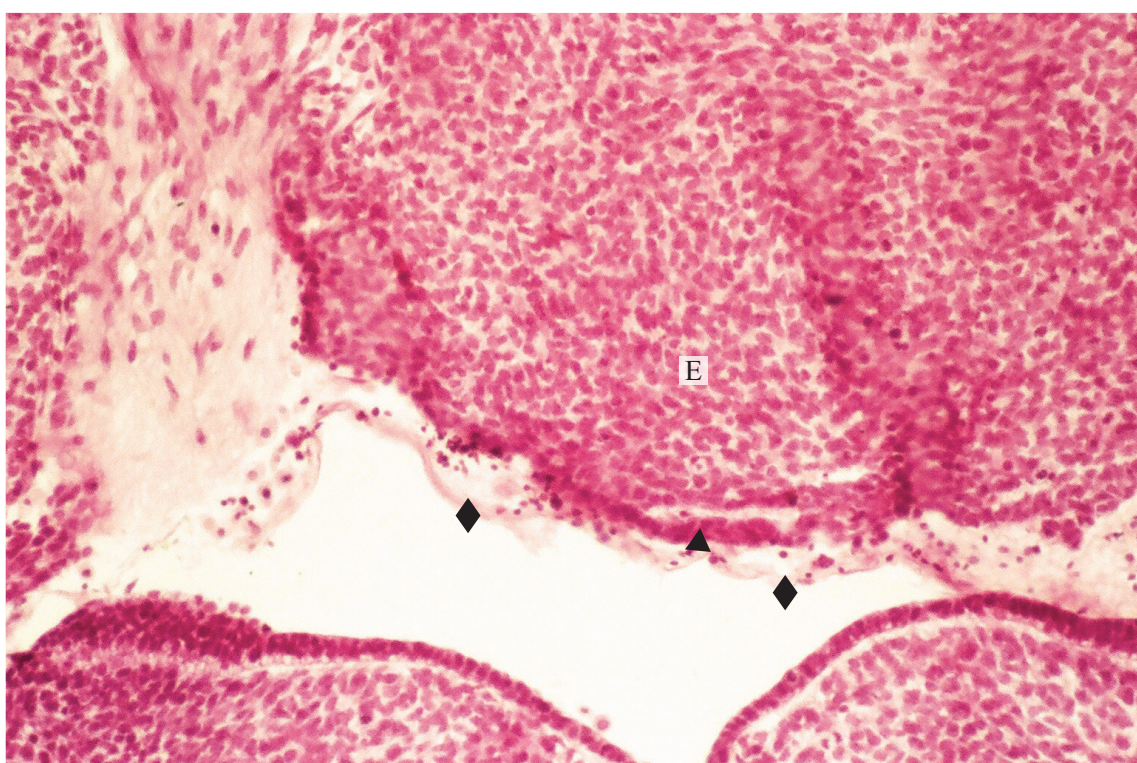
Slika 10. Uzdužni presjek kroz embrij čovjeka star 6 tjedana (dužina embrija 10 mm),
E - epiglottis; G - ulaz u grkljan; JE - ulaz u jednjak. HE x200.



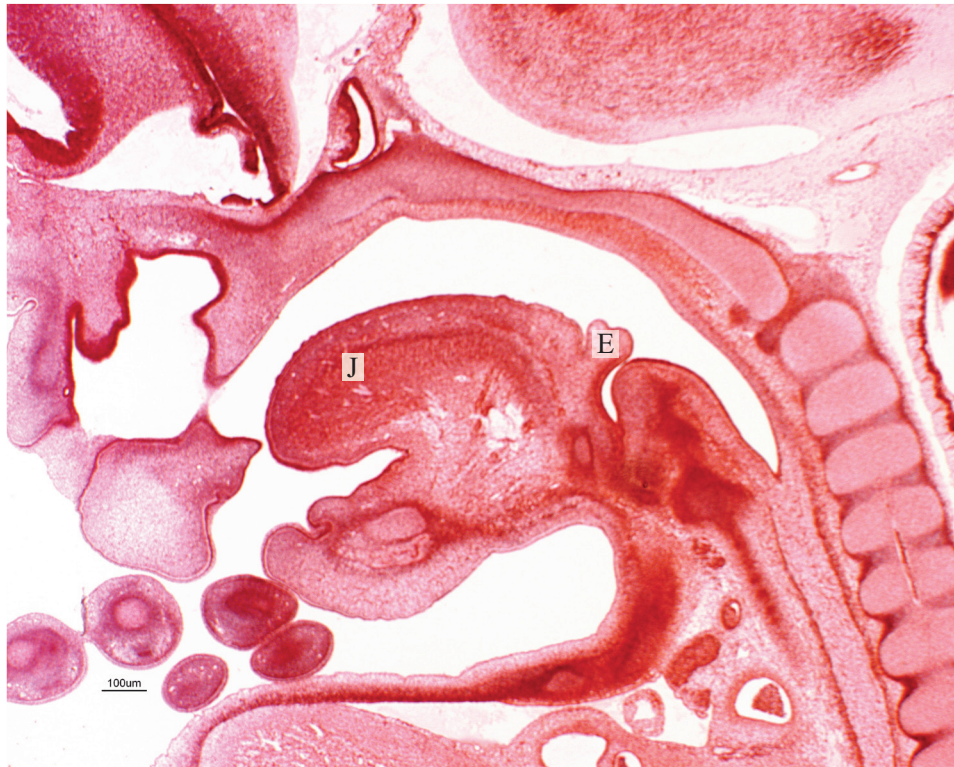
Slika 11. Poprečni presjek kroz glavu humanog embrija starog 7 tjedana (dužina embrija 13 mm),
J- jezik; E - epiglottis. HE x15.



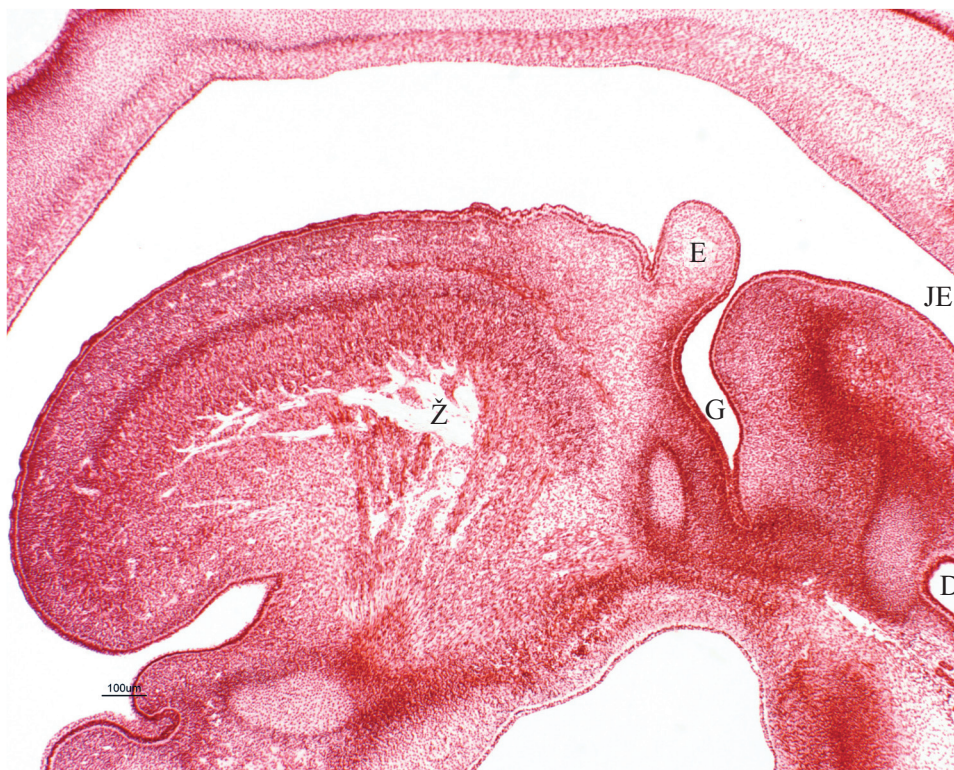Slika 12. Poprečni presjek kroz glavu humanog embrija starog 7 tjedana (dužina embrija 13 mm),
J - jezik; E - epiglotis. HE x40.



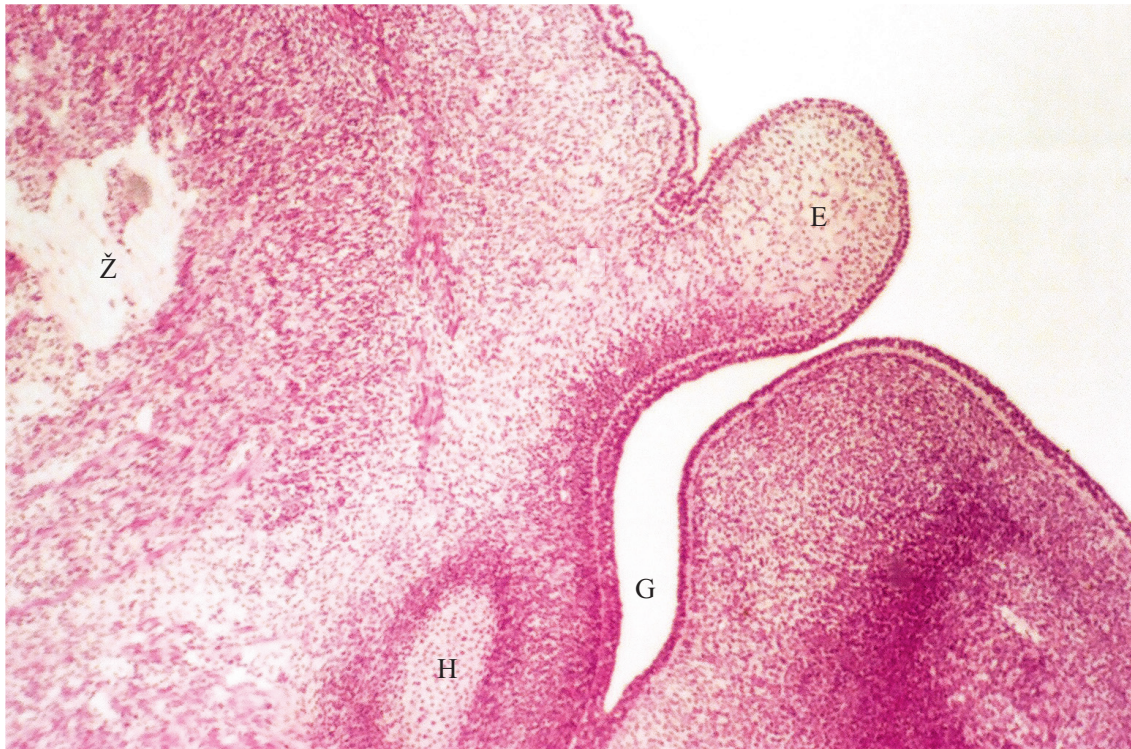
Slika 13. Poprečni presjek kroz glavu humanog embrija starog 7 tjedana (dužina embrija 13 mm),
E - epiglotis; ▼ - epiglotis prekriva jednoslojni epitel; ◆ - mezenhim. HE x100.



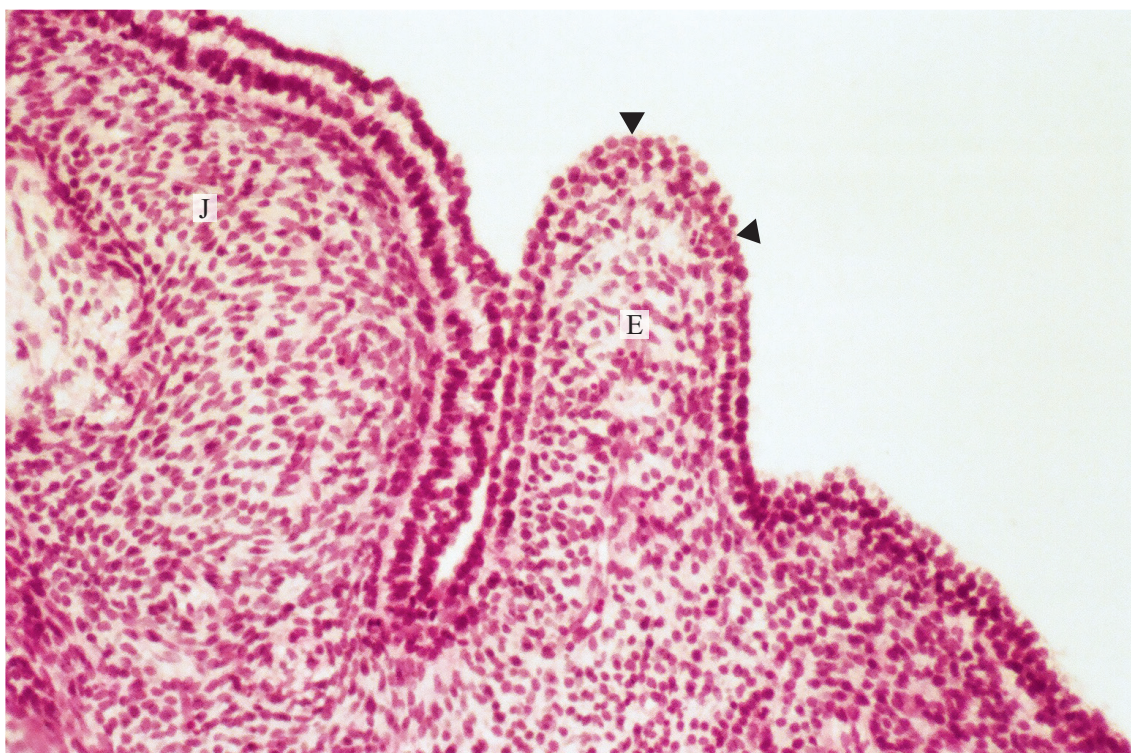
Slika 14. Uzdužni presjek kroz čovječki embrij star 8 tjedana (dužina embrija 18 mm),
J - jezik; E - epiglotis. HE x15.



Slika 15. Uzdužni presjek kroz čovječki embrij star 8 tjedana (dužina embrija 18 mm),
Ž - živac; E - epiglotis; G - ulaz u grkljan; JE - ulaz u jednjak; D - dušnik. HE x20.

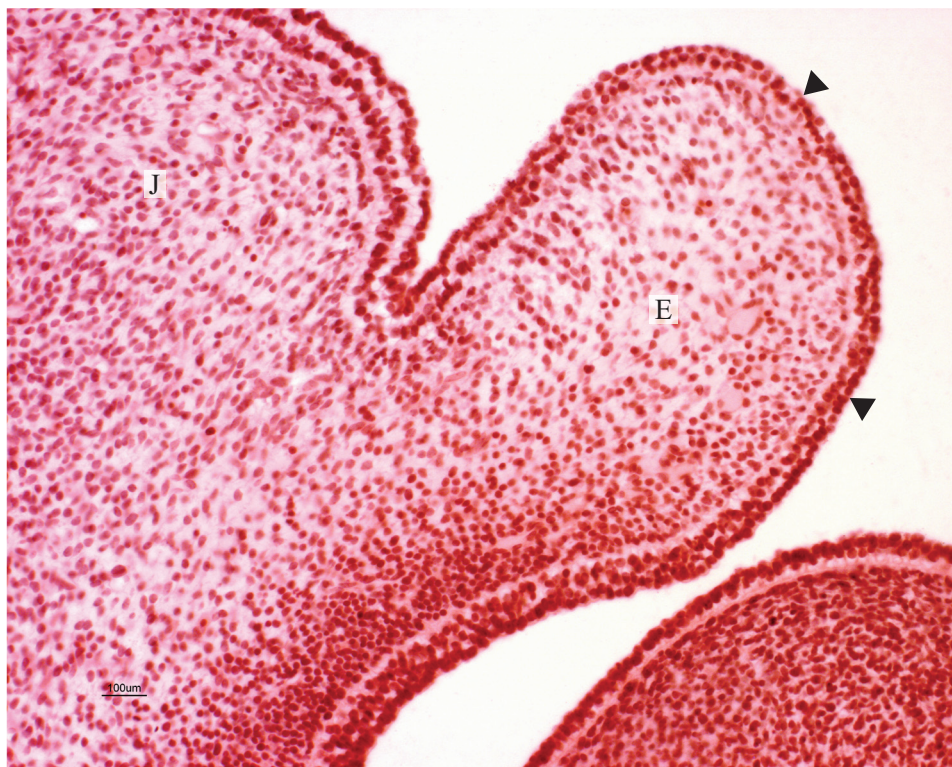


Slika 16. Uzdužni presjek kroz čovječji embrij star 8 tjedana (dužina embrija 18 mm),
 Ž - živec; H - hrskavica; G - ulaz u grkljan; E - epiglotis. HE x40.

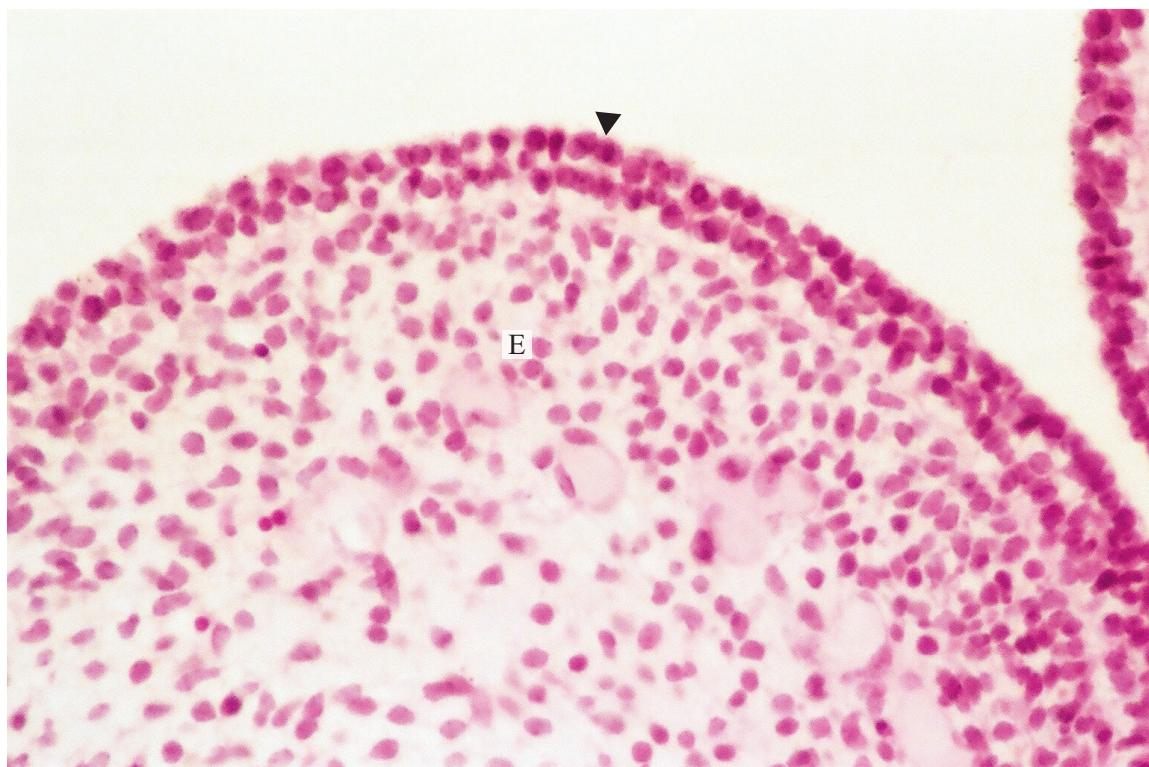


Slika 17. Uzdužni presjek kroz bazu jezika i epiglotis čovječjeg embrija starog 8 tjedana (dužina
 embrija 18 mm), J - jezik; E - epiglotis; ▼ - epiglotis prekriva dvoredni epitel.

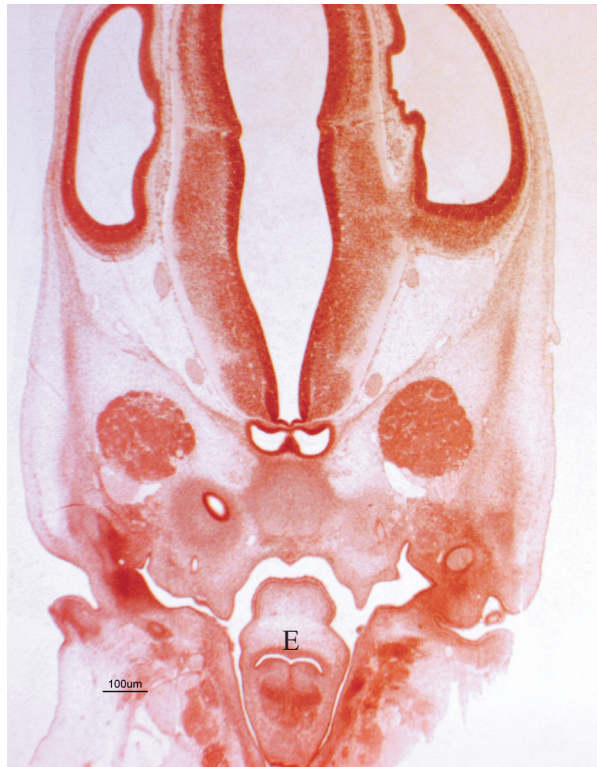HE x100.



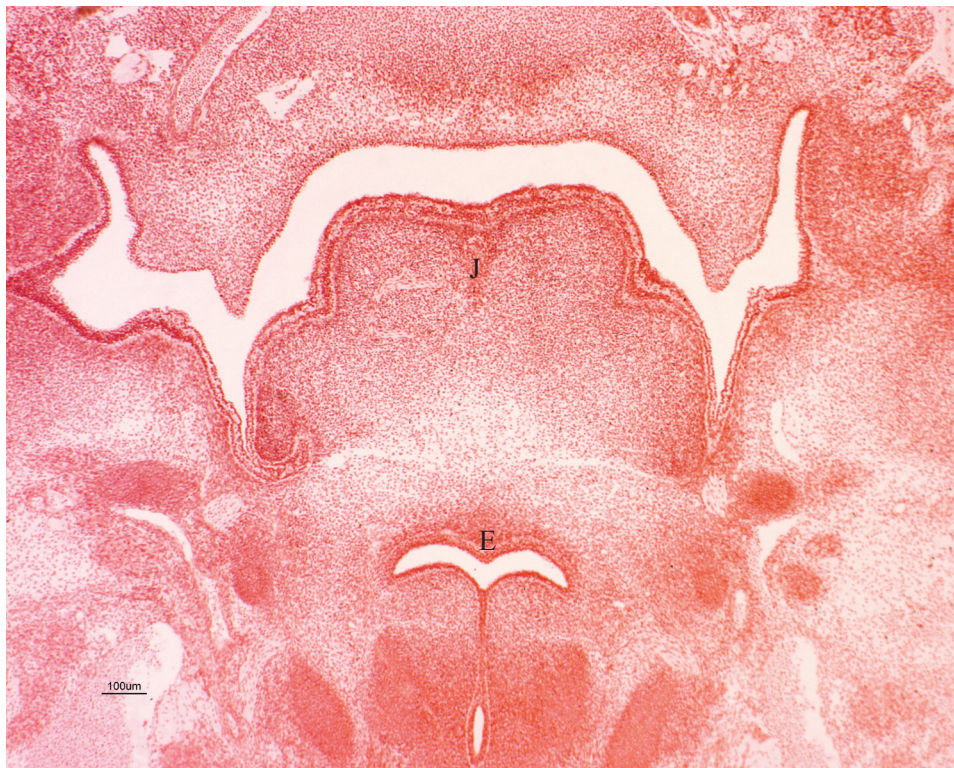
Slika 18. Uzdužni presjek kroz epiglotis čovječjeg embrija starog 8 tjedana (dužina embrija 18 mm), J - jezik; E - epiglotis; ▼ - dvoredni epitel. HE x100.



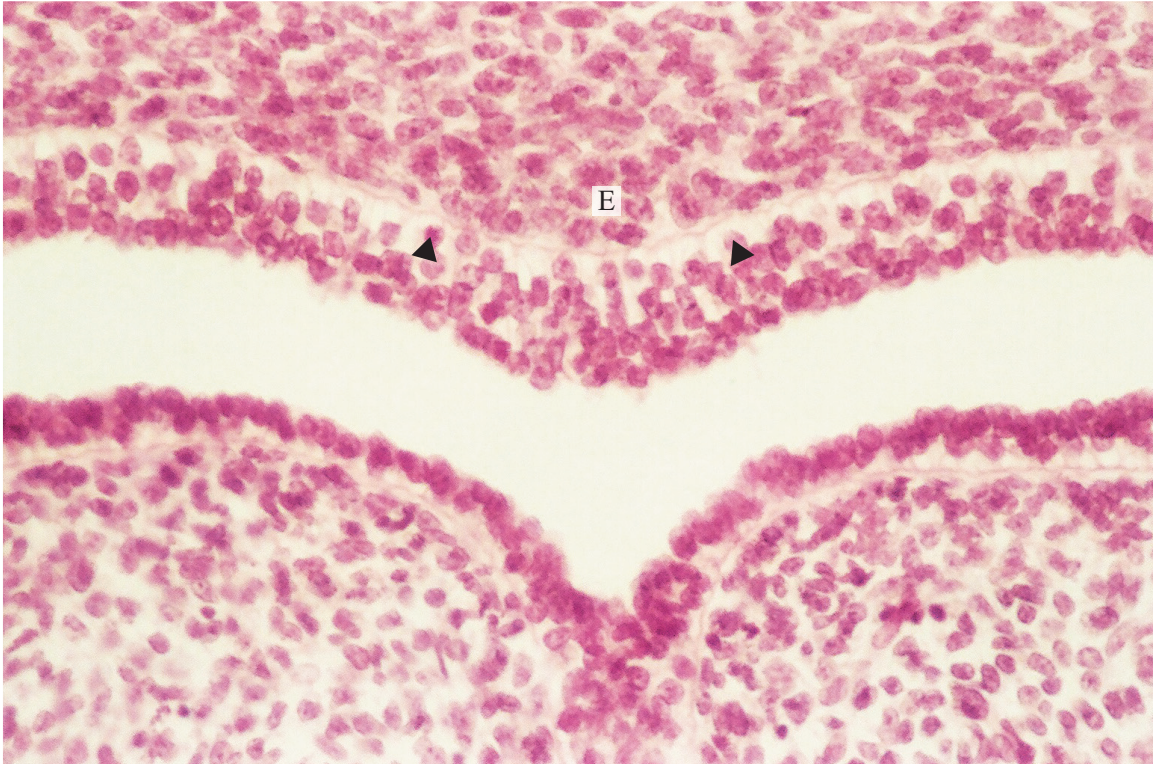
Slika 19. Uzdužni presjek kroz epiglotis čovječjeg embrija starog 8 tjedana (dužina embrija 18 mm), E - epiglotis; ▼ - dvoredni epitel. HE x200.



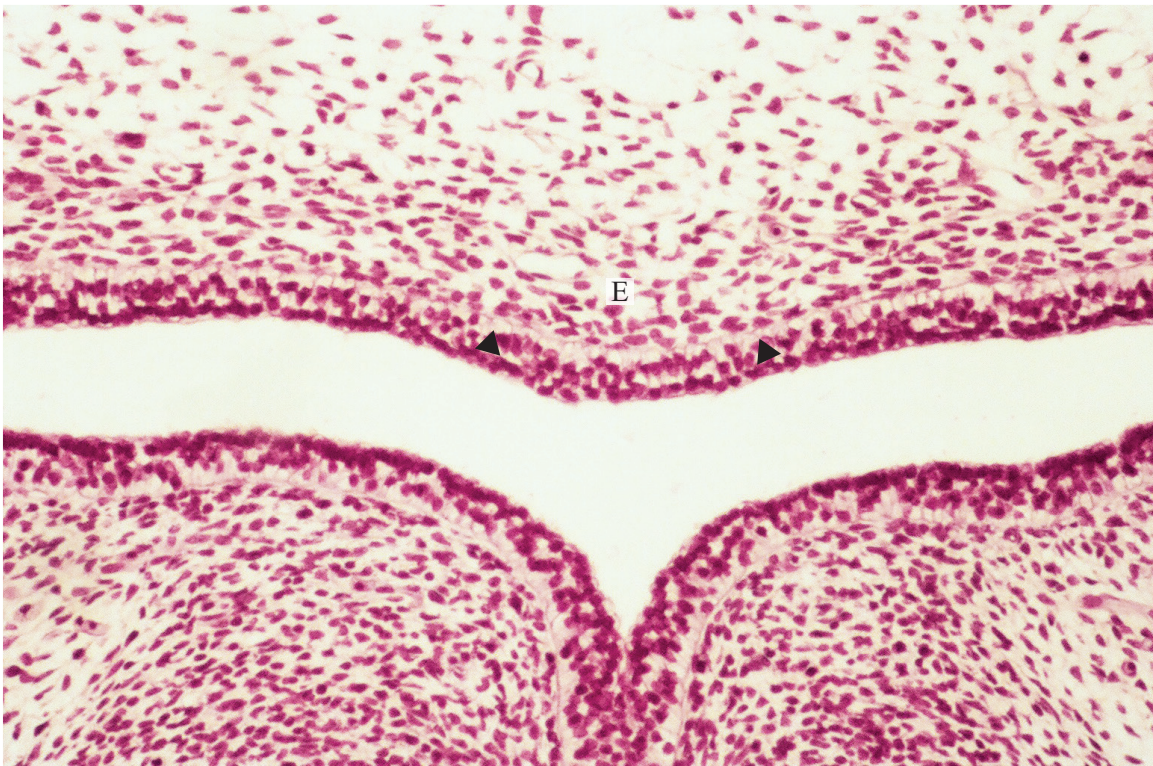
Slika 20. Poprečni presjek kroz glavu čovječjeg embrija 8 tjedana (dužina embrija 19 mm), E - epiglotis. HE x20.



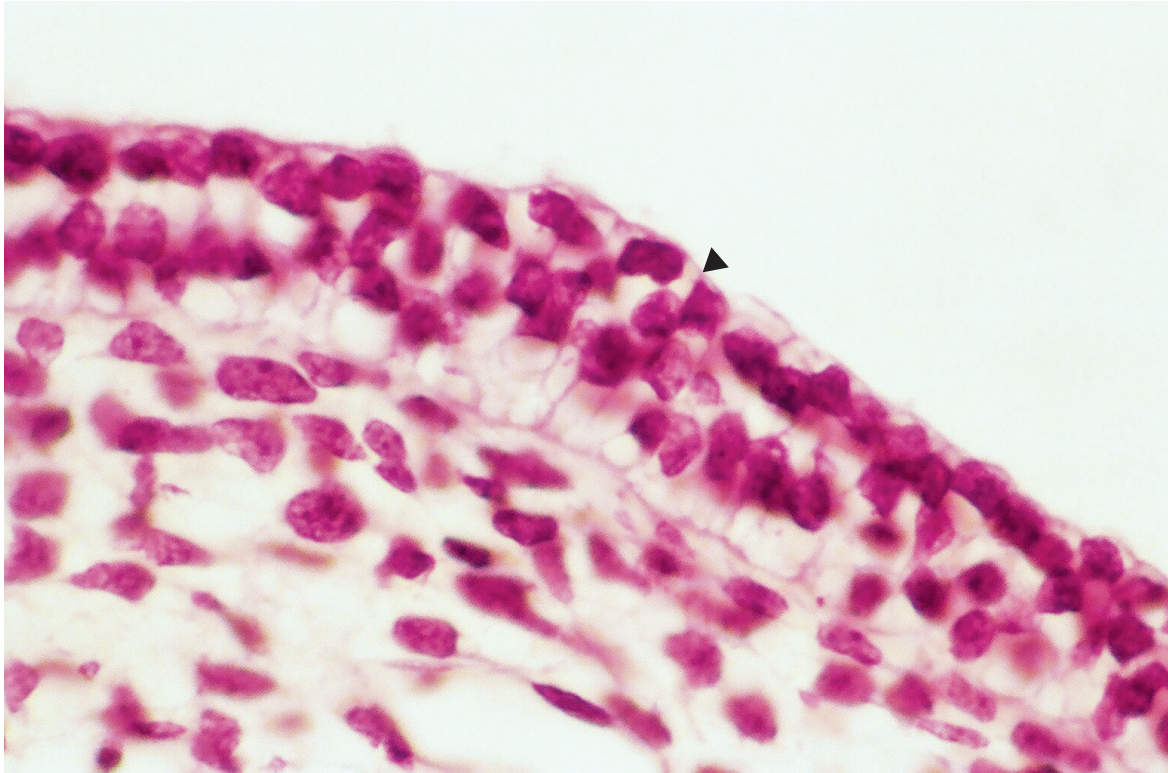
Slika 21. Poprečni presjek kroz glavu čovječjeg embrija starog 8 tjedana (dužina embrija 19 mm), J - jezik; E - epiglotis. HE x40.



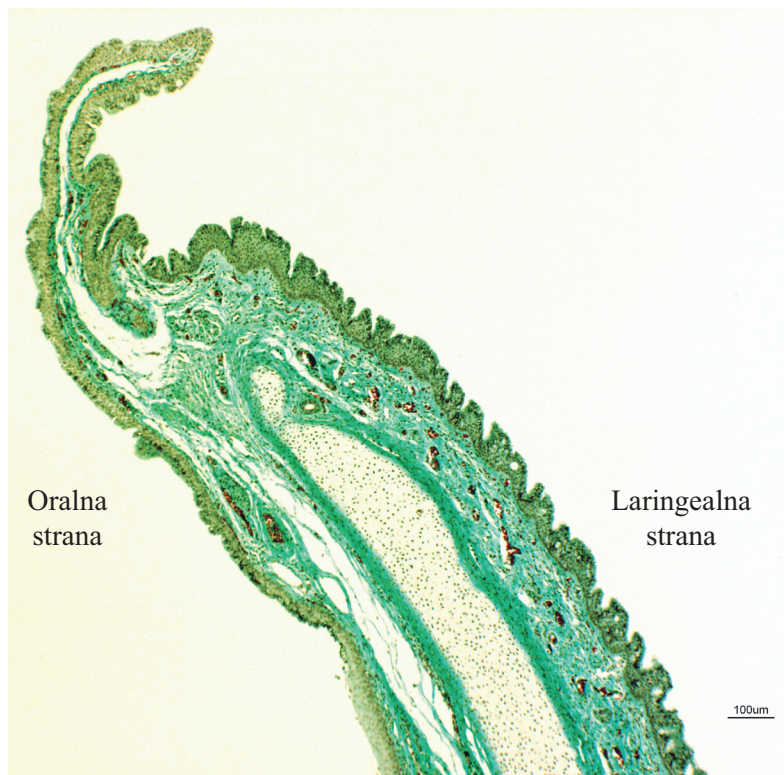
Slika 22. Poprečni presjek kroz glavu čovječjeg embrija starog 8 tjedana (dužina embrija 19 mm), E - epiglotis; ▼ - nezreli višeredni cilindrični epitel. HE x200.



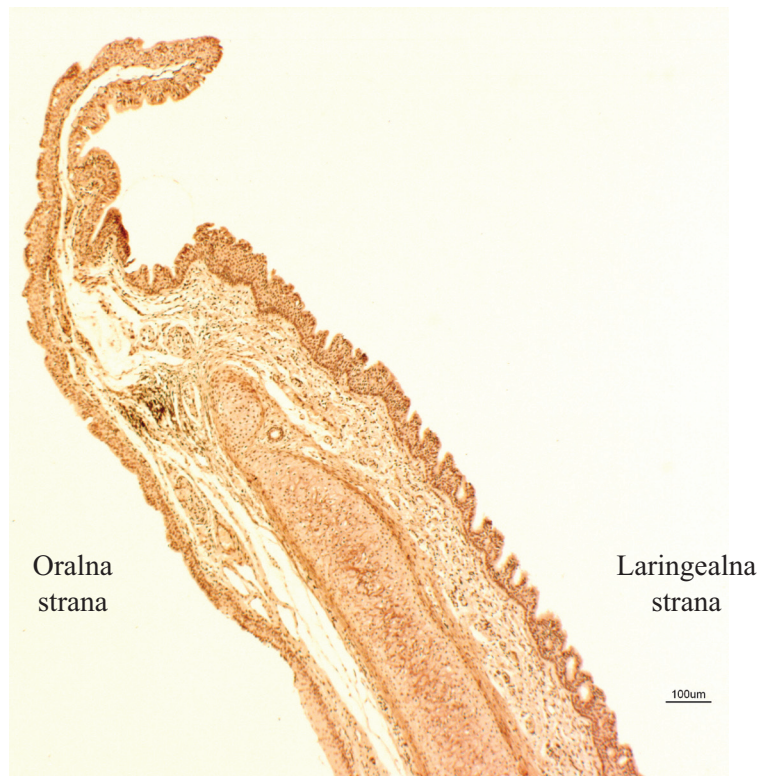
Slika 23. Poprečni presjek kroz epiglotis humanog fetusa starog 9 tjedana, E - epiglotis; ▼ - višeredni cilindrični epitel. HE x100.



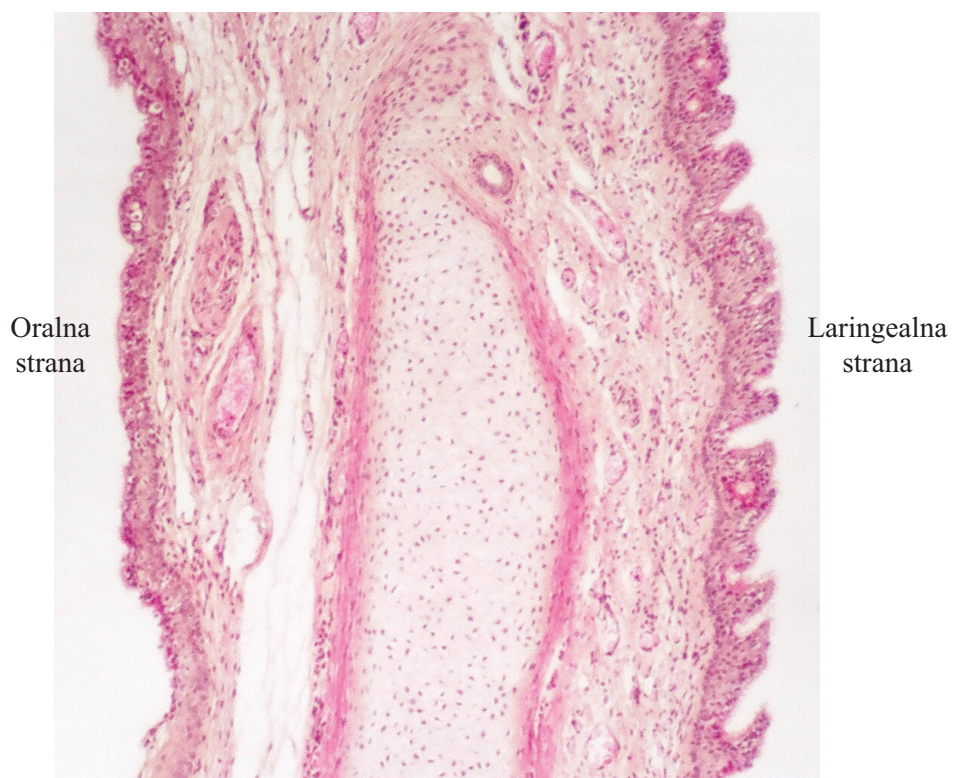
Slika 24. Poprečni presjek kroz epiglotis čovječjeg fetusa starog 9 tjedana,
 ▼ - višeredni cilindrični epitel. HE x400.



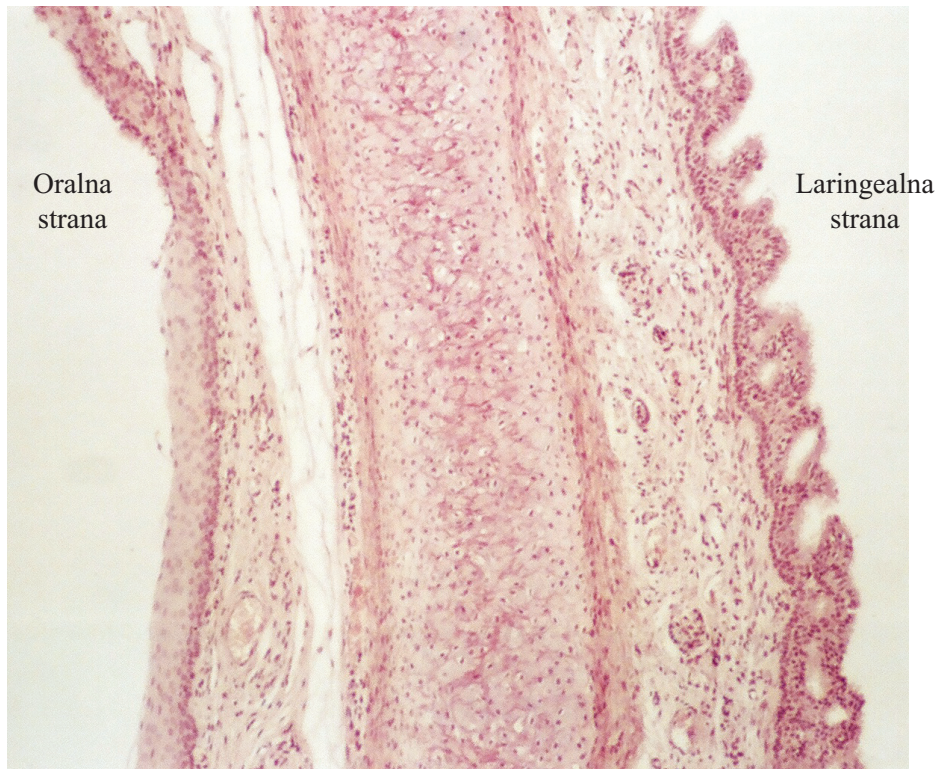
Slika 25. Uzdužni presjek kroz epiglotis novorođenčeta, Masson x40.



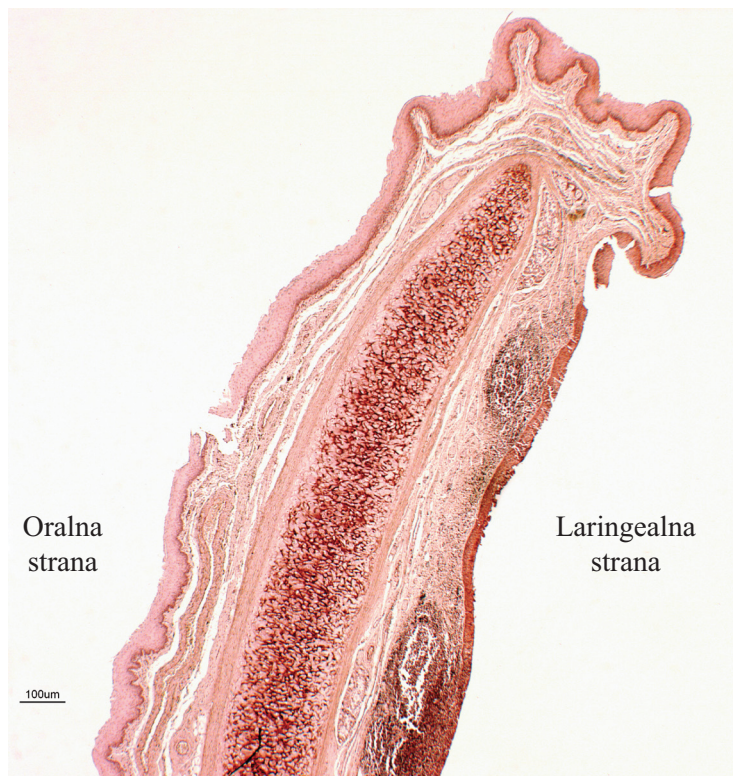
Slika 26. Uzdužni presjek kroz epiglotis novorođenčeta starog 1 dan, orcein x40.



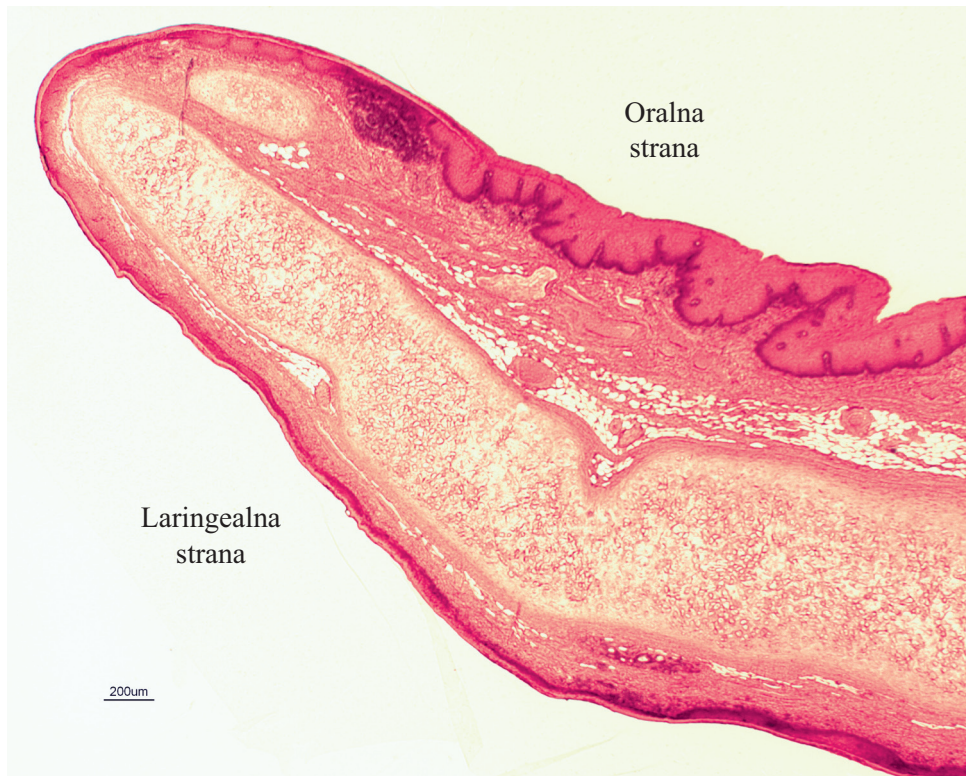
Slika 27. Uzdužni presjek kroz epiglotis novorođenčeta starog 1 dan, HE x40.



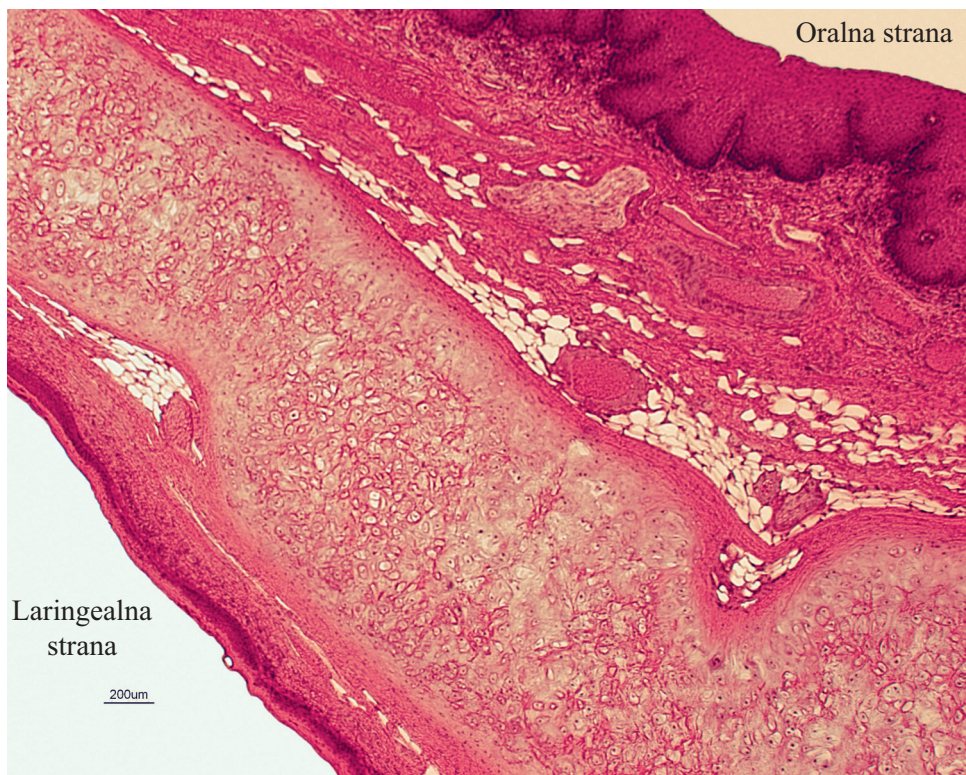
Slika 28. Uzdužni presjek kroz epiglotis novorođenčeta starog 1 dan, orcein x40.



Slika 29. Uzdužni presjek kroz epiglotis djeteta starog 13 godina, orcein x20.



Slika 30. Uzdužni presjek kroz epiglotis čovjeka starog 35 godina, HE x20.



Slika 31. Uzdužni presjek kroz epiglotis čovjeka starog 35 godina, HE x40.

5. RASPRAVA

Ovo je istraživanje dalo nove podatke o razvoju humanog epiglotisa, osobito u vrijeme prijelaza iz intrauterine sredine u vanjski okoliš.

Starost embrija Zbirke humanih embrija i fetusa iz Arhiva Zavoda za histologiju i embriologiju Medicinskog fakulteta Sveučilišta u Zagrebu je određena prema Duančiću, a u ovom radu i prema Carneige Classification System koju su predložili O'Rahilly i Müller (Gasser 1975; Moore i sur. 1994).

Naše otkriće da je epiglotis novorođenčeta starog jedan dan većinom prekriven višerednim cilindričnim epitelom postavlja pitanje o podrijetlu mnogoslojnog pločastog epitela koji prekriva veći dio površine epitela u odraslog čovjeka. Na isto pitanje u kunića, pokušala je 1964. odgovoriti E. Kh. Abdrashitova svojim poznatim pokusima. Ona je transplantirala epitel embrija kunića starih 3-4 tjedna te kunića starih 5-6 mjeseci unutar epitela epiglotisa odraslih kunića. Epitel epiglotisa je preživio u izotransplantatu i pokazao veliku reaktivnost i plastičnost. Zbog načina rasta epitela epiglotisa u izotransplantatu i njegove plastičnosti, on je vrlo sličan ponašanju drugih organa koji potječu od prednjeg crijeva i zato je spomenuta znanstvenica zaključila da epitel epiglotisa u kunića potječe od prekor-dalne ploče (Abdrashitova 1964).

Nedavno je pokazano da se višeredni cilindrični epitel može transdiferencirati u mnogoslojni pločasti epitel tijekom obnove oštećenog respiratornog epitela (Park i sur. 2006). Na eksplantatima embrija štakora je pokazano da izlaganje strujanju zraka potiče diferencijaciju tkiva (Škreb i Crnek 1980). Otkriveno je da bez obzira na medij koji se koristi *in vitro*, čak i ako embriji provedu dva tjedna u MEM-u, kultivacija na mjestu gdje se susreću tekućina i zrak zadrži razvojnu sposobnost za diferencijaciju mnogoslojnog pločastog epitela i njegovih derivata (dlake i žlijezde lojnice) nakon naknadne transplantacije na ektopično mjesto *in vivo* (Škreb i Bulić 1987; Bulić-Jakuš i sur. 2001).

Novija istraživanja na stanicama epitela rožnice, pupkovog tračka i epitela spojnice čovjeka kultiviranih „air-lifting“ metodom, također pokazuju da kontakt sa zrakom snažno

potiče diferencijaciju mnogoslojnog pločastog epitela (Ban i sur. 2003; Mizoguchi i sur. 2004; Tanioka i sur. 2006).

Pokusi s direktnom transplantacijom epiglotisa štakorskog zametka *in vivo*, na ektopično mjesto pod čahuru bubrega, pokazuju da višeredni cilindrični epitel dominira u transplantatu . To vjerojatno znači da eksperimentalni uvjeti u kojima nedostaje kontakt sa zrakom nisu optimalni za diferencijaciju višerednog cilindričnog epitela (Marinović Kulišić i sur. 2008).

Iz svega iznesenog možemo pretpostaviti da se višeredni cilindrični epitel u novorođenčeta transdiferencijacijom mijenja u mnogoslojni pločasti epitel jer izlaganje struji zraka počinje nakon rođenja. Druga je mogućnost da se mnogoslojni pločasti epitel, koji nalazimo pri bazi epiglotisa s njegove oralne strane, jednostavno proširi u povoljnom okolišu (udari struje zraka) kakav nalazimo u epiglotisu starijeg djeteta i starijoj dobi.

6. ZAKLJUČAK

U šestom tjednu intrauterinog razvoja osnova epiglotisa prekrivena je jednoslojnim epitelom.

U osmom tjednu epitel se mijenja i postaje dvoredan.

Krajem osmog tjedna dvoslojni epitel prelazi u višeredni nezreli epitel.

Neočekivani je nalaz da je epiglotis novorođenčeta starog jedan dan većim dijelom prekriven višerednim cilindričnim epitelom, za razliku od epiglotisa u dobi od 13 i 35 godina koji su gotovo cijelom površinom prekriveni mnogoslojnim pločastim epitelom.

Dominacija mnogoslojnog pločastog epitela u odnosu na višeredni cilindrični epitel u postnatalnoj dobi vjerojatno je uvjetovana strujanjem zraka na što je mnogoslojni pločasti epitel otporniji.

7. LITERATURA

1. Abdrashitova E. Kh. (1964): *In vivo* culture of the epithelium of the epiglottis. *Bull Exp Biol Med.* **58**: 1113–1115.
2. Adams J. L., Olson N. R., Siders D. B. (1993): The use of the epiglottis as an autologous composite graft in eyelid reconstruction. *Ophthal Plast Reconstr Surg.* **9(3)**: 206–211.
3. Ban Y., Cooper L. J., Fullwood N. J., Nakamura T., Tsuzuki M., Koizumi N., Dota A., Mochida C., Kinoshita S. (2003): Comparison of ultrastructure, tight junction-related protein expression and barrier function of human corneal epithelial cells cultivated on amniotic membrane with and without air-lifting. *Exp Eye Res.* **76**: 735–743.
4. Bulić-Jakuš F., Strahinić-Belovari T, Marić S., Ježek D., Jurić-Lekić G., Vlahović M., Šerman D. (2001): Chemically defined protein-free *in vitro* culture of mammalian embryo does not restrict its developmental potential for differentiation of skin appendages. *Cells Tissues Organs.* **169**: 134–143.
5. Bulić-Jakuš F., Jurić-Lekić G., Vlahović M., Katušić A., Marinović-Kulišić S., Šerman L., Ježek D. (2005): Survival of rat embryonic parts after ectopic transplantation. *Acta Clin Croat.* **44**: 211–215.
6. Bulić-Jakuš F., Ulamec M., Vlahović M., Sinčić N., Katušić A., Jurić-Lekić G., Šerman Lj., Krušlin B., Belicza M. (2006): Of mice and men: Teratomas and teratocarcinomas. *Coll Antropol.* **30**: 921–924.
7. Carlson B. M. (1999): *Human Embryology & Developmental Biology.* Mosby, St. Louis, Toronto.
8. Cook H. C. (1974): *Manual of Histological Demonstration Techniques.* Butterworths&Co Publishers Ltd., England.
9. Duančić V. (1986): *Osnove histologije čovjeka.* Medicinska knjiga, Beograd Zagreb.
10. Duančić V. (1988): *Osnove embriologije čovjeka.* Medicinska knjiga, Beograd-Zagreb.

11. Durst-Živković B. (2007): Praktikum iz histologije. Školska knjiga, Zagreb.
12. Gasser R. F. (1975): Atlas of Human Embryos. Harper and Row Publishers, Hagerstown, Maryland, New York, Evanston, San Francisco, London.
13. Hong K. H., Yang Y. S. (2003): Agenesis of the epiglottis and false vocal folds with maxillary hypoplasia in an adult. *JLO*. **117**: 895–898.
14. http://en.wikipedia.org/wiki/elastic_cartilage
15. <http://en.wikipedia.org/wiki/perichondrium>
16. <http://hr.wikipedia.org/wiki/hrskavica>
17. <http://www.emedicinehealth.com>
18. <http://www.healthsystem.virginia.edu>
19. <http://www.sciencedirect.com>
20. Junqueira L. C., Carneiro J., Kelly R. O. (2005) Osnove histologije. Školska knjiga, Zagreb.
21. Kano M., Shimizu Y., Okayama K., Igari T., Kikuchi M. (2005): A morphometric study of age-related changes in adult human epiglottis using quantitative digital analysis of cartilage calcification. *Cells Tissues Organs*. **180 (2)**: 126–137.
22. Krmpotić-Nemanić J. (1993): Anatomija čovjeka. Medicinska naklada, Zagreb.
23. Marinović Kulišić S., Jurić-Lekić G., Bulić-Jakuš F., Radujković V., Parčetić I., Vlahović M., Katušić A., Sinčić N., Šerman Lj. (2008): Development of epithelia in the ectopic transplant of the fetal rat epiglottis. *Acta Dermatovenerol Croat*. **16**: 55.
24. Mizoguchi M., Suga Y., Sanmano B., Ikeda S., Ogawa H. (2004): Organotypic culture and surface plantation using umbilical cord epithelial cells: morphogenesis and expression of differentiation markers mimicking cutaneous epidermis. *J Dermatol Sci*. **35**: 199–206.

25. Moore K. L., Persuad T. V. N., Shiota K. (1994): Color Atlas of Clinical Embryology. WB Saunders Comp, Philadelphia, London, Toronto, Montreal, Sydney, Tokyo.
26. Ovalle W.K., Nahirney P. C. (2008): Netter's essential histology. Saunders Elsevier, Philadelphia.
27. Padovan J., Kosoković F., Pansini N., Poljak Ž. (1990): Otorinolaringologija. Školska knjiga, Zagreb.
28. Park K. S., Wells J. M., Zorn A. M., Wert S. E., Laubach V. E., Fernandez L. G., Whitsett J. A. (2006): Transdifferentiation of ciliated cells during repair of the respiratory epithelium. *Am J Respir Cell Mol Biol.* **34**: 151–157.
29. Sadler T. W. (1996): Langmanova medicinska embriologija. Školska knjiga, Zagreb.
30. Sheehan D. C., Hrapchak B. B. (1980): Theory and practice of histotechnology. Battelle Press, Ohio.
31. Slack J. (2001): Essential Developmental Biology. Blackwell Publishing Company, Malden, Oxford, Melbourne, Berlin.
32. Sobotta J.: Histološki atlas (Sapunar D., Pernjak Pugel E. (ur. hrv. izd.) (2004). Naklada Slap, Jastrebarsko.
33. Škreb N., Crnek V. (1980): Development of embryo-derived teratomas *in vitro*. U: McKinnell R. G., DiBerardino M. A., Blumenfeld M, Bergad R. D. (ur.) Differentiation and Neoplasia. Springer Verlag, Berlin, str. 283–289.
34. Škreb N., Bulić F (1987): Partial differentiation of rat egg-cylinders in serum free and protein free medium. *Develop Biol* **120**: 584–586.
35. Tanioka H., Kawasaki S., Yamasaki K., Ang L. P., Koizumi N., Nakamura T., Yokoi N., Komuro A., Inatomi T., Kinoshita S. (2006): Establishment of a cultivated human conjunctival epithelium as an alternative tissue source for autologous corneal Epithelial transplantation. *Invest Ophthalmol Vis Sci.* **47**: 3820–3827.