

# Obilježja bazalne membrane u neinvazivnom duktalnom karcinomu dojke

---

Ahec, Arijana

Master's thesis / Diplomski rad

2009

Degree Grantor / Ustanova koja je dodijelila akademski / stručni stupanj: **University of Zagreb, Faculty of Science / Sveučilište u Zagrebu, Prirodoslovno-matematički fakultet**

Permanent link / Trajna poveznica: <https://um.nsk.hr/um:nbn:hr:217:331698>

Rights / Prava: [In copyright](#)/[Zaštićeno autorskim pravom.](#)

Download date / Datum preuzimanja: **2024-08-14**



Repository / Repozitorij:

[Repository of the Faculty of Science - University of Zagreb](#)



**SVEU ILIŠTE U ZAGREBU**  
**PRIRODOSLOVNO - MATEMATI KI FAKULTET**  
**BIOLOŠKI ODSJEK**

**Arijana Ahec**

**Obilježja bazalne membrane u neinvazivnom  
duktalnom karcinomu dojke**

**Diplomski rad**

**Zagreb, 2009**

Ovaj diplomski rad predan je na ocjenu Biološkom odsjeku Prirodoslovno-matematičkog fakulteta Sveučilišta u Zagrebu u svrhu stjecanja zvanja profesor biologije i kemije.

Ovaj rad je izrađen u Klinici za tumore pod voditeljstvom doc. dr. sc. Fabijana Kneževića i suvoditeljstvom prof. dr. sc. Nade Oršolić.

Zahvaljujem mentoru, doc. dr. sc. Fabijanu Kneževiću na nesebičnoj pomoći i strpljenju tijekom izrade i pisanja ovog rada.

Također se zahvaljujem prof. dr. sc. Nadi Oršolić koja mi je svojim velikim znanjem i iskustvom pomogla u izradi ovog rada.

Zahvaljujem Snježani Ramić, dipl. ing. biol. što mi je za vrijeme izrade mog rada pružila podršku i savjetovala me.

Zahvaljujem svima koji su na bilo koji način pomogli pri izradi ovog rada.

Zahvaljujem svojoj obitelji.

# TEMELJNA DOKUMENTACIJSKA KARTICA

Sveu ilište u Zagrebu  
Prirodoslovno-matemati ki fakultet  
Biološki odsjek

Diplomski rad

## OBILJEŽJA BAZALNE MEMBRANE U NEINVAZIVNOM DUKTALNOM KARCINOMU DOJKE

Arijana Ahec  
Klinika za tumore  
Ilica 197,10000 Zagreb

### SAŽETAK

U ovom radu analizirani su podatci dobiveni od 36 pacijentica operiranih na Klinici za tumore 2006. i 2007. godine. Kod svih 36 pacijentica dijagnosticiran je DCIS, a u 12 pacijentica prisutna je dijagnoza mikroinvazivnog karcinoma. Cilj rada bio je imunohistokemijskom metodom utvrditi izraženost poliklonalnog i monoklonalnog anti-laminina u primarnom tumoru dojke, te odrediti njihovu značajnost prema pojavnosti mikroinvazije. Kod pacijentica je tako analizirana i značajnost prognostičkih imbenika dobi, stupnja diferenciranosti tumora te statusa hormonskih receptora estrogena i progesterona i HER2 u odnosu na izraženost laminina i pojavnost mikroinvazije. Srednja dob pacijentica bila je 56,5 godina. Rezultati su pokazali da je poliklonalni anti-laminin značajan prognostički imbenik određivanja cjelovitosti bazalne membrane i pojavnosti mikroinvazije ( $p=0,00026$ ) u odnosu na monoklonalni laminin koji nema prognostički značaj određivanja cjelovitosti bazalne membrane kao ni značajan odnos prema pojavnosti mikroinvazije ( $p=0,23765$ ) ( $p<0,05$ ). Ostali prognostički imbenici nisu pokazali značajnost s pojavnošću u mikroinvazije kod DCIS. Poliklonalni anti-laminin pokazatelj je cjelovitosti bazalne membrane te se može koristiti kao biljeg pri utvrđivanju mikroinvazivnog karcinoma dojke.

( 45 stranice, 8 slika, 5 tablica, 38 literaturnih navoda, hrvatski jezik)

Ključne riječi: DCIS, laminin, bazalna membrana, mikroinvazija

Voditelji: dr. sc. Fabijan Knežević, doc.; dr. sc. Nada Oršolić, prof.

Ocjenjivači: dr. sc. Fabijan Knežević, doc.; dr. sc. Nada Oršolić, prof.; dr. sc. Biserka Prugovečki, prof.; dr. sc. Ines Radanović, doc.; dr. sc. Antonija Hergold-Brundić.

Rad je prihvaćen: 15. listopada 2009.

# **BASIC DOCUMENTATION CARD**

University of Zagreb  
Faculty of Science  
Department of Biology

Diploma thesis

## **FEATURES OF BASEMENT MEMBRANE IN NON-INVASIVE DUCTAL BREAST CANCER**

**Arijana Ahec**  
**Hospital for tumors**  
**Ilica 197,10000 Zagreb**

### **ABSTRACT**

In this work we analyzed data obtained from case-history of 36 patients operated in Hospital for tumors, Zagreb in period 2006 till 2007 year. Ductal breast cancer in situ (DCIS) were diagnosed in 24 patients while in 12 patient's diagnosis was ductal micro invasive breast cancer. Aim of thesis was to define expression of polyclonal and monoclonal anti-laminin antibodies on basement membrane of duct's in breast cancer using immunohistochemical method. We investigated whether loss of laminin in basement membrane can be a predictive marker for micro invasiveness. We also investigated association between prognostic factors as age of patients, tumor differentiation stage, steroid hormone receptors and HER2 status with anti-laminin expression and micro invasion appearance. Average age of patients was 56.5 years. The results showed that polyclonal anti-laminin is an important predictive factor of micro invasion appearance in DCIS ( $p=0,00026$ ) comparing to monoclonal anti-laminin ( $p=0,23765$ ) ( $p<0,05$ ). Other prognostic factors had no significance in micro invasion, neither the importance towards laminin expression on basement membrane. Polyclonal anti-laminin found to be a good indicator of the basement membrane integrity and can be used as predictive marker of micro invasion appearance at DCIS.

( 45 pages, 8 figures, 5 tables, 38 references, original in Croatian language)

Keywords: DCIS, laminin, basement membrane, microinvasion

Supervisors: dr. sc. Fabijan Knežević, Asst. Prof.; dr. sc. Nada Oršolić, Assoc. Prof..

Reviewers: dr. sc. Fabijan Knežević, Asst. Prof.; dr. sc. Nada Oršolić, Assoc. Prof.; dr. sc. Biserka Prugovečki, Assoc. Prof.; dr. sc. Ines Radanović, Asst. Prof.; dr. sc. Antonija Hergold-Brundić, Assoc. Prof.

Thesis accepted: 15 th on October, 2009

# SADRŽAJ

<b>1. UVOD</b>	1
<b>1.1. Građa dojke</b>	2
1.1.1. Embriologija dojke	2
1.1.2. Anatomija dojke	3
1.1.3. Fiziologija dojke	4
1.1.4. Bazalne lamine i bazalne membrane	5
<b>1.2. Rak dojke</b>	7
1.2.1. Podjela tumora dojke	9
1.2.1.1. Duktalni karcinom <i>in situ</i>	10
1.2.1.2. Mikroinvazivni karcinom dojke	11
1.2.2. Histološki stupanj diferenciranosti tumora (gradus)	11
1.2.3. Hormonski receptori	11
1.2.4. Epidermalni receptor za timbenik rasta 2	12
<b>1.3. Imunohistokemijska metoda</b>	14
<b>1.4. Ciljevi rada</b>	19
<b>2. MATERIJAL I METODE</b>	20
<b>2.1. Materijal</b>	21
2.1.1. Pacijentice	21
<b>2.2. Metode</b>	22
2.2.1. Obrada biološkog uzorka	22
2.2.2. Primarna protutijela	22
2.2.3. Otavanje reakcije	22
2.3. Statistička obrada podataka	23

<b>3. REZULTATI</b>	24
<b>3.1. Raspon dobi u istraživanoj skupini</b>	25
<b>3.2. Analiza kliničkih i laboratorijskih podataka pacijentica</b>	27
<b>3.3. Statistička obrada podataka ANOVA testom</b>	30
<b>3.4. Analiza podataka testom Spearmanove korelacije</b>	31
<b>3.5. Analiza podataka Mann Whitney U testom</b>	31
<b>4. RASPRAVA</b>	35
<b>5. ZAKLJUČCI</b>	40
<b>6. POPIS LITERATURE</b>	42



# 1. UVOD

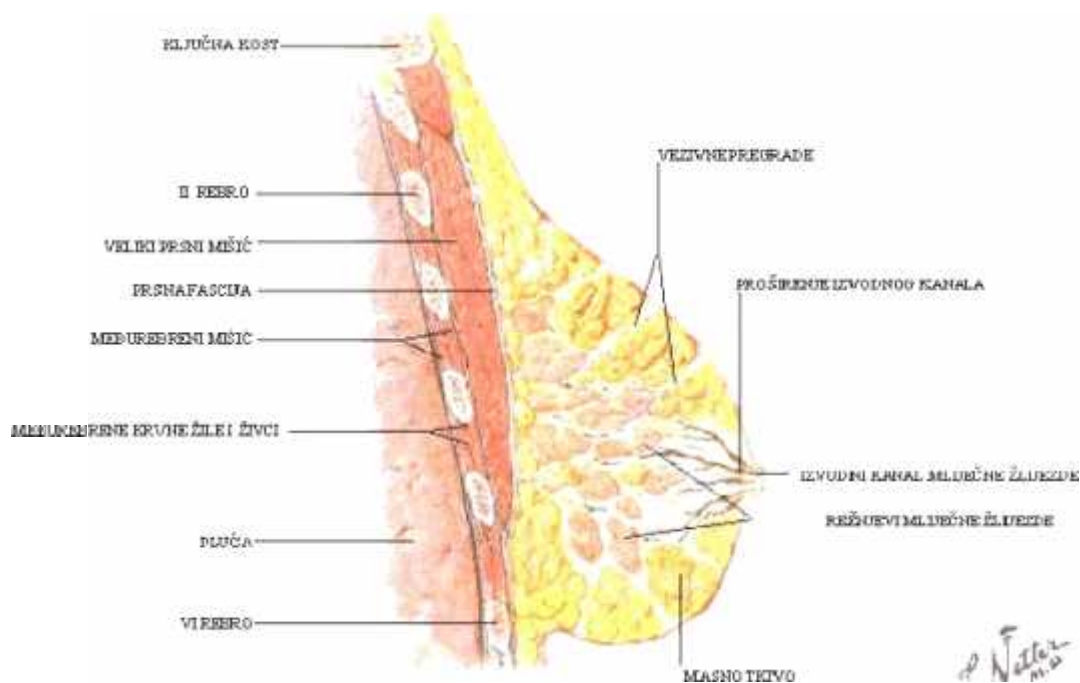
## 1.1. Građa dojke

### 1.1.1. Embriologija dojke

Dojka ili mliječna žlijezda (lat. mamma, gr. mastos) najviše je kožna žlijezda. U žena se počinje intenzivno razvijati u pubertetu, ali potpuni stupanj razvitka doseže tek za vrijeme trudnoće i dojenja (Duan i Posinovec, 1990). Krajem prvog mjeseca embrionalnog razvitka, duž ventrolateralne strane trupa, od osnove ruke do osnove noge, razvijaju se mliječne pruge. Od njihovih kranijalnih dijelova razvijaju se mliječne žlijezde. Urastanjem zadebljanog epidermisa u mezenhim iz njegovog distalnog dijela izrasta niz epitelnih tračaka, od kojih se razvijaju glavni odvodni kanali reznjeva mliječne žlijezde (ducti lactiferi) (Speroff i sur., 1994). Potkraj fetalnog života epitelni tračci se razgranavaju i u njima se pojavljuju lumeni. Prema vani, ducti lactiferi se otvaraju u udubinu, od koje se, kratko nakon rođenja, formira bradavica, proliferacijom mezenhima iz dubine. Grananje epitelnih tračaka, koji predstavljaju buduće mliječne kanale, nastavlja se i nakon rođenja. Kod muškaraca, grananje prestane prije puberteta, pa mliječna žlijezda ostane nerazvijena. Kod žene se, u doba puberteta, dioba epitelnih tračaka nastavlja, uz istodobno gomilanje masnog tkiva. Konačno razgranjenje i formiranje žljezdanih dijelova i njihova diferencijacija u smjeru sekrecije, završava za vrijeme trudnoće, a u starosti nastupa senilna involucija (Speroff i sur., 1994; Duan i Posinovec, 1990). Zbog opisane građe – vrsto žljezdano i vezivno, a mekano masno tkivo – dojka se pri opipu doima kao skup malih i velikih grudica i kvržica. To je važno znati, jer upravo to u neopučenih žena izaziva nedoumice i strah od raka (Margaritoni, 1993).

### 1.1.2. Anatomija dojke

Regio mammaria nalazi na postrani nom dijelu prednje strane prsnog koša, a prostire se od drugog do sedmog rebra. Glavna tvorba u toj regiji je dojka, mamma (Krmpoti – Nemani i Maruši , 2004). Ve inom je smještena između drugog i sedmog rebra, te između lateralnog ruba prsne kosti i srednje pazušne linije (regio mammalis). Korijen dojke (radix mammae) se nalazi u području ispod drugog rebra i nastavlja se u trup (corpus mammae). Dojka je obložena kožom koja u donjem dijelu ima oštar prijevod, poput žlijeba (sulcus submammalis) i prelazi u kožu prsnog koša. Na vrhu dojke je bradavica (mamilla mammae), izbočina promjera i visine oko centimetar, kroz koju izlaze izvodni kanali mliječne žlijezde. Oko bradavice je kružno pigmentirano područje (areola mammae) (Nikoli , 1992). Dojku oblikuje žljezdano tkivo mliječne žlijezde (glandula mammaria) uloženo u vezivnu stromu i obloženo masnim tkivom (Slika 1).



**Slika 1.** Dojka, sagitalni presjek

Mlije nu žlijezdu ini 10 do 20 alveotubuloznih žlijezda, od kojih svaka ima izvodni kanal (ductus lactiferus) koji se svaki posebno otvara na bradavici dojke. Režnjevi se dijele na režnjeve (lobuli glandulae mammae) odijeljene vezivnim pregradama. Režnjevi i njihovi izvodni kanali poredani su zrakasto oko bradavice, pa otud pravilo da svaki kirurški rez dojke ide radijalno prema bradavici. Izvodni kanal proširuje se prije ulaska u bradavicu u 5 do 9 milimetara široki sinus (sinus lactiferus), nakon ega se opet suzuje prije otvaranja na bradavici. Dojka je dobro opskrbljena krvnim i limfnim žilama (Margaritoni, 1993).

### **1.1.3. Fiziologija dojke**

Dojka je u muškaraca rudimentirani organ, a u žena je dio spolnog aparata, koji lu i mlijeko i omogu ava prehranu dojen eta djelovanjem niza hormona (Nikoli , 1992). Estrogeni u pubertetu ciklički poti u rast strome i kanali a, kao i odlaganje masti koja pove ava volumen dojke. Potpuni razvoj dojke doga a se u trudno i. Placenta u trudno i lu i velike koli ine estrogena, koji dovode do grananja i rasta sustava kanali a, pove anja strome i ulaganja masti. Na rast sustava kanali a utjecaj imaju još najmanje etiri hormona: hormon rasta, prolaktin, glukokortikoidi nadbubrežne žlijezde i inzulin. Estrogeni i progesteron imaju i specifi no inhibitorno djelovanje na lu enje mlijeka. Prolaktin koji lu i hipofiza majke poti e lu enje mlijeka, koncentracija mu se neprestano pove ava od 5. tjedna trudno e do poro aja. Pri porodu koncentracija prolaktina je 10 puta ve a od normalne. Placenta na lu enje mlijeka utje e i lu enjem velike koli ine somatotropina koji djeluje blago laktogeno. Nakon poroda prestaje lu enje estrogena i progesterona, što omogu ava da do e do izražaja laktogeni u inak prolaktina.

Dva do tri dana nakon poroda počinje obilno laktiranje mlijeka, za što je osim prolaktina potrebno postojanje hormona rasta, glukokortikoida nadbubrežne žlijezde i paratiroidnog hormon. Mlijeko se neprekidno luči u alveole mliječnih žlijezda, a u kanalice, tj. do dojenja, dolazi kombiniranim, neurogenim i hormonskim podražajem oksitocinom. Oksitocin uzrokuje kontrakciju mioepitelnih stanica koje čine vanjski sloj stanica acinusa dojke (Guyton i Hall, 2003).

#### **1.1.4. Bazalne lamine i bazalne membrane**

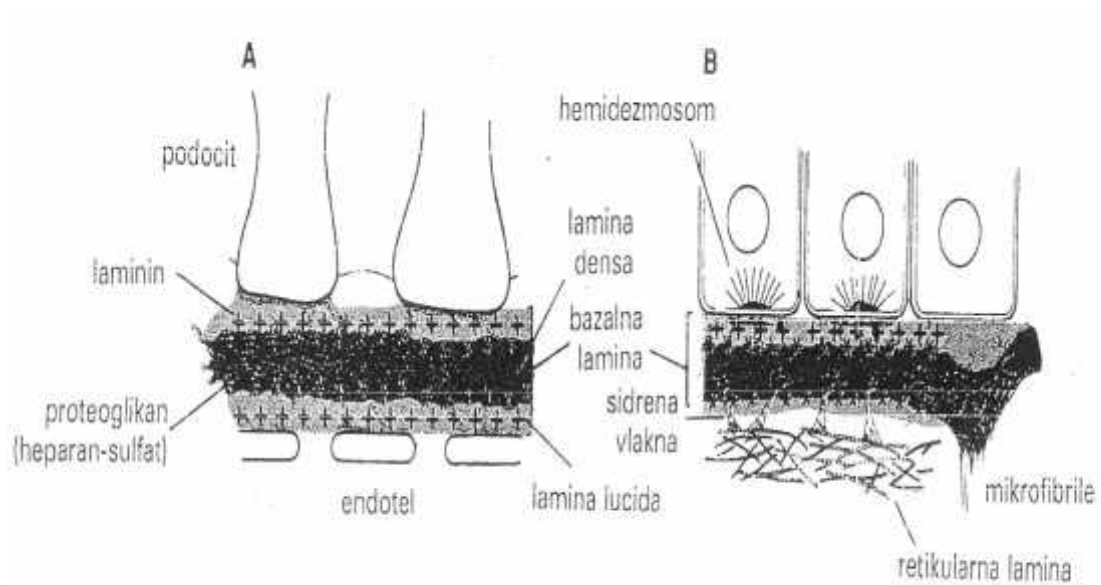
Sve epitelne stanice koje leže na podlozi od vezivnog tkiva imaju na svojoj bazalnoj plohi sloj izvanstanične tvari koja se naziva bazalna lamina. Ona se vidi samo elektronskim mikroskopom i čini gusti sloj nježne mreže tankih vlaknaca. Bazalna lamina može s jedne ili s obje strane mreže tankih vlaknaca imati i svijetli sloj. Bazalne lamine su uglavnom građene od kolagena tipa IV, glikoproteina laminina i proteoglikana. Bazalna lamina je s vanjske strane pričvršćena uz vezivno tkivo tzv. sidrenim vlakancima, izgrađenim od posebne vrste kolagena (tip VII) i snopova mikrofibrila, koje su u koži dio elastičnog sustava vlakana.

Prodor tumorskih stanica kroz bazalnu laminu je mjerilo njihove invazivnosti pa je za patologa to važan pokazatelj invazivnosti tumora. Epitelno tkivo smješteno je iznad vezivnog, te je odvojeno od njega strukturom koja se naziva bazalna membrana. Bazalna membrana je deblja od bazalne lamine, jer nastaje stapanjem dviju bazalnih lamina (Junqueira i sur., 1999).

Postoje dva tipa bazalne membrane prikazanih (Slika 2).

1. **Tip A.** Ovaj tip bazalne membrane je debio jer je nastao stapanjem dviju bazalnih lamina, od kojih jedna pripada epitelu, a druga endotelu. Sastoji se od središnje lamine dense (tamnije obojeno područje) i lamine lucide (svjetlije obojeno područje) smještene na obje strane.

2. **Tip B.** Uobičajeni tip bazalne membrane koji dijeli i povezuje epitel s vezivnim tkivom, nastaje spajanjem bazalne i retikularne lamine. Vide se sidrena vlakna izgrađena od kolagena tipa VII, koja povezuju bazalnu laminu s kolagenom koji se nalazi ispod nje. Vide se i mikrofibrile sakupljene u snopove, koji prolaze kroz bazalnu laminu povezuju je sa sustavom elastičnih vlakana.



**Slika 2.** Dva tipa bazalnih membrana.

## 1.2. Rak dojke

Studije rane u raznim zemljama pokazale su da je rak dojke najučestalija bolest u žena i da je jedan od najvećih zdravstvenih problema u razvijenim zemljama svijeta (Covi i sur., 2000). Rak dojke je najčešća maligna bolest u žena, dok je u muškaraca rijetkost. Vrlo rijetko prije puberteta, rijedak je u žena prije 30-e godine života, a učestalost mu raste i doseže maksimum u dobi od 50 godina. S povećanjem ženine životne dobi rizik raka raste (Nola i sur., 1996).

U Hrvatskoj prema podacima Hrvatskog zavoda za javno zdravstvo za 2006. godinu, rak dojke čini 24% novih slučajeva raka kod žena (<http://www.hzjz.hr/rak/novo.htm>). U većini razvijenih zemalja broj žena oboljelih od raka dojke u stalnom je porastu, a isti se trend primjećuje i u Hrvatskoj. Tako je 1969. godine registrirano 900, a posljednjih godina i više od 2200 novooboljelih žena godišnje. Podaci Republičkog registra za rak pored toga pokazuju da raste broj oboljelih žena u mladim dobnim skupinama (Hrvatski zavod za javno zdravstvo). Pojava raka dojke u mladim žena objašnjava se promjenama na načinu življenja suvremene žene, uključujući i kasniji prvi i zadnji porod, nedojenje, učestalije prekide trudnoće, porast broja nerotkinja, hormonsku terapiju, promjene životnih navika, učestaliju ishranu bogatu je zastupljenost hrane bogate mastima i proteinima, povećana izloženost kancerogenim tvarima u hrani i okolini, te naposljetku izloženost radioaktivnosti (Boyle i sur., 2003). Na temelju navedenih čimbenika i nekih drugih obilježja, uključujući i ranu pojavu prve menstruacije, trajanje generativne dobi duže od 30 godina, prisutnost karcinoma dojke u ostalim članovima obitelji, primjerice majke, sestara, te ostalih rođaka ženskog spola, prisutnost mutacije BRCA gena, mogu se definirati rizične skupine za nastanak karcinoma dojke koje zahtijevaju detaljnije i češće kontrole što bi moglo omogućiti bolju ranu dijagnostiku i liječenje takvih žena. Usprkos napretku dijagnostike i terapije, rak dojke je najčešći uzrok smrti žena u dobi 35-59 godina života (Milas, 2005). Jedan od glavnih problema u liječenju raka dojke je

raznoliko biološko ponašanje tumora dojke. Unato prepoznavanju bolesnica s nepovoljnim prognosti kim imbenicima, u klini kom pra enju bolesnica izdvajaju se dvije skupine bolesnica: one koje e biti izlije ene ili e u i u razdoblje dugotrajne remisije bolesti, te one kod kojih e razmjerno brzo do i do ponovnog pojavljivanja bolesti. Prepoznavanje ove druge skupine bolesnica, koje treba lije iti agresivnijom kemoterapijskom shemom, od velikog je zna enja za uspješno lije enje bolesnica s rakom dojke. Stoga su danas brojna istraživanja usmjerena na prepoznavanje novih imbenika koji mogu predvidjeti biološko ponašanje tumora, odnosno tijek bolesti.

Glavne dijagnosti ke metode za otkrivanje raka dojke su anamneza, fizikalni pregled, ultrazvu ni pregled i mamografija. Me utim za postavljanje egzaktne dijagnoze potreban je itološki i histopatološki pregled suspektnog tkiva pod mikroskopom. U tu svrhu danas se upotrebljavaju dvije metode:

1. Citološke metode: citološki pregled iscjetka ili citološkog punktata (punkcijska biopsija)
2. Patološke metode: "core" biopsija (biopsija širokom iglom), intraoperativna ili hitna biopsija s histološkom obradom smrznutog materijala

Prvi je na in koristan za postavljanje indikacije za operativni zahvat, dok je za izbor terapije bitna histološka verifikacija tumorskog tkiva te odnos malignih stanica prema bazalnoj membrani, odnosno je li rije o neinvazivnom ili invazivnom raku (Vrdoljak i sur., 1993; Greenall, 2004).



### 1.2.1. Podjela tumora dojke

Tumori dojke općenito se dijele se na dobro udne i zlo udne. S obzirom na histološki tip Svjetska zdravstvena organizacija (Lyon, 2003) predložila je klasifikaciju tumora dojke koja se danas koristi (Tavassoli i Devilee, 2003).

- I. EPITELNI TUMORI
- II. MIOEPITELNE LEZIJE
- III. MEZENHIMALNI TUMORI
- IV. FIBROEPITELNI TUMORI
- V. TUMORI BRADAVICE
- VI. MALIGNI LIMFOMI
- VII. METASTATSKI TUMORI

Epitelni tumori dojke dijele se u dvije glavne skupine i to na dobro udne i zlo udne epitelne tumore koji mogu nastati iz dukalnog (90%) ili lobularnog epitela (10%), a dijele se na one koji nisu probili bazalnu membranu (neinfiltriraju i ili karcinomi *in situ*) i na one koji su probili bazalnu membranu (infiltriraju i ili invazivni).

Najčešći od njih su:

a) Neinfiltriraju i zlo udni epitelni tumori:

1. Duktalni karcinom *in situ*
2. Lobularni karcinom *in situ*

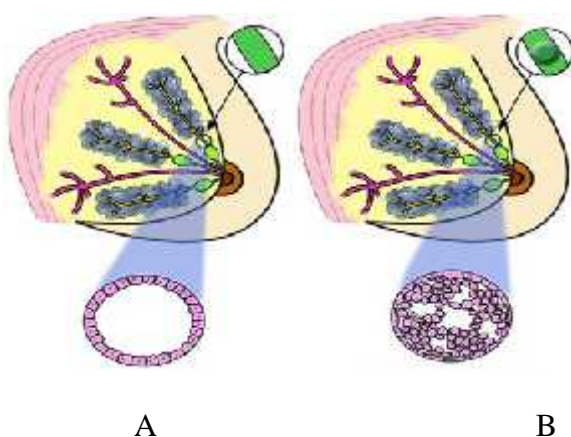
b) Infiltriraju i zlo udni epitelni tumori:

1. Invazivni duktalni karcinom
2. Invazivni lobularni karcinom

### 1.2.1.1. Duktalni karcinom *in situ* (DCIS)

Intraduktalni karcinom ili duktalni karcinom *in situ* (DCIS) je najčešći oblik neinvazivnog karcinoma dojke koji još nije prodro iz mliječnog kanala dojke tj. koji još nije prodro kroz bazalnu membranu u okolno tkivo (Slika 3). Iako se taj tumor nalazi unutar mliječnog kanala a uvelike podiže rizik od dobivanja invazivnog karcinoma (Hannemann i sur., 2006).

U vrijeme kada je mamografija vrlo korištena metoda, DCIS je sve rasprostranjeniji, te obuhvaća 20 % mamografijom otkrivenih tumora dojke (Dillon i sur., 2006). Najčešći znak prisutstva DCIS-a su mikrokalifikati koji se uočeavaju mamografijom. Najvažniji dio liječenja je kirurško uklanjanje suspektne područja sa zdravim okolnim tkivom dojke kako bi se osiguralo uklanjanje cijelog DCIS-a. Ako je područje zahvaćeno tumorom malo vrši se lumpektomija tj. uklanjanje tumorskog tkiva i područja oko njega. Kod većeg tumora ili kod multicentričnih tumora vrši se mastektomija tj. uklanjanje cijele dojke. Nakon lumpektomije slijedi zračenje kako bi se uništile preostale stanice raka nakon operacije. DCIS se u pravilu ne širi na limfne čvorove u pazuh (Roos i sur., 2007).



**Slika 3.** (A) lumen kanala dojke, (B) duktalni karcinom *in situ* (DCIS)

### **1.2.1.2. Mikroinvazivni karcinom dojke**

Prvi znak prelaska DCIS u invazivni duktalni karcinom dojke je mikroinvazija koju karakterizira pojava nakupina tumorskih stanica izvan mlije nog kanala koje nisu ve e od 1 milimetar u promjeru, što se mjeri baždarnim okularnim mikrometrom. Procjena mikroinvazije je vrlo važna zbog planiranja kirurškog zahvata. U slu aju da je rije o mikroinvaziji ne treba se bojati udaljenih metastaza, ali bi za svaki slu aj trebalo izvršiti pregled limfnih vorova, jer se kod oko 2 % žena sa mikroinvazijom u jednom ili više limfnih vorova mogu prona i stanice raka.

### **1.2.2. Histološki stupanj diferenciranosti tumora (gradus)**

Invazivni karcinomi dojke su histološki i klini ki raznolika skupina tumora, me utim njihovo biološko ponašanje korelira s histološkim izgledom pa je stupnjevanje ovih tumora prognosti ki neobi no važno. U odre ivanje gradusa kod DCIS-a uklju uje se veli ina tumorskih jezgara i raspored kromatina, broj mitozata te prisutnost žarišta komedo nekroze unutar kanala a (Milas, 2005).

### **1.2.3. Hormonski receptori**

Estrogenski i progesteronski receptori su nestabilni, termolabilni proteini koji se nalaze na membrani jezgre tumorskih stanica, ali i normalnih epitelnih stanica. Osim ER i PR u tu skupinu spadaju i receptori za androgene i tiroidne hormone kao i za retinoi nu kiselinu i vitamin D. Da bi se reaktivnost receptora sa uvala, važna je brza i dobra fiksacija tkiva. Ove bjelan evine imaju kompliciranu terciarnu strukturu. Ljudski estrogenski receptor je složene gra e. Do danas su otkrivena tri ER (alfa, beta i gama) razli ite primarne strukture. Ljudski PR se javlja u dva oblika: alfa i beta. Mehanizam djelovanja ER i PR je sli an. U nedostatku hormona receptor je transkripcijski pasivan. Nalazi se na membrani jezgre kao veliki

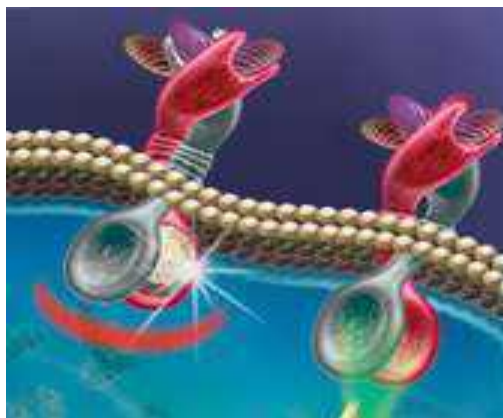
makromolekularni kompleks združen s nekoliko bjelaničevina komplicirane tercijarne građe - "heat shock proteins". Steroidni hormon difundira kroz staničnu membranu te ulazi u citoplazmu. Ondje se veže za receptor. Nastali kompleks hormon-receptor djeluje na stanični ciklus i potiče rast stanica. Estrogenski i progesteronski receptori igraju ključnu ulogu u razvoju raka dojke i njegovoj progresiji (Creighton i sur., 2009). Tumorske stanice imaju pozitivne hormonske receptore kada je imunohistokemijskom analizom dobivena pozitivna reakcija obojenja jezgre u više od 10% tumorskih stanica. Tumori s pozitivnim estrogenskim i progesteronskim receptorima (ER+PR+) reagiraju na hormonsku terapiju u 78% slučajeva, ER+PR- tumori u 34% slučajeva, a ER-PR+ tumori reagiraju u 45% slučajeva. Međutim, zanimljivo je da i tumori koji su ER-PR- u oko 10% slučajeva reagiraju na hormonsku terapiju. Tumori s većom razinom hormonskih receptora reagiraju na hormonsku terapiju od onih s nižim razinama. ER- tumori bolje reagiraju na kemoterapiju u odnosu na ER+ tumore. Pacijenti s ER+ tumorima imaju duže preživljenje bez bolesti u odnosu na one s ER- tumorima (Milas, 2005).

#### **1.2.4. Epidermalni receptor za timbenik rasta 2**

(HER2, eng. human epidermal growth factor receptor 2)

HER2/neu onkogen nalazi se na lokusu 17q21. Njegova amplifikacija dovodi do prekomjerne ekspresije HER2 glikoproteina koji je član obitelji transmembranskih receptora epidermalnih timbenika rasta (epidermal growth factor receptors) s funkcijom tirozin kinaze (Ellsworth i sur. 2008) (Slika 4). HER2/neu onkogen je prekomjerno izražen u manje od 20% malignih tumora dojke (Esteva i sur., 2005). Aktivacija receptora (vezanjem liganda) potiče niz događanja koji uvode stanicu u S-fazu staničnog ciklusa. HER2 receptor nema za sada poznatog vlastitog liganda ("orphan" receptor), ali se može aktivirati sam (spontana homodimerizacija u slučajevima prekomjerne ekspresije) ili ga aktiviraju drugi članovi

obitelji EGF receptora (heterodimerizacija). Pacijentice kod kojih se HER2 u tumoru prekomjerno eksprimira imaju mogućnost terapije Herceptinom (trastuzumab) tj. monoklonalnim protutijelom na HER2 protein. Za sada je terapija Herceptinom indicirana u bolesnicima s metastatskom bolesti i prekomjernom ekspresijom HER2, a u tijeku su randomizirane multicentrične studije koje će pokazati učinkovitost Herceptina u kombinaciji s različitim citostaticima (Schnitt, 2001).



**Slika 4.** Prikaz HER2 receptora na membrani stanice

### 1.3. Imunohistokemijska metoda

Imunohistokemijska analiza je kombinirana histološka, imunološka i biokemijska metoda za identifikaciju specifične komponente tkiva pomoću određene antigen – antitijelo reakcije koja je vizualizirana biljezima poput fluorescentnih boja, kromogena, radioaktivnih elemenata i sl. Imunohistokemijska analiza ima veliku prednost nad tradicionalnim histokemijskim metodama jer se tkivo izlaže određenom primarnom antitijelu koje se specifično veže samo na željeni tkivni antigen. Za vizualizaciju tog kompleksa koristi se sekundarno protutijelo koje može biti direktno obilježeno bojom (fluorescentne boje) ili može biti u kompleksu s enzimima (peroksidaza ili alkalna fosfataza) koji se obradi kromogen (DAB ili Fast red) i dati obojenje (smeđe ili crveno) vidljivo pod svjetlosnim mikroskopom. Albert H. Coons i njegovi kolege su prvi koji su označavali antitijela sa fluorescentnom bojom i koristili ga za identifikaciju antigena u preparatu tkiva. Sa razvojem i proširenjem imunohistokemijske tehnike, za označavanje su uvedeni enzimi poput peroksidaza i alkalnih fosfataza. Koloidno zlato se koristi za identifikaciju imunohistokemijske reakcije koja je vidljiva pod svjetlosnim i elektronskim mikroskopom. Ostali označivači uključuju radioaktivne elemente a imunoreakcija je vidljiva autoradiografijom ([www.ihcworld.com](http://www.ihcworld.com)).

Prije pristupanja imunohistokemijskoj analizi preuzeti biološki materijal potrebno je prethodno obraditi te se poduzimaju slijedeći koraci :

1. Preuzimanje uzorka tkiva
2. Fiksiranje tkiva u formalinu i ugrađivanje u parafin
3. Rezanje i montiranje na podlogu
4. Deparafiniranje i rehidriranje
5. Demaskiranje antigena
6. Imunohistokemijsko bojanje

## **Preuzimanje uzorka tkiva**

Materijal koji liječnik specijalist patolog preuzima na odjelu za patologiju je tkivo dobiveno biopsijom ili operacijskim postupkom. Dobiveni materijal se pregleda te patolog preuzme sumnjiva mjesta s tumorom za daljnju obradu. Preuzimanje uzorka tkiva mora se obaviti brzo nakon uklanjanja tkiva iz organizma kako bi se izbjeglo moguće propadanje tkiva, a zbog bolje fiksacije uzorak ne smije biti veći od 1x1x0.5 cm.

## **Fiksiranje tkiva u formalinu i uklapanje u parafin (paraplast)**

Kako bi se očuvala građa tkiva i morfologija stanica bitna je brza i adekvatna fiksacija jer dugotrajna fiksacija može značajno umanjiti sposobnost vezanja antitijela. Ne postoji niti jedan univerzalni fiksativ koji bi bio idealan za prikazivanje svih antigena. Većina antigena može se uspješno prikazati ako se tkivo fiksira u formalinu i uklopi u parafin stoga se najčešće koristi fiksiranje u 10% puferiranom formalinu u trajanju od 48 sati pri sobnoj temperaturi. S obzirom da oko 70% živih stanica gubi vodu, tkivo je potrebno dehidrirati rastućom koncentracijom alkohola (70%, 80%, 96%, 100%) kako bi se moglo uklopiti u parafin. U svakom alkoholu tkivo stoji 1h kako bi se sva voda postupno zamijenila alkoholom. Etanol se ne miješa s parafinom pa se nakon dehidracije tkivo uroni u benzen tijekom 1h zbog prosvjetljavanja, a potom u tekući parafin ugrijan na 62°C nekoliko sati.

Od svog uvođenja parafinski vosak je ostao najčešće korišten medij u histološkim laboratorijima, pa se prema tome najviše materijala u imunohistokemiji fiksira u formalinu i uklopuje u parafin. Danas se umjesto utim koristi mješavina parafina i plastičnih polimera-paraplast, s talištem 56°-58°C koji je puno stabilniji i otporniji pri dužem uklanjanju uklopljenih uzoraka. Nakon što se tkivo proželo parafinom uklapa se u kalupe.

## **Rezanje i montiranje materijala**

Za imunohistokemijsku analizu biološki materijal uklopljen u parafinski blok reže se na mikrotomu na tanke rezove debljine 3-5  $\mu\text{m}$ . Izrezani materijal stavlja se na površinu vode u vodenu kupelj na 56°C da se lagano razvuje, te montira na posebna predmetna stakla prevučena silanom da materijal ne otpadne sa stakla prilikom daljnje obrade. Nakon toga se materijal suši u termostatu na 60°C oko 40 minuta.

## **Deparafiniranje i rehidriranje**

Prije daljnjeg postupka imunohistokemijskog bojenja izrezani materijal je potrebno deparafinirati i rehidrirati jer se iz tkiva mora ukloniti sav parafin i dovesti ga u vodenu fazu. Za postupak deparafiniranja i rehidriranja koristi se ksilen i etanol.

1. Ispiranje ksilenom 2 x 10 minuta
2. Ispiranje 100% etanolom 2 x 3 minute
3. Ispiranje 95% etanolom 3 minute
4. Ispiranje 70% etanolom 2x 3 minute
5. Ispiranje u destiliranoj vodi

## **Demaskiranje antigena**

Kod većine tkiva koja su fiksirana u formalinu i ugrađena u parafin mora se izvršiti demaskiranje antigena. Zbog svojstva formalina za stvaranje kelate s metalnim ionima u biološkom materijalu kao i međusobno povezivanje molekula aldehida koji stvaraju mostove dolazi do «zasjenjenja» tkiva. Zbog toga se tkivo treba prethodno obraditi (demaskirati) da bi željena mjesta (epitopi) postali slobodni.



Za svrhu demaskiranja epitopa može se koristiti više postupaka obrade:

- a) visokom temperaturom (tzv. kuhanje) u vodenoj kupelji na 96°-98°C, posudi pod pritiskom (125°C na 21 psi) ili mikrovalnoj pećnici (1000W)
- b) korištenjem enzima (proteinaze K ili drugi proteolitički enzimi)
- c) puferi s visokim pH

### **Imunohistokemijsko bojenje**

Korištenjem specifičnih primarnih protutijela za željene tkivne elemente dobiva se reakcija samo s određenom komponentom stanične ili tkivne strukture. U tu svrhu komercijalno su dostupna monoklonalna i poliklonalna protutijela proizvedena u mišu, zecu, kozi, svinji. Cijeli postupak se odvija na sobnoj temperaturi. Nakon rehidracije tkiva i demaskiranja epitopa, imunohistokemijskoj reakciji prethodi tretiranje tkiva s 0,3% vodikovim peroksidom da bi se inhibirale endogene peroksidaze koje se normalno nalaze u tkivu. Nakon ispiranja na uzorak se nakapava određeno protutijelo u trajanju 30 minuta. Ispiranjem se odstranjuje suvišak nevezanog protutijela te se nastali kompleks protutijela vezanog na tkivni antigen tretira univerzalnim protumišnjim ili protuzemnim sekundarnim protutijelom 30 minuta. To je najčešće kožje kompleksno protutijelo kojeg čini makromolekula dekstrana na koju su vezani tercijarno protutijelo i molekule enzima peroksidaze. Za krajnju vizualizaciju nastalog kompleksa, nakon ispiranja, tkivo se tretira kromogenom (DAB, diaminobenzidin) 10 minuta koji se veže na kompleks i uz pomoć enzima peroksidaze oksidira te nastaje vidljivo smeđo bojenje na mjestu vezanog protutijela. Obzirom da se u histološkom preparatu nakon imunohistokemijske reakcije očitava samo u tumorskim stanicama potrebno je preparat kontrastno obojiti hematoksilinom 5 minuta i isprati tekućom vodom.

Nakon ispiranja u vodi preparati se dehidriraju i dovedu do ksilola te poklapaju pokrovnicom s kanada balzamom ili drugom smolom spremni za mikroskopiranje. U cijelom postupku je važno da se materijal ne posuši zbog mogu nosti pojave nespecifi nog obojenja koje može onemogu iti o itavanje reakcije ili prikazati lažno pozitivni rezultat.

## 1.4. Ciljevi rada

U dijagnostici karcinoma dojke, posebno kod dukalnog karcinoma *in situ* (DCIS), o uvanje cjelovitosti bazalne membrane je važno jer proboj tumorskih stanica kroz bazalnu membranu upu uje na invazivnost tumora odnosno mikroinvaziju što za posljedicu ima druga iju terapiju. U ovom istraživanju cilj je bio:

1. odrediti izraženost protutijela: ze jeg poliklonalnog (code Z0097) i mišjeg monoklonalnog (code M0638, clone 4C7) protiv laminina, kao komponente bazalne membrane u DCIS i duktalnom mikroinvazivnom karcinomu
2. utvrditi koji od dva istraživana protutijela ima bolju dijagnosti ku vrijednost kako bi se mogao primjeniti u daljnjoj dijagnostici
3. utvrditi postoji li statisti ki zna ajan odnos izraženosti oba laminina prema pojavnosti mikroinvazije
4. utvrditi postoji li statisti ki zna ajan odnos izraženosti laminina prema ostalim prognosti kim imbenicima: gradus, ER, PR i HER2

## 2. MATERIЈAL I METODE

## **2.1. Materijal**

### **2.1.1. Pacijentice**

U ovom radu napravljena je studija na uzorku od 36 bolesnica s duktalnim karcinomom *in situ* koje su operirane i liječene na Klinici za tumore tijekom 2006. i 2007. godine. Iz arhive Klinike za tumore gdje su pohranjene povijesti bolesti i parafinski blokovi uzeli smo podatke o dobi bolesnica te patohistološke podatke o tumoru. ER, PR i HER2 statusi te gradus tumora određivani su u *in situ* komponenti tumora za potrebe ovoga rada.

## **2.2. Metode**

### **2.2.1. Obrada biološkog uzorka**

U analizi smo koristili parafinske blokove iz arhive Službe za patologiju. Za imunohistokemijsku analizu iz svakog parafinskog bloka izrezali smo po dva reza debljine oko 3  $\mu\text{m}$ . Za demaskiranje epitopa bazalne membrane tkivo smo obradili smjesom proteolitikih enzima proizvođača Dako, Danska (S3007) 15 minuta. Postupak imunohistokemijskog bojenja proveden je u automatiziranom uređaju DakoAutostainer prema prethodno opisanom protokolu.

### **2.2.2. Primarna protutijela**

Za imunohistokemijsko bojenje laminina, komponente bazalne membrane koju smo mi proučavali korištena su dva protutijela proizvođača Dako (Glostrup, Danska):

- a) mišje monoklonalno, klon 4C7 (M0638), razrješenje 1:25, obilježeno oznakom LAM
- b) zebrje poliklonalno (Z0097), razrješenje 1:50, obilježeno oznakom LAM Z

Potrebna razrješenja dobili smo razrješenjem koncentrirane otopine s puferom Antibody Diluent (Dako, S 2022) u potrebnom omjeru.

### **2.2.3. Očitavanje reakcije**

U biološkom materijalu mjesta na koje se vezao laminin obojena su smeđom bojom dok su ostale strukture obojene plavo. Pozitivna reakcija se očitava na strukturi bazalne membrane koja okružuje mliječne kanalice i dojke kao i proširene kanalice koji su ispunjeni atipičnim epitelnim stanicama (intraduktalni karcinom).

Očitavanje reakcije prisutnosti laminina u bazalnoj membrani obilježavali smo vrijednostima od 0 do 3:

0 - nema reakcije oko lumena kanali a ili je djelomi no izražena oko svih kanali a u preparatu

1 – potpuno izražena reakcija oko kanali a prisutna u više od 25% svih kanali a u preparatu

2 – potpuno izražena reakcija oko kanali a prisutna manje od 75% svih kanali a prisutnih u preparatu

3 – potpuna reakcija oko kanali a prisutna oko svih kanali a prisutnih u preparatu

Vrijednost o itanja reakcije 3 smatrali smo pozitivnim rezultatom tj. cjelovitom reakcijom oko lumena kanali a.

### **2.3. Statisti ka obrada podataka**

U ovom radu za statisti ku obradu dobivenih podataka korišteni su slijede i testovi: Neparometrijski test Spearmanove korelacije, ANOVA test, Mann-Whitney U test, te test multiple regresije. Statisti ki zna ajna vrijednost odre ena je na  $p = 0,05$ .

Anova testom napravljena je korelacija izme u laminina i mikroinvazije kako bi se utvrdilo imaju li poliklonalni i monoklonalni anti-laminin statisti ku zna ajnost prema pojavi mikroinvazije.

### **3. REZULTATI**



### **3.1. Raspon dobi u istraživanoj skupini**

U trenutku postavljanja dijagnoze pacijentice su bile u rasponu od 34-81 godina (median 56.5 godina). Od ukupno 36 pacijentica s dijagnozom DCIS, u 12 se javlja i mikroinvazija (Tablica 1). Raspon dobi pacijentica je od 34 do 81 godina (srednja dob 56,5 godina).

**Tablica 1.** Prikaz dobi pacientica s postavljenom dijagnozom i histološkim gradusom tumora.

<b>Redni broj</b>	<b>Dob</b>	<b>Dijagnoza</b>	<b>Gradus</b>
1	34	DCIS	3
2	43	Mikroinvazija	3
3	43	Mikroinvazija	2
4	44	DCIS	3
5	46	DCIS	2
6	47	DCIS	3
7	47	DCIS	1
8	48	DCIS	3
9	49	DCIS	3
10	49	DCIS	3
11	49	Mikroinvazija	3
12	49	Mikroinvazija	2
13	50	DCIS	1
14	51	DCIS	3
15	52	DCIS	2
16	52	Mikroinvazija	2
17	55	Mikroinvazija	3
18	56	Mikroinvazija	2
19	57	DCIS	2
20	57	Mikroinvazija	3
21	60	DCIS	3
22	60	DCIS	3
23	60	DCIS	3
24	63	Mikroinvazija	1
25	65	DCIS	3
26	66	DCIS	3
27	66	DCIS	3
28	68	DCIS	3
29	68	Mikroinvazija	2
30	69	DCIS	2
31	70	DCIS	3
32	70	DCIS	3
33	73	DCIS	1
34	74	Mikroinvazija	3
35	75	Mikroinvazija	3
36	81	DCIS	1

DCIS, duktalni karcinom in situ.

### 3.2. Analiza laboratorijskih podataka pacijentica

Imunohistokemijska analiza tumora dojke na hormonske i HER2 receptore u *in situ* dijelu pokazala je da je kod 23 pacijentice tumor unutar duktusa bio pozitivan na estrogen, kod 15 pacijentica tumor unutar duktusa bio je pozitivan na progesteron, a kod 19 pacijentica reakcija na HER2 protein daje potpunu membransku reakciju u više od 30% tumorskih stanica što se smatra pozitivnim HER2 tumorom (Tablica 2). Imunohistokemijskom analizom dobili smo ekspresiju laminina na bazalnoj membrani kod svih 36 pacijentica. Ja e izražena membrana je kod korištenja ze jeg poliklonalnog protutijela (LAM Z), nego kod mišjeg monoklonalnog protutijela (LAM) što je prikazano u Tablici 3. Na Slici 5 i 6 vidi se da je poliklonalni anti-laminin kvalitetnije pokazao cjelovitost bazalne membrane jer medijan kod pacijentica bez mikroinvazije pada u 3 dok kod mikroinvazivnog karcinoma pada u 1. Iz istih slika je vidljivo da medijan izražajnosti LAM za pacijentice bez i s mikroinvazijom pada u 0.

**Tablica 2.** Rezultati očitavanja ER, PR i HER2 statusa određenih u *in situ* komponenti tumora.

Redni broj	Dob	Estrog	Prog	HER2
1	34	0	0	0
2	43	1	1	0
3	43	0	0	1
4	44	1	1	0
5	46	1	1	1
6	47	1	1	0
7	47	1	1	0
8	48	1	1	1
9	49	0	0	1
10	49	0	0	1
11	49	1	0	1
12	49	1	1	0
13	50	1	1	1
14	51	1	1	0
15	52	0	0	0
16	52	1	1	1
17	55	0	0	1
18	56	1	0	1
19	57	1	1	0
20	57	1	0	1
21	60	1	0	1
22	60	1	0	0
23	60	1	0	1
24	63	1	0	0
25	65	1	0	0
26	66	0	0	1
27	66	0	0	1
28	68	0	0	1
29	68	1	1	1
30	69	1	1	0
31	70	0	0	0
32	70	0	0	1
33	73	1	1	0
34	74	0	0	1
35	75	0	0	0
36	81	1	1	0

ER, estrogenski receptor; PR, progesteronski receptor; HER2, epidermalni receptor za ligand rasta 2; 0- negativan; 1-pozitivan.

Žuto obilježene pacijentice s mikroinvazijom.

**Tablica 3.** Rezultati o itavanja reakcije monoklonalnog (LAM) i poliklonalnog (LAM Z) protutijela.

Redni broj	Dob	Lam	LamZ
1	34	2	2
2	43	1	1
3	43	0	1
4	44	0	3
5	46	0	3
6	47	1	3
7	47	0	1
8	48	0	3
9	49	1	3
10	49	0	2
11	49	0	2
12	49	1	1
13	50	1	3
14	51	0	1
15	52	2	1
16	52	0	2
17	55	0	1
18	56	0	2
19	57	0	3
20	57	0	1
21	60	3	3
22	60	0	3
23	60	0	3
24	63	0	2
25	65	0	1
26	66	0	3
27	66	0	3
28	68	0	3
29	68	0	1
30	69	3	3
31	70	0	2
32	70	1	3
33	73	0	3
34	74	0	1
35	75	0	2
36	81	0	1

Žuto obilježene pacijentice s mikroinvazijom.

### 3.3. Statisti ka obrada podataka ANOVA testom

ANOVA testom utvrdili smo da monoklonalni anti-laminin nema statisti ke zna ajnosti prema mikroinvaziji dok poliklonalni ima. U Tablici 4 prikazana je statisti ka zna ajnost oba anti-laminina. Prema ostalim prognosti kim imbenicima izraženost anti-laminina ne pokazuje statisti ku zna ajnost.

**Tablica 4.** Prikaz statisti ke zna ajnosti anti-laminina i ostalih prognosti kih imbenika prema pojavnosti mikroinvaziji

<b>Odnos istraživanih parametara prema mikroinvaziji</b>	<b>p-level</b>
GRADUS vs. mikroinvazija	0,75393
DOB vs. mikroinvazija	0,88472
ESTROGEN vs. mikroinvazija	0,81281
PROGESTERON vs. mikroinvazija	0,48747
HER2 vs. mikroinvazija	0,25016
LAM vs. mikroinvazija	0,16542
LAMZ vs. mikroinvazija	<b>0,00036</b>

n=36. Statisti ka zna ajnost  $p < 0,05$ .

### 3.4. Analiza podataka testom Spearmanove korelacije

Zbog malog uzorka napravili smo i drugu analizu podataka testom Spearmanove korelacije pogodnog za male uzorke. Tim smo testom utvrdili da je mikroinvazija u negativnoj korelaciji sa lamininom, što znači gdje je bazalna membrana o uvana nema mikroinvazije. Također smo neparametrijskim testom utvrdili da pojava mikroinvazije prema monoklonalnom protutijelu ( $S_R = -0,20190$ ;  $p = 0,23765$ ) nema statističke značajnosti, dok kod poliklonalnog ima ( $S_R = -0,57334$ ;  $p = 0,00026$ ).

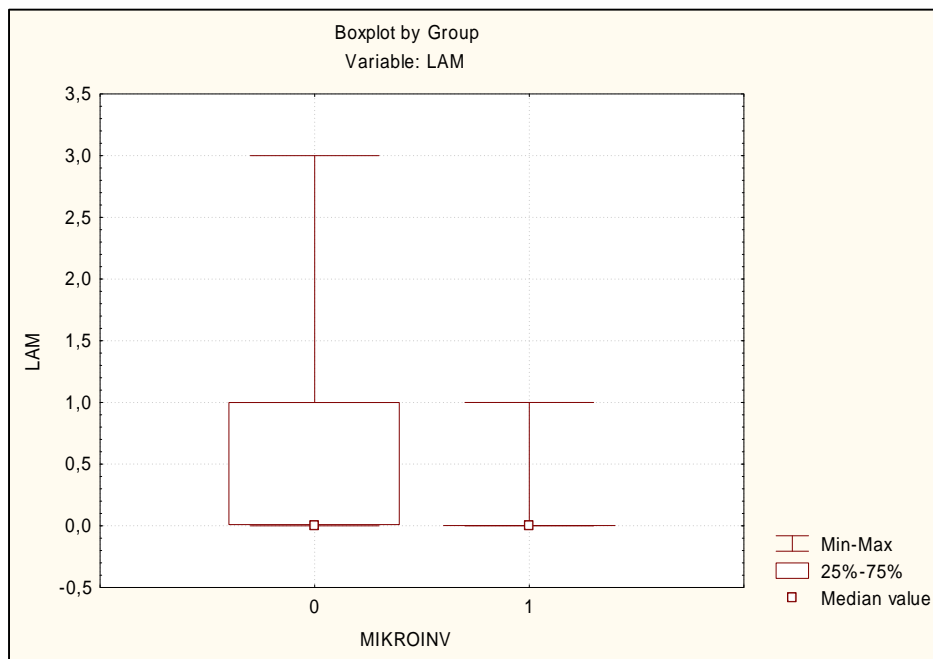
**Tablica 5.** Prikaz rezultata međusobne značajnosti istraženih prognostičkih čimbenika neparametrijskim testom Spearmanove korelacije.

Međusobni odnos istraženih parametara	Spearman R	p-level
ESTROG & PROGEST	0,63539	0,00003
GRADUS & ESTROG	-0,38465	0,02054
GRADUS & PROG	-0,48718	0,00258
MIKROINV & LAM	-0,20190	0,23765
MIKROINV & LAMZ	-0,57334	<b>0,00026</b>
PROG & HER2	-0,32918	0,04995

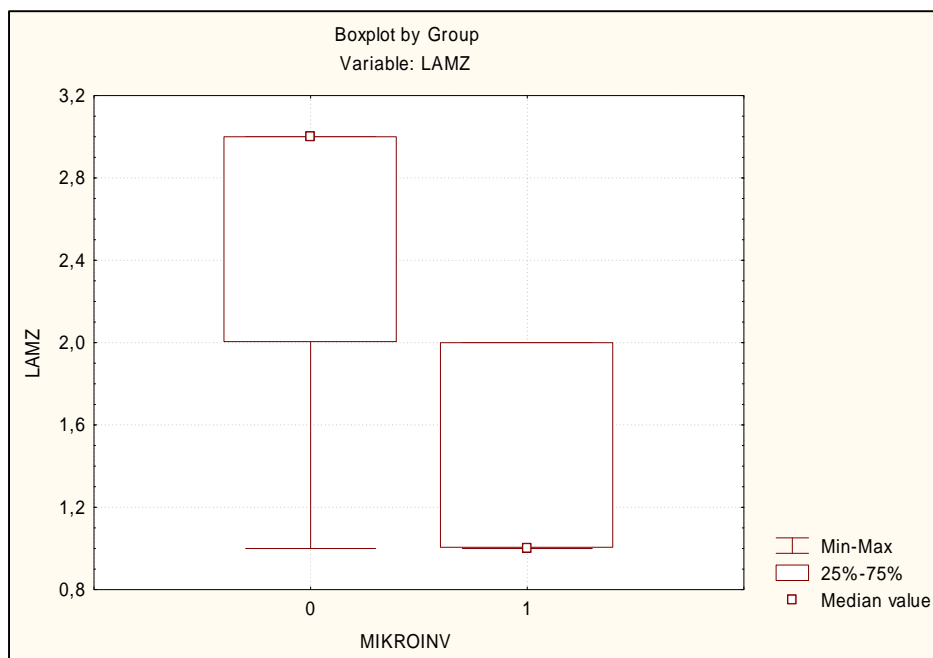
Statistički značajnost  $p < 0,05$ .

### 3.5. Analiza podataka Mann-Whitney U testom

Na Mann-Whitney U testu laminin tj. monoklonalno protutijelo nije pokazalo statistički značajnu razliku u ekspresiji laminina na bazalnoj membrani između onih koji imaju mikroinvaziju i onih koji nemaju ( $p = 0,23229$ ) (Slika 5.) dok laminin Z tj. poliklonalno protutijelo je pokazalo statističku značajnu razliku ( $p = 0,00069$ ) (Slika 6.).

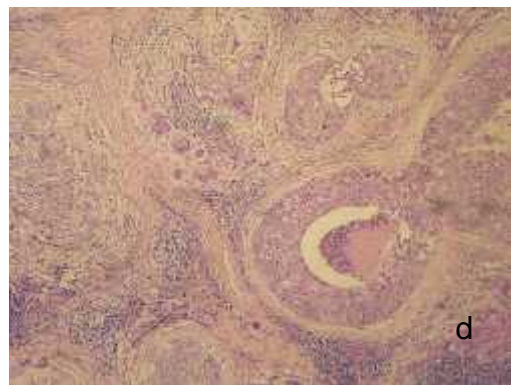
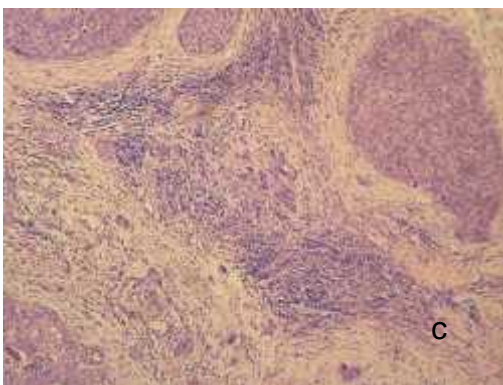
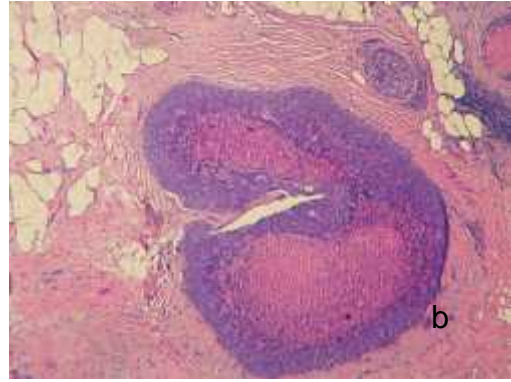
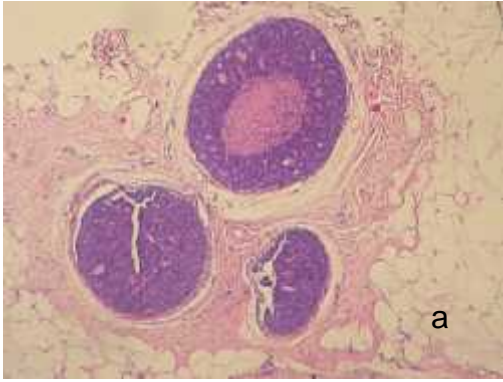


**Slika 5.** Statisti ka zna ajnost monoklonalnog anti-laminina (LAM) prema mikroinvaziji  
0-mikroinvazija nije prisutna; 1-prisutna mikroinvazija



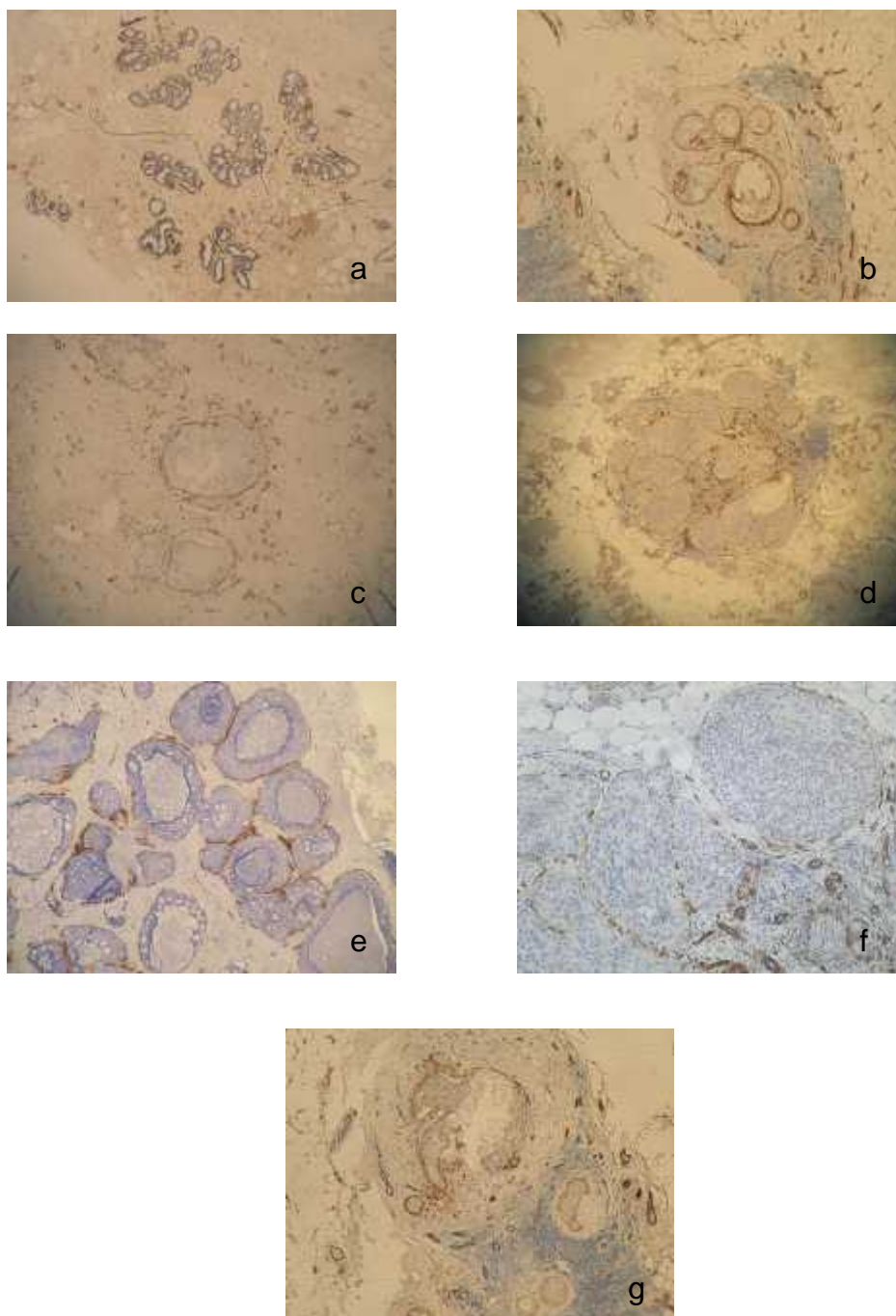
**Slika 6.** Statisti ka zna ajnost poliklonalnog anti-laminina (LAM Z) prema mikroinvaziji  
0-mikroinvazija nije prisutna; 1-prisutna mikroinvazija





**Slika 7.** DCIS: a-b, pove anje 400x; ; c- d, mikroinvazivni karcinom dojke, mikroinvazivna žarišta ozna ena strijelicom, pove anje 200x.

Obojeno hemalaun-eozinom.



**Slika 8.** Imunohistokemijsko bojenje bazalne membrane poliklonalnim lamininom: a, kanali i dojke s cjelovitom reakcijom; b-f, kanali i dojke ispunjeni tumorskim stanicama s različitim stupnjem obojenja; g, oštećena bazalna membrana-mikroinvazija.

## **4. RASPRAVA**

Posljednjih godina svjedoci smo izuzetnog napretka u dijagnostici i liječenju bolesti dojki, a osobito karcinoma dojke. Uz mamografiju i ultrazvuk razvijaju se i nove slikovne dijagnostičke metode, poput magnetske rezonancije i PET (pozitronska emisijska tomografija), a usavršavaju se metode perkutane punkcije i biopsije dojke. Mogućnosti kemoterapije i radioterapije karcinoma dojke su također sve bolje, a suvremena kirurgija omogućuje vrlo kvalitetne rekonstrukcijske zahvate nakon resekcije tumora. Karcinom dojke je najčešći i maligni tumor žena u razvijenim zemljama (Europa, Amerika, Azija, Australija) i vodeći uzrok smrti žena u dobi od 35 do 54 godina. Budući da liječenje i preživljavanje ovisi o stadiju bolesti pri otkrivanju, rana dijagnostika karcinoma dojke je od presudne važnosti. Dokazana je vrijednost screening-mamografije u smanjenju mortaliteta od karcinoma dojke u dobroj skupini žena od 50-70 godina. Danas postoje jasni pokazatelji da se isti rezultati mogu postići i skriningom žena u dobi od 40-49 godina (Sloane, 1985; Heywang-Koebrunner, 2001; Brklja i sur., 2001). Ostale bolesti dojke imaju daleko manje značenje od karcinoma. Svaki liječnik treba poznavati mogućnosti i ograničenja pojedinih dijagnostičkih postupaka i slikovnih metoda u dijagnostici karcinoma dojke. Isto tako, treba poznavati i osnovne metode operativnog i neoperativnog liječenja karcinoma i praćenja bolesnica tijekom i nakon liječenja (Sloane, 1985; Heywang-Koebrunner, 2001; Brklja i sur., 2001). Karcinomi su najvažnije lezije u dojci u dijagnostičkom i terapijskom smislu. Velika većina invazivnih karcinoma nastaje iz karcinoma *in situ*. Karcinomi *in situ* su pokazatelji povišenog rizika za razvoj invazivnog karcinoma. Razlikuju se duktalni i lobularni karcinomi *in situ*, a miješani oblici su vrlo rijetki. Mnoga istraživanja pokazuju da se većina invazivnih duktalnih karcinoma dojke razvija iz duktalnog karcinoma *in situ* (DCIS). Mikrokalcefikacije na mamografiji su najvažniji znak DCIS-a, ali postoji i DCIS bez mikrokalcefikacija (Roos i sur., 2005).

DCIS obuhvaća 15 – 20 % svih otkrivenih tumora dojke, dok se 25 – 56 % DCIS otkrije mamografijom. Prilikom mamografije 62 – 80 % DCIS se otkrije uz pomoć mikrokalcifikata, dok se 2- 23 % tumora manifestira kao masa ili asimetrična gustoća (Kim i sur., 2007).

U ovom radu analizirana je skupina od 36 pacijentica sa DCIS od kojih je u 12 dijagnosticirana mikroinvazija. Ovim istraživanjem htjelo se potvrditi da je oštećenje bazalne membrane pokazatelj neinvazivnosti karcinoma, odnosno da oštećena bazalna membrana upućuje na *in situ* karcinom. Onog trenutka kada bazalna membrana postane oštećena tumorske se stanice proširuju izvan kanala i dolazi do mikroinvazije ili na posljeticu do pojave invazivnog tumora.

Cilj rada bio je utvrditi izraženost poliklonalnog i monoklonalnog protutijela protiv laminina na bazalnoj membrani kod svih 36 pacijentica. Ekspresiju laminina na bazalnoj membrani dobili smo imunohistokemijskom metodom korištenjem zelenog poliklonalnog protutijela (klon 4C7, M0638) i mišjeg monoklonalnog (Z0097), a dobiveni rezultati su pokazali da je poliklonalni anti-laminin izraženiji od monoklonalnog. Monoklonalni anti-laminin boji samo određeni lanac laminina ( $\alpha$ -5), a laminin ima samo jedan dio komponente bazalne membrane, stoga se zaključuje da taj test nema dovoljnu specifičnost kako bi se pokazalo kompletno obojenje. Poliklonalni anti-laminin boji sve lance laminina prisutne u bazalnoj membrani te nam daje jasnu sliku o njejoj cjelovitosti što se vidi na Slikama 5 i 6. U modernoj patologiji metode imunohistokemijske i molekularne analize svakodnevna su potreba i neizostavan dio. Prema Slikama 5 i 6 može se uočiti da se medijan nalazi u 3 za laminin Z kod onih koji nemaju mikroinvaziju pa se može zaključiti da je membrana u cijelosti pokazala imunološku reakciju i da nema mikroinvazije.

Pošto monoklonalni anti-laminin koji se medijan nalazi u 1, ne pokazuje jasnu sliku o cjelovitosti bazalne membrane može se zabunom pomisliti da je bazalna membrana oštećena i da je došlo do mikroinvazije a time bi se pacijentici postavila kriva dijagnoza.

Karcinomi *in situ* su pokazatelji povišenog rizika za razvoj invazivnog karcinoma. DCIS se karakterizira kao proliferacija malignih stanica unutar kanala dojke bez probijanja bazalne membrane i evidencije invazije (Castro i sur., 2008). Mnoga istraživanja pokazuju da se ve ina invazivnih duktalnih karcinoma razvije iz DCIS stoga je važno na samom po etku to no definirati dijagnozu, odrediti stupanj diferenciranosti DCIS kako bi se osiguralo adekvatno i uspješno lije enje karcinoma (Okumura i sur., 2008). Identifikacija novih markera vrlo je važna zbog odre ivanja progresije i metastaziranja raka dojke. Pošto DCIS karakterizira proliferacija epitelnih stanica unutar mlije nog kanala bez invazije, velika je vjerojatnost da se zbog otkrivanja bolesti u kasnijoj fazi DCIS-a može dogoditi mikroinvazija i tumor postaje puno opasniji i teže se lije i. Upravo je kvaliteta markera presudna za to nost dijagnoze i dalju mogu u potrbnu analizu (Fujita i sur., 2004).

Dobiveni rezultati od svih 36 pacijentica obra eni su i neparametrijskim testom Spearmanove korelacije u kojem se pokazalo da laminin nije pozitivan kod mikroinvazije. Ta zavisnost je dobra jer je u skladu sa o ekivanjima, a pokazuje da na mjestima gdje je bazalna membrana o uvana mikroinvazija nije mogu a, a ošte ena bazalna membrana upu uje na mikroinvaziju koja je prisutna u 12 pacijentica iz ovoga rada. Prvi znak pojave mikroinvazije je karakteristi na nakupina tumorskih stanica izvan mlije nog kanali a koja u promjeru nije ve a od 1 mm. Procjena mikroinvazije je važna zbog planiranja kirurškog zahvata.

U slu aju da je rije o mikroinvaziji ne treba se bojati udaljenih metastaza, ali bi trebalo za svaki slu aj izvršiti pregled limfnih vorova, jer se kod oko 2% slu ajeva žena s mikroinvazijom u jednom ili više limfnih vorova mogu prona i stanice raka. Testom Spermanove korelacije utvr eno je da pojava mikroinvazije prema monoklonalnom anti-lamininu nema statisti ke zna ajnosti ( $S_R=-0,20190$ ;  $p=0,23765$ ), dok prema poliklonalnom ima ( $S_R=-0,57334$ ;  $p=0,00026$ ).

To potvrđuje činjenicu da nam monoklonalni anti-laminin kao marker nije dovoljno osjetljiv i ne može nam dati jasne rezultate o cjelovitosti bazalne membrane. Da bi se potvrdili rezultati dobiveni Testom Spearmanove korelacije, posebice jer je uzorak od 36 pacijentica vrlo mali u injena je analiza rezultata i ANOVA testom koji je pokazao gotovo iste vrijednosti kao i predhodni test.

U ovom radu određivani su statusi estrogen, progesteron i HER2 receptora iako je bilo primarno odrediti kvalitetu markera laminina. No, htjelo se utvrditi imaju li koji drugi parametri bilo kakvu poveznicu s lamininom, jer su suvremena istraživanja usmjerena ka pronalasku novih lijekova koji efektno djeluju na stanice tumora, remete i njihove mehanizme transdukcije, angiogeneze i apoptoze. Na taj način zdrave stanice organizma ostaju pošteđene a samim time su i neželjena djelovanja terapije smanjena. U testu multiple regresije može se uočiti poveznica između HER 2 i mikroinvazivnosti, jer od svih parametara poliklonalni laminin i HER2 imaju statističku značajnost prema mikroinvaziji. HER2 pozitivni tumori imaju lošiju prognozu i vrlo su agresivni (Korkaya i sur., 2008). Ostali prognostički faktori nemaju statističke značajnosti u pojavi mikroinvazije.

Iz novije literature je pojavnost mikroinvazivnosti povezana i s izraženošću u matrix metaloproteinaza (MMP). To su enzimi koji se induciraju u miofibroblastima za vrijeme najranije faze invazivnosti i razgrađuju laminin i ostale komponente bazalne membrane, pa se stoga smatra da su uključeni u progresiju raka dojke (Nielsen i sur., 2008). U daljnjem istraživanju DCIS-a i prognoze bolesti slijedeći korak je svakako istraživanje poveznice MMP i izraženosti laminina i ostalih komponenti bazalne membrane kao pokazatelja invazivnog potencijala karcinoma dojke.

## **5. ZAKLJUČKI**



Temeljem dobivenih rezultata može se zaključiti sljedeće:

1. Bazalna membrana kod DCIS-a jače je izražena kod korištenja nego kod poliklonalnog anti-laminina
2. Za poliklonalni anti-laminin (Lam Z) ima statistički značajno smanjenu reakciju u žarištima mikroinvazivnog karcinoma dok monoklonalni nema
3. Za poliklonalni anti-laminin (Lam Z) je izvrstan pokazatelj oštećenosti bazalne membrane te se može koristiti u imunohistokemijskoj dijagnostici DCIS-a i mikroinvazivnog karcinoma dojke
4. HER2 receptor je povećano izražen kod mikroinvazivnog karcinoma dojke u usporedbi s DCIS-om

## **6. POPIS LITERATURE**

Bonsing B. A., Beerman H., Dijkshoorn K. N., Fleuren G. J., Cornelisse C. J. (1993): High Levels of DNA Index Heterogeneity in Advanced Breast Carcinomas. *Cancer*. 71: 382-91.

Boyle P., Autier P., Bertelink H., Baselga J. i sur. (2003): European Code Against Cancer and scientific justification: Third version. *Annals of Oncology*. 14: 973-1005.

Brklja i B. (2001): Dojka i bolesti dojke. U: Šimuni V. i sur. *Ginekologija*. Zagreb, Naklada Ljevak, str. 497-507.

Castro N. P., Osório C. A. B. T., Torres C., Bastos E. P., Mourão-Neto M., Soares F.A., Brentani H. P., Carraro D. M. (2008): Evidence that molecular changes in cells occur before morphological alterations during the progression of breast ductal Carcinoma. 10:R87.

Cotran R. S., Kumar V., Robbins S. L. (1989): *The Breast*. U: Cotran R. S., Kumar V., Robbins S. L. *Robins Pathologic Basis of Disease*. 4th ed. Philadelphia, London, Toronto, Montreal, Sydney, Tokyo, W.B. Saunders Company, str. 1181-1204.

Creighton C. J., Osborne C. K., Marc J. van de Vijver., Foekens J. A., Klijn J., Horlings H. M., Nuyten D., Wang Y., Zhang Y., Chamness G. C., Hilsenbeck S. G., Lee A.V., Schiff R. (2009): Molecular profiles of progesterone receptor loss in human breast tumors. 114(2): 287–299.

ovi D., Milas I., Vukas D., akalo I. J. (2000): Tumori dojke. U: Samija M. i sur. *Onkologija*. Zagreb, Medicinska naklada, str. 316 – 325.

Dillon M. F., Quinn C. M., McDermott E. W., O’Doherty A., O’Higgins N., Hill A. D. K. (2006): Diagnostic accuracy of core biopsy for ductal carcinoma in situ and its implications for surgical practice. 59:740–743.

Duan i V., Posinovec J. (1990): *Osnove histologije ovjeka*. XI. izdanje. Beograd, Zagreb, Medicinska knjiga, str.315-316

Duan i V. (1983): *Osnove embriologije ovjeka*. Zagreb, Medicinska knjiga.

Ellsworth R. E., Ellsworth D. L., Patney H. L., Deyarmin B., Love B., Hooke J. A., Shriver C. D. (2008): Amplification of HER2 is a marker for global genomic instability. 8:297.

Esteva F. J, Hortobagy G. H. (2004): Prognostic molecular markers in early breast cancer. *Breast Cancer Res* 6:109-118.

Esteva F. J., Cheli C. D., Fritsche H., Fournier M., Slamon D., Thiel R. P., Luftner D., Ghani F. (2005): Clinical utility of serum HER2/neu in monitoring and prediction of progression-free survival in metastatic breast cancer patients treated with trastuzumab-based therapies. 7:R436-R443.

- Fujita M., Khazenzon N. M., Bose S., Sekiguchi K., Sasaki T., Carter W. G., Ljubimov A. V., Black K. L., Ljubimova J. Y. (2004): Overexpression of  $\alpha$ 1-chain-containing laminins in capillary basement membranes of human breast cancer and its metastases. 126(2): 432–440.
- Guyton A. C., Hall J. E. (2003): Medicinska fiziologija X.izdanje. Zagreb, Medicinska naklada, str. 929 – 955.
- Hannemann J., Velds A., Halfwerk B. G. J., Kreike B., Peterse J. L., Marc J van de Vijver (2006): Classification of ductal carcinoma *in situ* by gene expression profiling. 8(5): R61.
- HercepTest for the Dako Autostainer Code K5207 (2007).
- Heywang - Koebrunner S. H., Dershaw D. D., Schreer I. (2001): Diagnostic breast imaging. Stuttgart, Thieme.
- Jacic-Razumovic J., Unušić J. (2001): Patohistološka analiza aksilarnih limfnih cvorova s posebnim osvrtom na postupak kod biopsije "sentinel" limfnog cvora. U: Bolesti dojke. Zagreb, str. 107-118.
- Junqueira L. C., Carneiro J., Robert O. Kelley. (1999): Osnove histologije. VII izdanje. Zagreb, Školska knjiga, str. 67-69.
- Kim D. Y., Moon W. K., Cho N., Ko E. S., Yang S. K., Park J. S., Kim S. M., In-Ae Park, Cha J. H., Lee E. H. (2007): MRI of the Breast for the Detection and Assessment of the Size of Ductal Carcinoma in Situ. 8(1): 32–39.
- Korkaya H., Paulson A., Iovino F., Wicha M. S. (2008): HER2 regulates the mammary stem/progenitor cell population driving tumorigenesis and invasion. 27(47): 6120–6130
- Krmpoti -Nemani J., Maruši A. (2004): Anatomija ovjeka. Zagreb, Medicinska naklada, str. 593 – 595.
- Margaritoni M. (1993): Rak dojke. I izdanje. Zagreb, Školska knjiga, str 1-7.
- Milas I. (2005): Prognosti ko zna enje ekspresije proteina Cox-2 u bolesnica s rakom dojke.
- Nielsen B. S., Egeblad M., Rank F., Askautrud H. A., Pennington C. J., Pedersen T. X., Christensen Ib. J., Edwards D. R., Werb Z., Lund L. R. (2008): Matrix Metalloproteinase 13 Is Induced in Fibroblasts in Polyomavirus Middle T Antigen-Driven Mammary Carcinoma without Influencing Tumor Progression. 3(8): e2959.
- Nikoli V. (1992): Dojka, mamma. U: Krmpoti -Nemani J. Anatomija ovjeka. Zagreb, Jumena, str. 524-528.
- Nola P., Oreši V., Kolari K. (1996): Rak dojke. U: Klini ka onkologija. Zagreb, Nakladni zavod Globus. str. 577-628.

Okumura Y., Yamamoto Y., Zhang Z., Toyama T., Kawasoe T., Ibusuki M., Honda Y., Iyama K., Yamashita H., Iwase H. (2008): Identification of biomarkers in ductal carcinoma *in situ* of the breast with microinvasion. 8:287.

Roos M. A., Vegt B., Vries J., Wesseling J., Bock G. (2007): Pathological and Biological Differences Between Screen-Detected and Interval Ductal Carcinoma *in situ* of the Breast. 14(7): 2097–2104.

Schnitt S. J. (2001): Breast cancer in the 21<sup>st</sup> century: New opportunities and New challenges. Mod Pathol. 14:213-218.

Sloane J.P. (1985): Biopsy pathology of the breast. New York: Wiley.

Sperof L., Glass R. H., Kase N. G. (1994): Clinical Gynecologic Endocrinology and Infertility. Baltimore: Williams & Wilkins, str. 547-582.

Tavassoli F. A., Devilee P. (2003): World Health Organisation Classification of Tumors. Tumors of the Breast and Female Genital Organs. France, IARC Press.

Vlaisavljevi V. (1989): Bolesti dojke: dijagnostika i detekcija U: Ginekologija i perinatologija. str. 477-510.

Wolf-Yadlin A., Kumar N., Zhang Y., Hautaniemi S., Zaman M., Kim H.D., Grantcharova V., Lauffenburger D. A., White F. M. (2006): Effects of HER2 overexpression on cell signaling networks governing proliferation and migration. 2: 54.

[www.ihcworld.com](http://www.ihcworld.com)

[www.hzjz.hr/rak/novo.hr](http://www.hzjz.hr/rak/novo.hr)