

Slučaj veneričnog sifilisa na novovjekovnom nalazištu Koprivno - Kod križa kraj Klisa

Koporčić, Monika

Master's thesis / Diplomski rad

2018

Degree Grantor / Ustanova koja je dodijelila akademski / stručni stupanj: **University of Zagreb, Faculty of Science / Sveučilište u Zagrebu, Prirodoslovno-matematički fakultet**

Permanent link / Trajna poveznica: <https://um.nsk.hr/um:nbn:hr:217:151810>

Rights / Prava: [In copyright](#)/[Zaštićeno autorskim pravom.](#)

Download date / Datum preuzimanja: **2024-08-01**



Repository / Repozitorij:

[Repository of the Faculty of Science - University of Zagreb](#)



Sveučilište u Zagrebu
Prirodoslovno-matematički fakultet
Biološki odsjek

Monika Koporčić

Slučaj veneričnog sifilisa na novovjekovnom
nalazištu Koprivno - Kod križa kraj Klisa

Diplomski rad

Zagreb, 2018.

Ovaj rad izrađen je u instituciji Hrvatske akademije znanosti i umjetnosti (Antropološkom centru), pod vodstvom prof. dr. sc. Maria Šlausa i suvoditeljstvom izv. prof. dr. sc. Ane Galov sa Zavoda za animalnu fiziologiju Biološkog odsjeka Prirodoslovno-matematičkog fakulteta. Rad je predan na ocjenu Biološkom odsjeku Prirodoslovno-matematičkog fakulteta Sveučilišta u Zagrebu radi stjecanja zvanja magistra eksperimentalne biologije.

Sveučilište u Zagrebu
Prirodoslovno-matematički fakultet
Biološki odsjek

Diplomski rad

**SLUČAJ VENERIČNOG SIFILISA NA NOVOVJEKOVNOM NALAZIŠTU
KOPRIVNO- KOD KRIŽA KRAJ KLISA**

Monika Koporčić
Rooseveltov trg 6, 10000 Zagreb, Hrvatska

Sifilis je zarazna bolest koju uzrokuje spiroheta *Treponema pallidum*. Venerični sifilis ubraja se u vrste treponematoza. Podaci o sifilisu u Hrvatskoj, njegovom širenju i vremenu dolaska vrlo su oskudni. Jedini do sada opisan slučaj veneričnog sifilisa, na osnovu osteoloških ostataka, datira u razdoblje između 15. i 17. stoljeća. U ovom diplomskom radu makroskopski je analiziran kostur iskopan na lokalitetu Koprivno – Kod križa. Na tom nalazištu iskopano je ukupno 146 kostura koja datiraju iz razdoblja od 15. do 18. stoljeća, od kojih se za jedan kostur muškarca sumnjalo da je bolovao od veneričnog sifilisa. Cilj istraživanja bio je potvrditi prisutnost veneričnog sifilisa na osnovu analize kostura. Makroskopskom analizom su utvrđene brojne perforirajuće litičke lezije (kloake), što je dokaz da je bio zaražen veneričnim sifilisom. Diferencijalnom dijagnostikom isključene su druge potencijalne bolesti, poput, bejela, frambezije i lepre. Ovaj rad pridonosi spoznajama o pojavi sifilisa na tlu srednjovjekovne i novovjekovne Hrvatske.

(29 stranica, 19 slika, 38 literaturnih navoda, jezik izvornika: hrvatski)

Rad je pohranjen u Središnjoj biološkoj knjižnici.

Ključne riječi: sifilis, treponematoze, Dalmacija, novi vijek

Voditelj: dr. sc. Mario Šlaus, prof.

Suvoditelj: dr. sc. Ana Galov, izv. prof.

Ocjenitelji: dr. sc. Ana Galov, izv. prof.
dr. sc. Renata Matoničkin Kepčija, izv. prof.
dr. sc. Biljana Balen, izv. prof.

Rad prihvaćen: 14.2.2018.

BASIC DOCUMENTATION CARD

University of Zagreb
Faculty of Science
Division of Biology

Graduation Thesis

A CASE OF VENEREAL SYPHILIS IN THE EARLY MODERN ARCHAEOLOGIST SITE KOPRIVNO - KOD KRIŽA NEAR KLIS

Monika Koporčić
Rooseveltov trg 6, 10000 Zagreb, Croatia

Syphilis is a contagious disease caused by spirochete *Treponema pallidum*. One type of treponematoses is venereal syphilis. The data on syphilis in Croatia, its spreading and the arrival time are very scarce. So far, the only case of venereal syphilis described on the basis of osteological remains dates back to the period between the 15th and the 17th centuries. In this graduate thesis, a skeleton excavated at the site of the Koprivno – Kod križa was analyzed macroscopically. At this site, a total of 146 skeletons were excavated dating from the 15th to the 18th centuries, of which one man's skeleton was suspected of having suffered from a venereal syphilis. The objective of the study was to confirm the presence of venereal syphilis based on skeleton analysis. Numerous lytic lesions (cloaca) have been identified by macroscopic analysis, which is evidence of it being affected with venereal syphilis. Differential diagnosis excluded other potential illnesses, such as bejel, yaws and leprosy. This paper contributes to the knowledge of the occurrence of syphilis on the ground of medieval and modern Croatia.

(29 pages, 19 figures, 38 references, original in: Croatian)

Thesis deposited in the Central Biological Library.

Key words: syphilis, treponematoses, Dalmatia, the Modern Age

Supervisor: dr. sc. Mario Šlaus, Prof

Co-supervisor: dr. sc. Ana Galov, Assoc. Prof.

Reviewers: dr. sc. Ana Galov, Assoc. Prof
dr. sc. Renata Matoničkin Kepčija, Assoc. Prof
dr. sc. Biljana Balen, Assoc. Prof

Thesis accepted: 14 February 2018

SADRŽAJ

1. Uvod.....	1
1.1. Bioarheologija	1
1.2. Sifilis.....	1
1.2.1. Primarni sifilis.....	2
1.2.2. Sekundarni sifilis	3
1.2.3. Tercijarni sifilis.....	3
1.2.4. Venerični sifilis.....	5
1.2.4.1. Stečeni sifilis	5
1.2.4.2. Kongenitalni sifilis	5
1.3. Povijesni nalazi sifilisa	7
1.3.1. Raširenost sifilisa u 20. i 21. stoljeću	8
1.3.2. Arheološka nalazišta na području Hrvatske.....	9
1.4. Diferencijalna dijagnostika.....	11
1.5. Cilj istraživanja.....	12
2. Materijal i metode	13
2.1. Materijal.....	13
2.2. Metode	13
3. Rezultati	15
4. Rasprava	21
5. Zaključak.....	24
6. Literatura	25
7. Životopis.....	29

1. Uvod

1.1. Bioarheologija

Bioarheologija se razvila iz suradnje i istraživanja arheologa i antropologa. To je prilično mlada znanstvena grana koja proučava osteološke ostatke neke populacije, daje nove činjenice do kojih ostale znanosti, kao na primjer, arheologija ili povijest ne mogu doći i istražuje načine i uvjete života tih zajednica. Analitičke metode i analize koje su omogućile novi način prikupljanja podataka o ljudskim ostacima pridonijele su intenzivnijem razvoju bioarheologije, kao znanosti, početkom druge polovice 20. stoljeća. Nije se proučavao samo koštani materijal, nego i čovjekova povezanost s okolišem u kojem je obitavao (Novak i sur. 2007).

Razvoju bioarheologije, kao znanosti, pridonijelo je i prihvaćanje metoda za određivanje spola (Tieme i Schull 1957) i starosti na kosturu (Hunt i Gleiser 1955), kao i napredak informatičke tehnologije (Birkby 1966). U Hrvatskoj, bioarheološka istraživanja započinju 1960-ih godina (Pilarić 1967). Sve se veći broj radova, iz bioarheologije, počinje objavljivati u mnogim časopisima, kao što su *American Journal of Physical Anthropology*, *Homo*, *Croatian Medical Journal*, *Collegium Antropologicum* i mnogi drugi. U tim radovima se nalaze antropološke analize koje su ravnopravne onima u Europi i SAD-u, zbog čega u Hrvatskoj dolazi do kvalitativnog i kvantitativnog iskoraka 90-ih godina. Neki od istaknutijih radova koji se bave tom tematikom su: *Anthropological analysis of the Late Roman/Early Medieval Cemetery of Novigrad (Istria)* (Rajić i Ujčić 2003), *Analiza trauma u srednjovjekovnim uzorcima iz Kliškovca i Crkvara* (Šlaus i Novak 2006).

1.2. Sifilis

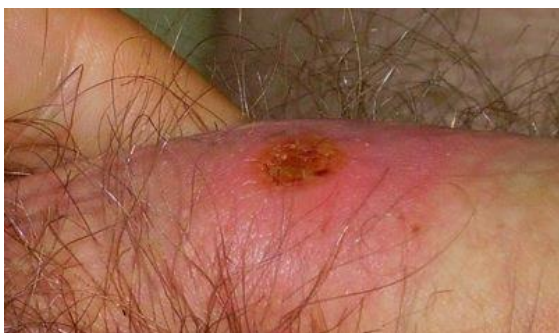Sifilis je infekcija koju uzrokuje bakterija *Treponema pallidum*. Prvi su je opisali Fritz Schaudinn i Erich Hoffmann, 1905 godine (Franzen 2008, Eccleston i sur. 2008). *Treponema pallidum* je bakterija čija je struktura stanične membrane slična gram-negativnim bakterijama, ali ne pripada toj skupini. Stanična membrana gram-negativnih bakterija sadrži peptidoglikan koji se nalazi ispod vanjske membrane, a kod *Treponema pallidum* se nalazi iznad citoplazmatske membrane. Bakterija *Treponema pallidum* je vrlo pokretljiva te se ne može vidjeti svjetlosnim mikroskopom, ali se može detektirati mikroskopom s tamnim vidnim poljem. Vrlo je osjetljiva na vanjske utjecaje (Radolf 1996). Genom se sastoji od 1.138.006

parova baza (Marinović 2003), ne može stvoriti sve potrebne makronutrijente i zbog toga ne može preživjeti dulje od par dana bez domaćina. Njezino je vrijeme udvostručenja dulje od 30 sati (Franzen 2008, Eccleston i sur. 2008).

Sifilis spada u skupinu bakterijskih infekcija koje se nazivaju treponematozama. Postoje četiri vrste treponematoza: venerični sifilis (prenosi se spolnim putem), frambezija, pinta (jedina ne ostavlja tragove na kostima) i endemični sifilis (Šlaus i Novak 2007). Simptomi koje izazivaju frambezija, pinta i endemični sifilis (bejel) su gotovo identični kao u osoba oboljelih od veneričnog sifilisa (<http://biologija.com.hr/modules/AMS/article.php?storyid=8242>). Budući da bakterije mogu ući kroz neoštećenu sluznicu ili oštećenu kožu, osoba se može zaraziti ljubljjenjem blizu rane. Također, može se zaraziti i bilo kojim oblikom spolnog odnosa. Bolest se može podijeliti u tri stadija: primarni, sekundarni i tercijski (Kent, Romanelli 2008).

1.2.1. Primarni sifilis

Nakon ulaska bakterije u organizam treba proći 21 dan (3 do 90 dana) do pojave kožnih promjena. Vremenski je razdoblje u kojem lezija može trajati, bez liječenja, tri do šest tjedana. Pojavljuje se tvrdi čankir (*ulcus durum*), bezbolni čir koji se javlja na genitalijama (slika 1) (Kent i Romanelli 2008). Autoinokulacijom zaražena osoba može prenositi lezije po ostatku tijela (<http://medicinski.lzmk.hr/cankir-meki/>). U 40% slučajeva to su čirevi koji su samostalni, čvrsti, koji ne bole i ne svrbe, promjera i širine od 0.3 do 3 cm te s jasnim rubovima. U blizini mjesta gdje je bakterija ušla, dolazi do povećanja limfnih čvorova (80%) (Kent i Romanelli 2008). Mogu se dogoditi i drugačije promjene u kojima se prvo pojavljuje makula (pjega, crvenilo kože koja nestaje na pritisak), zatim papula, a potom erozija ili ulkus (defekt na koži koji je nastao uslijed patoloških procesa). U dva do sedam posto slučajeva promjene nisu na spolovilu, a u 30% slučajeva promjene su bolne (Eccleston i sur. 2008).

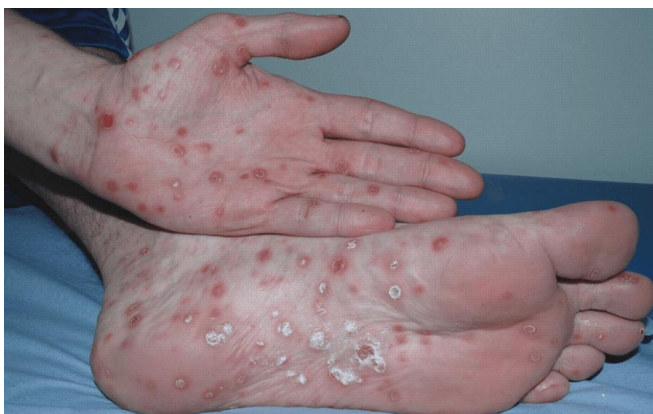

Slika 1. Prikaz čira koji se javlja kao posljedica primarnog sifilisa.

Izvor: <http://www.poliklinika-dr-zaky.hr/img/clanci/primarni-sifilis.jpg>

1.2.2. Sekundarni sifilis

Četiri do osam tjedana nakon infekcije, počinju se pojavljivati simptomi sekundarnog sifilisa (Kent i Romanelli 2008). Pojavljuju se na sluznicama, limfnim čvorovima i koži i različiti su po svojim karakteristikama (Mullooly i Higgins 2010). Na trupu i udovima (uključujući dlanove i tabane) može se pojaviti crvenkasto-ružičasti osip koji ne svrbi (slika 2) (Kent i Romanelli 2008, Dylewski i Duong 2007). Bakterije su prisutne u svim promjenama i zarazne su. Mršavljenje, gubljenje kose, vrućica, grlobolja, malaksalost simptomi su koji se, također, mogu pojaviti (Kent i Romanelli 2008). Rijetko se pojavljuju simptomi, poput, bolesti bubrega, hepatitisa, periostitisa, artritisa, neuritisa vidnog živca, uveitisa i intersticijskog keratitisa (Kent i Romanelli 2008, Bhatti 2007). U 40-85% žena i 20-65% muškaraca kod kojih se pojavljuju simptomi sekundarnog sifilisa nije prethodio tvrdi čankir kao simptom primarnog sifilisa (Mullooly i Higgins 2010).



Slika 2. Primjer sekundarnog sifilisa na tabanu i dlanovima (crvenkasto-ružičasti osip koji ne svrbi). Izvor: <https://uebe.vn/wp-content/uploads/2017/12/benh-giang-mai-1024x640>.

1.2.3. Tercijarni sifilis

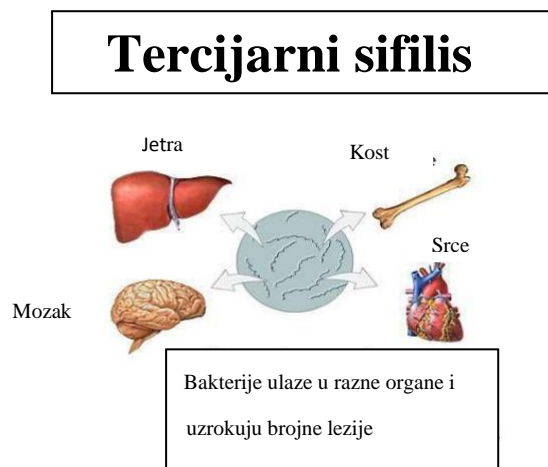
U oko trećine zaraženih osoba koje se ne liječe razvija se tercijarni sifilis (Bhatti 2007). Simptomi ovise o tome koji su organi zahvaćeni (slika 3). Bolesnici u kojih se pojavljuju simptomi nisu zarazni (Kent i Romanelli 2008). Pojavljuje se 3 do 15 godina nakon infekcije. Gumozni sifilis (15%), kasni neurosifilis (6.5%) i kardiovaskularni sifilis (10%) tri su oblika tercijarnog sifilisa (Kent i Romanelli 2008, Bhatti 2007).

Gumozni sifilis (kasni benigni) (slika 4) razvija se otprilike 15 godina nakon zaraze (1 do 46 godine). Ovaj stadij karakteriziraju kronične promjene, kao što su gume (mekani predjeli nekroze tkiva okruženi kroničnom granulomatoznom upalnom reakcijom koji mogu biti

različitih veličina i podsjećaju na tumor). Mogu se razviti bilo gdje na tijelu, ali se najčešće pojavljuju u kostima, jetri i na koži (Kent i Romanelli 2008).

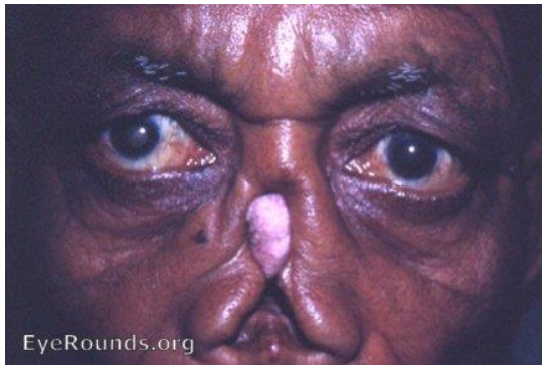Oblik terciarnog sifilisa koji zahvaća središnji živčani sustav naziva se neurosifilis. Do neurosifilisa može doći u ranom stadiju bolesti, pojavljuje se bez simptoma, a dolazi u obliku sifilitičnog meningitisa. Također, može se pojaviti i u kasnom stadiju bolesti. U tom slučaju, razvija se 4 do 25 godina nakon zaraze i javlja se u obliku meningovaskularnog sifilisa. Njega karakteriziraju apatija i konvulzije, opća pareza i *tabes dorsalis*, a to je povezano s promjenama u ravnoteži i sijekajućim bolovima u nogama. Jedan je od znakova i promjena zjenica, *Argyll Robertsonove* zjenice, koje ostaju nepromijenjene na jaku svjetlost, ali reagiraju sužavanjem prilikom gledanja u bliže predmete (Kent i Romanelli 2008).

Sifilitični aortitis, koji u nekim slučajevima dovodi do razvoja aneurizme se javlja kod kardiovaskularnog sifilisa, koji se najčešće razvija 10-30 godina nakon zaraze (Kent i Romanelli 2008).



Slika 3. Shematski prikaz kako dolazi do oboljenja kod terciarnog sifilisa.

Prilagođeno: <http://www.doctortipster.com/wp-content/uploads/2011/06/8955.jpg>



Slika 4. Primjer gumoznog sifilisa na nosu.

Izvor: <http://eyerounds.org/atlas/photos/gummaTrachoma1.jpg>

1.2.4. Venerični sifilis

Venerični sifilis prenosi se spolnim putem, a može biti stečeni (tijekom života) i kongenitalni (s majke na dijete). To je bolest koja prvo napada krvožilni i živčani sustav te su njezine posljedice vidljive na kostima potkoljenice i lubanji (Šlaus i Novak 2007). Uzročnik mu je spiroheta *Treponema pallidum subsp. pallidum* (Kolman i sur. 1999).

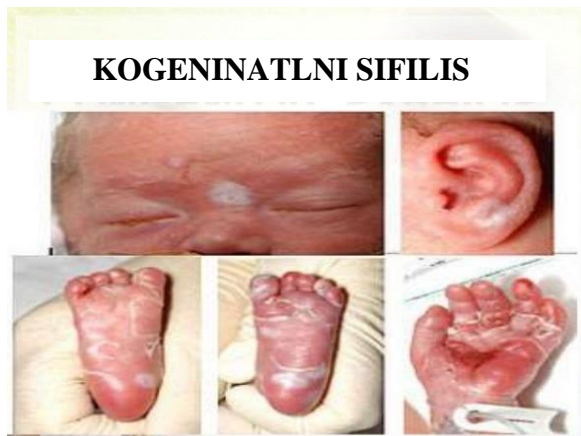1.2.4.1. Stečeni sifilis

Kada se radi o sifilisu u ranom stadiju, vjerojatnost je da se osoba zarazi nakon spolnog odnosa sa zaraženom osobom jedan naprama dva. Čir na vagini ili penisu prvi je simptom veneričnog sifilisa. Zatim se oko njega stvori tvrdo tkivo, a on postaje bezbolan i iz njega izlazi tekućina. Nakon otprilike tri tjedna, kada zaraste, ostaje ožiljak. Nakon kontakta osobe s ranom ili čirom zaražene osobe, bakterije počinju ulaziti kroz kožu. Nakon samo pola sata ulaze u limfne čvorove na preponama, a sutradan u krvotok i na taj se način rasprostranjuju po cijelom tijelu. Tri tjedna poslije, imunološki sustav (obrambeni mehanizam) počinje se boriti protiv njih (<http://www.eterna.rs/site/sifilis.html>).

1.2.4.2. Kongenitalni sifilis

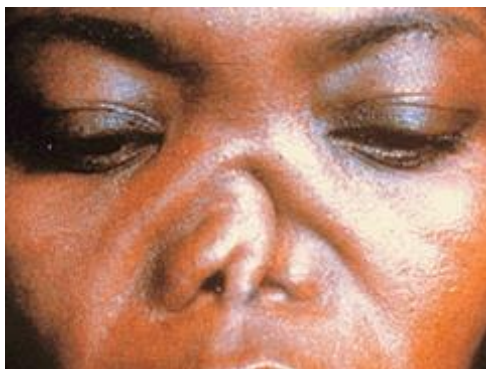Kongenitalni sifilis može se javiti kod poroda ili tijekom trudnoće (Woods 2009). Zaraza se događa putem posteljice. Dijete biva zaraženo poslije 20. tjedna trudnoće. Bolest se može dijagnosticirati testom koji se obavlja u prvih deset tjedana trudnoće. Ako se bolest otkrije na vrijeme, majka se može liječiti penicilinom (ako nije alergična) i roditi potpuno zdravo dijete (<http://www.eterna.rs/site/sifilis.html>). Ako su se već dogodile promjene na djetetu i trudnoća je u kasnom stadiju, primjena penicilina neće pomoći ([5](http://www.msd-</p></div><div data-bbox=)

prirucnici.placebo.hr/msd-za-pacijente/zdravlje-djece/novorodjenacke-i-dojenacke-infekcije/kongenitalni-sifilis). Bez znakova bolesti rađa se dvije trećine djece zaražene sifilisom. Jedan od znakova oboljenja od sifilisa je hepatosplenomegalija. Kod hepatosplenomegalije dolazi do povećanja jetre i slezene. Osip, vrućica, neurosifilis, pneumonitis, čirevi (slika 5) i mnogi drugi simptomi javljaju se u prvim godinama života. Deformacija korijena nosa (sedlasti nos) (slika 6), Higoumenakisov znak, sabljasta potkoljenica (Cluttonovi zglobovi) znakovi su kasnog kongenitalnog sifilisa koji se javljaju u djece kod kojih se bolest ne liječi (Woods 2009).



Slika 5. Posljedice kongenitalnog sifilisa kod beba.

Prilagođeno:<https://image.slidesharecdn.com/neonatalsepsis-140514055033-phpapp02/95/all-neonatal-infections-and-sepsis-10-638.jpg?cb=1400046741>



Slika 6. Karakteristika kongenitalnog sifilisa (sedlasti nos).

Izvor:http://intranet.tdmu.edu.ua/data/kafedra/internal/infect_desease/classes_stud/en/stomat/ptn/Dermatovenereology/4/05.Methods%20of%20examination%20of%20patients%20with%20STD.%20Primary%20and%20secondary%20syphilis.files/image035.jpg

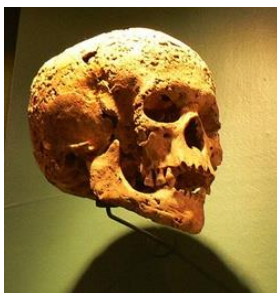1.3. Povijesni nalazi sifilisa

Talijanski pjesnik i liječnik Girolamo Fracastoro prvi je puta upotrijebio naziv „sifilis“ 1530. godine u naslovu svoje pjesme kojoj je tema bila širenje bolesti u Italiji. Pjesma je pisana latinskim jezikom, u daktiličkom heksametru (Grafton i sur. 1992).

Postoje tri teorije o smjeru širenja treponematoza, dok je točno porijeklo sifilisa nepoznato. Prva je teorija kolumbovska i govori o tome kako je Kolumbo 1493. donio venerični sifilis iz Amerike u Europu. Druga, pretkolumbovska teorija opisuje prisutnost sifilisa u Europi i prije Kolumbovih putovanja, ali se nije razlikovao od drugih zaraznih bolesti. Unitarijanska teorija treća je i opisuje kako su treponematoze uvijek bile prisutne i u Starom i u Novom svijetu, a kao odgovor na životne uvjete razvila su se četiri sindroma u različitim područjima (Šlaus i Novak 2007).

Jedan od dokaza koji podupire kolumbovsku teoriju je iz 1494./1495. godine, tijekom francuske invazije, u Napulju, kada se pojavljuju prvi pisani dokazi o pojavljivanju sifilisa u Europi. Sifilis je na početku nosio ime „francuska bolest“ jer su je na povratku prenosili francuski vojnici (taj se naziv još uvijek tradicionalno koristi) (Franzen 2008, Farhi i Dupin 2010).

Jedno od najvećih groblja otkriveno u Engleskoj, nazivano je St. May Spital i sadržavalo je oko 10.500 kostura. Na lokaciji sadašnjeg groblja, nekada se nalazila velika srednjovjekovna bolnica i mjesto gdje su boravili nemoćni, bolesni, siromašni i beskućnici. Analizirano je 5.387 uzoraka, a 25 kostura pokazalo je znakove koji su karakteristični za terciarni sifilis (slika 7). Sedam kostura datiraju u razdoblju između 1200. i 1400. godine (<http://biologija.com.hr/modules/AMS/article.php?storyid=8242>). Ovaj slučaj može biti dokaz koji podupire pretkolumbovsku teoriju.



Slika 7. Prikazuje lubanju s izraženim karakteristikama koje upućuju na terciarni sifilis.

Izvor: <http://biologija.com.hr/modules/AMS/article.php?storyid=8242>

Podaci o sifilisu u Hrvatskoj, njegovom širenju i vremenu dolaska vrlo su oskudni. Sredinom 16. stoljeća u Dubrovniku je boravio jedan od najvećih liječnika toga vremena, Lusitanus Amatus. U njegovim su zapisima opisani slučajevi sifilisa koje je liječio i to su prvi pisani izvori o sifilisu u Hrvatskoj (Šlaus i Novak 2007).

Tijekom 18. i 19. stoljeća sifilis je u Europi postao vrlo čest (Franzen 2008).

Sifilitičar, drvorez Albrechta Dürera, prvo je europsko umjetničko djelo koje prikazuje sifilis. Smatra se da prikazuje sjevernoeuropskog plaćenika, Landsknechta (Eisler 2009). Zaraza sifilisom u 19. stoljeću vrlo je vjerojatno imala utjecaj na mit o *femme fatale* ili „otrovnoj ženi.“ Utjecaj sifilisa osjetio se i na mnogim klasičnim primjerima iz književnost, poput, *La Belle Dame sans Merci*, djelo Johna Keatsa (Hughes 2007, Entwistle i Wilson 2005).

1.3.1. Raširenost sifilisa u 20. i 21. stoljeću

U 20. se stoljeću u razvijenim zemljama, zbog raširene primjene antibiotika, bolest smanjila, sve do 1980-ih i 1990-ih godina (Franzen 2008). Stopa zaraženosti sifilisom najviše je rasla među homoseksualcima od 2000. godine i to u SAD-u, Kanadi, Velikoj Britaniji, Australiji i Europi (Stamm 2010). Među Amerikankama stopa zaraženosti ostala je jednaka, dok se među Britankama povećala, ali je i dalje bila manja od stope zaraženosti sifilisom među muškarcima (Kent i Romanelli 2008). U populaciji heteroseksualaca stope zaraženosti porasle su 1990-ih, u Kini i Rusiji (Stamm 2010). Ovi porasti zaraženosti objašnjavaju se povećanjem prostitucije i spolnog promiskuiteta te spolnim odnosima bez zaštite (Kent i Romanelli 2008, Stamm 2010, Ficarra i Carlos 2009).

U osoba koje ne liječe sifilis smrtnost je veća za 8% do 58% (Kent i Romanelli 2008), dok je u oboljelih od sifilisa opasnost od prijenosa HIV-a veća dva do pet puta (Kent i Romanelli 2008, Stamm 2010). Oko 12 milijuna ljudi bilo je zaraženo u 1999. godini (više od 90% slučajeva u zemljama u razvoju) (Stamm 2010). Do spontanih pobačaja, mrtvorodenčadi i kongenitalnog sifilisa dolazi u trudnica zaraženih sifilisom, a njihov se broj kreće između 700.000 i 1,6 milijuna godišnje. U subsaharskoj Africi sifilis uzrokuje oko 20% slučajeva perinatalnih smrti (Woods 2009). Stopa oboljelih raste među narkomanima, osobama zaraženim HIV-om i homoseksualcima (Coffin i sur. 2010, Gao i sur. 2009, Karp i sur. 2009). Godine 1997. zaraženost među muškarcima i ženama bila je gotovo jednaka, dok je 2007. godine u Sjedinjenim Američkim Državama bilo šest puta više zaraženih muškaraca (<https://www.cdc.gov/std/stats10/tables/trends-table.htm>). Nadalje, 2010. godine skoro

polovicu osoba oboljelih od sifilisa činili su Amerikanci afričkog podrijetla (<https://www.cdc.gov/std/stats10/tables/trends-table.htm>).

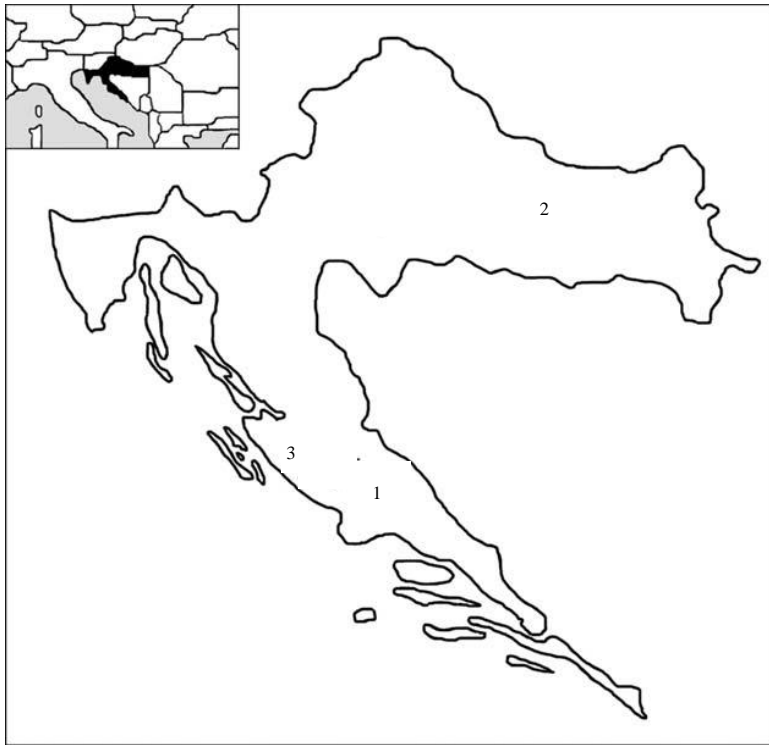
U Hrvatskoj je 2009. godine prijavljeno 36 osoba zaraženih sifilisom, a 2010. godine 18 osoba, dok je te iste godine registrirano 95 dijagnoza sifilisa u ordinacijama opće prakse (Kuzman i Znaor 2012).

1.3.2. Arheološka nalazišta na području Hrvatske

Na području Hrvatske postoje mnoga arheološka nalazišta. Na tim nalazištima pronađeni su osteološki ostaci, odjeća, posuđe i drugi predmeti koji su služili ljudima za svakodnevni život. Neki od kostura pronađenih na tim mjestima su pregledani i utvrđene su razne bolesti, poput, tuberkuloze, osteomijelitisa, karcinoma i brojne druge. Jedina nalazišta na kojima su pronađeni kosturi zaraženi veneričnim sifilisom su crkva Svetog Lovre u Crkvarima i Relja kod Zadra (slika 8).

Šlaus i Novak (2007) opisuju kostur žene u starosti od 41 do 45 godina koji je zaražen veneričnim sifilisom, a datira u novi vijek (između 1478. i 1636. godine). Koštani uzorak je pronađen na groblju koje se nalazi kraj crkve Sv. Lovre u Crkvarima pokraj Orahovice. Kostur analiziran u ovom članku potječe iz groba 40. (Šlaus i Novak 2007). Prema riječima Šlause i Novaka „uščuvanost kostura vrlo je dobra, s manjim postmortalnim oštećenjima glave i rebara“ (Šlaus i Novak 2007:506). Detaljnom makroskopskom analizom utvrđene su brojne lezije i upalni procesi koji upućuju na venerični sifilis. Također, diferencijalnom dijagnostikom su isključene bolesti, kao primarni, akutni hematogenog i traumatski osteomijelitisa, lepra, tuberkuloza, bejel i frambezija. Ovaj nalaz predstavlja kronološki najstariju opisanu treponematozu na području kontinentalne Hrvatske (Šlaus i Novak 2007).

Analiza koštanog uzorka s područja Zadar – Relja je prvo bioarheološko istraživanje antičkih populacija koje je provedeno na uzorku od 255 kostura. U grobu 50 pronađen je osteološki materijal koji je pripadao odraslom muškarcu u starosti od 41 do 45 godina. Prilikom pomne analize uočene su patološke promjene koje su upućivale na postojanje teške zarazne bolesti. Sve promjene su bile konzistentne s veneričnim sifilisom (Novak 2008). Prema Novakovim riječima „uščuvanost samog kostura bila je odlična, sa sitnijim postmortalnim oštećenjima glave i sitnih kostiju“ (Novak 2008: 107).



Slika 8. Karta Hrvatske s geografskim lokacijama mjesta Koprivno (oznaka 1), Crkvari (oznaka 2) i Relja (oznaka 3) (Novak, Šlaus 2011).

Kostur koji je korišten u ovom diplomskom radu pronađen je na lokalitetu Koprivno - Kod križa. U južnoj Hrvatskoj, 13 km sjeverno od Splita, u Dalmatinskom zaleđu, okružen brežuljcima, od Jadranskog mora odvojen planinom Mosor, na prosječnoj nadmorskoj visini od 396 m, smješteno je selo Koprivno. Nalazi se u zaseoku Nazliću na području koje se naziva Kod križa. Tu regiju karakteriziraju neprohodna makija i gusto grmlje. Groblje je otkriveno 2000. godine, tijekom izgradnje autoceste Zagreb-Split. Iskopavanje je trajalo od 2001. do 2002. godine. (Novak i Šlaus 2011). Prema podacima arheologa Gjurašina, autori navode kako je na jugoistočnom dijelu groblja pronađen „zgrčeni ukop odrasle osobe iz brončanog doba“ (Novak i sur. 2007: 306). Gjurašin, također navodi kako su grobovi najčešće „ukopani u uklesani kamen živac, a konstrukcija im se sastojala od kamenih ploča ili poluobrađenoga kamena“ (Novak i sur. 2007: 306). Dijelovi odjeće (posteljina i koža), željezne igle, gumbi, kopče za kosu i kovanice bili su česti predmeti koji su se mogli naći u grobovima. Na temelju tih predmeta i načina ukopa, osteološki materijal nađen na lokalitetu Koprivno - Kod križa datiran je u novi vijek. To razdoblje karakteriziraju turska osvajanja i turska vladavina u Dalmaciji. (Novak i Šlaus 2011).

1.4. Diferencijalna dijagnostika

Diferencijalna dijagnoza je izraz u medicinskim znanostima i paleopatologiji te je i naziv za razlikovanje različitih bolesti koje dijele slične simptome. Ona postavlja pitanje: „koji su sve mogući uzroci patoloških stanja i koji je najvjerojatniji uzrok istih“ (Ortner 2003: 19)? Diferencijalna dijagnostika je postupak koji vodi do diferencijalne dijagnoze (<http://mkb-dijagnoza.blogspot.hr/2009/03/mkb-10-sifre-bolesti-dijagnoza.html>).

1.5. Cilj istraživanja

Cilj ovog istraživanja bio je potvrditi prisutnost veneričnog sifilisa na kosturu pronađenog muškarca i time potvrditi prisustvo sifilisa na području Dalmacije u razdoblju između 15. i 18. stoljeća. Potrebno je diferencijalno dijagnostički isključiti bolesti koje su mogle dovesti do sličnih patoloških promjena na kosturu. Rezultati ovog istraživanja pridonijet će saznanjima o pojavnosti sifilisa na tlu srednjovjekovne i novovjekovne Hrvatske.

2. Materijal i metode

2.1. Materijal

Kostur muškarca koji je korišten za analizu u ovom radu pronađen je na lokalitetu Koprivno – Kod križa. Na tom groblju istraženo je ukupno 94 grobova koji mogu datirati od kraja 15. do početka 18. Stoljeća. Groblje je u potpunosti iskopano. Za antropološku analizu ekshumirano je 146 kostura, od kojih je odlično sačuvano 102 (Novak i sur. 2007), uključujući i kostur analiziran u ovom radu.

2.2. Metode

Kostur je pregledan makroskopski, pod snopom jakog svjetla. Analiziran je u laboratoriju na Antropološkom zavodu u Zagrebu. Metode koje su korištene u analizi ovog kostura su: makroskopska analiza (za utvrđivanje spola i starosti te bolesti koje su mogle dovesti do patoloških promjena) i diferencijalna dijagnostika.

Spol kostura, koji je analiziran u ovom radu, određen je vizualnim pregledom morfoloških obilježja, koji se razlikuju veličinom i funkcionalnim razlikama između muškarca i žene. Jaki spolni dimorfizam pokazuje lubanja. U muškarca je dosta veća i robusnija kao i donja čeljust (mandibula), orbite su manje, oštrijih rubova i postavljene malo niže. Na vanjskoj strani zatiljne kosti nalaze se hvatišta mišića i koštane pruge, od kojih ti mišići polaze, koje su izraženije, čeona kost je nakošenija, veća i nadočni lukovi su naglašeniji. Funkcionalna je razlika u zdjelici obroču jer se žena evolucijski morala prilagoditi i uskladiti dovoljno usku zdjelicu za pravilan hod i dovoljno široku za mogućnost rađanja. Zdjelični obroč muškarca prilično je uži jer se nije morao prilagoditi porodu. Prilikom analize i utvrđivanja spola na zdjelici analizirana su sljedeća obilježja: u muškarca je zdjelica robusnija i veća, veliki sjedni urez zatvara kut od otprilike 30°, a u žena 60°. Zglobna čašica zdjelice kosti (acetabulum) u muškarca je veća. Najbolji pokazatelj spola je preponska kost, u muškarca je trup preponske kosti kraći nego u žena (Šlaus 2006). Zbog izduženog oblika trupa preponske kosti, u ženskoj zdjelici palac će se pomicati ako se prisloni u okomitom položaju uz pubičnu simfizu, a u zdjelici muškarca „neće se pomicati jer će biti stisnut uz donju granu preponske kosti“ (Šlaus 2006: 65).

Starost kostura određuje „stupanj rasta, razvoja ili propadanja različitih dijelova kostura“ (Šlaus 2006: 78). Na taj se način dobije biološka dob, ali to se ne mora podudarati s

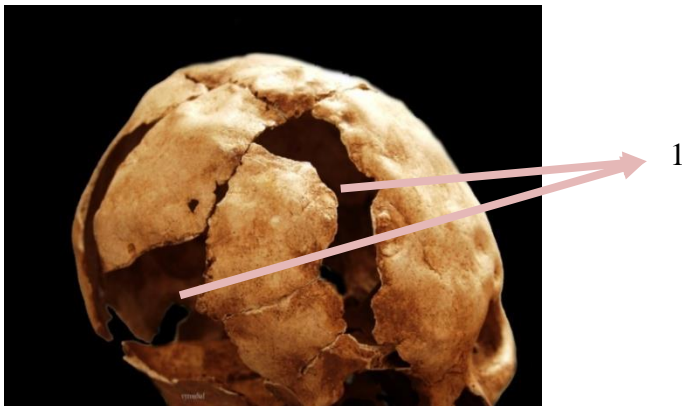
kronološkom dobi kostura zbog različitog načina i brzine starenja ljudi. Za određivanje biološke dobi kod odraslih ljudi promatraju se „promjene u morfologiji pubične simfize i aurikularne ploštine na crijevnoj kosti, kao i postojanje osteoartritičnih promjena na ramenom zglobu“ (Šlaus 2006: 78).

3. Rezultati

Analizirani kostur potječe iz groba 80. Radi se o dvojnem ukopu od kojih jedan kostur nema nijednu patološku promjenu, dok kostur analiziran u ovom radu pokazuje niz promjena koje su zahvatile gotovo čitav skelet. Prilikom pregleda lubanje ustanovljeno je da je prilično velika. Očne orbite su male i oštih rubova, čeona kost je nakošena, koštane su pruge na zatiljnoj kosti izražene, a nadočni lukovi naglašeni. Pregledana je i zdjelica te su utvrđena sljedeća obilježja: kao i lubanja, i zdjelica je prilično velika i robusna, zdjelični urez zatvara kut od oko 30°, a rub je preponske kosti kratak, te se palac koji je okomito prislonjen uz pubičnu simfizu ne pomiče jer je pritisnut uz donju granu preponske kosti. Na kraju je, zbog navedenih rezultata, utvrđeno da je kostur muškog spola. Na temelju utvrđivanja promjena u „morfologiji pubične simfize i aurikularne ploštine na crijevnoj kosti, kao i postojanje osteoatritičnih promjena na ramenom zglobu“ (Šlaus 2006: 78) potvrđena je životna dob ovog kostura, koja je između 55 i 60 godina starosti. Očuvanost kostura odlična je s manjim postmortalnim oštećenjima glave, rebra i humerusa.

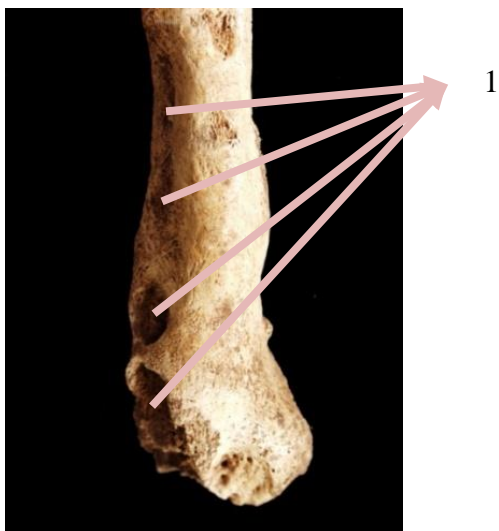
Na lubanji su prisutna patološka stanja koja su konzistentna s veneričnim sifilisom.

Na slikama 9. i 10. shematski su prikazane kosti zahvaćene patološkim promjenama. Riječ je o jakim upalnim procesima, najuočljivijim na lubanji i dugim kostima.



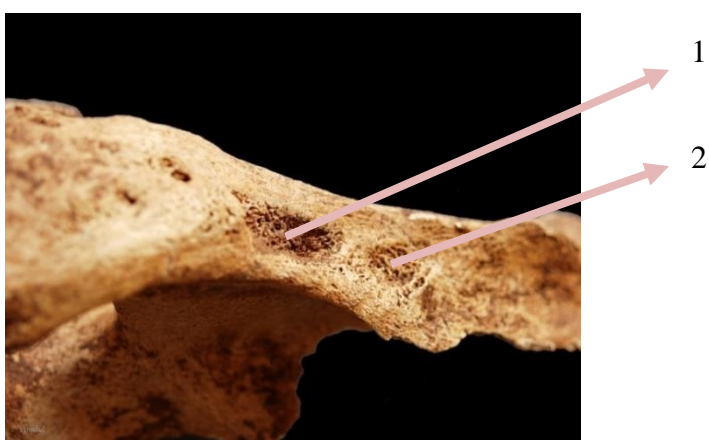
Slika 9. Lubanja s patološkim promjenama. Oznaka 1 predstavlja upalne procese s manjim postmortalnim oštećenjima

Pregledom samo lubanje može se utvrditi da se radi o veneričnom sifilisu, ali je nužno prikazati i ostale kosti jer ovaj osteološki uzorak može biti primjer kako izgledaju koštani ostaci osobe koja je bolovala od veneričnog sifilisa.



Slika 10. Primjer duge kosti zahvaćene s patološkim promjenama. Oznaka 1 predstavlja upalne procese s manjim postmortalnim oštećenjima.

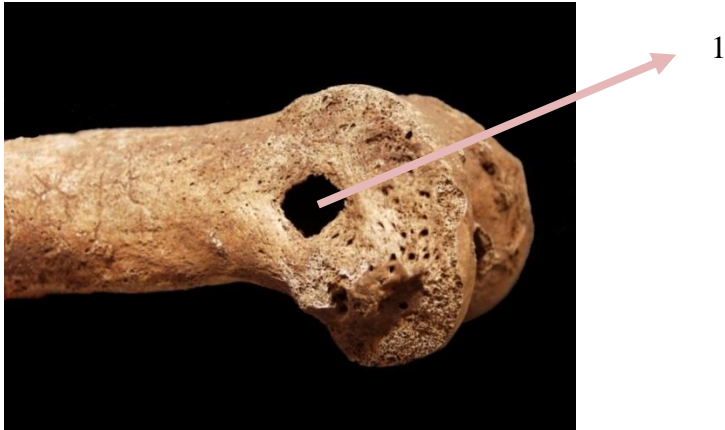
Na slici 11. prikazana je lopatica. Na grebenu te lopatice (*spina scapule*) nalaze se dva duboka litička defekta koja nisu u potpunosti probila korteks kosti koji je ispunjen šupljikavom kosti. Dimenzija su oko 5×4 mm (oznaka 1) i oko 4×12 mm (oznaka 2).



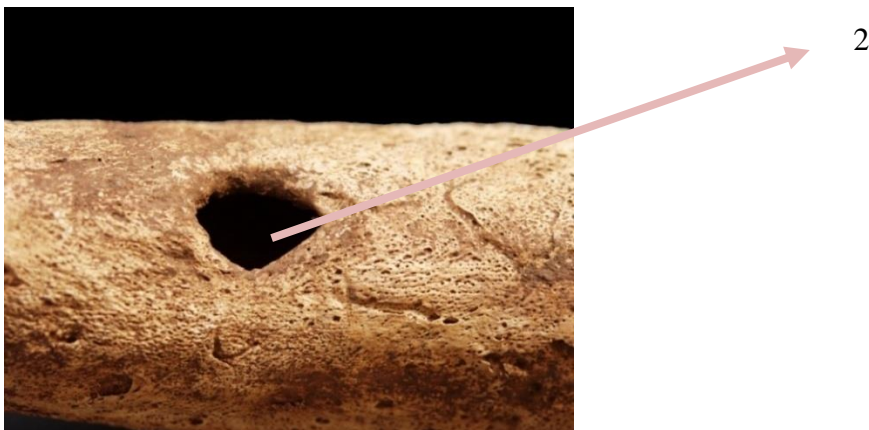
Slika 11. Lopatica s dva litička defekta dimenzija oko 5×4 mm (oznaka 1) i oko 4×12 mm (oznaka 2).

Desni femur je prikazan na slici 12., 13. i 14. Na slici 12. vidljiva je velika litička lezija dimenzija oko 8×5 mm (oznaka 1). Na sredini kosti, koja je prikazana na slici 13. prisutna je perforirajuća litička lezija (kloaka) dimenzija oko 12×9 mm (oznaka 2). Sljedeće perforirajuće litičke lezije su prikazane na slici 14. i dimenzija su oko 14×7 mm (oznaka 3) i oko 19×12 mm (oznaka 4). Čitava kost morfološki je izobličena i naglašena vretenastim zadebljanjem. Performacije na kosti nisu praćene koštanim sekvstrom. Sve lezije na femuru okružene su

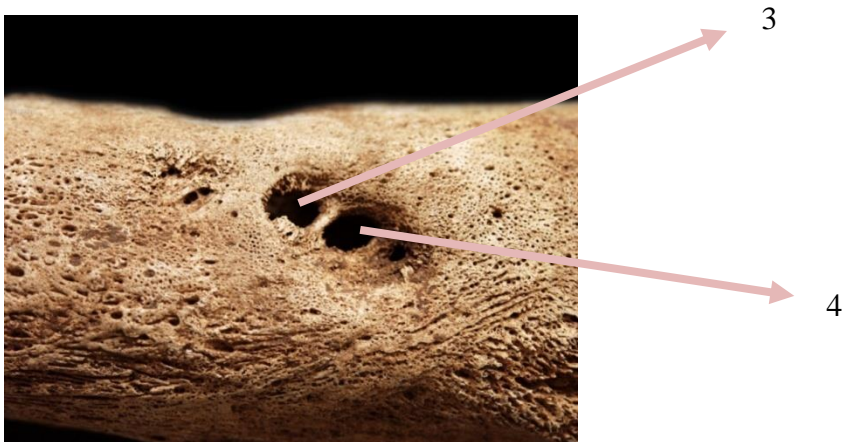
tvorevinama nove, izrazito porozne peristalne kosti. Jaki osteomijelitis nalazi se na distalnom dijelu analiziranog femura. Također, nalazi se i na glavi lijevog femura, koji je isto tako morfološki izobličen i vretenasto zadebljan.



Slika 12. Desni femur s kloakom dimenzija oko 8×5 mm (oznaka 1).

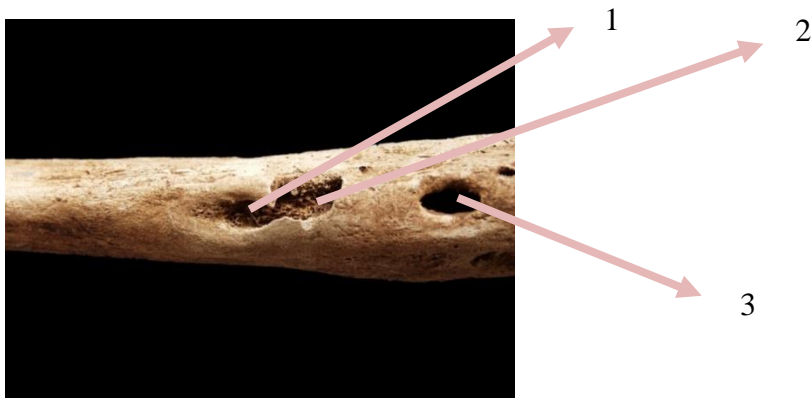


Slika 13. Sredina kosti s kloakom dimenzija oko 12×9 mm (oznaka 2).



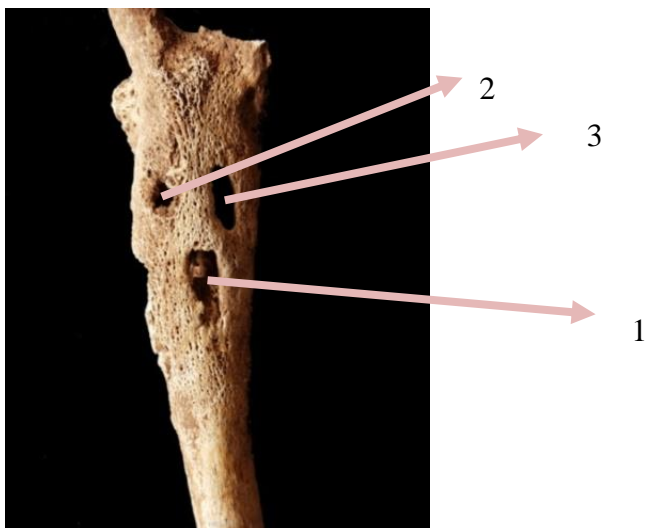
Slika 14. Dvije kloake dimenzija oko 14×7 mm (oznaka 3) i oko 19×12 mm (oznaka 4).

Na području *facies posterior*, lijeve strane tibije, nalazi se perforirajuća litička lezija dimenzija oko 26×6 mm (oznaka 3), koja je prikazana na slici 15. Lijevo od nje, prisutan je litički defekt koji nije u potpunosti probio korteks kosti i koji je ispunjen šupljikavom kosti. Njegove dimenzije su oko 26×10 mm na širem dijelu (oznaka 2) i oko 12×5 mm na užem dijelu (oznaka 1). Kompletna kost morfološki je izobličena, zadebljanog izgleda. Uz čitavu dijafizu prisutan je jaki aktivni osteomijelitis. Medularni kanal većim je dijelom zatvoren novim sklerotičnim trabekulama.



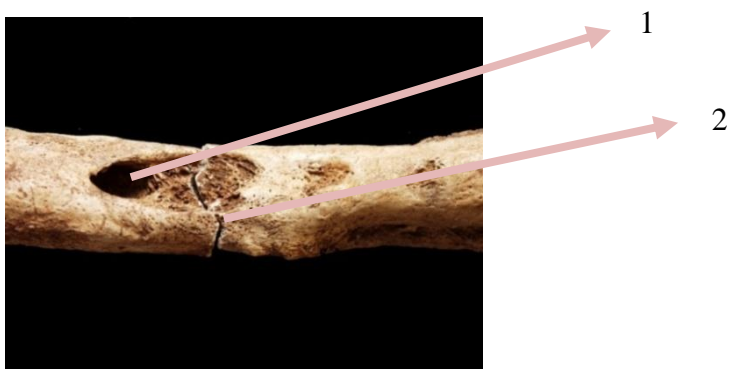Slika 15. Prikazuje lijevu tibiju s kloakama, od kojih je jedna dimenzija oko 12×5 mm na užem dijelu (oznaka 1) mm i oko 26×10 mm na širem dijelu (oznaka 2), a druga dimenzija oko 26×6 mm (oznaka 3).

Na slici 16. prikazan je lijevi humerus i uočene su tri perforirajuće litičke lezije. Prva je kloaka dimenzija oko 15×5 mm (oznaka 1), druga, odmah ispod nje oko 3×5 mm (oznaka 2) i treća oko 9×7 mm (oznaka 3).



Slika 16. Lijevi humerus s izražene tri kloake dimenzija oko 15×5 mm (oznaka 1), oko 3×5 mm (oznaka 2) i oko 9×7 mm (oznaka 3).

Desni humerus je, također, zahvaćen i prikazan je na slici 17. Morfološki je izobličen, u distalnoj trećini dijafize spljošten, srednjoj i proksimalnoj trećini naglašeno zadebljan s jednom velikom kloakom dimenzija oko 47×14 mm (oznaka 1). Naglašena su postmortalna oštećenja.



Slika 17. Desni humerus s perforirajućom litičkom lezijom dimenzija oko 47×14 mm (oznaka 1) i vidljivim postmortalnim oštećenjem (oznaka 2).

Obje fibule, isto tako, pokazuju izraženo vretenasto zadebljanje dijafize praćeno jakim aktivnim periostitisom i medularnim šupljinama koje su gotovo u potpunosti ispunjene sklerotičnom trabekularnom kosti, što se može vidjeti na slici 18.



Slika 18. Fibula s posljedicama jakog aktivnog periostitisa.

Promjene na lubanji dominantno su prisutne na frontalnim i parijentalnim kostima, a čini ih veliki broj stellate lezija u različitim stadijima zacjeljivanja - od potpunih lezija koje su perforirale i vanjsku i unutarnju stjenku lubanje, do relativno plitkih udubljenja ispunjenih glatkim i poroznim kostima.

Na većini drugih očuvanih kostiju prisutni su upalni procesi koji se iskazuju u obliku blagog zadebljanja dijafiza kostiju, praćenih blago do umjereno aktivnim periostitisom.

Zbog prisutnih karakterističnih patoloških promjena, poput, upalnih procesa i perforirajućih litičkih lezija, dokazano je da analizirani kostur pokazuje promjene karakteristične za zarazu veneričnim sifilisom.

4. Rasprava

Uistinu je rijedak slučaj u kojem su posljedice sifilisa ovoliko izražene (zahvaćeno je 80% svih kostiju), najčešće je zahvaćena lubanja (frontalne kosti - lice, nosne kosti i maksila), goljениčna kost i lisna. Pregledom lubanje može se potvrditi da je ova osoba bolovala od veneričnog sifilisa, ali poželjno je prikazati oštećenja i drugih kostiju jer postoji mogućnost da se pronađe kostur bez lubanje. Ovako raširen venerični sifilis po čitavom kosturu jako je rijedak i nije u potpunosti jasno zašto se toliko manifestirao. Jedna od mogućih hipoteza jest da se oboljeli pokušao liječiti „terapijom“ koja je u to vrijeme bila prihvaćena, a to je živa. U tom kontekstu, u 17. i 18. stoljeću u Europi se rade kompresivni zavoji koji se sastoje od velike koncentracije žive. Živa je teški metal koji nimalo ne liječi sifilis i vrlo negativno utječe na središnji živčani sustav, izazivajući vrtoglavice, gubljenje vida, sluha, apetita, a u konačnici i smrt. Prije same smrti, snažno inhibira imunološki sustav pa je moguće da je to doprinijelo širenju bolesti na gotovo sve kosti analiziranog kostura. Raspored i morfologija perforirajućih litičkih lezija analiziranih i opisanih na kosturu iz groba 80 iz Koprivna ukazuju na kroničnu i sistematsku bolest. Sve su promjene na ovom kosturu konzistentne s veneričnim sifilisom.

Perforirajuće litičke lezije ili kloake (patološke promjene koje ukazuju na prisutnost sifilisa) nastaju kada se gnoj nakuplja unutar kosti i stvara gume (gume nastaju u tercijarnom stadiju bolesti). Gume su granulomatozne promjene. Njihovim rastom dolazi do izobličenja kosti, i pod određenim tlakom dolazi do pucanja kostiju te gnoj izlazi van. Rupa koja nastaje u kosti naziva se kloaka. Može se dogoditi da ostane komadić kosti unutar kolake i taj komadić se naziva koštani sekvestar.

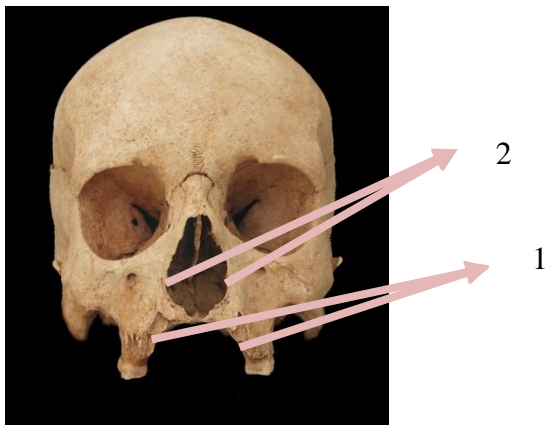
Kao što je već prethodno navedeno, sifilis je vrsta treponematoze koja ostavlja tragove na kostima. Uz njega, frambezija i bejel (endemični sifilis) također ostavljaju tragove na kostima, i to slične onima koje izaziva i venerični sifilis (Šlaus i Novak 2007).

Lepra je diferencijalno dijagnostički isključena na temelju posljedica koje izaziva na lubanji koje su drugačije od onih koje izaziva sifilis. Bejel i frambezija su isključene po mjestu obitavanja bakterija koje ih izazivaju (Šlaus i Novak 2007).

Na lepru se može posumnjati jer je kod nje najčešće zahvaćena lubanja što je i kod ovog kostura muškarca koji je zaražen sifilisom slučaj. Ono što isključuje ovu bolest jest to što su glavni dijagnostički kriteriji za lepru na lubanji resorpcija centralne maksile i *spine nasalis*,

naglašeno širenje nosnog otvora koje karakteriziraju zaobljeni rubovi (Ortner 2003) (slika 19), koji nisu uočeni na kosturu iz Koprivna. Nadalje, osteološke promjene koje lepra uzrokuje na postkranijumu uglavnom se nalaze na prstima ruku i nogu te na stopalu (Šlaus i Novak 2007), što također, nije slučaj kod osobe iz Koprivna. Također, lepru isključuje i periostitis na postkranijalnim kostima, koji je dosta neuobičajen za lepru (Šlaus i Novak 2007), a na ovom primjeru je jako izražen pogotovo na fibuli.

Na slici 19. prikazane su promjene naglašene resorpcije centralnog dijela gornje čeljusti (koji gotovo u potpunosti nedostaje), te je naglašeno proširenje nosnog otvora. Lubanja je nađena na lokalitetu Radašinovcu, nedaleko od Šibenika i datira se u 9. stoljeće naše ere (Šlaus, neobjavljeni podatci).



Slika 19. Promjene na lubanji koje nastaju kao rezultat lepre. Oznaka 1 predstavlja resorpciju centralnog dijela gornje čeljusti, a oznaka 2 naglašeno proširenje nosnog otvora.

„Bejel je akutna bolest djece koja se prenosi izravnim ili neizravnim kontaktom s inficiranom lezijom ili sluznicom, a najčešće se pojavljuje u suhim suptropskim područjima sjeverne Afrike i Bliskog istoka“ (Šlaus i Novak 2007: 508). Budući, da je kostur analiziran u ovom radu, u starosti od 55-60 godina, a Koprivno ne pripada tom području, ova bolest se može isključiti.

Frambezija, poznata i pod nazivom tropska frambezija, čiji je uzročnik bakterija *Treponema partenue*, prilagođena je razvoju u vlažnim tropskim uvjetima (Mays i sur. 2003) i ne bi mogla preživjeti na području na kojem je ova osoba živjela. Iz toga razloga i frambezija je bolest koja se može isključiti.

Isključivanjem ovih bolesti, s velikom dozom sigurnosti možemo potvrditi da je osoba iz Koprivna - Kod križa bila zaražena veneričnim sifilisom čime je potvrđena prisutnost ove bolesti na području Dalmacije između 15. i 18. stoljeća.

Kao što je već spomenuto, povijesni izvori o pravcima dolaska i širenja sifilisa kako u Europi, tako i u Hrvatskoj dosta su oskudni. Prvi pisani izvori o sifilisu potječu iz 16. st iz Dubrovnika (Šlaus i Novak 2007). Na koji je način došao, nije točno utvrđeno, ali jedna od teorija može biti da su ga francuski vojnici donijeli za vrijeme francuske invazije u Napulju, kako je opisano u jednom od prethodnih poglavlja. Ta teorija podupire kolumbovsku teoriju (Franzen 2008, Farhi i Dupin 2010).

Potrebna su dodatna istraživanja i analize drugih koštanih uzoraka kako bi se u potpunosti rasvijetlilo ovo pitanje.

Ljudima koji su živjeli u razdoblju kada nije bilo moguće liječiti sifilis na odgovarajući način, život je bio otežan. Sifilis je bolest koja bez pravilnog liječenja uništava organizam, ali i izvana ostavlja posljedice i otežava život. Uz to što se sifilis nije mogao liječiti na prikladan način, bio je i vrlo raširen. Osoba koja je analizirana u ovom radu bolovala je od sifilisa koji se toliko raširio i zahvatio oko 80% njegovog tijela, što je vidljivo na samom kosturu. Vrlo je vjerojatno bio odbačen jer gnoj koji nastaje unutar organizma mora negdje izaći, a izlazi kroz kosti na površinu i vidljiv je drugim ljudima. Osim toga, gnoj ima jako neugodan miris i, uzevši u obzir da je kod ovog muškarca sifilis bio vrlo raširen, morao se osjetiti na velike udaljenosti. To je vrlo vjerojatno dovelo do još veće izoliranosti od strane društva. Uz odbacivanje društva, pretpostavlja se da je proživljavao i veliku bol. Na sreću, danas se sifilis liječi na vrlo jednostavan način, antibioticima i nije toliko raširen. Pravilnom prevencijom, rizik od zaraze sifilisom može se svesti na minimum.

5. Zaključak

Detaljnou makroskopskom analizom kostura iz groba 80, pronađenog na lokalitetu Koprivno – Kod križa, utvrđeno je da je kostur muškog spola, da je u starosti od 55 do 60 godina i da je bolovao od veneričnog sifilisa. Diferencijalnom dijagnostikom je isključena lepra. Frambezija i bejel su isključene na temelju starosti i mjesta prebivanja osobe čiji je kostur analiziran u ovom radu i time je sa sigurnošću potvrđen sifilis, a samim time i njegova prisutnost u Dalmaciji u razdoblju između 15. i 18. stoljeća. Ovo istraživanje pridonijelo je saznanjima o pojavnosti sifilisa na tlu srednjovjekovne i novovjekovne Hrvatske.

6. Literatura

Bhatti M. T. (2007): Optic neuropathy from viruses and spirochetes. *International Ophthalmology Clinics*. **47**: 37–66.

Birkby W. (1966): An evaluation of race and sex identification from cranial measurements. *American Journal of Physical Anthropology*. **24**: 21–28.

Coffin L. S, Newberry A., Hagan H., Cleland C. M., Des Jarlais D. C., Perlman D. C. (2010): Syphilis in drug users in low and middle income countries. *The International Journal on Drug Policy*. **21**: 20–27.

Dylewski J, Duong M. (2007): The rash of secondary syphilis. *Canadian Medical Association Journal*. **176**: 33–35.

Eccleston K., Collins L., Higgins S. P. (2008): Primary syphilis. *International Journal of STD & AIDS*. **19**: 145–151.

Eisler C. T (2009): Who is Dürer's "syphilitic man"? Perspectives in Biology and Medicine. **52**: 48–60.

Entwistle J., Wilson E. (2005): *Body dressing*. Oxford, Berg Publishers, str. 205.

Farhi D., Dupin N. (2010): Origins of syphilis and management in the immunocompetent patient: facts and controversies. *Clinics in Dermatology*. **28**: 533–538.

Ficarra G., Carlos R. (2009): Syphilis: the renaissance of an old disease with oral implications. *Head and Neck Pathology*. **3**: 195–206.

Franzen C. (2008): Syphilis in composers and musicians-Mozart, Beethoven, Paganini, Schubert, Schumann, Smetana. *European Journal of Clinical Microbiology and Infectious Diseases*. **27**: 1151–1157.

Gao L, Zhang L., Jin Q. (2009): Meta-analysis: prevalence of HIV infection and syphilis among MSM in China. *Sexually Transmitted Infections*. **85**: 354–358.

Grafton A., Nancy G., Siraisi G., Shelford A. (1992): *New world, ancient texts. Drugs and diseases: new worlds biology and old world learning*. Cambridge, Harvard University Press, str. 159-194.

Hunt E. E., Gleiser I. (1955): The estimation of age and sex of preadolescent children from bone and teeth. *American Journal of Physical Anthropology*. **13**: 479–487.

Hughes R. (2007): *Things I didn't know: a memoir*. New York, Vintage, str. 346.

Karp G., Schlaeffler F., Jotkowitz A., Riesenberk K. (2009): Syphilis and HIV co-infection. *European Journal of Internal Medicine*. **20**: 9–13.

Kent M. E, Romanelli F. (2008): Reexamining syphilis: an update on epidemiology, clinical manifestations, and management. *Ann Pharmacother*. **42**: 226–236.

Kolman C. J., Centurion-Lara A., Lukehart S. A., Owsley D. W., Tuross N. (1999): Identification of *Treponema pallidum* subspecies *pallidum* in a 200-year-old skeletal specimen. *The Journal of Infectious Diseases*. **180**: 2060-2063.

Kuzman M., Znaor A. (2012): Javno zdravstvena važnost urogenitalnih i spolno prenosivih infekcija. *Medicus*. **21**: 5-14.

Marinović B. (2003): Određivanje prisutnosti bakterije *Treponema pallidum* u bolesnika s primarnim stadijem ranog sifilisa i u kasnom latentnom sifilisu. Zagreb.

Mays S., Crane-Kramer G., Bayliss A. (2003): Two probable cases of treponemal diseases of medieval date from England. *American Journal of Physical Anthropology* **120**: 133-143.

Mullooly C., Higgins S. P. (2010): Secondary syphilis: the classical triad of skin rash, mucosal ulceration and lymphadenopathy. *International Journal of STD & AIDS*. **21**: 537–545.

Novak M. (2008): Antropološka analiza antičke nekropole Relja u kontekstu antičkih nekropola Hrvatske. Zagreb.

Novak M., Šlaus M. (2011): Vertebral pathologies in two early modern period (16th–19th century) populations from Croatia. **145**: 270-281.

Novak M., Šlaus M., Pasarić M. (2007): Bioarheološke osobine novovjekovne populacije s nalazišta Koprivno - Kod križa kraj Klisa. **31**: 303-346.

Ortner D. J. (2003): Identification of pathological conditions in human skeletal remains. Oxford.

Radolf Justin D. (1996): Medical Microbiology. Texas.

Rajić P. i Ujčić Ž. (2003): Anthropological analysis of the Late Roman/Early Medieval Cemetery of Novigrad (Istria). *Collegium Antropologicum*. **27**: 803–808.

Stamm L. V (2010): Global challenge of antibiotic-resistant *Treponema pallidum*. *Antimicrobial Agents and Chemotherapy*. **54**: 583–589.

Šlaus M. i Novak M. (2006): Analiza trauma u srednjovjekovnim uzorcima iz Kliškovca i Crkvara. *Prilozi Instituta za arheologiju u Zagrebu*. **23**: 213–228.

Šlaus M. (2006): Bioarheologija – demografija, zdravlje, traume i prehrana starohrvatskih populacija. Zagreb, Školska knjiga, str. 65-78.

Šlaus M., Novak M. (2007): Slučaj veneričnog sifilisa u novovjekovnom horizontu grobova kraj crkve Svetog Lovre u Crkvarima. **24**: 503-510.

Tieme F. P., Schull W. J. (1957): Sex determination from the skeleton. *Human Biology*. **29**: 242–273.

Woods C. R (2009): Congenital syphilis-persisting pestilence. *The Pediatric Infectious Disease Journal*. **28**: 536–537.

ELEKTRONIČKI IZVORI PODATAKA

1. <http://biologija.com.hr/modules/AMS/article.php?storyid=8242>, pristupljeno 23. rujna 2017.
2. <http://www.eterna.rs/site/sifilis.html>, pristupljeno 19. rujna 2017.
3. <http://medicinski.lzmk.hr/cankir-meki/>, pristupljeno 19. rujna 2017.
4. <http://mkb-dijagnoza.blogspot.hr/2009/03/mkb-10-sifre-bolesti-dijagnoza.html>, pristupljeno 10.2.2018.
5. <http://www.msd-prirucnici.placebo.hr/msd-za-pacijente/zdravlje-djece/novorodjenacke-i-dojenacke-infekcije/kongenitalni-sifilis>, pristupljeno 7. listopada 2017.

7. Životopis



ŽIVOTOPIS

OSOBNJE INFORMACIJE **Koporčić Monika**

- 📍 Marije Jurić Zagorke 5, 35000 Slavonski Brod (Hrvatska)
- 📞 0998440815
- ✉ monikakoporcic@gmail.com

Prijava za nastavnicu biologije

OBRAZOVANJE I OSPOSOBLJAVANJE

- 2008–2012 Klasična gimnazija fra Marijana Lanosovića s pravom javnosti, Slavonski Brod (Hrvatska)
- 2012–2015 Sveučilišna prvostupnica (baccalaurea) edukacije biologije i kemije, Prirodoslovno-matematički fakultet, Split (Hrvatska) Biologija i kemija
- 2015–2017 Diplomski studij Imunobiologije i fiziologije, Prirodoslovno-matematički fakultet, Zagreb (Hrvatska)
- 15/02/2016–26/02/2016 Praksa u Plivi Hrvatska d.o.o (Kontrola kvalitete, Tehničke podrške lab.ivalidac. procesa)
- 15/10/2016-sada Volontiranje na Antropološkom centru Hrvatske akademije znanosti i umjetnosti

OSOBNJE VJEŠTINE

Materinski jezik Hrvatski

	RAZUMIJEVANJE		GOVOR		PISANJE
	Slušanje	Čitanje	Govornainterakcij a	Govornaprodukcij a	
engleski	B1	B1	B1	B1	B1
njemački	A1	A1	A1	A1	A1

Stupnjevi: A1 i A2: Početnik - B1 i B2: Samostalni korisnik - C1 i C2: Iskusni korisnik
Zajednički europski referentni okvir za jezike

Kompetencije Tijekom fakultetskog obrazovanja i studentskim radom u Plivinom laboratoriju te u Antropološkom centru stekla sam razne profesionalne, društvene i komunikacijske vještine, sklonost timskom radu, fleksibilnost te prilagodljivost.

Vozačka dozvola B