

# Imunohistokemijska analiza transkripcijskog faktora SOX2 tijekom fetalnog razvoja čeonog režnja mozga čovjeka

---

Kopić, Janja

Master's thesis / Diplomski rad

2019

Degree Grantor / Ustanova koja je dodijelila akademski / stručni stupanj: **University of Zagreb, Faculty of Science / Sveučilište u Zagrebu, Prirodoslovno-matematički fakultet**

Permanent link / Trajna poveznica: <https://um.nsk.hr/um:nbn:hr:217:360208>

Rights / Prava: [In copyright](#)/[Zaštićeno autorskim pravom.](#)

Download date / Datum preuzimanja: **2025-03-31**



Repository / Repozitorij:

[Repository of the Faculty of Science - University of Zagreb](#)



Sveučilište u Zagrebu  
Prirodoslovno-matematički fakultet  
Biološki odsjek

Janja Kopic

Imunohistokemijska analiza transkripcijskog faktora SOX2  
tijekom fetalnog razvoja čeonog režnja mozga čovjeka

Diplomski rad

Zagreb, 2019.

Ovaj rad je izrađen na Biološkom odsjeku Prirodoslovno-matematičkog fakulteta Sveučilišta u Zagrebu te na Zavodu za neuroznanost pri Hrvatskom institutu za istraživanje mozga na Medicinskom fakultetu Sveučilišta u Zagrebu, pod vodstvom prof. dr. sc. Domagoja Đikića i doc. dr. sc. Željke Krsnik. Rad je predan na ocjenu Biološkom odsjeku Prirodoslovno-matematičkog fakulteta Sveučilišta u Zagrebu radi stjecanja zvanja magistre molekularne biologije.

## ZAHVALA

Zahvaljujem se mentorici doc.dr.sc. Željki Krsnik na svim savjetima, iznimnoj stručnosti i susretljivosti prilikom vođenja i pisanja ovog diplomskog rada.

Zahvaljujem se komentoru prof.dr.sc. Domagoju Đikiću na uloženom vremenu i povjerenju za suvođenje diplomskog rada.

Zahvaljujem se Ani Bosak sa Hrvatskog instituta za istraživanje mozga za stručnu suradnju i pomoć u laboratoriju prilikom izvođenja eksperimenata.

Također veliko hvala mojoj obitelji koja mi je bila neizmjerne podrška i oslonac tijekom cijelog studija te svim bliskim prijateljima i dragim ljudima koji su bili uz mene.

## TEMELJNA DOKUMENTACIJSKA KARTICA

---

Sveučilište u Zagrebu  
Prirodoslovno-matematički fakultet  
Biološki odsjek

Diplomski rad

Imunohistokemijska analiza transkripcijskog faktora SOX2 tijekom fetalnog razvoja čeonog režnja mozga čovjeka

Janja Kopic  
Rooseveltov trg 6, 10000 Zagreb, Hrvatska

Čeoni režanj mozga čovjeka odgovoran je za kompleksne kognitivne funkcije, razmišljanje, donošenje odluka, govor, voljne pokrete i dr. Kora velikog mozga rezultat je procesa reguliranih diferencijalnom ekspresijom gena, poput proliferacije, migracije, diferencijacije i molekularne specifikacije. Tijekom fetalnog razvoja, moždana kora dobiva laminarno ustrojstvo formiranjem privremenih fetalnih zona: ventrikularna, subventrikularna, intermedijarna, subplate zona, kortikalna ploča i marginalna zona. Neuron nastaju tijekom embrionalnog razvoja od neuralnih matičnih stanica. Gen *SOX2* bitan je za održavanje multipotentnosti matičnih stanica te usmjeravanje njihove neuralne diferencijacije. Unatoč tome, ekspresijski obrazac *SOX2* u moždanoj kori čeonog režnja nije poznat. U ovom radu su korišteni uzorci postmortalnih tkiva mozga čovjeka te su pomoću histološke metode bojanja po Nisslu prikazane njihove privremene fetalne zone a pomoću imunohistokemije određena ekspresija i distribucija *SOX2* u fetalnim zonama tijekom ranog i srednjeg fetalnog razdoblja. Metodom dvostrukog imunohistokemijskog bojanja nije zamijećena kolokalizacija *SOX2* i NeuN, već je pokazano da pojedine *SOX2* imunopozitivne stanice kolokaliziraju sa GFAP. Najveća ekspresija *SOX2* je bila zabilježena u glavnim proliferativnim zonama: ventrikularnoj i subventrikularnoj zoni. Međutim uočen je pomak u distribuciji *SOX2* tijekom kasnog srednje fetalnog razdoblja u subplate zonu i kortikalnu ploču. Time se otvaraju pitanja o novim potencijalnim ulogama *SOX2* gena tijekom kasnog srednje fetalnog razdoblja.

(45 stranica, 15 slika, 1 tablica, 40 literaturnih navoda, jezik izvornika: hrvatski)

Rad je pohranjen u Središnjoj biološkoj knjižnici

Ključne riječi: neurogeneza, čeoni režanj, fetalne zone, *SOX2*, neuralne matične stanice

Voditelji: doc.dr.sc. Željka Krsnik, prof.dr.sc. Domagoj Đikić

Ocijenitelji : prof.dr.sc. Domagoj Đikić

prof. dr. sc. Biljana Balen

izv. prof. dr. sc. Renata Šoštarić

Rad prihvaćen: 31.01.2019.

## BASIC DOCUMENTATION CARD

---

University of Zagreb  
Faculty of Science  
Division of Biology

Graduation Thesis

Immunohistochemical analysis of transcriptional factor SOX2 during fetal development of the frontal lobe in human brain

Janja Kopic  
Rooseveltova trg 6, 10000 Zagreb, Croatia

Frontal lobe of the human brain is responsible for complex cognitive functions, thinking, decision-making, speech, voluntary movements, and others. Cerebral cortex is result of processes regulated by differential gene expression, such as proliferation, migration, differentiation and molecular specifications. During fetal development, cerebral cortex gets its laminar structure by the formation of transient fetal zones: ventricular, subventricular, intermediate, subplate zone, cortical plate and marginal zone. Neurons arise during embryonic development from neural stem cells. Gene *SOX2* is essential for maintaining multipotent stem cell features and regulates neuronal differentiation. However, its expression pattern in human frontal cortex remains unknown. In this thesis, samples of postmortem human brain tissue were stained with histological method by Nissl to visualize their transient fetal zones. Moreover, immunohistochemistry showed distribution of SOX2 in transient fetal zones during early and mid-term fetal periods. Double-immunohistochemistry didn't show SOX2 and NeuN colocalization, but revealed colocalization of SOX2 and GFAP. Highest expression levels of SOX2 were observed in proliferative zones: ventricular and subventricular zone. However, a shift in SOX2 distribution was noted during the late mid-fetal period in the subplate zone and the cortical plate. This raises questions about new potential roles of SOX2 in late mid-fetal period.

(45 pages, 15 figures, 1 table, 40 references, original in: Croatian)

Thesis deposited in the Central Biological Library

Key words: neurogenesis, frontal lobe, fetal zones, SOX2, neural stem cells

Supervisors: dr.sc. Željka Krsnik, Asst. Prof. , dr.sc. Domagoj Đikić, Prof.

Reviewers: dr.sc. Domagoj Đikić, Prof.

dr.sc. Biljana Balen, Prof.

dr. sc. Renata Šoštarić, Assoc. Prof.

Thesis accepted: 31.01.2019.

## **POPIS KRATICA**

ADHD= attention deficit hyperactivity disorder  
ANT= (anteriorni) stražnji  
AP= alkaline phosphatase  
BSA= bovine serum albumin  
D= desna hemisfera  
DA= dopamin  
DAB= diaminobenzidine  
DNA= deoxyribonucleic acid  
FRONT= (frontalni) prednji  
GABA= gama-amino-butirična kiselina  
GFAP= glial fibrilar acidic protein  
HMG= high-mobility group  
HRP= horseradish peroxidase  
IF= imunofluorescencija  
IgG=imunoglobulin G  
IgM=imunoglobulin M  
IHC= imunohistokemija  
IZ= intermedijarna zona  
KP= kortikalna ploča  
L= lijeva hemisfera  
MZ= marginalna zona  
NeuN= neuronal nuclear antigen  
PBS=phosphate-buffered saline  
PBS-T= phosphate buffered saline with Tween 20  
PPL= preploča  
PŽS= periferni živčani sustav  
SOX2= SRY (sex determining region Y)-box 2  
SP= subplate zona  
SRY= sex-determining region Y  
SVZ= subventrikularna zona  
SŽS= središnji živčani sustav  
TNZ= tjedan nakon začeca  
Vim= vimentin  
VZ= ventrikularna zona

## Sadržaj

1. UVOD.....	1
1.1. Podjela i osnovna građa središnjeg živčanog sustava.....	1
1.2. Ustrojstvo moždane kore.....	3
1.3. Razvoj moždane kore .....	5
1.4. Čeoni režanj mozga.....	10
1.5. Neuralne matične stanice .....	11
1.6. Uloga <i>SOX2</i> gena u razvoju moždane kore .....	13
2. CILJ ISTRAŽIVANJA .....	15
3. MATERIJALI I METODE .....	16
3.1. Materijali .....	16
3.2. Metode.....	19
3.2.1. Histološko bojanje metodom po Nisslu .....	19
3.2.2. Imunohistokemija (IHC).....	19
3.2.3. Metoda dvostrukog imunohistokemijskog bojanja.....	21
4. REZULTATI .....	24
4.1. Bojanje metodom po Nisslu kao pokazateljem citoarhitektonike .....	24
4.2. Imunohistokemijsko bojanje tkiva fetalnog mozga čovjeka.....	25
4.3. Utvrđivanje tipa stanica koje ekspimiraju <i>SOX2</i> .....	32
4.3.1. Dvostruko imunohistokemijsko bojanje <i>SOX2/NeuN</i> .....	32
4.3.2. Dvostruko imunohistokemijsko bojanje <i>SOX2/GFAP</i> .....	34
4.3.3. Imunohistokemijsko bojanje markerima za vimentin i <i>SOX2</i> .....	35
5. RASPRAVA.....	36
6. ZAKLJUČAK .....	40
7. LITERATURA.....	41
8. ŽIVOTOPIS .....	45



# 1. UVOD

Ljudski mozak je kompleksna struktura koja odvaja ljudsku vrstu od ostalih živih bića, prvenstveno stoga što čovjeku daje širok spektar mogućnosti i sposobnosti obavljanja kompleksnih procesa, poput govora, razmišljanja, donošenja odluka, planiranja budućnosti i sl. Nadalje, predstavlja središnju okosnicu ljudskog organizma iz koje proizlaze sve informacije potrebne za njegovo pravilno ustrojstvo i uspješno funkcioniranje. Evolucijski gledano, kompleksnost današnjeg mozga je rezultat brojnih pokretačkih sila evolucije i njihovih posljedica koje su dovele do toga da se od samih začetaka iz drevnih organizama i razvoja njihovih struktura s komunikacijskom ulogom te prvih živčanih organizacijskih jedinica, razvije organ s visokim stupnjem uređenosti. Međutim njegova uloga direktno proizlazi iz građe i podijele na glavne strukturno-funkcionalne jedinice. Organizirano slojevito ustrojstvo moždane kore omogućuje ispravno povezivanje moždanih regija i integraciju signala koji prenosi informaciju iz jednog područja mozga u drugo. Kako bi se moždana kora razvila na ispravan način ona prolazi kroz niz histoloških i morfoloških promjena tijekom embrionalnog i fetalnog razdoblja. Stoga je bitno naglasiti da su geni, te njihovi produkti odgovorni za strogo nadziranje i upravljanje nad neurogenezom kroz procese proliferacije i diferencijacije neuralnih matičnih stanica koje su u konačnici nužan preduvjet za normalno funkcioniranje moždane kore.

## 1.1. Podjela i osnovna građa središnjeg živčanog sustava

Kompleksnost građe i strukture živčanog sustava kod čovjeka ukazuje na važnost njegove funkcije. Živčani sustav čini mnogostruko razgranata mreža više tipova stanica i vezivnog tkiva koji međusobno čine komunikacijsku cjelinu koja prima i prenosi signale putem živčanog impulsa. Zasnivajući se na integraciji signala, glavni ciljevi živčanog sustava su nadzirati, kontrolirati te omogućiti pravilno izvođenje funkcija i aktivnosti obrađujući primljene informacije. Na taj način sudjeluje u provođenju voljnih pokreta, osjetilnih doživljaja, spoznajnih funkcija, fizioloških i metaboličkih reakcija. Svrha i funkcija mozga se proučava i iščitava upravo iz njegove kompleksnosti građe (Koch i Laurent 1999). Gradivno je podijeljen na dva glavna dijela a to su: središnji (SŽS) i periferni živčani sustav (PŽS). Periferiju živčanog sustava čine živci i gangliji tj. posebne nakupine živčanih stanica. S druge strane središnji

živčani sustav sačinjen je od dvije velike komponente: mozak (*encephalon*) i kralježnična moždina (*medulla spinalis*). Mozak se sastoji od tri anatomski dijela: veliki mozak (*cerebrum*), mali mozak (*cerebellum*) i moždano deblo (*truncus encephalicus*). Od vanjskih utjecaja je zaštićen lubanjom. Veliki mozak je strukturno sastavljen od dvije moždane polutke (*hemisphaeria cerebri*). Vanjski dio moždanih polutki prekriva siva tvar (*substantia grisea*) koja čini moždanu koru (*cortex cerebri*) a unutrašnjosti je bijela tvar (*substantia alba*). Površinu mozga čine nabori koji su nastali od vijuga (*gyri*), žljebova (*sulci*) i pukotina (*fissurae*). Svaka polutka je konvencionalno podijeljena u četiri glavna režnja: čeonni, tjemeni, zatiljni i sljepoočni, te dodatna dva a to su inzularni i limbički (Judaš i Kostović 1997).

Na staničnoj razini, mozak je izgrađen od dva glavna tipa stanica a to su neuroni i glija stanice. Neuroni su temeljne živčane stanice posebne građe a specijalizirane su za iznimno brz i precizan prijenos signala na druge stanice. Signale šalju u obliku električnih impulsa, nastalih promjenom akcijskog potencijala na membrani stanice, preko sinapse pomoću neuroprijenosnika na drugi neuron. Građivne strukture neurona su tijelo stanice u kojemu je smještena jezgra, dendriti koji su kratki ogranci za primanje signala, dugi ogranak akson za vođenje signala prema drugom neuronu te aksonski završetak nakon kojega se odvija prijenos signala. Postoje dva tipa vlakana kod neurona: dendriti i aksoni, a služe za njihovo međusobno povezivanje i komunikaciju. Kratki ogranci, dendriti su grupirani u guste i razgranate nizove koje se nekad nazivaju i dendritičkim stablima. Dendriti se pružaju na vrlo kratke udaljenosti a funkcija im je da primaju električne impulse sa susjednih neurona. Za razliku od dendrita, drugi tip vlakana, aksoni, se pružaju na velike udaljenosti od samog tijela stanice. Njihov zadatak je da primljene električne impulse šalju na druge neurone koji mogu biti vrlo udaljeni. U brzom prenošenju signala im pomaže lipidna ovojnica od mijelina (Stiles i Jernigan 2010). Na temelju morfoloških karakteristika neuroni mogu imati jedan ili više nastavaka pa su tako unipolarni, bipolarni ili multipolarni. S obzirom na udaljenost prijenosa signala, neuroni mogu biti projekcijski (piramidni) te imati duge aksone za provođenje signala na velike udaljenosti ili mogu biti interneuroni s kratkim aksonima za provođenje signala na manje udaljenosti. Najrašireniji tipovi aferentnih vlakna su kortiko-kortikalna aferentna vlakna koja povezuju dvije regije moždane kore, talamokortikalna vlakna čije tijelo se nalazi u talamusu a akson završava u nekom od područja moždane kore, te ekstratalamička vlakna. Najbolji primjer eferentnih projekcijskih neurona su piramidalni neuroni moždane kore zaslužni su za oblikovanje motoričkih puteva. Po obliku tijela stanice neuroni mogu biti granularni (mali i okruglasti), vretenasti (izduljeni), piramidalni (tijelo u obliku trokuta) i multipolarni

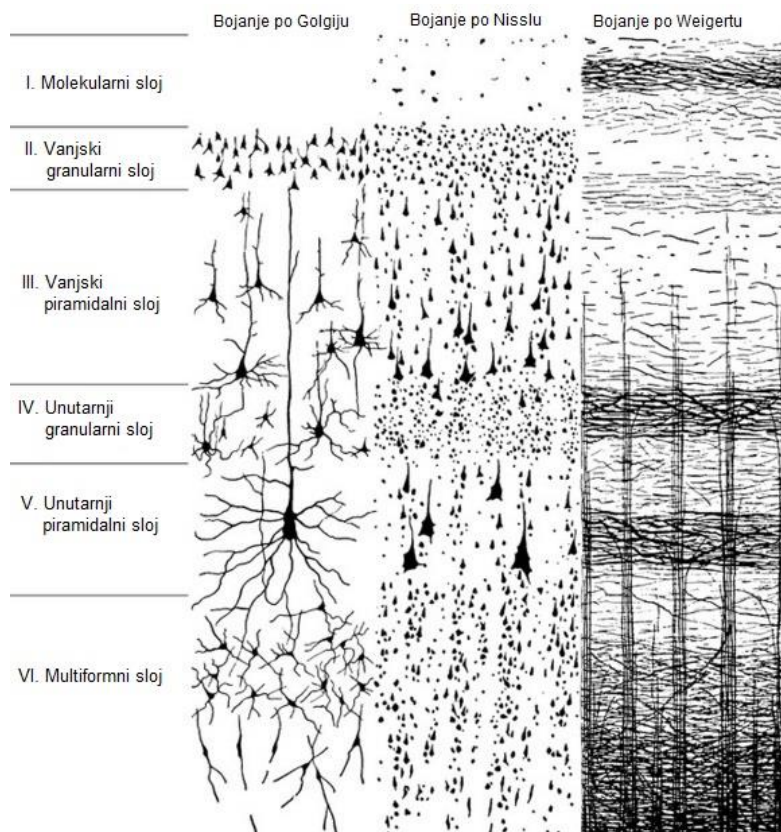
(nepravilni, poligonalni). Također se neuroni dijele i po prisustvu dendritičkih trnova na one sa (spinozni neuroni) i bez (aspinozni neuroni) trnova (Judaš i Kostović 1997).

S druge strane, glija stanice, često nazvane i pomoćne stanice, nemaju aksonski nastavak nego samo jednu vrstu istih nastavaka. Također imaju kalijeve naponske kanale ali nemaju natrijeve kanale u odnosu na neurone. Glavni oblici glija stanica su makroglija i mikroglija. Pod makrogliju ubrajamo različite astrocite i oligodendrocite. Makroglijalne stanice se mogu dijeliti cijeli životni vijek a nastale su iz ektoderma odnosno neuroepitelnih stanica dok se mikroglijalne stanice razvijaju iz mezodermalnog sloja tijekom embrionalnog razvoja mozga. U središnjem živčanom sustavu mikroglijalne stanice poprimaju ulogu makrofaga. U fetalnom mozgu nalazi se vrsta mikroglijalnih stanica koja se naziva ameboidna miroglija a ima ulogu u uklanjanju viška aksonskih ogranaka. Astrociti se dijele na fibrozne astrocite i protoplazmatske astrocite. Glavni protein i marker za fibrozne astrocite po kojemu se može pratiti distribucija i zastupljenost glija stanica je GFAP (glial fibrilar acidic protein). Oligodendrociti su stanice makroglije koje omogućavaju oblikovanje mijelinske ovojnice na perifernim aksonima (Judaš i Kostović, 1997).

## 1.2. Ustrojstvo moždane kore

U moždanoj kori su neuroni raspoređeni u slojeve ili lamine. Zbog tih slojeva koji su poredani jedan iznad drugoga, siva tvar moždane kore dobiva laminarnu građu. Od pijačne površine prema unutrašnjosti i bijeloj tvari slojevi se razlikuju po tipu zastupljenih neurona i može ih se svrstati u šest različitih slojeva od I-VI. Tih šest slojeva može se vizualizirati pomoću tri klasične vrste histološkog bojanja tkiva a to su: bojanje po Golgiju, metodom po Nisslu i bojanjem po Weigertu. Bojanjem po Golgiju se mogu uočiti tijela stanica i dendritička stabla, metoda po Nisslu služi za prikazivanje tijela stanica ali i proksimalnih dendrita dok se bojanjem po Weigertu vizualiziraju mijelinizirana vlakna što upućuje na raspodjelu aksona (Judaš i Kostović 1997). Prema tome u odrasloj moždanoj kori razlikuju se: I- molekularni sloj, II- vanjski sloj granularnih stanica, III- vanjski sloj piramidalnih stanica, IV- unutarnji sloj granularnih stanica, V- unutarnji sloj piramidalnih stanica te VI- multiformni sloj. Budući da u I sloju nema puno stanica i prevladavaju uglavnom dendritički ogranci i aksoni zato se zove molekularnim slojem. U sloju VI pak prevladavaju stanice svih tipova oblika pa je stoga kako mu i naziv govori, multiformni sloj (Fatterpekar i sur. 2002). Piramidalne stanice predstavljaju projekcijske neurone i nalaze se prema navedenom u slojevima III, V i VI (Slika 1.). Glavni

neuroprijenosnik za piramidalne neurone je glutamat koji omogućuje pobuđivanje ili ekscitaciju a njihovi dendriti su razgranati i sadrže mnogo ogranaka. Piramidalni neuroni su karakterističnog izgleda a imaju trokutasto tijelo stanice i jedan vršni (apikalni) dendrit koji može dosezati prema gornjim slojevima prema pijačnoj površini a na kraju se razgrana. Bazalni dendriti se šire u okolni prostor a dugi akson ide prema nižim slojevima u bijelu tvar. S druge strane lokalni interneuroni imaju kratke aksone te nemaju izrazito razgranate dendritičke trnove. Njihovi dendriti se granaju isključivo lokalno a smješteni u svim slojevima a djeluju inhibicijski koristeći neuroprijenosnik GABA (gama-amino-butirična kiselina) (Judaš i Kostović 1997).



**Slika 1. Prikaz slojevitosti moždane kore pomoću tri tipa histološkog bojanja tkiva po Golgiju, Nisslu i Weigertu.** Uporabom triju različitih metoda bojanja tkiva, te paralelnim promatranjem uzoraka mogu se detaljno vizualizirati stanice živčanog tkiva i njihove komponente. U prvom stupcu se uočava tipični izgled neurona (tijelo stanice s pripadajućim dendritičkim i aksonskim ograncima), u srednjem stupcu je dobro vidljiva arhitektura tijela stanica (tijela granularnih neurona te trokutasto tijelo piramidalnih neurona), dok je u trećem stupcu izražena mijelohitektonika stanica odnosno njihovih mijeliniziranih aksona. (Preuzeto i prilagođeno iz: (Judaš i Kostović 1997)).

Tijekom embrionalnog i fetalnog razdoblja moždana kora dobiva prijelazno laminarno ustrojstvo koje je privremeno, te se mijenja kroz faze razvoja. Neke zone su univerzalne i prisutne kroz sve faze i embrionalnog a i fetalnog razvoja a neke se pojavljuju samo u određenim fazama fetalnog razdoblja. Prema tome univerzalne zone su : ventrikularna zona (VZ) koja se nalazi uz otvor odnosno ventrikularnu površinu, intermedijarna zona (IZ) odnosno zona u sredini koja se nalazi između vanjskog i unutarnjeg sloja te marginalna zona (MZ) koja je rubna, odnosno pozicionirana je neposredno ispod pijalne površine mozga. Osim tih ranih, tijekom fetalnog razdoblja pojavljuju se i kasnije zone laminarnog ustrojstva moždane kore. Među privremene fetalne zone telencefalona ubrajaju se subventrikularna zona (SVZ), subplate zona (SZ) te kortikalna ploča (KP) (Martin i Dombrowski 2008).

### **1.3. Razvoj moždane kore**

Mozak i ostali dijelovi živčanog sustava imaju porijeklo i razvijaju se iz vanjskog zametnog listića gastrule, ektoderma. Razvitak mozga, od najranijih faza pa sve do razvijenog i specijaliziranog oblika odraslog mozga u čovjeka, odvija se kroz niz složenih histogenetskih procesa koji se međusobno vremenski i prostorno preklapaju a njihov slijed je iznimno važan za pravilno formiranje, kao i funkcioniranje mozga i živčanog sustava. Tijekom razvoja mozga, pojave određenih struktura i započinjanje pojedinih procesa određuju podjelu na razdoblja od začeća pa do rođenja djeteta. Prvi znakovi se počinju pojavljivati već u 3. tjednu nakon začeća tako da se iz zametnog listića ektoderma formira zadebljanje koje označava nastanak neuralne ploče. Iz tog zadebljanja, odnosno neuralne ploče, krenu se izdizati lateralni rubovi što će za posljedicu imati stvaranje strukture neuralnog žlijeba. Nakon nabiranja neuralne ploče a uslijed graničnog zadebljanja nastaju neuralni nabori čiji se rubovi približavaju te spajajući se nastaje neuralna cijev. Unutrašnjost neuralne cijevi je šupljina a njenu stijenku čini sloj stanica koje se nazivaju neuroepitelnim stanicama i pravilno su poredane. Iz neuroepitelnih stanica će se kasnije dijeliti, razvijati i diferencirati svi oblici stanica živčanog sustava od neurona pa do astrocita i oligodendrocita. Moždana kora ljudskoga mozga formira se procesima histogeneze i morfogeneze. Histogeneza podrazumijeva stvaranje tkivne strukture i organizacije stanica a to znači promjene neuralne cijevi veličinom i građom te sam rast i širenje neuroepitelnih stanica i njihovih stanica potomaka koje će sačinjavati živčano tkivo. Morfogenezom se mijenja sam oblik neuralne cijevi koja se na nekim mjestima savija te se stvaraju pregibi. Spajanjem pregiba pojavljuju se i moždani mjehurići. Nastanak moždanih mjehurića je važan za određivanje regija

u središnjem živčanom sustavu koje će biti specijalizirane i obavljati različite uloge. Mnogi su procesi koji se javljaju tijekom razvoja ljudskog mozga a najvažniji od njih su proliferacija, migracija, morfološka i kemijska diferencijacija, sinaptogeneza, mijelinizacija, te procesi razvojne reorganizacije. S obzirom na njezino laminarno ustrojstvo, bitno je znati u kojim zonama i kada se odvijaju različiti procesi (Judaš i Kostović 1997).

Uz stijenke ventrikula nalazi se ventrikularna zona, VZ koju čini sloj neuralnih progenitorskih stanica iz kojih će se razviti svi tipovi stanica u moždanoj kori. Najveći dio procesa proliferacije odnosno diobe stanica se događa u VZ. Proliferacija je proces kojim se uzastopnim mitotskim diobama povećava broj stanica a kreće iz neuroepitelnih stanica, te započinje otprilike oko četrdesetog dana embrionalnog razvoja (Sidman i Rakic 1973). Asimetričnim diobama se neuralne matične stanice umnožavaju i održavaju svoj broj stalnim. Simetričnim diobama se stvaraju progenitorske stanice koje će biti prekursori za diferencijaciju ostalih tipova stanica u živčanom sustavu odnosno buduće neurone i glija stanice. Tijekom 6. tjedna trudnoće pojavljuje se subventrikularna zona, SVZ koja je smještena između ventrikularne i intermedijarne zone, IZ. Na taj način pojavljuje se i nova zona proliferacije u SVZ. U SVZ se nalaze i postmitotički neuroni koji su nastali iz progenitorskih stanica a spremni su za migraciju kako bi stigli na određite u budućoj moždanoj kori gdje će se specijalizirati za obavljanje određene funkcije. Da bi došle na predviđeno mjesto moraju migrirati od proliferativne zone prema pijačnoj površini (Martin i Dombrowski 2008).

Postmitotički neuroni koji napuštaju subventrikularnu zonu krećući se prema van formiraju novu zonu a to je intermedijarna zona, IZ. U principu bijelu tvar u IZ čine aksonski ogranci te izdužene radijalne glije. Neuroni migriraju pomoću složenih molekularnih mehanizama, u koje su uključeni brojni proteini koji reguliraju proces migracije, putem posebnih stanica radijalnih glija koje su izrazito izdužene te služe neuronima kao oslonac i vodiči tijekom migracije a migratorni proteini osiguravaju što točnije pozicioniranje na konačno određite budućih funkcionalnih neurona (Rakic 1972). Migracija se provodi kroz IZ i u kasnijim stadijima subplate zoni, SZ. Proliferacijske jedinice u ventrikularnoj zoni i radijalne glije su važni čimbenici koja određuju položaj novonastalih neurona. Tako se određuje položaj neurona u prostoru na način da njegov vodoravni položaj u slojevima moždane kore određuje proliferativna zona u kojoj je taj neuron diobom nastao a njegov okomiti položaj određuje vrijeme nastanka i brzina kojom je migrirao duž radijalne glije. Kora velikog mozga je strukturirana od radijalnih stupića koji se nazivaju i kolumnama. U tim radijalnim stupićima su smješteni neuroni čiji se aksoni pružaju kroz sivu tvar sve do bijele tvari. Neuroni unutar jedne

kolumne imaju ista svojstva a razlikuju se po tome već od neurona u susjednim kolumnama. Prema modelu radijane migracije neuroni migriraju i slažu se u slojeve po principu „iznutra- van“. Tako su neuroni u dubokim slojevima moždane kore ranije rođeni, dok su u površinskim slojevima kore smješteni kasnije rođeni neuroni. Iznimka tome je marginalna zona MZ koja je zapravo vanjska zona ispod pije nastala razdvajanjem rane tvorbe koja se naziva preploča (Judaš i Kostović 1997).

Jednom kada neuroni dosegnu svoju ciljanu poziciju u moždanoj kori, moraju diferencirati da bi omogućili svoju funkciju i sudjelovali u komunikacijskom sustavu u mozgu. Proces diferencijacije je bitan za sudbinu neurona to jest za njihovu konačnu ulogu u mozgu. Neuroni prolaze diferencijaciju s obzirom na promjene u njihovim morfološkim i kemijskim karakteristikama. Što se morfologije tiče povećava se veličina stanica, šire se i granaju dendriti te im raste akson. Također i promjene u kemijskom sastavu a posebice sintezi odgovarajućeg neuroprijenosnika, potiču daljnju diferencijaciju neurona. Konačno, potrebno je da neuron uspostavi predviđene sinapse kako bi mogao prenositi signale ali i komunicirati sa susjednim neuronima i okolišem, a to se postiže procesom sinaptogeneze, pri čemu je bitno da se pravilno razviju presinaptički akson i postsinaptički akson a također i samo mjesto sinapse. Pojedini histogenetski procesi u razvoju mozga se međusobno preklapaju u vremenskom slijedu. Neki se odvijaju samo u prenatalnom razdoblju a neki i poslije rođenja. Tako se primjerice proces mijelinizacije počinje događati oko 6. mjeseca gestacije ali se kod čovjeka nastavlja i nakon adolescencije. Mijelinizacijom se stvara lipidna ovojnica oko aksonskih vlakana koja znatno ubrzava prienos električnog impulsa s jednog neurona na drugi i to čak 50 do 100 puta brže (Martin i Dombrowski 2008).

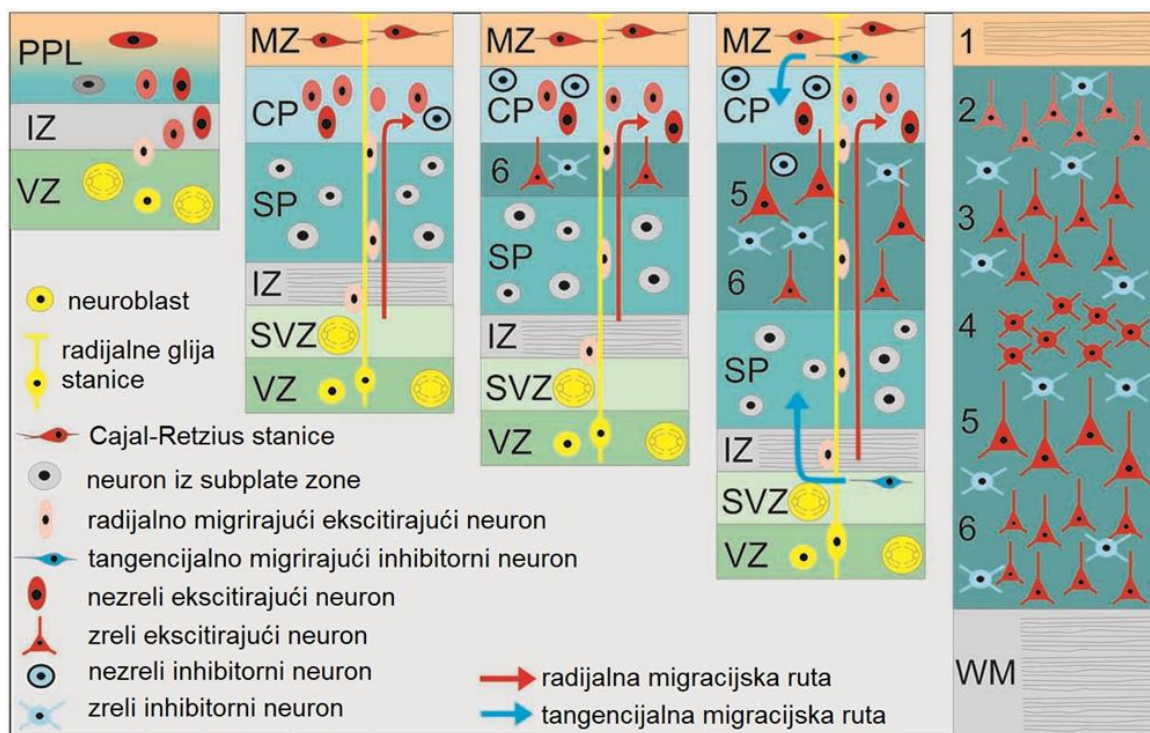
Bitan događaj u histogenezi kore se događa oko 13. tjedna nakon začeća, kada dolazi do pojave nove zone, subplate zone, SP (Kostovic i E. Molliver 1974). Što se tiče karakterizacije neurona koji se nalaze u SP zoni, oni počinju već tijekom 16. prema 24. tjednu provoditi sintezu kemijskih spojeva kako neuroprijenosnika tako i drugih proteina prijeko potrebnih za ispravno funkcioniranje tih neurona. Počinje se odvijati i proces sinaptogeneze u SP zoni kada se uspostavljaju rane sinapse među talamokortikalnim i subplate neuronima. SP je bogata izvanstaničnim matriksom, vlaknima, te različitim tipovima neurona, onih koji su u migraciji, postmigracijskih neurona te i velik broj glija stanica. Između 30. i 35. tjedna trudnoće se subplate zona postupno počinje povlačiti a nakon rođenja će i nestati (Kostovic i Rakic 1990).

Migrirajući neuroni akumuliraju se u gustom sloju stanica te formiraju kortikalnu ploču, KP. Pojava kortikalne ploče označava prijelaz iz embrionalnog razdoblja u fetalno na kraju 8.

tjedna nakon začeca. KP je sastavljena od nezrelih tj. nediferenciranih bipolarnih stanica koje će se razviti u neurone buduće moždane kore (Marin-Padilla 1978). Kako se neuroni akumuliraju u KP, ona se kondenzira, postaje gušća i povećava joj se debljina u odnosu na IZ (Sidman i Rakic 1973). KP je smještena ispod MZ a iznad SP i njezino se formiranje može popratiti kroz pet razvojnih faza. Prva faza je pojava preploče (PP) te njezino razdvajanje na gornji od čega se razvija marginalna zona MZ i donji dio pri čemu nastaje KP. Druga faza je primarna kondenzacija KP a slijedi joj izgled rane laminacije ili treća faza. Četvrtu fazu obilježava sekundarna kondenzacija a kroz petu fazu se neuroni počinju organizirati vertikalno i javlja se kolumnarna, stupićasta građa (Mrzljak i sur. 1992). Nadalje, već spomenuta MZ će predstavljati sloj I kore odrasloga mozga. MZ je građena od starijih neurona koji su nastajali u samome početku embrionalnoga razvoja moždane kore (Slika 2.). Prema tome odstupa od modela migracije neurona „iznutra prema van“. U MZ se nalaze Cajal-Retziusove stanice koje imaju ulogu u pravilnoj organizaciji i ustrojstvu kore velikog mozga. Naime, one proizvode reelin, protein ekstracelularnog matriksa, koji je uključen u regulaciju neurona putem radijalnih glija tako da im signalizira točno mjesto zaustavljanja migracije. Izuzetno je važno da regulacija migracije pomoću reelina djeluje ispravno kako bi se uspostavili pravilni obrasci laminacije (Tissir i Goffinet 2003).

Važno je naglasiti da prema pijalnoj površini, tri zone (MZ, KP i SP) čine osnovu onoga što će jednog dana u odraslom mozgu biti moždana kora. Iz intermedijarne zone će se razviti bijela tvar a od VZ i SVZ će ostati sloj ependimskih stanica. Tijekom embrionalnog i fetalnog razvoja mozga stvara se prekomjerni broj sinapsi i dendritičkih ogranaka a posebice prekomjerni rast aksona zbog toga je nužno ukloniti nepotrebne ili skratiti preduge ogranke. Finim podešavanjem moždana kora se reorganizira a njene regije se uže specijaliziraju za određene funkcije. Kako bi moždana kora dostigla visok stupanj specijalizacije i funkcije nužni su i procesi razvojne reorganizacije. Reorganizacijom i finim podešavanjem se uklanjaju nepotrebni ili prekomjerni neuroni programiranom staničnom smrću, zatim se neuronima skraćuju predugi aksoni ili smanjuje broj dendrita a također se i uklanjaju nepotrebno uspostavljene sinapse (Kostovic i Rakic 1980).





**Slika 2. Shematski prikaz neurogeneze i histogeneze moždane kore.** Proliferacijom neuroblasta nastaju nezreli neuroni koji migriraju putem radijalnih glija na svoje konačno odredište gdje konačno diferenciraju. Kontrolu nad razvojnim procesima imaju i Cajal-Retziusove stanice, te njihov proteinski produkt Reelin. Uz najranije embrionalne zone: ventrikularne (VZ), intermedijarne (IZ) i preplоче (PPL) nastaju i ostale privremene fetalne zone: marginalna (MZ), kortikalna ploča (CP), subplate zona (SP), subventrikularna zona (SVZ). (Prilagođeno i preuzeto iz (Luhmann i sur. 2016))

Regulacijom ekspresije gena se također može dogoditi da se promjeni tip neuroprijenosnika koji se sintetizira u pojedinom neuronu. Na regulaciju uspostavljanja funkcionalnih neuralnih krugova veliki utjecaj ima i stanična smrt (Buss i sur. 2006). Programirana stanična smrt stanica ili apoptoza je strogo reguliran proces kojime se stanice samouništavaju na način da se postupno fragmentiraju. Fragmentaciju staničnih dijelova pokreće niz kaskadnih procesa unutar stanice koja je potaknuta signalizacijom i ekspresijom za to odgovornih gena. Međutim mehanizmi, odnosno faktori koji pokreću programiranu staničnu smrt nisu jednaki među zonama i razlikuju se sve od MZ pa do proliferativnih zona VZ i SVZ (Stiles i Jernigan, 2010). Istraživanja su pokazala da jednu od glavnih uloga u smanjenju broja prekobrojnih sinapsi imaju stanice mikroglije. Mikroglijalne stanice imaju zadaću fagocita, odnosno uklanjaju oštećene stanične ostatke i nepotrebni debris. Na taj način su stanice

mikroglije odgovorne i za pravilno nadziranje funkcionalnosti sinapsi, njihovo sazrijevanje ili eliminaciju (Paolicelli i sur. 2011).

## 1.4. Čeoni režanj mozga

Kora velikog mozga je anatomske i funkcionalno podijeljena na režnjeve. Među glavna četiri ubrajaju se : čeoni (*lobus frontalis*), tjemeni (*lobus parietalis*), zatiljni (*lobus occipitalis*) i sljepoočni režanj (*lobus temporalis*) a također postoje i još dva a to su : inzularni (*lobus insularis*) i limbički režanj (*lobus limbicus*) (Judaš i Kostović 1997). Prednji dio kore velikog mozga obuhvaća čeoni režanj koji zauzima i lijevu i desnu hemisferu a kako sam naziv upućuje, smješten je iza čeone kosti lubanje (*os frontale*) a ispred središnje brazde (*sulcus centralis*). S obzirom na položaj moždanih vijuga može se i podijeliti na : dorzolateralni, polarni, orbitalni i medijalni dio (Fuster 2008). Evolucijski gledano čeoni režanj se s vremenom povećavao te zauzima veliki dio površine mozga čovjeka (Diamond 2009).

Zahvaljujući suradnji s ostalim regijama mozga čeoni režanj igra važnu ulogu u obavljanju velikog broja funkcija među kojima su i kognitivne funkcije poput budućeg planiranja, donošenja odluka, održavanje pozornosti, radnog pamćenja, osobnosti, motivacije, kao i u stvaranju voljnih pokreta, te govoru. Prednji dio čeonog reznja (*cortex prefrontalis*) upravlja složenim navedenim kognitivnim procesima te također sudjeluje u postavljanju i održavanju ciljeva te organizaciji događaja po vremenskom slijedu (Collins i Koechlin 2012). Nadalje, područje čeonog reznja u lijevoj hemisferi koje upravlja motoričkom kontrolom govora naziva se Brocino područje (*gyrus frontalis inferior*). Istraživanja su pokazala da je Brocino područje odgovorno za prijenos informacija preko velikih kortikalnih mreža koje također sudjeluju u stvaranju izgovorenih riječi u govoru. Brocino područje zapravo pretvara signal u točno određeni kod koji će biti prepoznat u motoričkoj kori gdje će se upotrijebiti za aktiviranje govora (Flinker i sur. 2015).

Primarna motorička kora upravlja motorikom tijeka, te ima određene regije koje kontroliraju mišićne pokrete u različitim djelovima tijela budući da je povezana živčanim putevima s leđnom moždinom. U određivanju smjera kretanja i odgovaranju na vanjske podražaje pokretom glavnu ulogu igra premotorička kora (Bailey 2018). Ukoliko dođe do ozlijede određenog dijela čeonog reznja, postoji niz simptoma ispada ovisno o lokalizaciji ozlijede. Međutim, postoji djelomična mogućnost reorganizacije odnosno preusmjerenja

pojedinih signala u druge regije kako bi se kompenzirala ili ublažila nastala šteta. Što se neurotransmitera tiče, njihov sastav i raspodjela diljem mozga je različita ovisno o funkciji koju izvršava ili nadzire pojedina regija. U čeonom režnju od neurotransmitera prevladava dopamin (DA). Dopamin je neurotransmiter koji sudjeluje u stvaranju osjećaja motivacije i ugođe a također i u upravljanju pažnjom. U slučajevima nedostatka ili niskih razina dopamina dolazi do promijenjenog funkcija čeonog režnja, a postoji niz istraživanja koji pokazuje poveznicu s određenim poremećajima kao što su shizofrenija, bipolarni poremećaj, autizam, poremećaj pažnje (ADHD) (Hoffmann 2013).

## **1.5. Neuralne matične stanice**

Stanice živčanog sustava nastaju iz linije neuralnih matičnih stanica koje imaju potencijal da se iz njih razviju svi tipovi neurona, astrocita i oligodendrocita. Kao i ostali tipovi matičnih stanica tako i neuralne podliježu dvama tipovima staničnih dioba. Prilikom simetrične diobe iz jedne stanice neuralne matične stanice nastaju dvije matične stanice kćeri koje također imaju sva ista svojstva matičnosti kao i stanica iz koje su nastale. S druge strane asimetričnom diobom matične stanice, nastaje jedna stanica kćer s istim svojstvima kao i ona a druga stanica kćer postaje specijalizirana progenitorska stanica iz koje će zatim diobom nastati diferencirane živčane stanice. Simetričnim diobama osiguravaju stalan broj matičnih stanica a asimetričnim diobama povećavaju broj diferenciranih i specijaliziranih stanica u mozgu (Kennea i Mehmet 2002). Glavne karakteristike koje ih opisuju kao matične stanice su svojstvo samoobnavljanja, multipotentnosti te također i sposobnost održavanja nediferenciranosti. Za održavanje tih svojstava zaslužni su mnogi faktori, uključujući gene i njihove produkte koji utječu na unutarstanični okoliš putem brojnih signalnih puteva koji se međusobno preklapaju i nadopunjuju kako bi se održalo stanje homeostaze unutar stanice. Regulacijom ekspresije gena se vrlo precizno utječe na bilo kakve promjene u staničnom unutarnjem i vanjskom okolišu (Qu i Shi 2009). Prostorna i vremenska raspodjela neuralnih matičnih stanica ključna je za pravilan razvoj svih komponenti središnjeg živčanog sustava. Postoji više linija matičnih stanica a neuralne potječu iz ektodermalnog zametnog listića koji se često naziva i neuroektodermom.

Mnoga istraživanja su pokazala kako vanjski i unutarnji faktori utječu na signalne puteve a time i na diferencijaciju neurona i specifikaciju neuralnog tkiva. Kako se signali pozicioniraju na različitim mjestima stvara se njihov koncentracijski gradijent. Točna koncentracija i omjer svakog signala iz mreže signalnih puteva ključni su za razvoj različitih

neuralnih fenotipova te njihov pravilni prostorni raspored. Prema tome koncentracija signala utječe na progenitorske stanice koje različito ekspimiraju gene koji kodiraju za transkripcijske faktore. Na taj način, različitim uzorcima ekspresije pojedinih transkripcijskih faktora, nastaju neuroni koji se različito diferenciraju i stvaraju različite obrasce raspodjele (Kennea i Mehmet 2002).

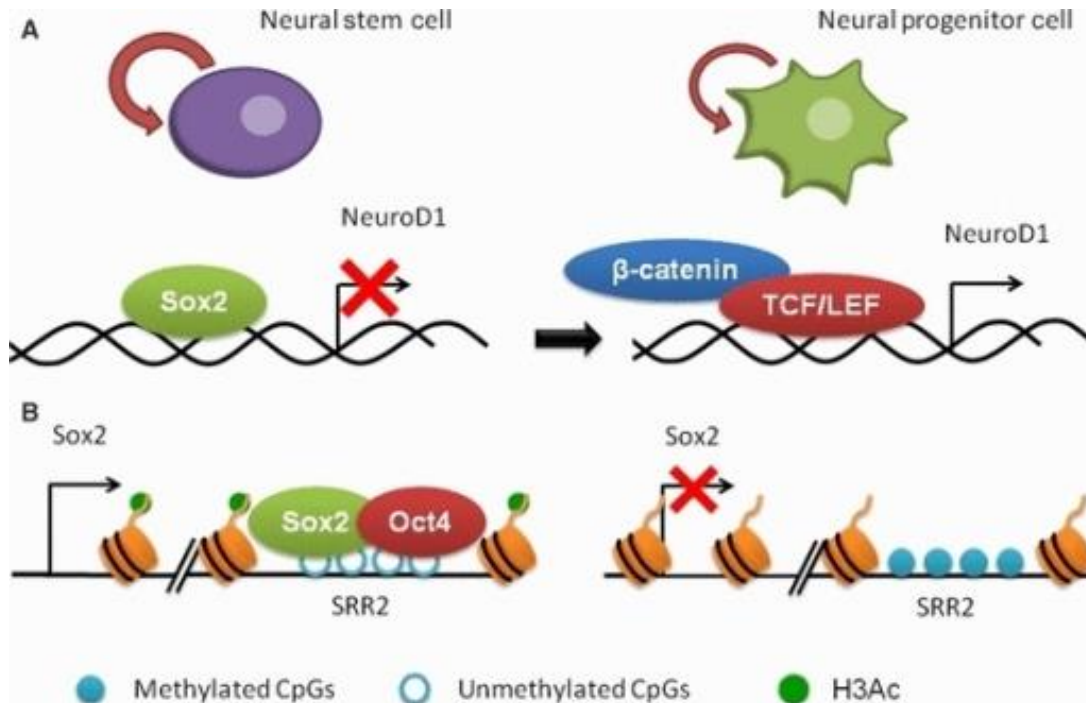
Mnogi biokemijski i regulatorni putevi funkcioniraju na principu signaliziranja putem fosforilizacije proteina te na taj način imaju važnu ulogu u određivanju sudbine matičnih stanica i prijelaz iz samoobnove u diferencirano stanje. U određivanju toga hoće li sudbina neuralnih progenitorskih stanica biti diferencijacija u neurone ili glija stanice sudjeluju dva tipa transkripcijskih faktora a to su: transkripcijski faktori sa homeodomenama i transkripcijski faktori sa heliks-zavoj-heliks domenom (Kennea i Mehmet 2002). Prema strukturnim karakteristikama, razlikuju se DNA vezujuće domene a prema tome postoje i više transkripcijskih faktora koji se vežu za neki tip DNA vezujuće domene pa se svrstavaju u posebne klase ili grupe tj. obitelji transkripcijskih faktora (Gonzalez 2016). U normalnih okolnostima transkripcijski faktori nadziru mnoge stanične procese među kojima su neki od njih zaslužni za poticanje stanične proliferacije dok drugi potiču diferencijaciju progenitorskih stanica. To rade na taj način da reguliraju transkripciju pojedinih gena, prepoznavajući specifično mjesto u promotorskoj ili enhancer regiji koja sadrži motiv za prepoznavanje i vežući se za DNA. Mogu potaknuti ili suprimirati ekspresiju gena te tako omogućuju da se u stanici ekspimiraju geni u datom trenutku pod određenim uvjetima u odgovarajućoj količini i na točnom mjestu. Ne samo da transkripcijski faktori reguliraju ekspresiju gena nego i aktivno sudjeluju u procesima staničnog signaliziranja, remodeliranja, te u mnogim kontrolnim mehanizmima. Uglavnom je djelovanje pojedinog transkripcijskog faktora u određivanju sudbine stanice minimalno te je potrebno da se više transkripcijskih faktora uključi sinergistički u proces regulacije stanične diferencijacije. Međutim, što se tiče sposobnosti održavanja staničnog fenotipa tu je uloga transkripcijskog faktora često neznatna (Niwa 2018).

## 1.6. Uloga *SOX2* gena u razvoju moždane kore

Znanstveno je dokazano da postoji nekoliko glavnih gena koji su zaslužni za održavanje matičnosti stanica. Jedan od njih je i *SOX2* gen koji ima mnogostruke uloge tijekom razvoja neuralnog tkiva i mozga. Gen *SOX2* nema introna te kodira za transkripcijski faktor *SOX2*, iz porodice *SOX* (*SRY*-related *HMG*-box), odnosno *SRY* (sex determining region *Y*)-*HMG* (high mobility group) -box proteina. Ova porodica transkripcijskih faktora je uključena u regulaciju embrionalnog razvoja i određivanju smjera diferencijacije stanica. *SOX* geni se klasificiraju prema sekvencama homologije unutar *HMG* domene u ukupno osam pod-porodica (*SOX A-H*) a kodiraju za više od dvadesetak proteina (Bernard i Harley 2010). Transkripcijski faktor *SOX2* ima aktivacijski i represorski potencijal, ovisno o njegovoj koncentraciji u stanici ili o kontekstu signalnog puta u kojemu se nalazi. Pokazuje svoju specifičnost na temelju vezanja na točno određene domene DNA i na temelju sposobnosti povezivanja i zajedničkog djelovanja s drugim kofaktorima i proteinima koji su uključeni u regulaciju transkripcije a među kojima su i *Notch*, *Pax6* i *Oct4* (Episkopou 2005). *SOX2* i sam djeluje kao kofaktor drugim proteinima i transkripcijskim faktorima koji su odgovorni za pravilnu diferencijaciju embrionalnih i neuralnih matičnih stanica. To se odnosi na slučaj kada kao kofaktor čini kompleks sa oktamerim faktorom *Oct-3/4* (Tomioka i sur. 2002). Ukoliko se *SOX2* konstitutivno eksprimira imat će inhibitorski učinak na diferencijaciju stanica u živčanom tkivu te pozitivno će utjecati na održavanje svojstava matičnosti kod progenitorskih i neuralnih matičnih stanica, što pozitivno korelira s činjenicom da inhibicija ekspresije *SOX2* potiče diferencijaciju neurona i glija stanica (Bylund i sur. 2003) (Slika 3.). Ekspresija *SOX2* ima također učinak na sprječavanje stanice da izađe iz staničnog ciklusa te sazre i diferencira se što znači da stanica može izaći iz staničnog ciklusa samo onda kada je ekspresija *SOX2* inhibirana (Graham i sur. 2003).

Prema istraživanjima (Episkopou 2005) smatra se da *SOX2* transkripcijski faktor ima dvojaku ulogu: održavanje samoobnove i svojstava matičnosti te također i ulogu u neurogenezi. Budući da *SOX2* regulira ekspresiju mnogih gena te ima mnogostruke funkcije, znanstvenici se pitaju kako postiže svoju specifičnost. Za postizanje specifičnosti je bitno da kooperativno regrutira mnoge stanične kofaktore s pomoću kojih će omogućiti točno vezanje na specifične DNA regije putem svoje *HMG* box domene (Kamachi i sur. 1999). Na nedostatak, odnosno smanjenu koncentraciju ekspimiranog *SOX2* u stanici osjetljive su neuralne matične stanice kako na određenim lokacijama u moždanoj kori tako i u različitom stadiju embrionalnog i

fetalnog razvoja te i same subpopulacije neurona, primjerice GABAerģični interneuroni (Pevny i Nicolis 2010).



**Slika 3. SOX2 kao regulator diferencijacije neurona.** Dio slike A prikazuje kako se SOX2 veže na DNA te inhibira ekspresiju gena NeuroD1 te sprječava nastanak njegovog produkta neurogenskog diferencijacijskog faktora 1. Kod neuralnih progenitorskih stanica se u Wnt signalnom putu na odgovarajuću domenu vežu TCF/LEF i  $\beta$ -katenin te sprječavaju vezivanje SOX2 što omogućuje ekspresiju NeuroD1. U slučaju B je prikazano zajedničko djelovanje SOX2 i OCT4 u regulaciji ekspresije brojnih gena pa tako i samog SOX2. Zajedno se vežu na domenu DNA (SRR2) koja je nemetilirana te potiču ekspresiju SOX2. Kada je regija SRR2 metilirana te su histoni (H3) deacetilirani, to zajedno ima inhibitorni učinak na ekspresiju SOX2. (Preuzeto iz (Díaz de León-Guerrero i sur. 2011))

Iako su novija istraživanja pokazala važnu ulogu SOX2 tijekom razvoja mozga, poput održavanje pluripotentnosti matičnih stanica, usmjeravanje njihove neuralne diferencijacije, te održavanje identiteta neuralnih matičnih stanica (Ahlfeld i sur, 2017; Liu i sur, 2014; Pevny i Nicolis, 2010; Qu i Shi, 2009) ekspresijski obrazac SOX2 tijekom fetalnog razvoja čeonog reznja mozga čovjeka još uvijek nije poznat.

## 2. CILJ ISTRAŽIVANJA

Glavni cilj ovog istraživanja je: istražiti i odrediti ekspresijske obrasce SOX2 u uzorcima tkivnih prereza ljudskih fetalnih mozгова u područjima dorzo-lateralne moždane kore čeonog režnja te prodiskutirati na temelju dobivenih rezultata i na temelju dosadašnjih istraživanja njegovu potencijalnu ulogu u neurogenezi. Također, cilj je utvrditi koji tip stanica eksprimira SOX2 tijekom ranog i srednjeg fetalnog razvoja mozga čovjeka.

Specifični ciljevi :

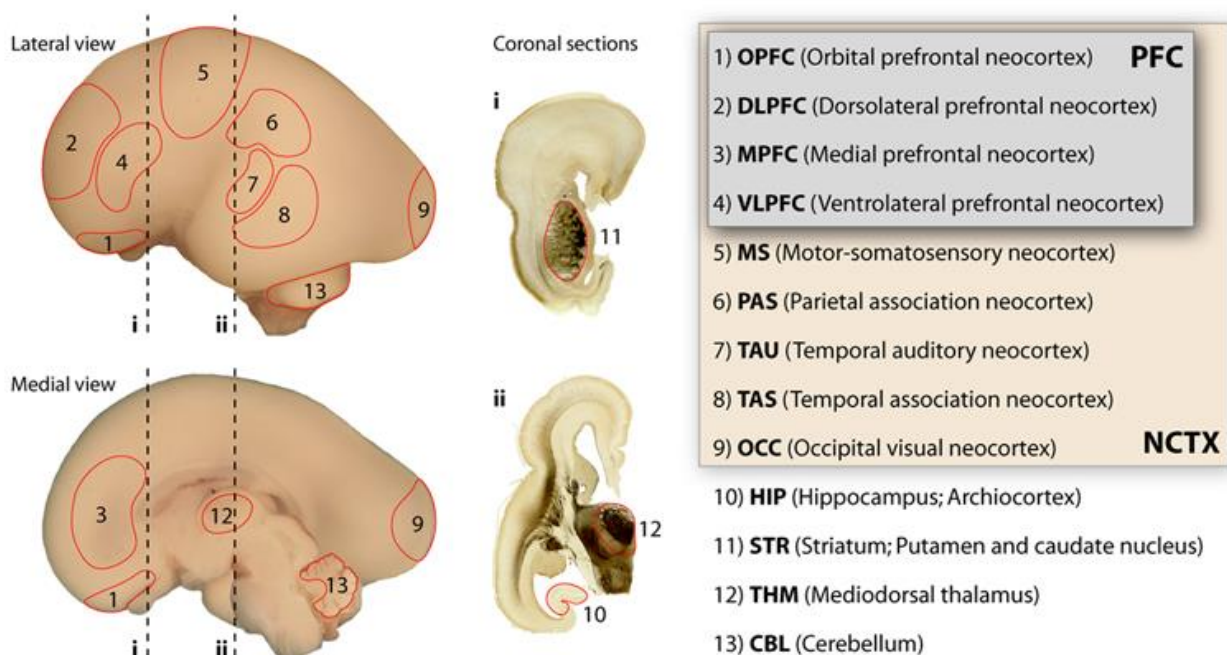
- Odrediti granicu između privremenih fetalnih zona u dorzo-lateralnoj moždanoj kori čeonog režnja. Metodom bojanja po Nisslu obojati tkiva mozga čovjeka što će poslužiti kao citoarhitektonski marker, kako bi se lakše uočili prijelazi između privremenih fetalnih zona (VZ, SVZ, IZ, SP, KP, MZ)
- Pomoću imunohistokemijske metode odrediti distribuciju SOX2 transkripcijskog faktora u privremenim fetalnim zonama tijekom ranog fetalnog (do 12. tjedna nakon začeća) i srednjeg fetalnog razdoblja (od 13.-20. tjedna nakon začeća) korištenjem protutijela anti-SOX2
- Korištenjem komercijalno dostupnih antitijela anti-GFAP obilježiti astrocite, anti-NeuN obilježiti neurone te antitijelom anti-Vimentin obilježiti radijalne glija stanice
- Metodom dvostrukog imunohistokemijskog bojanja (SOX2/NeuN, SOX2/GFAP te SOX2/Vimentin,) detektirati tip stanica koji eksprimira SOX2 protein

### 3. MATERIJALI I METODE

#### 3.1. Materijali

- **Tkiva ljudskog fetalnog mozga uklopljena u parafin:**

Postmortalni uzorci tkiva ljudskog fetalnog mozga (ranog i srednjeg fetalnog razdoblja), uklopljeni u parafin, koji su dio Zagrebačke neuroembriološke zbirke (Kostović i sur. 1991), te imaju potrebna etička dopuštenja Medinskog fakulteta Sveučilišta u Zagrebu.



**Slika 4. Regije mozga i koronalni prerezi iz lateralnog i medijalnog pogleda.** Shematski prikaz područja mozga iz kojeg su koronalni prerezi korišteni u istraživanju za imunohistokemijska bojanja i bojanje meodom po Nisslu (i, ii). Regija od interesa je označena brojem 2 i obuhvaća dorzolateralnu koru čeonog režnja. (Preuzeto i prilagođeno iz: (Johnson i sur. 2009))



Tablica 1. Korišteni postmortalni uzorci (starost po tjednima i blok iz koje su uzeti koronalni prerezi)

Oznaka uzorka	Starost (tjedan nakon začeća)	Regija mozga	Broj prereza
13-246	10	D FRONT	77
13-247	11	D3	66
13-247	11	D3	67
13-247	11	D3	68
13-247	11	D3	69
13-635	12	FRONT L D	1
13-635	12	FRONT L D	2
13-635	12	SR THAL	96
13-635	12	FRONT L D	20
13-650	13	L ANT	6
13-650	13	L ANT	15
13-650	13	L ANT	17
13-650	13	L ANT	44
13-217	15	D1 FRONT	1
13-217	15	D1 FRONT	5
13-217	15	D1 FRONT	6
13-217	15	D1 FRONT	7
13-780	17	L ANT	16
13-780	17	L ANT	17
13-780	17	L ANT	18
13-780	17	L ANT	19
13-928	20	D ANT	1
13-928	20	D ANT	3
13-928	20	D ANT	4
13-928	20	D ANT	5

- **Kemikalije i reagensi:**

Kemikalije i pribor potreban za imunohistokemijsko bojanje i histološko bojanje po Nisslu

**Otopine :**

dH<sub>2</sub>O, Xylol, 100% EtOH, 96% EtOH, 70%EtOH, MetOH, H<sub>2</sub>O<sub>2</sub>, BSA, TRITON, limunska kiselina,

Sigmafast DAB with metal tablete (Sigma-Aldrich), 0,5% Cresyl Violet , 10% CH<sub>3</sub>COOH, hipoklorit, Polymount, 5% normalni serum konja, Mayersov hematoksilin

Puferi : PBS, citratni pufer (pH=6,0 , 0,01M), PBS-T (0,1% i 0,2%)

**Antitijela:**

→ primarna antitijela (IgG):

- anti-SOX2 (E-4): sc-365823 (Santa Cruz Biotechnology)→ mišje monoklonalno antitijelo

- anti-NeuN (marker neurona) : ab-104225 (abcam)→ zečje poliklonalno antitijelo

- anti-Vimentin (marker radijalne glije): 3B4 (Dako) → mišje monoklonalno antitijelo

- anti-GFAP (marker astrocita): z0334 (Dako)→ zečje poliklonalno antitijelo

→ pripadajuća sekundarna antitijela (IgG/IgM):

- VECTASTAIN<sup>®</sup> ABC kit : mouse, rabbit

→ odgovarajuća tercijarna antitijela (IgG):

- VECTASTAIN<sup>®</sup> ABC kit

- Avidin+Biotin kompleks (Vector)

- AP- red u polimer koktelu (Vector)

- **Uređaji:**

- Preparati tkiva obojanih imunohistokemijski i po Nisslu su skenirani i analizirani pomoću uređaja Hammamatsu NanoZoomer 2.0 RS

## **3.2. Metode**

### **3.2.1. Histološko bojanje metodom po Nisslu**

Histološka metoda bojanja po Nisslu bazira se na principu da se boja (cresyl violet) veže na negativni naboj nukleinskih kiselina DNA i RNA u jezgri i Nisslovoj tvari, odnosno granularnim nakupinama hrapavog ER. Stoga se ova metoda koristila na susjednim histološkim rezovima kao citoarhitektonski marker, odnosno da bi se utvrdila jasno definirana granica između pojedinih privremenih fetalnih zona (VZ, SVZ, IZ, SP, CP, MZ).

Uzorci prereza parafiniziranih fetalnih mozgova su na početku deparafinizirani. Poslagana stakalca s uzorcima su se uronila u otopine Xylola 2x10 minuta a zatim u silaznoj koncentraciji etanola: 100% EtOH 2x5 minuta, 96% EtOH 2x5 minuta te 70% EtOH 1x5 min. Zatim je uslijedilo bojanje uzoraka u 0,5% otopini Cresyl Violet u vodi u omjeru 1:4. Uzorci su se bojali 10 minuta uz konstantno promatranje. Nakon toga su se uzorci kratko isprali u destiliranoj vodi, 1 minutu. Postupak diferenciranja je proveden pomoću otopine kiselog alkohola (70% alkohol + dvije kapi 10% octene kiseline) te je bilo bitno da je otopina u pokretu. Vrijeme diferenciranja ovisi o tkivu pa je bilo potrebno pažljivo promatranje tijekom postupka. Nakon toga su se uzorci dehidrirali u otopinama alkohola 70% alkohol 5 minuta, dvije promjene 96% alkohola po 5 minuta te dvije promjene 100% alkohola po 5 minuta. Tako dehidrirani uzorci su se prosvjetljavali u otopini Xylola 5 minuta. Na obojene preparate se nakapalo Polymount medij za pokrivanje i onda su se uzorci poklopili pokrovnim stakalcima te su bili spremni za analiziranje.

### **3.2.2. Imunohistokemija (IHC)**

Selektivno su vizualizirani navedeni antigeni u stanicama fetalnog mozga, nakon deparafinizacije tkivnih prereza, pomoću komercijalno dostupnih antitijela, a na temelju specifičnog vezanja antigen-antitijelo. Ova metoda se koristila da bi se utvrdila raspodjela navedenih markera u privremenim fetalnim zonama moždane kore tijekom ranog, odnosno srednjeg fetalnog razdoblja.

Nakon označavanja stakalaca, oznakom uzorka, njegove starosti te regije mozga iz koje je prerez, najprije su deparafinizirani uzorci. Postupak deparafinizacije započeo je uranjanjem

uzoraka otopinu Xylola uz dvije promjene po 10 minuta a zatim i uranjanjem u etanol prema silaznoj koncentraciji od 100% EtOH 2x5 minuta, 96% EtOH 2x5 minuta te na kraju sa 70% EtOH 1x5 minuta. Preparati su stavljeni u puferску otopinu 1X PBS na sobnoj temperaturi na 10 minuta. Uslijedilo je iskuhavanje uzoraka u mikrovalnoj kako bi se oslobodili epitopi na antigenima. Prvo se pripremila otopina citratnog pufera pH=6,0 (0,01M) stavljajući 2,1g citratnog monohidrata u 900 mL dH<sub>2</sub>O te dodavajući 2M NaOH uz stalnu kontrolu pH te se na kraju je profiltrirana. Stakalca su se uronila u citratni pufer te zakuhala prvo na 700W (otprilike nakon 5-10 min) te se uz kontrolu po 5 puta dodala dH<sub>2</sub>O da bi se smanjilo ključanje i nakon toga se kuhalo 20 minuta na 350W bez hlađenja. Poslije toga su se uzorci hladili na sobnoj temperaturi u istom citratnom puferu 30 minuta. Uslijedilo je ispiranje uzoraka s 1X PBS uz tri promjene po 10 minuta.

Kod imunohistokemijskog bojanja bilo je potrebno na uzorcima tkiva napraviti predtretman. Otopina za predtretman se pripremila netom prije upotrebe dodavajući 300 mL MetOH u 100 mL dH<sub>2</sub>O te na samom kraju 400 µL H<sub>2</sub>O<sub>2</sub> koji je lako hlapljiv. Uzorci su se u predtretmanu držali 30 minuta na sobnoj temperaturi. Nakon pola sata slijedilo je ispiranje uzoraka u 1X PBS 3x10 minuta. Idući korak bila je priprema 10 mL blocking otopine koja je 5% BSA (0,5g) +0,5% TRITON (0,05mL) u 9,45 mL 1X PBS i dobro se izmiješala na magnetnoj miješalici. Za to vrijeme bila je pripremljena vlažna komora u koju je poslužila za slaganje stakalaca i apliciranje antitijela na uzorke. Blocking otopina se profiltrirala zbog mogućih zaostataka kristalića BSA. Stakalca su se obrisala krpicom do okolo preparata te se markerom Liquid blocker- Super PAP pen napravio obrub oko preparata da bi stvorio hidrofobni krug koji sprječava razlijevanje tekućina preko ruba. Na uzorke je dodano 200µL blocking otopine te su inkubirani na sobnoj temperaturi kroz sat vremena. Zatim je uslijedila priprema primarnog antitijela (anti-SOX2, anti-NeuN, anti-GFAP, anti-Vimentin) koji se aplicira u blocking otopini u omjeru 1:250. Na svaki uzorak je dodano po 150 µL primarnog antitijela koje je prethodno aplicirano u blockingu. Uzorci su ostavljeni preko noći u hladnjak na +4°C.

Idući dan su uzorci bili izvađeni iz hladnjaka i temperirali se na sobnoj temperaturi 15-20 minuta. Nakon temperiranja uzorci su isprani u 1X PBS 3X10 minuta. Za to vrijeme je blocking otopina razrijeđena 50% dodavanjem 1XPBS. Uslijedila je priprema sekundarnog antitijela iz ABC Vectastain kit-a. Prilikom pripreme se pazilo na to je li antitijelo proizvedeno u mišu, zecu ili štakoru te se apliciralo u prethodno razrijeđeni blocking u omjeru 1:200. Pripremljeno sekundarno antitijelo je bilo dodano na svaki uzorak po 200 µL. Uzorci su bili

inkubirani sa sekundarnim antitijelom u vlažnoj komori 1 sat na sobnoj temperaturi. Nakon inkubacije uzorci su bili isprani u 1X PBS 3x10 minuta. Dok su uzorci bili na prvom ispiranju u 1xPBS počela je priprema tercijarnog antitijela također iz ABC Vectastain kit-a. S obzirom na prethodno korištena sekundarna antitijela iz miša, zeca ili štakora prema tome je pripremljen i avidin+biotin kompleks u razrijeđenom blockingu po principu 5  $\mu$ L avidina + 5  $\mu$ L biotina u 1 mL razrijeđene blocking otopine. Na uzorke se dodalo po 200  $\mu$ L tercijarnog antitijela te su se uzorci inkubirali u vlažnoj komori kroz 1 sat na sobnoj temperaturi. Nakon jednosatne inkubacije uslijedilo je ispiranje u 1XPBS 3x10 minuta. Uslijedilo je razvijanje u DAB otopini koja je aktivna 20 min od otapanja u dH<sub>2</sub>O. Korištene su Sigmafast DAB with metal tablete (Sigma Aldrich). U 10 mL dH<sub>2</sub>O je prvo otopljena 1 zlatna pa zatim 1 srebrna tableta te je otopina promiješana na vortexu da se dobro homogenizira. Ta je otopina dodana na uzorke po 200  $\mu$ L do pojave obojenja. Nakon toga su uzorci isprani 3x10 minuta u 1X PBS a za to vrijeme je sva površina gdje je DAB bio u kontaktu neutralizirana s hipokloritom.

Uzorci su se posušili i treći dan prosvijetlili u Xylolu 2x5 minuta. Prethodno su se vlažnom krpicom obrisali rubovi PAP pen-a te stavili u Xylol na prosvjetljivanje. Svako stakalce se posušilo jedno po jedno te se nakapalo Polymount, sredstvo za pokrivanje i polako kistom izravnilo i stavilo pokrovno stakalce na preparate. Nakon sušenja uzorci su bili spremni za mikroskopsko promatranje i analiziranje.

### **3.2.3. Metoda dvostrukog imunohistokemijskog bojanja**

S obzirom na to da su uzorci humanog postmortalnog tkiva mozga u preliminarnim eksperimentima imali jak autofluorescencijski signal, umjesto imunofluorescencije proveden je eksperiment pomoću alternativne metode dvostrukog imunohistokemijskog bojanja. Bitno je naglasiti da je dvostruko bojanje bilo moguće samo s protutijelima koja su razvijena u različitim vrstama (anti-mouse/anti-rabbit). S obzirom na to da je Sox2 antitijelo mišje monoklonalno protutijelo, bile su moguće kombinacije sa zečjim protutijelima kako bi se selektivno vizualizirali antigeni. Ova metoda se koristila da bi se utvrdio tip stanica koji eksprimira Sox2 u privremenim fetalnim zonama moždane kore tijekom fetalnog razvoja čeonog režnja mozga čovjeka. Dvostruko imunohistokemijsko bojanje je izvedeno korištenjem komercijalno dostupnih antitijela konjugiranih sa : peroksidazom hrena (HRP) i enzimom alkalne fosfataze (AP).

Nakon što su uzorci pripremljeni i označeni uslijedila je njihova deparafinizacija. Uzorci su se zagrijavali 60 minuta na 60 °C u hibridizacijskoj peći. Zatim su rehidrirani uranjanjem u otopinu Xylola 1 na 15 minuta a zatim u otopinu Xylola 2 na 5 minuta a onda uronjeni u otopine alkohola u silaznom nizu koncentracije; prvo 5 minuta u 100% alkoholu pa 5 minuta u 95% alkoholu, 5 minuta u 80% alkoholu te 5 minuta u 70% alkoholu i na kraju 5 minuta u dH<sub>2</sub>O. Slijedilo je ispiranje uzoraka u PBS-T (0,1%) 3x5 minuta. Pripremljen je citratni pufer : 2,1g limunske kiseline u 1 litri dH<sub>2</sub>O puferirana s NaOH na pH=6. Kako bi se otvorili epitopi na antigenima uzorci su kuhani u citratnom puferu u mikrovalnoj pećnici 25 minuta na 700W. Ohlađeni su na sobnoj temperaturi. Isprani su zatim 3x5 minuta u PBS-T (0,1%). Kako bi se spriječila endogena aktivnost enzima na uzorcima je napravljen predtretman. Otopina za predtretman se pripremila netom prije upotrebe dodavajući 300 mL MetOH u 100 mL dH<sub>2</sub>O te na samom kraju 400 µL H<sub>2</sub>O<sub>2</sub> koji je lako hlapljiv. Uzorci su se u predtretmanu držali 30 minuta na sobnoj temperaturi. Idući korak je bio priprema i nanošenje blocking otopine na uzorke. Uzorci su prekriveni sat vremena s blocking otopinom koja je sadržavala : 5% normalni serum konja i PBS-T (0,2%). Nakon uklanjanja blocking otopine uzorci su bili spremni za nanošenje antitijela.

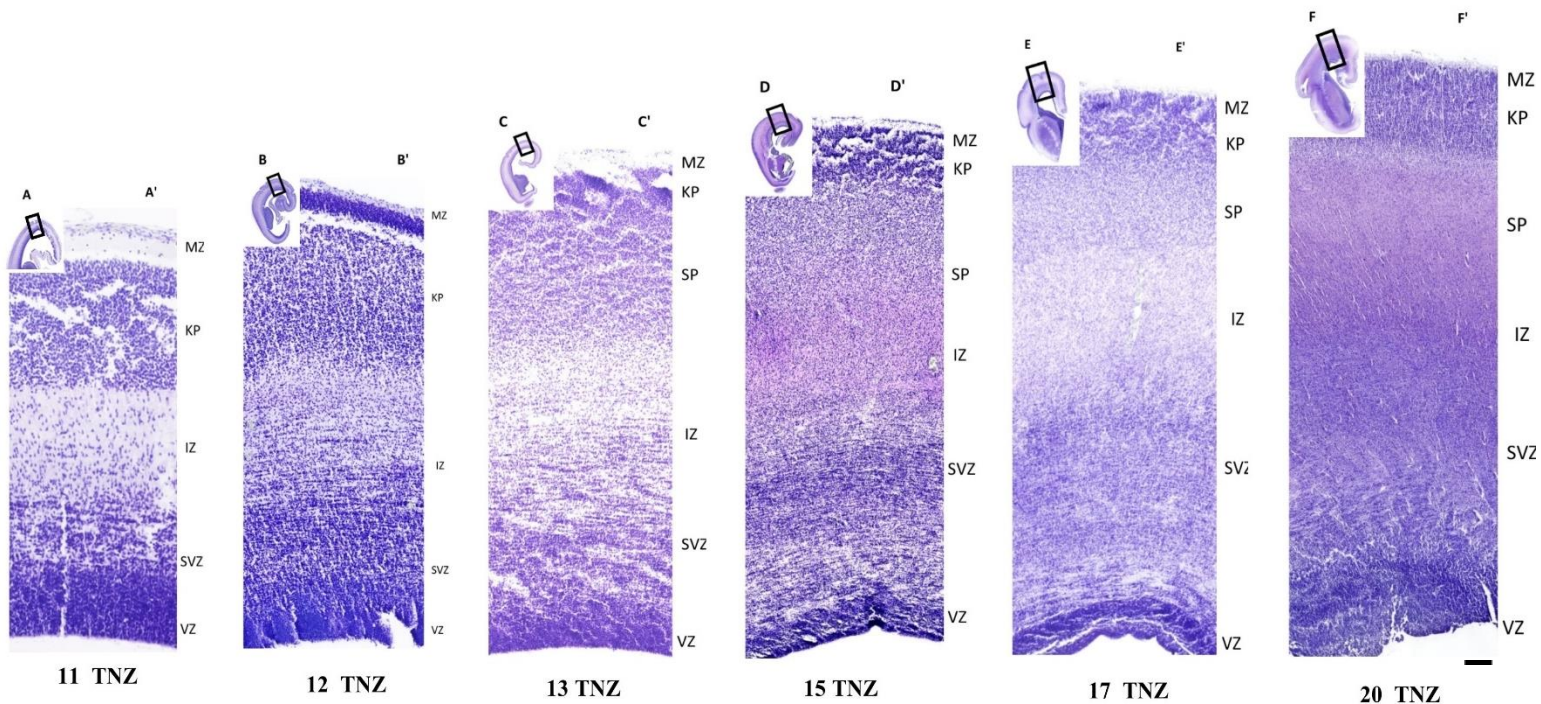
Uslijedila priprema primarnog antitijela u dvije kombinacije: anti-SOX2 (anti-mouse ) i anti-NeuN (anti-rabbit), te anti-SOX2 (anti-mouse) i anti-GFAP (rabbit) koji se apliciraju u blocking otopini u omjeru 1:500. Na svaki uzorak je dodana kombinacija primarnih antitijela aplicirana u prethodno pripremljenoj blocking otopini + 5% BSA. Uzorci su ostavljeni 48 sati u hladnjak na +4 °C. Nakon inkubacije su temperirani na sobnoj temperaturi te isprani 3x10 minuta u PBS-T (0,1%). Zatim su pripremljena sekundarna antitijela te u uzorci inkubirani s IgG anti-mouse-HRP/ anti-rabbit-AP kroz sat vremena. Poslije inkubacije sa sekundarnim antitijelima uzorci su bili isprani 3x10 min s PBS-T (0,1%). Uslijedilo je razvijanje DAB kromogene reakcije. Trajanje razvijanja varira ovisno o antigenima i tkivu koje se koristi u eksperimentu te je bilo potrebno pravovremeno zaustaviti reakciju vodom. Uzorci su isprani u običnoj vodi 1x5 minuta te onda u PBS-T (0,1%) 2x5 minuta. Nakon toga je razvijena AP kromogena reakcija u preporučenom razrjeđenju Red AP (Vector) u AP anti-rabbit IgG Polymer Reagent (Vector). Razvijanje se provodilo u mraku oko 20-30 minuta a može biti čak i do 24 sata ovisno o pojavi signala. Tkivo je bilo pod nadzorom da ne bi bilo previše crvene boje u pozadini. Reakcija je bila zaustavljena ispirući uzorke u PBS-T (0,1%) puferu a zatim u običnoj vodi po 5 minuta te ponovno u PBS-T (0,1%) puferu prije kontraobojenja.

Kontraobojenje je provedeno s Mayersovim hematoksilinom u razrjeđenju 1:3 sa destiliranom vodom u trajanju od 1 minute. Uzorci su isprani običnom vodom te dehidrirani uzlaznim tokom koncentracija alkohola 1x5 minuta u 70% alkoholu, 5 minuta u 80% alkoholu, 5 minuta u 95% alkoholu te 5 minuta u 100% alkoholu te na kraju u otopini Xylola. Nakon dehidracije na uzorke je nakapan Polymount medij za pokrivanje te su se poklopili pokrovnim stakalcima i sušili nekoliko dana prije skeniranja i analiziranja.

## 4. REZULTATI

### 4.1. Bojanje metodom po Nisslu kao pokazateljem citoarhitektonike

Nakon bojanja histoloških preparata, koronalnih presjeka kroz jednu hemisferu čeonog režnja fetalnih mozгова čovjeka, histološkom metodom po Nisslu uspješno su dobiveni rezultati koji su se za analizu skenirali pomoću uređaja Hammamatsu NanoZoomer 2.0 RS, skenera za preparate na predmetnim staklima koji ih pretvara u digitalne slike visoke rezolucije. Skenirane slike preparata se mogu pregledavati na računalu pomoću odgovarajućeg programa NDP.view2 u sučelju i analizirati baš kao i da se koristi mikroskop. Na slici 5. se mogu vidjeti obojana fetalna tkiva mozga u razdoblju od 11-20 TNZ te njihov postupni razvoj tijekom ranog i srednjeg fetalnog razdoblja, uz postepeno povećanje površine mozga, debljine buduće kore velikog mozga, gustoće stanica te promjene u citoarhitektonici i širini privremenih fetalnih zona kao rezultat histogenetskih procesa.



**Slika 5. Usporedni prikaz prereza tkiva dorzolateralne kore čeonog režnja mozga čovjeka obojanih histološkom metodom po Nisslu (Cresyl-violet) u različitim fazama fetalnog razvoja (11-20 TNZ).** U gornjim lijevim kutovima su umanjeni prikazi koronalnih presjeka kroz jednu hemisferu mozga čovjeka (A, B, C, D, E, F). Uokvirene regije su uvećane (A', B', C', D', E', F') pa se dobro uočava prijelazna laminacija kore. Također je istaknuta i citoarhitektonika slojeva te njena promjenjivost kroz rano (11 i 12 TNZ) i srednje (13, 15, 17 i 20 TNZ) fetalno razdoblje. TNZ= tjedan nakon začeća, VZ= ventrikularna zona,

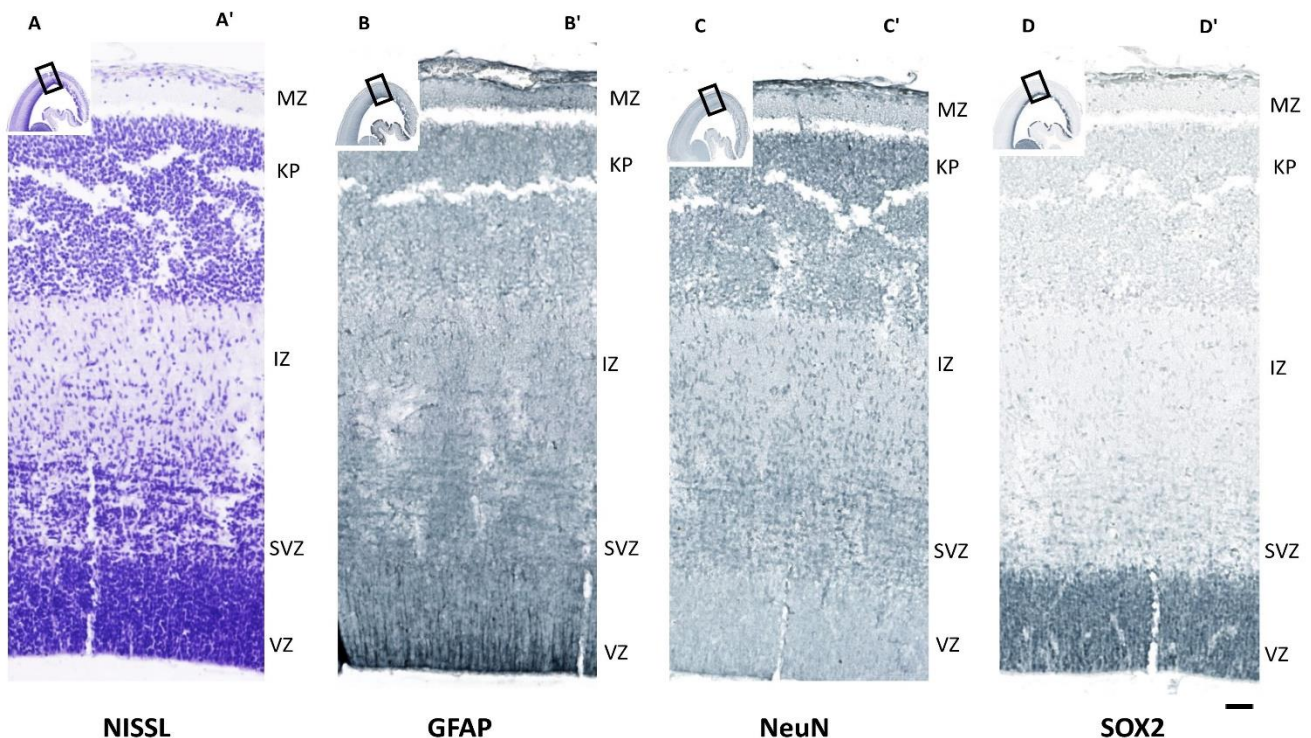


SVZ=subventrikularna zona, IZ=intermedijarna zona, SP= subplate zona, KP= kortikalna ploča, MZ= marginalna zona. Skala = 500 µm.

## 4.2. Imunohistokemijsko bojanje tkiva fetalnog mozga čovjeka

Uspješno provedeno imunohistokemijsko bojanje preparata rezultiralo je vizualizacijom praćenih antigena od interesa (SOX2, GFAP, NeuN). Zabilježena je njihova distribucija i obrazac ekspresije u privremenim fetalnim zonama čeonog režnja. Prateći po tjednima nakon začeca ekspresija i položaj tih antigena se mijenjao. Prerez (B') koji je obojan imunohistokemijskim markerom GFAP služi za obilježavanje i vizualizaciju makroglijalnih stanica astrocita, a prerez (C') koji je obojan imunohistokemijskim markerom NeuN služi za obilježavanje i vizualizaciju neurona. Na zadnjem prerezu desno (D') je vidljiv položaj markera za SOX2 predominantno u ventrikularnoj zoni (VZ). Prerez obojen metodom po Nisslu (Cresyl-violet) (A) služi za lakšu navigaciju kroz prijelazne slojeve čeonog režnja u razvoju (Slika 6.).

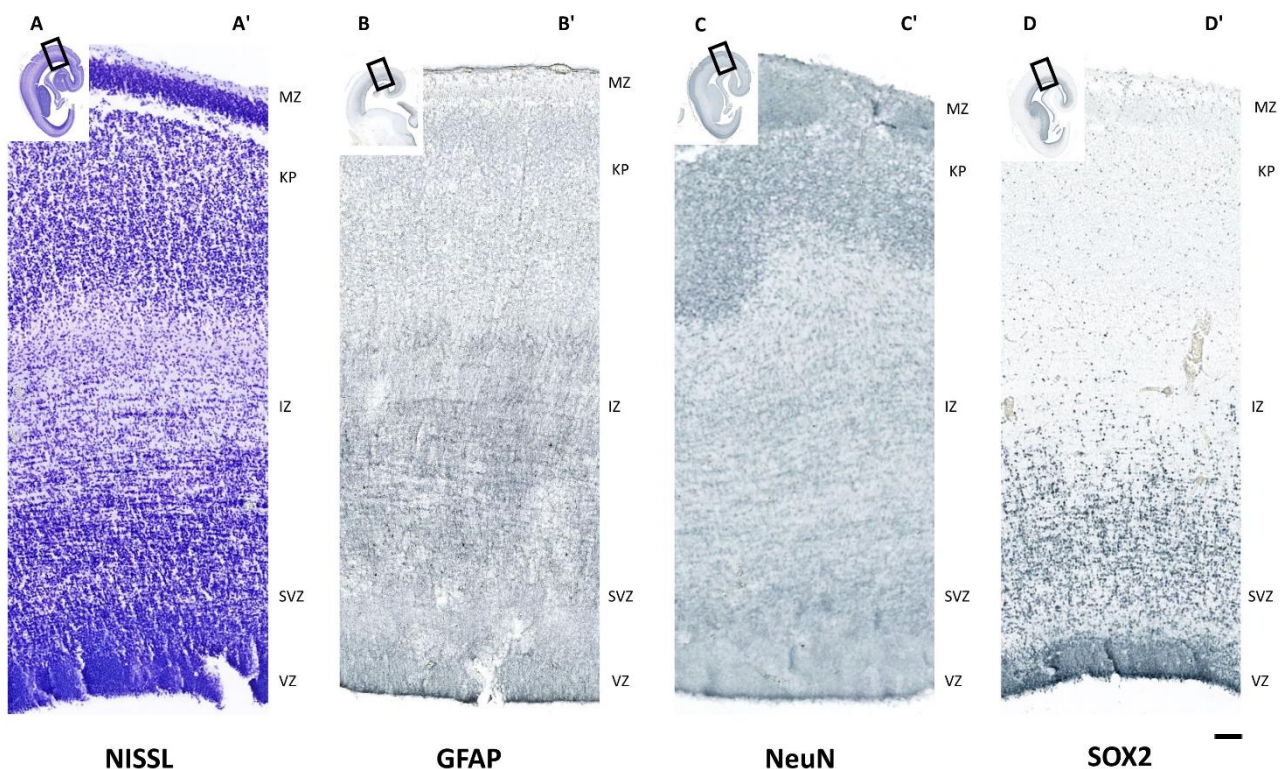
# 11 TNZ



**Slika 6. Koronalni prerezi tkiva kroz jednu hemisfere mozga tijekom 11. TNZ prikazanom imunohistokemijskim markerima GFAP (B), NeuN (C) i SOX2 (D), te bojanjem po Nisslu (A).** Iz koronalnih presjeka jedne hemisfere mozga čovjeka (A, B, C, D) paralelno su prikazane na većem povećanju reprezentativne slike moždane kore s označenim pripadajućim privremenim fetalnim zonama (VZ, SVZ, IZ, KP, MZ). Skala = 500 µm.

Intenzitet obojenosti pojedinim imunohistokemijskim markerom ukazuje na područje s povećanom ekspresijom tog antigena te njegovu glavninu lokaliziranost u tretiranome tkivu. Kontrast pozadine (pozadinsko bojanje) također određuje i koliko je dugo trajalo razvijanje u DAB te je prema tome na nekim uzorcima svjetliji kontrast a na nekima tamniji. GFAP antigen je raspršeno distribuiran predominantno po subventrikularnoj (SVZ) i intermedijarnoj zoni (IZ) (B') dok s druge strane antigen NeuN je lociran u stanicama koje zauzimaju glavninu dviju zona prema pijalnoj površini (KP, MZ) (C'). Iz prereza obojenog po Nisslu (A') može se uočiti da dolazi i do promjene u citoarhitekturi tkiva. SOX2 antigen je vizualiziran nakon specifičnog vezanja sa SOX2 antitijelom (B') te se njegov položaj u stanicama u VZ proširuje i na subventrikularnu zonu (SVZ) (Slika 7.).

## 12 TNZ

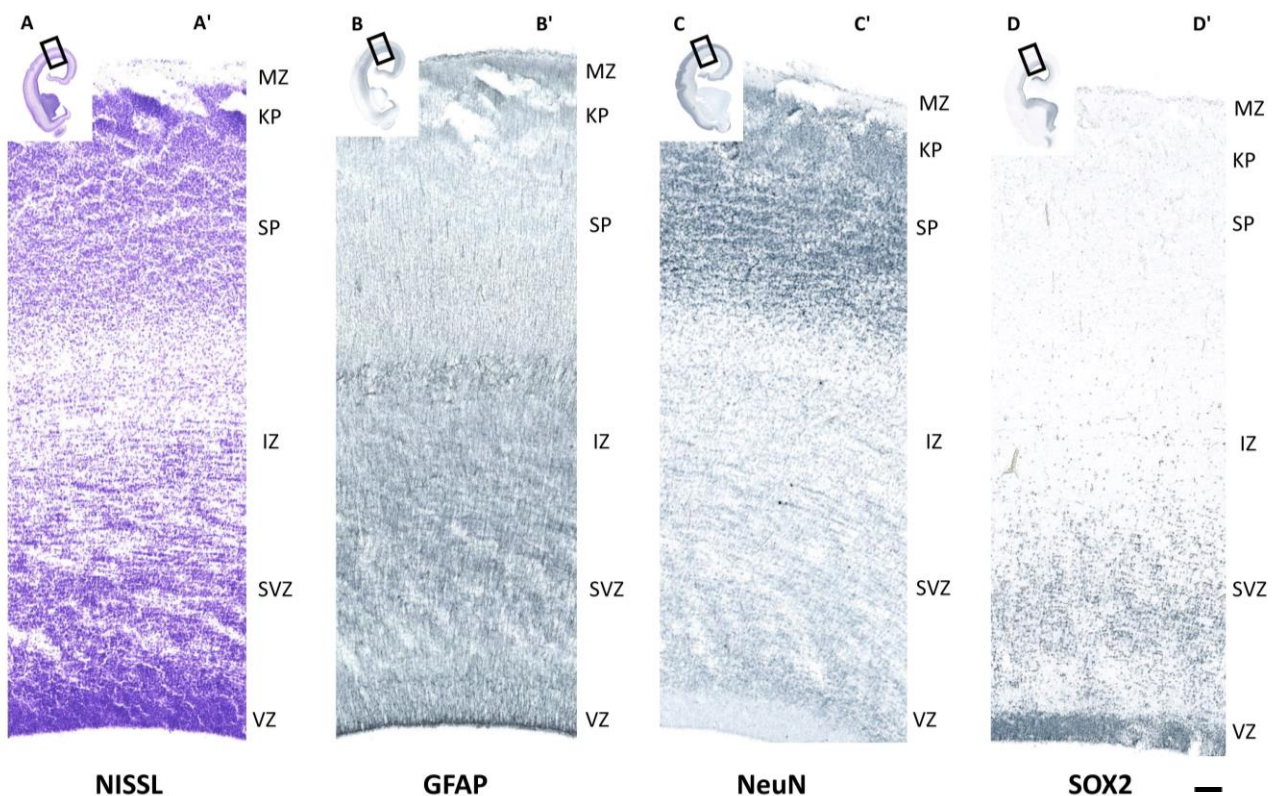


**Slika 7. Koronalni presjek i prikaz dorzolateralne kore čeonog režnja tijekom 12. TNZ, nakon bojanja imunohistokemijskim markerima.** Nakon tretmana antitijelima: GFAP, NeuN i SOX2 uzorci prereza mozga (B', C' i D') tijekom ranog fetalnog razdoblja (12 TNZ) pokazuju položaj njihovih antigena u privremenim zonama čeonog režnja. Skala = 500  $\mu$ m.



Na početku srednjeg fetalnog razvoja broj neurona se povećava i postmitotske stanice sve više migriraju, uz pomoć stanica radijalnih glija koje su im okosnica, prema svojim ciljanim destinacijama u zonama bližima pijalnoj površini gdje se koncentriraju i stvaraju deblji sloj prospektivne moždane kore, što pokazuje i signal nakon obilježavanja markerom za neurone, NeuN. Vidljiva je nova privremena fetalna zona – subplate (SP). Nissl obojeni preparat (A') pokazuje subplate zonu (SP). Preparat (B') obilježen antitijelom GFAP pokazuje izraženiji signal antigena velikim dijelom i u intermedijarnoj zoni (IZ), te ventrikularnoj zoni (VZ) i subventrikularnoj zoni (SVZ). Marker neurona NeuN je najizraženiji u tkivu (C') osobito u kortikalnoj ploči (KP) i subplate zoni (SP). SOX2 (D') je i dalje intenzivno prisutan u stanicama u ventrikularnoj (VZ) kao i subventrikularnoj zoni (SVZ) (Slika 8.).


## 13 TNZ



**Slika 8. Imunohistokemijsko obojena tkiva mozga čovjeka tijekom 13. tjedna nakon začeća.** Tijekom početka srednjeg fetalnog razdoblja, na koronalnim prerezima mozga, odnosno jedne njegove hemisfere (A, B, C, i D) uočava se malo veći stupanj razvoja i diferenciranosti strukture dorzolateralne moždane kore čeonog režnja u odnosu na faze razvoja koje mu prethode. Skala = 500  $\mu$ m.

Kroz srednje fetalno razdoblje dolazi do progresivnog zadebljanja privremenih fetalnih zona, te regionalne specifikacije. Obojena tkiva pokazuju tendenciju glijalnih stanica i neurona prema većem stupnju uređenja i raspodjele. Gustoća stanica je znatno povećana u svim fetalnim zonama moždane kore što se vidi iz Nissl obojenog prereza (A'). Subventrikularna zona (SVZ) je zbog uzastopne proliferacije dobila znatno na svome volumenu. Fibrozni astroцити obilježeni sa GFAP markerom (B') prevladavaju u subventrikularnoj zoni (SVZ) a također i u intermedijarnoj zoni (IZ). Velik broj neurona obilježenih sa NeuN (C') je smješteno u površnijim kortikalnim zonama (SP, KP). Tijekom 15. tjedna nakon začeca transkripcijski faktor SOX2 je i dalje eksprimiran intenzivno u ventrikularnoj zoni i subventrikularnoj zoni (SVZ) (Slika 9.).

## 15 TNZ

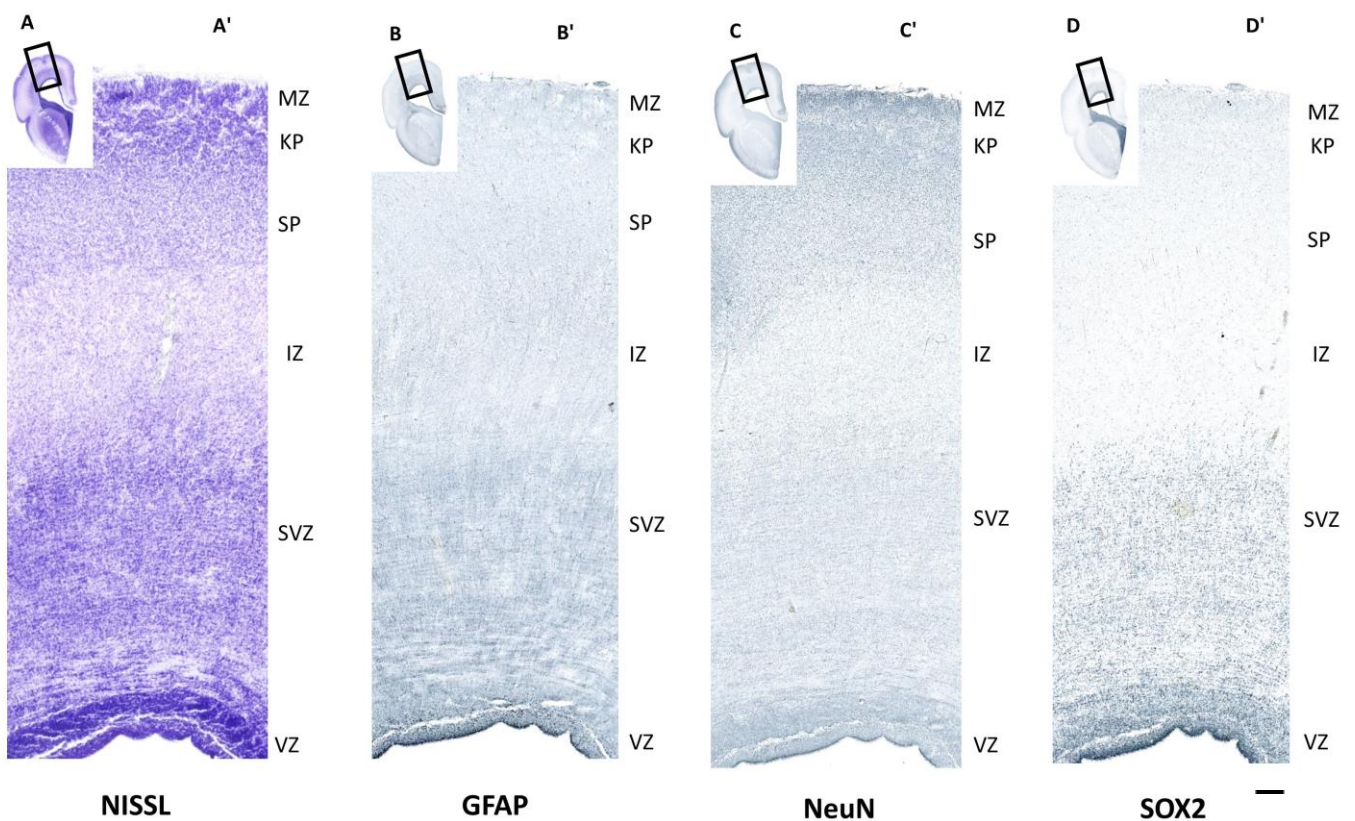


**Slika 9. Usporedba tkivnih prereza tijekom 15. tjedna nakon začeca obojanih imunohistokemijskom metodom (IHC) i histološkom metodom po Nisslu. Prikaz dorzolateralne moždane kore čeonog režnja na koronalnom presjeku (A', B', C', i D'). Skala = 500  $\mu$ m.**



Tijekom 17. tjedna nakon začeća na tretiranim preparatima se može vidjeti kako se proliferacija polako usporava tako i signal SOX2 slabi u proliferativnim zonama (VZ i SVZ). Važno je napomenuti da se u tom razdoblju paralelno odvija i niz drugih histogenetskih procesa kao što su molekularna i stanična specifikacija, neuronalna agregacija, rast aksona i razvoj dendritičkih razgranjenja. Najveću površinu zauzimaju subventrikularna zona (SVZ) i intermedijarna zona (IZ) od koje se kasnije razvija tzv. bijela tvar. Astrociti su raspršeni uglavnom po svim kortikalnim zonama. Neuronu se nakupljaju na svojim predodređenim destinacijama, prvenstveno u KP, kao i u SP. Međutim signal markera transkripcijskog faktora SOX2 slabi iako je i dalje prisutan u VZ, te SVZ. Zanimljivo je da SOX2-imunopozitivne stanice su prisutne i u pojedinim stanicama u KP i SP. (Slika 10.)


## 17 TNZ



**Slika 10. Prikaz usporednih koronalnih prereza kroz fetalni mozak tijekom u 17. tjednu nakon začeća.** Usporednim prikazom uzoraka koronalnih presjeka moždanih hemisfera (A, B, C, i D) te uvećanih uokvirenih dijelova dorzolateralne moždane kore čeonog režnja (A', B', C' i D') vidi se distribucija histokemijskih markera po privremenim fetalnim zonama. Skala = 500  $\mu\text{m}$ .

Zamjećuje se karakteristični široki sloj kompaktne kortikalne ploče (KP) te se lako uočava široka subplate zona (SP) neposredno ispod spomenute kortikalne ploče. S porastom razvojne dobi i odmaknućem prema 20. tjednu nakon začeća, proliferativna ventrikularna zona (VZ) se smanjuje površinom. Uočava se i znatno veća gustoća i kompaktnost stanica u tkivu (A') obojenom metodom po Nisslu (Cresyl-violet). Preparat označen imunohistokemijskim markerom GFAP (B) pokazuje lokalizaciju svog antigena u svim privremenim fetalnim zonama dorzolateralne moždane kore čeonog režnja (B'). Tri površinske zone (SP, KP i MZ) koje čine strukturu buduće moždane kore odraslog mozga pokazuju najizraženiji signal markera NeuN, što upućuje na homogenu lokaliziranost neurona na prerezu kroz hemisferu mozga (C) i na uvećanom prikazu dorzolateralne kore čeonog režnja (C'). Gen od interesa SOX2 je eksprimiran u VZ u znatno manjoj količini dok signal u SVZ polako isčezava (D i D'). Rijetke imunopozitivne stanice zamijećene su u SP i KP. (Slika 11.).

## 20 TNZ



**NISSL**

**GFAP**

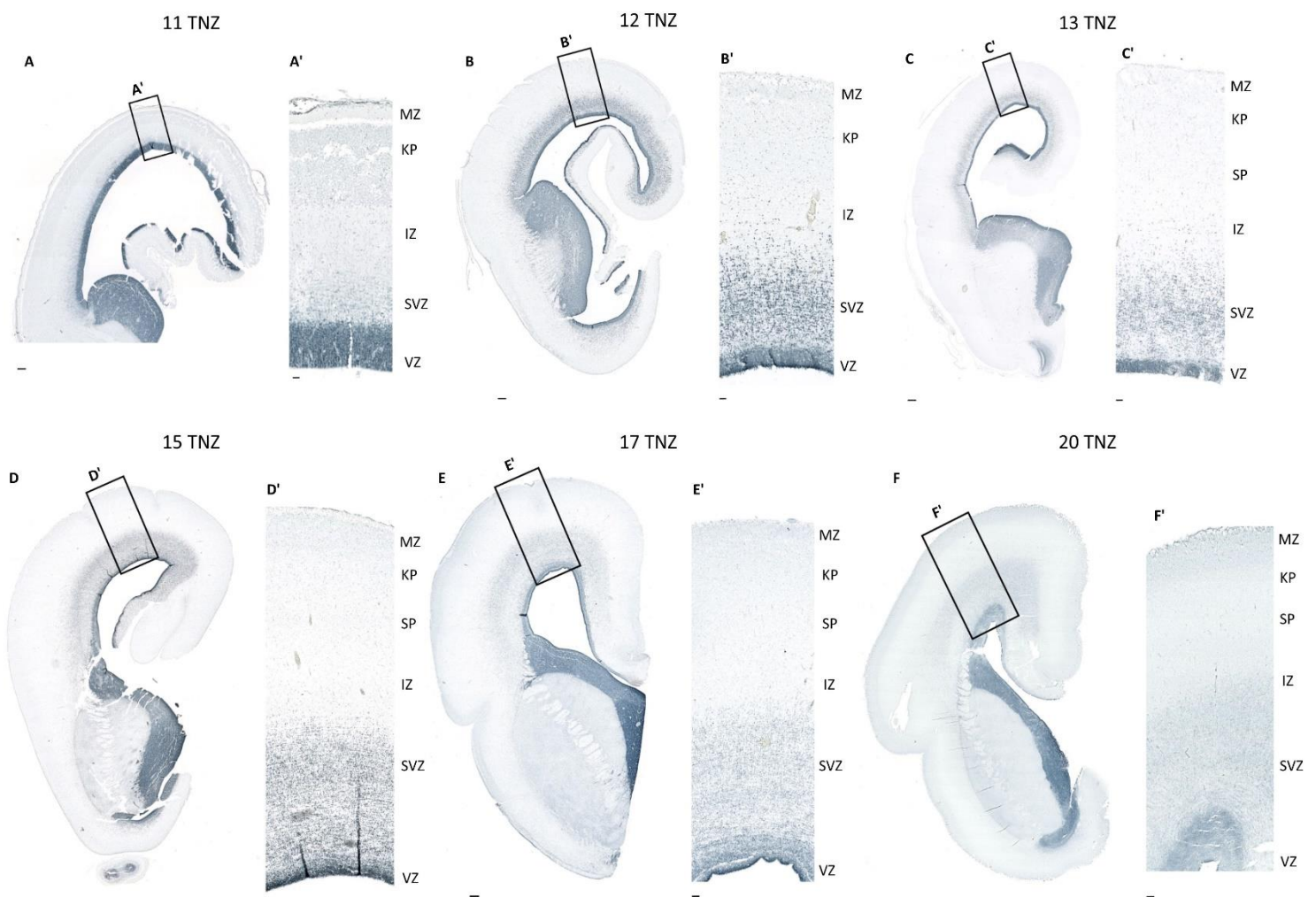
**NeuN**

**SOX2**

**Slika 11.** Histološki preparati mozga čovjeka tijekom 20. tjedna nakon začeća nakon bojanja imunohistokemijskom metodom (IHC) i histološkom metodom po Nisslu (A, B, C i D) pokazuju da dolazi i do homogenije raspodjele neurona i glija stanica po privremenim fetalnim zonama. Skala = 500  $\mu$ m.



Nakon imunohistokemijskog bojanja antigena od interesa i njegovog specifičnog vezanja sa antitjelom anti-SOX2 mogu se pratiti njegove promjene u ekspresiji i distribuciji kroz prolazne fetalne zone. Usporedni prikaz omogućuje uočavanje postupnog progresa u razvoju fetalnog mozga od 11. do 20. tjedna nakon začeća. Ekspresija SOX2 gena tijekom 11. TNZ je homogena i najveća u VZ (A'). Postupno se uočava i njegovo širenje ekspresije na SVZ kroz 12., 13. i 15. TNZ (B',C', i D'). Međutim tijekom kasnog srednje fetalnog razdoblja (17. i 20. TNZ) ekspresija SOX2 se polako smanjuje ali je i dalje vidljiva u VZ i SVZ (E' i F') (Slika 12.)



**Slika 12. Promjene u lokalizaciji i distribuciji antigena SOX2 nakon imunohistokemijskog bojanja pomoću antitijela za SOX2, praćene kroz rano i srednje fetalno razdoblje.** Koronalni prerezi kroz jednu hemisferu mozga čovjeka (A, B, C, D, E i F) prikazuju generalni status promjene u ekspresijskom obrascu transkripcijskog faktora SOX2. Uokvireni dijelovi prikaza hemisfera (A', B', C', D', E' i F') su izrezani i povećani kako bi se olakšao uvid u položaj

privremenih fetalnih zona (VZ= ventrikularna zona, SVZ= subventrikularna zona, IZ= intermedijarna zona, SP= subplate zona, KP= kortikalna ploča te MZ= marginalna zona). Skala za prikaze hemisfera (A, B, C, D, E, i F) = 200  $\mu$ m. Skala za uvećane prikaze čeonog režnja = 500  $\mu$ m.

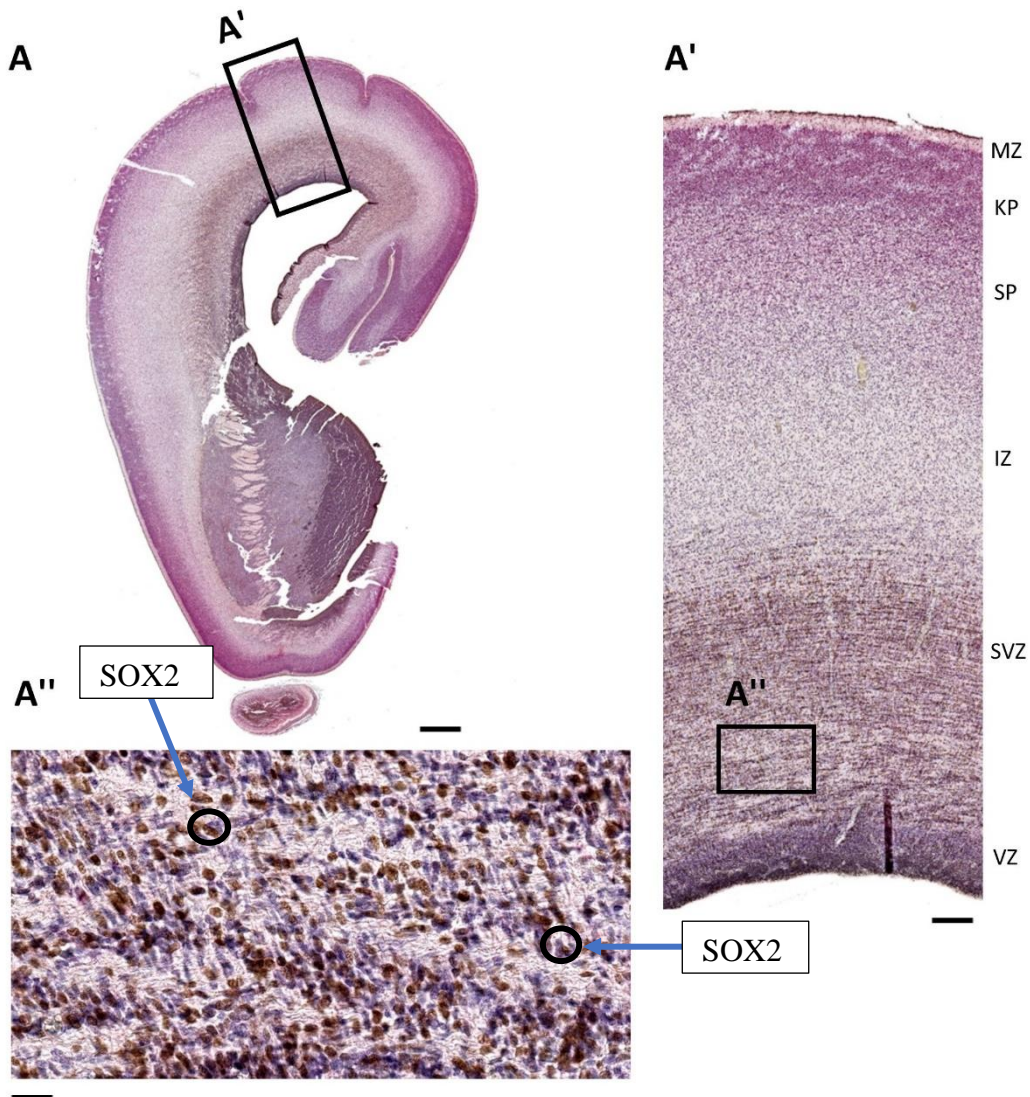
Budući da su ventrikularna zona (VZ) i subventrikularna zona (SVZ) proliferativne zone, u njima je prisutna najveća ekspresija SOX2 osobito tijekom ranog fetalnog razdoblja i početka srednje fetalnog razdoblje. Kako se stopa proliferacije stanica smanjuje u odmaklim stadijima srednje fetalnog razvoja mozga, tako dolazi i do smanjenja broja SOX2- imunopozitivnih stanica u proliferativnim zonama. Međutim, zamjetan je pomak ekspresijskog obrasca SOX2 iz VZ prema SVZ, a u kasnijem srednje fetalno razdoblju zamijećene su pojedine SOX2- imunopozitivne stanice i u KP i SP .

### **4.3. Utvrđivanje tipa stanica koje eksprimiraju SOX2**

#### **4.3.1. Dvostruko imunohistokemijsko bojanje SOX2/NeuN**

Metodom dvostrukog imunohistokemijskog bojanja SOX2 (smeđe obojene stanice) i NeuN (crveno obojene stanice) na koronalnom presjeku kroz fetalni mozak 15. tjedna nakon začeća nisu zamijećene kolokalizirane stanice u VZ i SVZ. U tim zonama se mogu uočiti smeđe obojane stanice koje eksprimiraju SOX2. Crveno obojane stanice koje eksprimiraju NeuN smještene su prvenstveno u SP i KP. Ljubičasto obojenje je rezultat kontraobojenja provedenog Mayersovim hematoksilinom koji služi kao citoarhitektonski marker. Stanice u SP, a osobito u KP pokazuju intenzivnu imunoreaktivnost na NeuN, neuronalni marker. (Slika 13.)

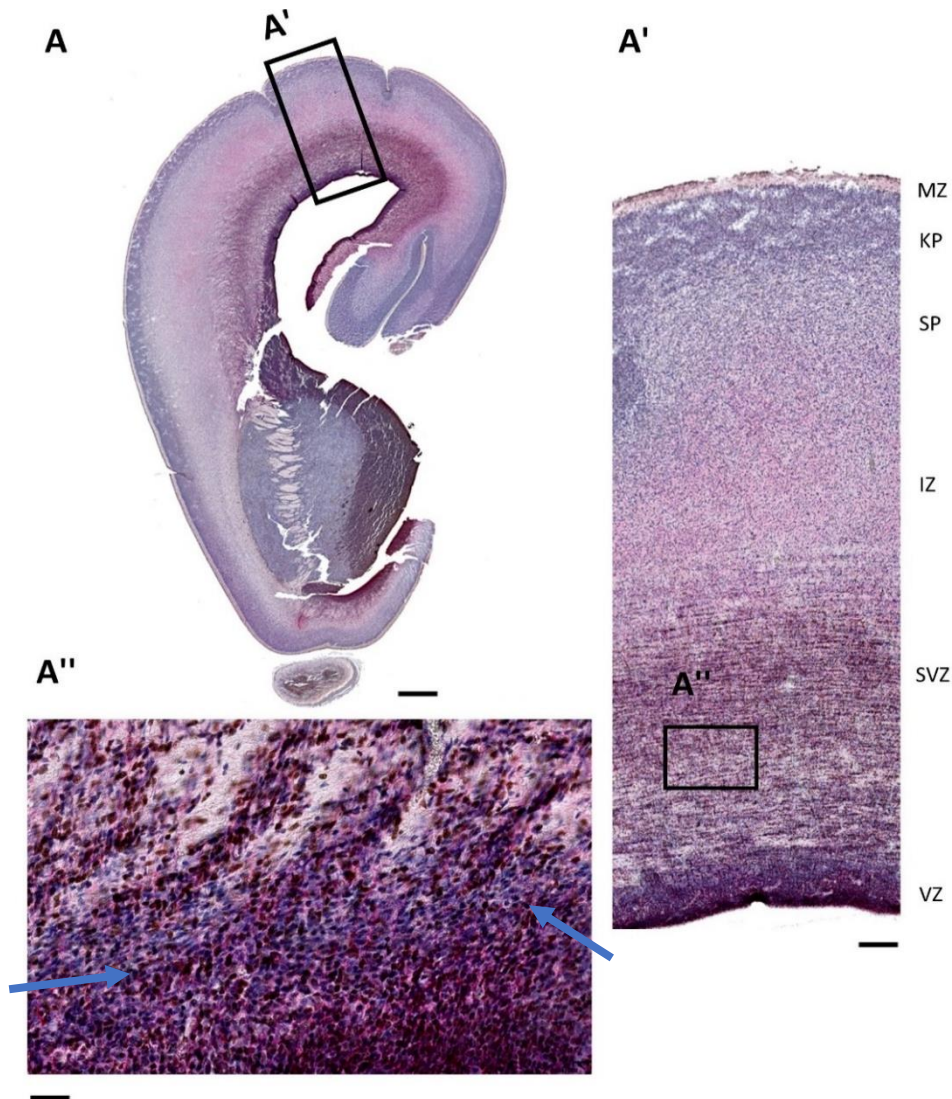




**Slika 13. Koronalni presjek kroz fetalni mozak čovjeka 15.tjedna nakon začeća obojen dvostrukom imunohistokemijskom metodom markerima SOX2/NeuN.** Slika prikazuje izdvojeni presjek kroz jednu hemisferu mozga čovjeka (A) tijekom srednjeg fetalnog razvojnog razdoblja (gore). Desno se nalazi uvećani dio dorzolateralne kore čeonog režnja (A') s naznačenim privremenim fetalnim zonama. Dolje je slika (A'') znatno povećanog područja koje zahvaća ventrikularnu (VZ) i subventrikularnu (SVZ) zonu. Skala za prikaz hemisfere= 200  $\mu\text{m}$ . Skala za uvećane prikaze dorzolateralne kore čeonog režnja = 500  $\mu\text{m}$ .

### 4.3.2. Dvostruko imunohistokemijsko bojanje SOX2/GFAP

Metodom dvostrukog imunohistokemijskog bojanja SOX2 (smeđe obojene stanice) i GFAP (crveno obojene stanice) na koronalnom presjeku kroz fetalni mozak 15. tjedna nakon začeća primjećuju se neke stanice koje djeluju kolokalizirane u VZ i SVZ (strelice). Pod prikazom dolje (A'') koji predstavlja dio površine ventrikularne (VZ) i subventrikularne (SVZ) zone mogu se uočiti strelicama označene stanice koje ekspimiraju i SOX2 i GFAP (sva mjesta preklapanja smeđeg signala markera SOX2 i crvenog signala markera GFAP). Međutim, zbog specifičnog izgleda GFAP- imunopozitivnih stanica, potrebno je te rezultate potvrditi dodatnim eksperimentima, uključujući dvostrukom imunofluorescencijskom imunohistokemijom. Ljubičasto obojenje je rezultat kontraobojenja provedenog s Mayersovim hematoksilinom koji služi kao citoarhitektonski marker (Slika 14.)



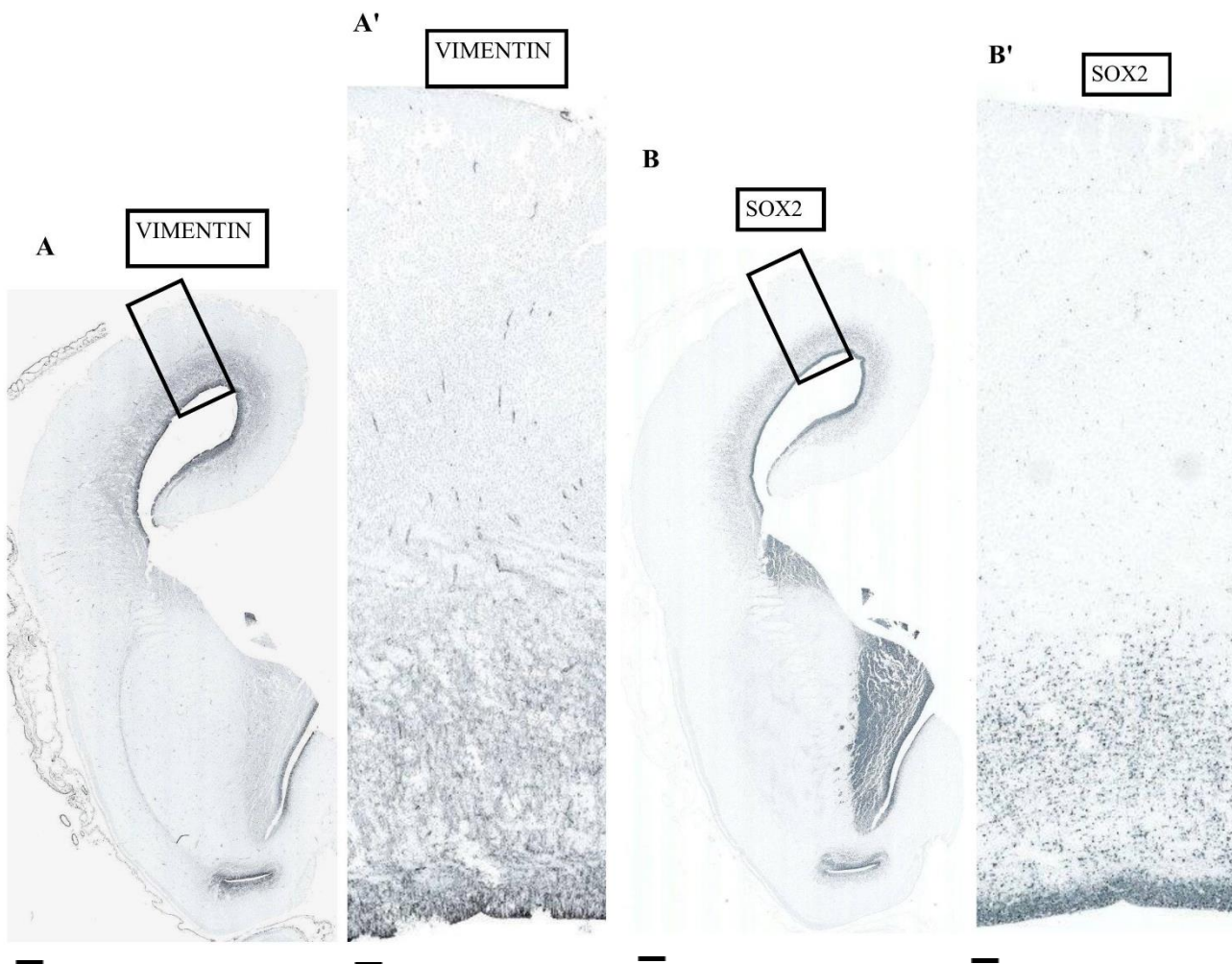
Slika 14. Koronalni presjek kroz fetalni mozak čovjeka 15. tjedna nakon začeća obojen dvostrukom imunohistokemijskom metodom markerima SOX2/GFAP. Na prikazanome



presjeku kroz moždanu hemisferu (A) je označen crnim okvirom dio koji je izdvojen i uvećano prikazan desno (A') kao dorzolateralna kora čeonog režnja. Skala za prikaz hemisfere= 200  $\mu\text{m}$ . Skala za uvećane prikaze dorzolateralne kore čeonog režnja = 500  $\mu\text{m}$ .

#### 4.3.3. Imunohistokemijsko bojanje markerima za vimentin i SOX2

S obzirom na to da je protutijelo anti-Vimentin koje uspješno radi na uzorcima razvijeno u mišu (anti-mouse), jednako kao i protutijelo SOX2, nije bilo moguće izvesti dvostruko bojanje. Stoga su korišteni susjedni rezovi (narezani na debljinu od 4 $\mu\text{m}$ ) obojani imunohistokemijski s protutijelima anti-Vimentin, te anti-SOX2. Vimentin je lociran u stanicama VZ i SVZ, kao i SOX2 (slika 15).



**Slika 15. Imunohistokemijska analiza Vimentina (A, A') i SOX2 (B, B') na susjednim rezovima debljine 4  $\mu\text{m}$  na koronalnom presjeku kroz fetalni mozak čovjeka 15. TNZ. Prikazuje da su oba markera smještena u VZ i SVZ. Skala za prikaz hemisfere= 200  $\mu\text{m}$ . Skala za uvećane prikaze dorzolateralne kore čeonog režnja = 500  $\mu\text{m}$ .**

## 5. RASPRAVA

Fetalni razvoj čeonog režnja mozga čovjeka je obilježen mnoštvom histogenetskih događaja koji prate vremenski tok razvoja te se međusobno vremenski preklapaju. Karakteristično je i to što neuroni koji izgrađuju budući koru velikoga mozga ne nastaju lokalno u kori, nego se proces neurogeneze odvija u proliferativnim zonama (VZ, SVZ). Razvoj ovisi i o raznolikosti molekularnih mehanizama i ekspresiji gena koja je prostorno i vremenski regulirana. Važno je da kontrolni mehanizmi nadziru i reguliraju preciznu i pravilnu ekspresiju svih gena potrebnih za rast, razvoj i specijalizaciju neuralnog tkiva od samog početka embrionalnih razvojnih događaja pa sve do postnatalnih faza, ali i dalje u odraslo doba (Johnson i sur. 2009). Svi neurogenetski i histogenetski procesi se odvijaju posredovanjem i prenošenjem signala u stanicama putem signalnih molekula. Funkcionalnost signalnih puteva ovisi o koncentracijskim gradijentima transkripcijskih faktora u stanici. Umreženost signalnih puteva i međusobna interakcija njihovih sastavnih molekula u silaznim putevima određuje krajnji ishod staničnih i izvanstaničnih procesa koji su uključeni u neurogenezu (Mallamaci 2011). Poznato je da sav razvoj neuralnog tkiva kreće od specijaliziranih neuralnih matičnih stanica s višestrukim diferencijacijskim potencijalom (Kennea i Mehmet 2002; Qu i Shi 2009). Kao jedan od glavnih regulatora svojstva matičnosti, gen *SOX2* i njegov produkt transkripcijski faktor *SOX2* ima najveću stopu ekspresije u fazi nediferenciranosti odnosno tijekom simetričnih dioba matičnih stanica. Kako je učestalost asimetričnih dioba matičnih stanica veća tako nastaje i veći broj neuralnih progenitorskih stanica koje se diferenciraju u pojedine tipove stanica tkiva živčanog sustava. Za očekivati je bilo i da će se ekspresija gena *SOX2* smanjiti (Slika 12.).

Ovo istraživanje je dalo uvid u progresiju razvoja dorzolateralne moždane kore čeonog režnja. Nakon bojanja tkivnih prereza histološkom metodom po Nisslu (Cresyl-violet) rezultati su pokazali kako se postupno povećava ukupna površina fetalnog moždane kore od 11. pa do 20. tjedna nakon začeća. Slika rezultata (Slika 5.) je pokazala kako je debljina kore znatno veća u srednjem (osobito 17. i 20. TNZ) u usporedbi s ranim fetalnim razdobljem (11., 12. TNZ). Jasno je i uočljiva karakteristična laminacija stijenke telencefalona. Nissl obojeni preparati služe i za određivanje položaja privremenih fetalnih zona čije se granice zahvaljujući tom bojanju mogu lako razabrati. Ventrikularna zona (VZ) koja je smještena uz rub moždanih šupljina tj. ventrikula građena je od gustog sloja homogenih neuroepitelnih stanica i glavna je proliferativna zona tijekom razvoja moždane kore. Zatim se vidi (Slika 5.) subventrikularna

zona (SVZ) koja nastaje iznad ventrikularne zone te čini sekundarnu proliferativnu zonu u kojoj će nastati neuroni i ostale stanice makroglije. Slijedi intermedijarna zona (IZ) koja je dosta šira od prethodne dvije te kroz nju migriraju nezreli neuroni preko izduženih ogranaka radijalnih glija stanica ali se kroz nju protežu i aksonski snopovi. Subplate zona (SP) je privremena fetalna zona heterogene stanične populacije, bogate ekstracelularnim matriksom u kojoj se pojavljuju i uspostavljaju prve sinapse te rastu aksoni. Iznad nje se uočava (Slika 5.) kortikalna ploča (KP), sloj kompaktno raspoređenih stanica neurona koji su tu dospjeli nakon migracije iz dublje smještenih proliferativnih zona a s njihovim daljnjim pristizanjem se povećava i njena debljina. Čini osnovu buduće moždane kore (zajedno s MZ i SP) a lako je uočljiva na preparatima obojanim po Nisslu (Slika 5.). Na samom gornjem rubu vidi se marginalna zona (MZ) a sadrži najranije nastale neurone (Bystron i sur. 2008). Također se po rezultatima (Slike 6,7,8,9,10 i 11.) vide i promjene u gustoći populacija stanica koja se mijenja s vremenom a također i cjelokupna slika citoarhitektonike proučavanih tkivnih prereza koja je dobivena nakon vezanja boje Cresyl-violet na kisele ribosomske RNA u citoplazmi stanica. Kako neuralne matične stanice konstantno proliferiraju tako će novonastale progenitorske stanice diferencirati u neurone, astrocite i oligodendrocite. Diferencirane stanice migriraju iz unutrašnjosti prema vanjskim zonama te se tako zapravo širi površina privremenih zona i dolazi do zadebljanja istih ovisno o kondenziranosti i gustoći populacije stanica koje ih naseljavaju.

Mapiranje genske ekspresije pojedinačnih proteina te njihove distribucije u privremenim zonama čeonog režnja kroz određena razdoblja pomoću metode imunohistokemijskog bojanja, jedan je od koraka u generalnom profiliranju proteina u mozgu (Uhlén i sur. 2015). Imunohistokemija je metoda koja je bila pogodna za eksperiment budući da uključuje selektivnu identifikaciju antigena od interesa (SOX2, GFAP, te NeuN) koristeći se principom specifične reakcije vezanja odgovarajućeg antitijela na svoj antigen. Međutim prije detekcije antigena bilo je potrebno uzorke tkiva inkubirati određenom otopinom kako bi se uklonila mogućnost nespecifičnog vezanja antitijela za slična mjesta na drugim proteinima kao što su to epitopi na ciljanom antigenu. Budući da bi takvo nespecifično vezanje antitijela uzrokovalo jako pozadinsko obojenje i lažno pozitivne rezultate tkiva su blokirana puferom sa BSA. S druge strane, metodu imunofluorescencije (IF) karakterizira uporaba specifičnih antitijela koja su kemijskim putem konjugirana na fluorescentne boje (fluorofore). Prvenstveno je bilo zamišljeno koristiti ovu metodu za određivanje tipa stanica koje ekspimiraju SOX2 antigen ali je u preliminarnim eksperimentima bilo utvrđeno da su uzorci ljudskog postmortalnog tkiva imali jak autofluorescencijski signal koji je ometao vizualizaciju

imunofluorescencijskog signala. U jednoj od prethodnih studija (Malik i sur. 2013) je pomoću dvostrukog imunofluorescencijskog bojanja, dokazana prisutnost eksprimiranoga SOX2 u stanicama radijalnih glija. Korišteni su bili markeri SOX2/Vimentin, budući da je Vimentin služio kao marker za radijalne glija stanice. Radijalne glija stanice s iznimno izduženim polovima, nastaju u vrlo ranim fazama razvoja i osim toga što služe neuronima kao okosnica za migraciju, mogu poslužiti i kao neuralne matične stanice (Bystron i sur. 2008). Stoga je u ovoj studiji umjesto imunofluorescencije korištena zamjenska metoda dvostrukog imunohistokemijskog bojanja.

Imunohistokemijska analiza transkripcijskog faktora SOX2 je uspješno provedena i dala je rezultate praćenog markera (Slika 12.) a koji su pokazali na obojenim uzorcima koronalnih presjeka tkiva hemisfera mozga te također potvrdili i na uvećanim prikazima čeonih režnjeva, pomak u distribuciji SOX2- imunopozitivnih stanica iz proliferativne ventrikularne zone (VZ) u ranom fetalnom razdoblju, prema subventrikularnoj zoni (SVZ) u srednjem fetalnom razdoblju. Također je uočeno i postepeno smanjivanje u ekspresiji SOX2 tijekom kasnog srednje fetalnog razvoja što se sukladno slaže s dosadašnjim istraživanjima. Smanjenje ekspresije SOX2 u neuralnim matičnim stanicama je proporcionalno s porastom stanične diferencijacije u okolnom tkivu (Cavallaro i sur. 2008). Zanimljivo je da je tijekom kasnog srednje fetalnog razdoblja, nekolicina SOX2- imunoreaktivnih stanica zapažena u subplate zoni (SZ) te u kortikalnoj ploči (KP). Međutim njihova uloga u tim zonama zasada ostaje nepoznata. To za sobom povlači nova znanstvena pitanja koja će biti subjekt budućih istraživanja.

Dvostrukim imunohistokemijskim bojanjem uzoraka fetalnih mozgova starosti 15 tjedana nakon začeća utvrđeno je koji tip stanica eksprimira SOX2. Koristeći duple markere SOX2/NeuN te SOX2/GFAP rezultati su pokazali (Slika 14.) da je uočena kolokalizacija SOX2 zajedno s GFAP dok s druge strane nije uočena kolokalizacija SOX2 sa NeuN (Slika 13.). Kolokalizacija je bila uočena (Slika 14.) preklapanjem dvaju signala (smeđe obojenih stanica sa SOX2 te crveno obojenih stanica sa GFAP). Dvostruko imunohistokemijsko bojanje SOX2/Vimentin nije bilo izvedeno budući da ta metoda zahtjeva korištenje dvaju antitijela koja su proizvedena u različitim vrstama a u ovom slučaju su antitijela anti-SOX2 i anti-Vimentin bili proizvedeni u mišu (anti-mouse). Stoga je alternativa bila bojanje dvaju susjednih rezova tkiva mozga (15.TNZ) imunohistokemijskim bojanjem, jednog s anti-SOX2 a drugog s anti-Vimentin. Rezultati su pokazali (Slika 15.) da je SOX2 lokaliziran u ventrikularnoj (VZ) i subventrikularnoj zoni (SVZ) a jednako tako je uočena (Slika 15.) i lokaliziranost Vimentina u tim dvijema zonama.

Nakon ovog istraživanja može se vidjeti kako se dobiveni rezultati slažu s do sada poznatim rezultatima koji su proizašli iz prethodnih istraživanja dugih autora (Malik i sur. 2013, Episkopou 2005, Graham i sur. 2003.) ali su i otvorena neka nova saznanja kojima bi se trebalo posebno posvetiti, odnosno o kojima je potrebno još detaljnije istraživati te ih razjasniti. Poznavanje i proučavanje neurogenetskih i histogenetskih procesa dovodi do specifičnijih i detaljnijih saznanja o razvoju mozga i moždanih struktura. Ispitujući molekularne mehanizme te njihove komponente i uključenost okolišnih čimbenika proširuje se znanje o razvojnoj neuroznanosti što omogućava bolje razumijevanje podrijetla i nastanka živčanog sustava ali i njegovu evoluciju.

## 6. ZAKLJUČAK

(1) Prerezi tkiva fetalnih mozгова su uspješno obojani histološkom metodom po Nisslu (Cresy-violet), te su očekivano uočene promjene kako u moždanoj kori, tako i u populaciji stanica u periodu od 11-20 tjedna nakon začeća. Zapažene su promjene u debljini moždane kore tijekom ranog fetalnog razdoblja (11., 12. TNZ) u odnosu na srednje fetalno razdoblje (13., 15., 17., 20. TNZ) kada je moždana kora znatno deblja.

(2) Privremene fetalne zone i granice među njima su uspješno vizualizirane na Nissl preparatima koji je poslužio kao citoarhitektonski marker.

(3) Imunohistokemijskom metodom su vizualizirani markeri SOX2, NeuN, GFAP, te Vimentin te je dobiven uvid u njihovu distribuciju i ekspresijski obrazac u privremenim fetalnim zonama čeonog režnja tijekom ranog i srednje fetalnog razvoja. Pri tome, protutijelom anti-GFAP su obilježeni fibrilarni astrociti, anti-NeuN su obilježeni neuroni dok je anti-SOX2 poslužio za lokalizaciju transkripcijskog faktora SOX2.

(4) Tijekom fetalnog razvoja mozga došlo je do pomaka u ekspresijskom obrascu SOX2: iz proliferativne zone (VZ) tijekom ranog fetalnog razdoblja u predominantno SVZ tijekom srednje fetalnog razdoblja. Pojedine SOX2 – imunoreaktivne stanice zamjećene su u subplate zoni (SP) i kortikalnoj ploči (KP) čija funkcija ostaje nejasna.

(5) Metodom dvostrukog imunohistokemijskog bojanja SOX2/NeuN, SOX/GFAP nije zamijećena kolokalizacija SOX2 i NeuN proteina, markera neuralnih stanica, već je pokazano da pojedine SOX2-imunopozitivne stanice kolokaliziraju sa GFAP. Imunohistokemijom na susjednim rezovima (SOX2 i Vimentin) pokazano je da SOX2 i Vimentin pokazuju ekspresijski obrazac u proliferativnim zonama (u VZ i SVZ) 15.TNZ. Dvostruko imunohistokemijsko bojanje u ovom slučaju nije bilo moguće jer su oba protutijela razvijena u istoj životinjskoj vrsti.

(6) Rezultati ovog istraživanja otvaraju nova pitanja koja bi trebala usmjeriti istraživanje u područje biologije matičnih stanica, odnosno utvrditi koja je funkcija SOX2 gena u pojedinim stanicama uočnim u SP i KP tijekom kasnog srednje fetalnog razvoja.

(7) U budućim istraživanjima trebalo bi usporediti ekspresijski obrazac SOX2 u ostalim kortikalnim regijama, te utvrditi postoji li razlika u ekspresijskom obrascu između primarnih i asocijativnih kortikalnih područja.



## 7. LITERATURA

1. Bailey R. (2018): Frontal Lobes: Motor Cortex, Cognition, and Speech. at <https://www.thoughtco.com/frontal-lobes-anatomy-373213>.
2. Bernard P., Harley V.R. (2010): The International Journal of Biochemistry Acquisition of SOX transcription factor specificity through protein – protein interaction , modulation of Wnt signalling and post-translational modification. **42**: 400–410.
3. Buss R.R., Sun W., Oppenheim R.W. (2006): Adaptive Roles of Programmed Cell Death During Nervous System Development. *Annu. Rev. Neurosci.* **29**: 1–35.
4. Bylund M., Andersson E., Novitch B.G., Muhr J. (2003): Vertebrate neurogenesis is counteracted by Sox1 – 3 activity. **6**: 1162–1168.
5. Bystron I., Blakemore C., Rakic P. (2008): Development of the human cerebral cortex: Boulder Committee revisited. *Nat. Rev. Neurosci.* **9**: 110–122.
6. Cavallaro M., Mariani J., Lancini C., Latorre E., Caccia R., Gullo F., Valotta M., DeBiasi S., Spinardi L., Ronchi A., Wanke E., Brunelli S., Favaro R., Ottolenghi S., Nicolis S.K. (2008): Impaired generation of mature neurons by neural stem cells from hypomorphic Sox2 mutants. *Development*
7. Collins A., Koechlin E. (2012): Reasoning, learning, and creativity: Frontal lobe function and human decision-making. *PLoS Biol.* **10**: .
8. Diamond A. (2009): Normal Development of Prefrontal Cortex from Birth to Young Adulthood: Cognitive Functions, Anatomy, and Biochemistry. *Princ. Front. Lobe Funct.*
9. Díaz de León-Guerrero S., Pedraza-Alva G., Pérez-Martínez L. (2011): In sickness and in health: The role of methyl-CpG binding protein 2 in the central nervous system. *Eur. J. Neurosci.* **33**: 1563–1574.
10. Episkopou V. (2005): SOX2 functions in adult neural stem cells. *Trends Neurosci.* **28**: 217–219.
11. Fatterpekar G.M., Naidich T.P., Delman B.N., Aguinaldo J.G., Gultekin S.H., Sherwood C.C., Hof P.R., Drayer B.P., Fayad Z.A. (2002): Cytoarchitecture of the human cerebral cortex: MR microscopy of excised specimens at 9.4 Tesla. *Am. J. Neuroradiol.* **23**: 1313–1321.

12. Flinker A., Korzeniewska A., Shestyuk A.Y., Franaszczuk P.J., Dronkers N.F., Knight R.T., Crone N.E. (2015): Redefining the role of Broca's area in speech. *Proc. Natl. Acad. Sci.* **112**: 2871–2875.
13. Fuster J.M. (2008). *The Prefrontal Cortex*. The Prefrontal Cortex
14. Gonzalez D.H. (Academic Press: 2016). *Introduction to Transcription Factors Structure and Function*. Acad. Press. Elsevier **1**: .
15. Graham V., Khudyakov J., Ellis P., Pevny L. (2003): SOX2 functions to maintain neural progenitor identity. *Neuron* **39**: 749–765.
16. Hoffmann M. (2013): The Human Frontal Lobes and Frontal Network Systems: An Evolutionary, Clinical, and Treatment Perspective. *ISRN Neurol.* **2013**: 1–34.
17. Johnson M.B., Kawasawa Y.I., Mason C.E., Krsnik Ž., Coppola G., Bogdanović D., Geschwind D.H., Mane S.M., State M.W., Šestan N. (2009): Functional and Evolutionary Insights into Human Brain Development through Global Transcriptome Analysis. *Neuron* **62**: 494–509.
18. Judaš M., Kostović I. (1997): Temelji neuroznanosti. 710at <<http://www.hiim.unizg.hr/index.php/udzbenik-temelji-neuroznanosti>>.
19. Kamachi Y., Cheah K.S.E., Kondoh H. (1999): Mechanism of Regulatory Target Selection by the SOX High-Mobility-Group Domain Proteins as Revealed by Comparison of SOX1/2/3 and SOX9. *Mol. Cell. Biol.* **19**: 107–120.
20. Kennea N.L., Mehmet H. (2002): Neural stem cells. *J. Pathol.* **197**: 536–550.
21. Koch C., Laurent G. (1999): Complexity and the nervous system. *Science* (80-. ). **284**: 96–98.
22. Kostovic I., E. Molliver M. (1974). *A new interpretation of the laminar development of cerebral cortex: Synaptogenesis in different layers of neopallum in the human fetus*. *Anat. Rec.* (New York, NY Wiley-Liss Div John Wiley Sons Inc.), 395–395 **178**: .
23. Kostovic I., Rakic P. (1980): Cytology and time of origin of interstitial neurons in the white matter in infant and adult human and monkey telencephalon. *J. Neurocytol.* **9**: 219–242.
24. Kostovic I., Rakic P. (1990): Developmental history of the transient subplate zone in the visual and somatosensory cortex of the macaque monkey and human brain. *J. Comp. Neurol.* **297**: 441–470.

25. Luhmann H.J., Sinning A., Yang J.-W., Reyes-Puerta V., Stüttgen M.C., Kirischuk S., Kilb W. (2016): Spontaneous Neuronal Activity in Developing Neocortical Networks: From Single Cells to Large-Scale Interactions. *Front. Neural Circuits* **10**: 1–14.
26. Malik S., Vinukonda G., Vose L.R., Diamond D., Bhimavarapu B.B.R., Hu F., Zia M.T. (2013): Neurogenesis Continues in the Third Trimester of Pregnancy and Is Suppressed by Premature Birth. **33**: 411–423.
27. Mallamaci A. (Elsevier B.V.: 2011). *Molecular bases of cortico-cerebral regionalization*. *Gene Expr. to Neurobiol. Behav. Hum. Brain Dev. Dev. Disord.* **189**: .
28. Marin-Padilla M. (1978): Dual origin of the mammalian neocortex and evolution of the cortical plate. *Anat. Embryol. (Berl)*. **152**: 109–126.
29. Martin R.P., Dombrowski S.C. (2008): Prenatal Central Nervous System Development. *Prenat. Expo. Psychol. Educ. Consequences Child.* 15–25
30. Mrzljak L., Uylings H.B.M., Kostovic I., Eden C.G. van (1992): Prenatal development of neurons in the human prefrontal cortex. II. A quantitative Golgi study. *J. Comp. Neurol.* **316**: 485–496.
31. Niwa H. (2018): The principles that govern transcription factor network functions in stem cells. *Development* **145**: dev157420.
32. Paolicelli R.C., Bolasco G., Pagani F., Maggi L., Scianni M., Panzanelli P., Giustetto M., Ferreira T.A., Guiducci E., Dumas L., Ragozzino D., Gross C.T. (2011): Synaptic pruning by microglia is necessary for normal brain development. *Science (80-. )*. **333**: 1456–1458.
33. Pevny L.H., Nicolis S.K. (2010): Sox2 roles in neural stem cells. *Int. J. Biochem. Cell Biol.* **42**: 421–424.
34. Qu Q., Shi Y. (2009): Neural stem cells in the developing and adult brains. *J. Cell. Physiol.* **221**: 5–9.
35. Rakic P. (1972): Mode of cell migration to the superficial layers of fetal monkey neocortex. *J. Comp. Neurol.* **145**: 61–83.
36. Sidman R.L., Rakic P. (1973): Neuronal migration, with special reference to developing human brain: a review. *Brain Res.* **62**: 1–35.
37. Stiles J., Jernigan T.L. (2010): The basics of brain development. *Neuropsychol. Rev.* **20**: 327–348.

38. Tissir F., Goffinet A.M. (2003): Reelin and brain development. *Nat. Rev. Neurosci.* **4**: 496–505.
39. Tomioka M., Nishimoto M., Miyagi S., Katayanagi T., Fukui N., Niwa H., Muramatsu M., Okuda A. (2002): Identification of Sox-2 regulatory region which is under the control of Oct-3/4-Sox-2 complex. *Cloning* **30**: 3202–3213.
40. Uhlén M., Fagerberg L., Hallström B.M., Lindskog C., Oksvold P., Mardinoglu A., Sivertsson Å., Kampf C., Sjöstedt E., Asplund A., Olsson I.M., Edlund K., Lundberg E., Navani S., Szigartyo C.A.K., Odeberg J., Djureinovic D., Takanen J.O., Hober S., Alm T., Edqvist P.H., Berling H., Tegel H., Mulder J., Rockberg J., Nilsson P., Schwenk J.M., Hamsten M., Feilitzén K. Von, Forsberg M., Persson L., Johansson F., Zwahlen M., Heijne G. Von, Nielsen J., Pontén F. (2015): Tissue-based map of the human proteome. *Science* (80-. ). doi:10.4324/9781315766188.

## 8. ŽIVOTOPIS

### OSOBNJE INFORMACIJE

---

Ime i prezime : Janja Kopic

Datum rođenja: 23.3.1995.

Mjesto rođenja: Bad Aibling, Njemačka

e-mail: janjakopi5@gmail.com

### OBRAZOVANJE

---

- |                            |  |
|----------------------------|--|
| rujan 2016.- veljača 2019. | Sveučilište u Zagrebu, Prirodoslovno-matematički fakultet, Biološki odsjek, Diplomski studij molekularne biologije |
| rujan 2017-ožujak 2018.    | Universidad Politecnica de Madrid, Madrid<br>Diplomski studij biotehnologije                                       |
| rujan 2013.-rujan 2016.    | Sveučilište u Zagrebu, Prirodoslovno-matematički fakultet, Biološki odsjek, Preddiplomski studij biologije         |
| rujan 2009.-svibanj 2013.  | Opća gimnazija Županja, Županja  |

### ZNANJA I VJEŠTINE

---

Strani jezici : engleski (B2), njemački (B1), španjolski (A1)

Laboratorijske metode: izolacija DNA, RNA, proteina, PCR, qPCR, RT-PCR, elektroforeza, 2D elektroforeza, IEF, Western, Southern blotting, RFLP, FISH, IHC itd.

Prisustvo na konferencijama: HDIR-4: "From bench to clinic" - the 4th meeting with international participation, studeni 3-4, 2016, SISB (2017.)