

# Histološka analiza organa potočne pastrve (*Salmo trutta* Linnaeus, 1758) fiksiranih različitim fiksativima

---

Armano, Ljerka

Master's thesis / Diplomski rad

2019

Degree Grantor / Ustanova koja je dodijelila akademski / stručni stupanj: **University of Zagreb, Faculty of Science / Sveučilište u Zagrebu, Prirodoslovno-matematički fakultet**

Permanent link / Trajna poveznica: <https://um.nsk.hr/um:nbn:hr:217:307645>

Rights / Prava: [In copyright](#) / [Zaštićeno autorskim pravom.](#)

Download date / Datum preuzimanja: **2024-07-18**



Repository / Repozitorij:

[Repository of the Faculty of Science - University of Zagreb](#)



Sveučilište u Zagrebu  
Prirodoslovno-matematički fakultet  
Biološki odsjek

Ljerka Armano

**Histološka analiza organa potočne pastrve (*Salmo trutta*  
Linnaeus, 1758) fiksiranih različitim fiksativima**

Diplomski rad

Zagreb, 2019.

Sveučilište u Zagrebu  
Prirodoslovno-matematički fakultet  
Biološki odsjek

Ljerka Armano

**Histološka analiza organa potočne pastrve (*Salmo trutta*  
Linnaeus, 1758) fiksiranih različitim fiksativima**

Diplomski rad

Zagreb, 2019.

Ovaj diplomski rad, izrađen u Zoologijskom zavodu Biološkog odsjeka Prirodoslovno-matematičkog fakulteta Sveučilišta u Zagrebu, pod vodstvom doc. dr. sc. Romane Gračan, predan je na ocjenu Biološkom odsjeku Prirodoslovno-matematičkog fakulteta Sveučilišta u Zagrebu radi stjecanja zvanja dipl. ing. biologije, smjer ekologija.

## Zahvale

Zahvaljujem se mentorici doc. dr. sc. Romani Gračan na izuzetnoj podršci i razumijevanju u nastajanju ovog rada kao i na svom uloženom trudu i dragocjenom vremenu.

Također hvala Zrinki Benčini višoj tehničarki na pomoći - znanju i potpori koju mi je pružala od prvog dana svih ovih godina.

Tri osobe su naročito zaslužne za završetak ovog studija. Profesorica Gordana Lacković-Venturin, prvotna mentorica koja je ipak dočekala da ovaj rad vidi svjetlo dana. Hvala joj na vjeri. Hvala i Ivni što me od početka našeg poznanstva stalno poticala i tjerala naprijed. I na kraju veliko hvala Saši na nesebičnom znanju, vremenu i beskrajnoj prijateljskoj podršci.

Hvala i mojoj obitelji koja se sigurno pita što je slijedeće.

Budite uporni jer *„nije važno koliko puta ste pali, već koliko ste se puta podigli.“*

## TEMELJNA DOKUMENTACIJSKA KARTICA

Sveučilište u Zagrebu  
Prirodoslovno-matematički fakultet  
Biološki odsjek

Diplomski rad

### **Histološka analiza organa potočne pastrve (*Salmo trutta* Linnaeus, 1758) fiksiranih različitim fiksativima**

Ljerka Armano

Rooseveltov trg 6, 10000 Zagreb

Fiksiranje tkiva važan je korak u histološkoj obradi preparata. Svrha fiksacije je očuvanje stanica i međustaničnih struktura kako bi što više nalikovali živom materijalu. Istraživanje je provedeno na uzorcima tkiva probavnog, dišnog i cirkulacijskog sustava potočne pastrve (*Salmo trutta* L.). Uspoređivala se morfološka struktura glavnih unutrašnjih organa potočne pastrve fiksiranih s dva različita fiksativa: neutralni puferirani formaldehid (PNF) koji daje kvalitetne histološke uzorke, ali je toksičan i kancerogen te zamjenskog fiksativa FineFix-a (FF) smanjene toksičnosti baziranog na etanolu. Za što bolju usporedbu kvalitete obojenosti tkiva, korištena je hemalaun eozinska (HE) tehnika te histokemijska metoda bojenja perjodne kiseline i Schiffovog reagensa te alcijanskog modrila s obzirom na dva istraživana fiksativa. Rezultati ukazuju da je 10% PNF i dalje najbolji izbor pri standardnoj fiksaciji za histološke i histokemijske analize. Kao najveća razlika između dva upotrebljena fiksativa ističe se kvaliteta fiksacije vezivnog tkiva u proučavanim organima, koja je bolja u tkivima fiksiranim s PNF, u usporedbi s FF, dok se FF istaknuo kao bolji promatranjem HE preparata probavnog sustava. Stoga određena osjetljiva tkiva poput probavnih organa zahtijevaju modificiranje standardnih postupaka bojenja, a naročito HE metode, kako bi se osigurao bolji afinitet tkiva za boju, a time i bolje prepoznavanje morfoloških struktura u tkivu.

(47 stranica, 16 slika, 3 tablice, 60 literaturnih navoda, jezik izvornika: hrvatski)

Rad je pohranjen u Središnjoj biološkoj knjižnici

Ključne riječi: fiksativi, formalin, formaldehid, FineFIX, fiksacija

Voditelj: dr. sc. Romana Gračan, doc.

Ocjenitelji: dr. sc. Romana Gračan, doc  
dr. sc. Željka Vidaković Cifrek, izv.prof.  
dr. sc. Duje Lisičić, doc.

Zamjena: dr. sc. Marija Ivković, doc.

Rad prihvaćen: 5.9.2019.

## BASIC DOCUMENTATION CARD

University of Zagreb  
Faculty of Science  
Department of Biology

Master's Thesis

### **Histological analysis internal organs of brown trout (*Salmo trutta* Linnaeus, 1758) fixed by various fixators**

Ljerka Armano

Rooseveltova trg 6, 10000 Zagreb

Tissue fixation is a very important step when preparing permanent histological samples. The purpose of fixation is to preserve cells and extracellular structures to resemble living material as much as possible. We performed study on tissue samples of the digestive, respiratory and circulatory system of brown trout (*Salmo trutta*) to compare the histomorphological structures of major internal organs of brown trout fixed with two different fixatives: neutral buffered formaldehyde (PNF), which produces high-quality histological samples, but is toxic and carcinogen and FineFix (FF) ethanol-based substitution for PNF with reduced toxicity. For proper comparison of two studied fixatives, we performed tissue staining with routine hemalaun eosin (HE) technique and routine histochemical staining method for Periodic Acid - Schiff's reaction combined with alcian blue. Our results show that 10% PNF is a better choice of fixation for histological and histochemical analyses. The major difference between the two fixatives is the quality of connective tissue in the studied organs, which is better in PNF-fixed tissues compared to FF, while FF stands out as better when staining digestive system organs with HE. Therefore, certain sensitive tissues, such as the digestive organs, require modification of standard staining procedures, and in particular the HE method, to provide better tissue affinity for color and thus better recognition of tissue morphological structures.

(47 page, 16 figures, 3 tables, 60 references, original in: Croatian)

Thesis deposited in the Central Biological Library

Key words: fixative, formalin, formaldehyde, FineFIX, fixation

Supervisor: dr. sc. Romana Gračan, Assist. Prof.

Reviewers: dr. sc. Romana Gračan, Assist. Prof.  
dr. sc. Željka Vidaković Cifrek, Assoc. Prof.  
dr. sc. Duje Lisičić, Assist. Prof.

Replacement: dr. sc. Marija Ivković, Assist. Prof.

Thesis accepted: 5.9.2019.

## Sadržaj

<b>1. UVOD</b> .....	1
1.1 BIOLOGIJA POTOČNE PASTRVE .....	1
1.2. GRAĐA UNUTRAŠNJIH ORGANA RIBE .....	3
1.2.1. Srce .....	3
1.2.2. Želudac.....	4
1.2.3. Tanko crijevo .....	4
1.2.4. Jetra .....	5
1.2.5. Gušterača.....	6
1.2.6. Škrge .....	6
1.3. PRIPREMA TKIVA ZA PROUČAVANJE SVJETLOSNI MIKROSKOPOM.....	7
1.3.1. Fiksacija .....	7
1.3.2. Rutinska histološka i histokemijska bojanja .....	10
<b>2. CILJ I SVRHA RADA</b> .....	11
<b>3. MATERIJALI I METODE</b> .....	12
3.1. Materijal.....	12
3.2. Metode .....	12
3.2.1. Izrada histoloških preparata .....	12
3.2.2. Bojanje .....	13
3.3. Mikroskopiranje i fotografiranje histoloških preparata .....	16
<b>4. REZULTATI</b> .....	17
<b>5. RASPRAVA</b> .....	37
<b>6. ZAKLJUČAK</b> .....	40
<b>7. POPIS LITERATURE</b> .....	41
<b>8. ŽIVOTOPIS</b> .....	47



# 1. UVOD

## 1.1. BIOLOGIJA POTOČNE PASTRVE

Potočna pastrva (*Salmo trutta* Linnaeus, 1758) rasprostranjena je po cijeloj Europi i dosta je varijabilna s obzirom na uvjete staništa (Wheeler 1992). Životni areal proteže joj se od Skandinavije i Islanda, sjevera europskog dijela Rusije do Španjolske, Italije, Grčke, Bugarske, Albanije, rijeka koje silaze s Urala i Kavkaza, te najsjevernijeg dijela Afrike (rijeke gorja Atlas). Iz Europe je unesena u vode Sjeverne Amerike, Indije, Novog Zelanda i Afrike.

U Hrvatskoj je rasprostranjena u svim planinskim vodama sjeverne Hrvatske i Žumberka, u rječicama Sunji i Petrinjčici na Banovini, u rijekama Slavonije, Korduna, Like i Gorskog kotara, kao i u Plitvičkim jezerima te rijekama jadranskog sliva (Rječina, Krka, Zrmanja i Cetina) (Knežević 2007). Za Hrvatsku su najvažnije potočna pastrva (*Salmo trutta m. fario*) i jezerska pastrva (*Salmo trutta m. lacustris*) koje stalno žive u slatkoj vodi, a promjenom staništa (ekološki čimbenici) ovi oblici mogu prelaziti jedan u drugi (Treer i sur. 1995).

Potočna pastrva ima veliki usni otvor koji doseže do stražnjeg ruba oka. Po tijelu ima crne i crvene pjege okružene svijetlim rubom. Na repu obično nema mrlje, a to je i pouzdani znak po kojem se razlikuje od kalifornijske pastrve. Leđa su maslinasto zelene boje, bokovi žućkasti, a trbuh metalno bijeli (Slika 1).



**Slika 1.** Vanjski izgled potočne pastrve *Salmo trutta* L.

Izvor: <https://www.nps.gov>

Prosječna dužina je 40 cm i tjelesna masa do 800 gr (Vuković i Ivanović 1971). Maksimalna dužina je nešto preko 50 cm i masa 5-7 kg. U jezerima, zbog povoljnijih uvjeta može doseći dužinu od 1 m i masu od 30 kg (Treer i sur. 1995).

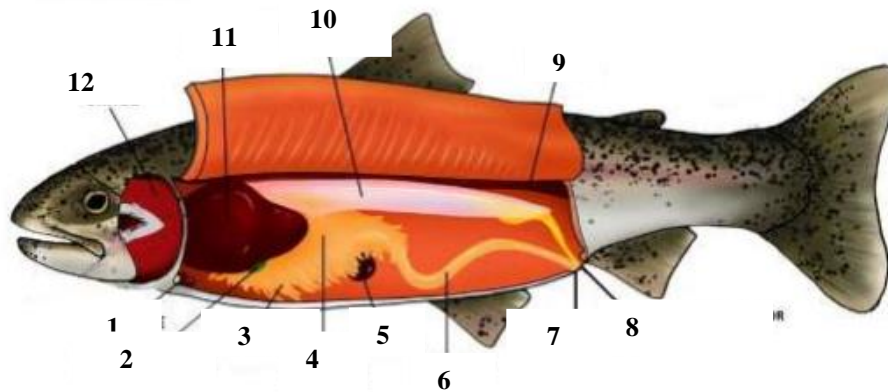
Potočna pastrva naseljava planinske vodotoke, potoke, rječice, i mnogo rjeđe, rijeke koje odlikuje hladna, bistra i čista voda brzog protoka bogata kisikom i sa slabo izraženim oscilacijama temperature (temperatura vode ispod 25°C). Naseljava dijelove potoka–rijeka pri dnu i velike virove na teško pristupačnim terenima. Može se naći i u ravničarskim rijekama, kao i u jezerima s hladnom i čistom vodom. Posebno voli zaklonjene dijelove vodenih tokova natkrivene vegetacijom, ali i blizinu trava, zaklon blokova hridi, mirnoću šupljikave obale. Kako raste, tako joj i životni prostor postaje veći (Treer i sur. 1995).

Spolnu zrelost postiže s 2 do 3 godine (Treer i sur. 1995). U doba mrijesta je izražen spolni dimorfizam: ženka ima zaobljen trbuh i nabubren crveni spolni otvor, dok je mužjak intenzivnije obojen, uskog trbuha i nema nabubren spolni otvor, a kod starijih mužjaka se produžuje donja vilica u vidu kljuna (Povž i Sket 1990). Mrijesti se od listopada do siječnja, a jaja odlaže u gnijezdu na kamenitu dnu (Treer i sur. 1995). Ženka repom izdubi plitke jame u koje izbacuje ikru, a potom je zatrpava. U prosjeku položi 2000 jaja na 1 kg tjelesne težine.

Potočna pastrva se hrani različitim organizmima: ribama, ličinkama vodenih kukaca, ikrom drugih riba, kukcima koji lete nad površinom vode i padaju na vodu, račićima i drugim beskralježnjacima (Aganović 1979). Teritorijalna je riba pa nakon što se ustalila na nekom mjestu za hranjenje, uporno će ga čuvati i tjerati ostale pastrve ako mu se približe.

## 1.2. GRAĐA UNUTRAŠNJIH ORGANA RIBE

Unutrašnji organi koštunjača prikazani su na Slici 2.



- 1 – srce, 2 – žučni mjehur, 3 – crijevni nastavci, 4 – želudac, 5 – slezena,  
6 – crijevo, 7 – analni otvor, 8 – mokraćno spolni otvor, 9 – bubreg,  
10 – riblji mjehur, 11 – jetra, 12 - škrge

**Slika 2.** Unutrašnja građa koštunjača

Izvor: <https://inskola.com/wp-content/uploads/2018/07/GRA%C4%90A-RIBE.pdf>

U ovom radu opisani su samo glavni organi probavnog, dišnog i optjecajnog sustava, koji su korišteni za histološku analizu.

### 1.2.1. Srce

Srce je mišićni organ koji se ritmički steže i tjera krv u krvotok. Stjenka srca sastoji se od tri sloja: unutrašnji ili endokard, srednji ili miokard i vanjski ili epikard. Endokard se sastoji od jednog sloja pločastih endotelih stanica, koje leže na tanku sloju rahlog vezivnog tkiva. Miokard čine srčane mišićne stanice raspoređene u slojeve. Posebna značajka srčanog mišićnog tkiva po kojem se ono može lako prepoznati, jest prisutnost tamno obojenih poprečnih crta, koje prolaze kroz nizove srčanih mišićnih stanica u nepravilnim razmacima. To su prijelazne ploče, spojni kompleks na dodirnim plohama susjednih srčanih mišićnih stanica. Epikard je serozna ovojnica

srca, koja je izvana obložena jednoslojnim pločastim epitelom, ispod kojeg se nalazi tanki sloj vezivnog tkiva (Junqueira i sur. 1995).

### 1.2.2. Želudac

Želudac je prošireni dio probavne cijevi koji probavlja hranu i izlučuje hormone. Cijela probavna cijev ima neke zajedničke strukturne značajke. To je šuplja cijev, kojoj je lumen okružen stjenkom građenom od četiri glavna sloja: sluznice (mukoze), podsluznice (submukoze), mišićnog sloja (muskularis) i vanjske opne seroze (Durst-Živković 1998).

Sluznica (lat. *tunica mucosa*) se sastoji od pokrovnog epitela (*lamina epithelialis*), lamine proprije (*lamina propria*) i lamine muskularis mukoze (*lamina muscularis mucosae*). Laminiu propriju izgrađuje rahlo vezivno tkivo bogato krvnim i limfnim žilama i glatkim mišićnim stanicama. Muskularis mukozu izgrađuje tanki unutrašnji (kružni) i vanjski (uzdužni) sloj glatkih mišićnih stanica, koji odvajaju sluznicu od podsluznice (Durst-Živković 1998).

Podsluznica (lat. *tunica submucosa*) sastoji se od gušćeg vezivnog tkiva s mnogo krvnih i limfnih žila i živčanim spletom. Mišićni sloj (lat. *tunica muscularis*) građen je od glatkih mišićnih stanica koje teku spiralno pa na poprečnom presjeku izgleda kao da su raspoređene u dva sloja. U unutrašnjem sloju stanice su postavljene kružno, a u vanjskom sloju u uzdužnom smjeru (Durst-Živković 1998).

Seroza (lat. *tunica serosa*) se sastoji od jednoslojnog pločastog pokrovnog epitela (mezotela) i tankog sloja rahlog vezivnog tkiva bogatog krvnim i limfnim žilama te masnim stanicama (Durst-Živković 1998).

Želučane žlijezde (lat. *glandulae gastricae propriae*) specifične su tubularne žlijezde želuca koje zauzimaju čitavu debljinu sluznice. Više njih se otvara u dno jedne želučane jamice. Građene su od 5 tipova stanica (nediferencirane, obložne, glavne, mukozne i enteroendokrine), od kojih se na preparatu obojenom hematoksilinom (uobičajeni naziv hemalaun) i eozinom mogu razlikovati mukozne stanice sa sekretornim zrcima, obložne stanice karakterističnog eozinofilnog izgleda i glavne stanice bazofilnog izgleda (Durst-Živković 1998).

### 1.2.3. Tanko crijevo

Tanko crijevo mjesto je završnog probavljanja hrane, apsorpcije hranjivih sastojaka i endokrine sekrecije. Sastoji se od tri dijela: dvanaesnika, jejunuma i ileuma (Junqueira i sur. 1995). Iako je

tanko crijevo u osnovi jednako građeno kao i cijela probavna cijev, pojedini dijelovi imaju neke strukturne osobitosti po kojima ih možemo razlikovati (Durst-Živković 1998).

Na unutrašnjoj strani crijeva golim okom vide se polumjesečasti kružni nabori (Kerekringovi kružni nabori). Najbolje su razvijeni u jejunum i njegova su osobitost (Junqueira i sur. 1995).

Crijevne resice vide se kao dugi izdanci sluznice koji strše u lumen tankog crijeva. Između baze resica otvaraju se jednostavne tubulusne žlijezde, nazvane crijevne žlijezde ili Lieberkuhnove kripte (Junqueira i sur. 1995). Stjenka im je obložena epitelom koji sadržava cilindrične i vrčaste stanice a na dnu i Panethove stanice, čija je citoplazma ispunjena grubim, acidofilnim, eozinom crveno obojenim zncima (Durst-Živković 1998).

Tunica mukoza prekrivena je jednoslojnim cilindričnim epitelom sa četkastom prevlakom na slobodnoj (apikalnoj) površini. Većinu epitelnih stanica čine tzv. apsorpcijske stanice ili enterociti, dok manji epitela čine vrčaste stanice, umetnute kao pojedinačne stanice čija jezgra leži pri dnu, nemaju četkastu prevlaku a citoplazma im je svijetla (Durst-Živković 1998).

#### **1.2.4. Jetra**

Jetra je organ koji skuplja, pretvara i pohranjuje metabolite te neutralizira i uklanja otrove. Građena je od vezivnog tkiva, Glissonove ovojnice i jetrenog parenhima. Osnovna stanica jetre je jetrena stanica ili hepatocit. Jetrene stanice su udružene u tračke ili ploče koje su međusobno povezane. Na histološkim preparatima oni se pod svjetlosnim mikroskopom vide kao veće građevne jedinice jetre nazvane jetreni režnjići (Junqueira i sur. 1995). Pojedinačni jetreni režnjić je višekutnog oblika, omeđen slojem vezivnog tkiva koje u uglovima režnjića sadrži Kiernanove portalne prostore u kojima su vidljivi ogranci jetrene arterije, ogranci portalne vene i žučnog kanalića. Hepatociti u režnjiću imaju zrakasti raspored koji započinje u centru režnjića u kojem se nalazi velika centralna vena i teku prema rubovima režnjića, a paralelno uz hepatocite su položene i sinusoidne kapilare kojima teče krv iz portalnih prostora prema centralnoj veni.

Jetrena stanica često sadržava glikogen. Taj polisaharid pod elektronskim mikroskopom izgleda poput grubih gustih zrnaca. Količina glikogena u jetri mijenja se na dnevnoj razini a ovisi i o prehrani. Jetreni glikogen je pričuvni oblik glukoze i on se počinje razgrađivati čim se razina glukoze u krvi spusti ispod normalne vrijednosti. Tako hepatociti održavaju u krvi stalnu razinu glukoze, jednog od glavnih izvora energije u tijelu (Junqueira i sur. 1995).

### 1.2.5. Gušterača

Gušterača je velika, mješovita žlijezda građena od egzokrinog (serozni acinusi i odvodni kanali) i endokrinog dijela (Langerhansovi otočići) (Durst-Živković 1998).

Acinusi izlučuju probavni sok u dvanaesnik, a Langerhansovi otočići luče hormone (inzulin, glukagon, somatostatin i pankreasni polipeptid) direktno u krv. Langerhansovi otočići sadrže četiri glavne vrste stanica: alfa-stanice, beta-stanice, delta-stanice i PP-stanice. One se međusobno razlikuju po svojoj građi i po načinu bojenja. Alfa stanice luče glukagon, beta stanice inzulin, delta stanice somatostatin, a PP-stanice pankreasni polipeptid (Guyton 1995, Junqueira i sur. 1995). Acinusi su male žljezdane jedinice izgrađene od 10-20 žljezdanih acinusnih stanica. Iz njih izlaze odvodni kanalići. Acinusna stanica je polarizirana, u bazalnom dijelu se formiraju enzimi a u apikalnom dijelu na Golgijevom aparatu nastaju zimogene granule koje nose enzime i putem odvodnih kanala odlaze u dvanaesnik gdje postaju aktivni.

Langerhansovi otočići su razbacani po egzokrinom dijelu gušterače, to su tračci slabo obojenih epitelnih stanica okruženi retikulinskim vlaknima i krvnim kapilarama (Durst-Živković 1998).

### 1.2.6. Škrge

Škrge su parni organi smješteni iza glave riba na lateralnim stranama tijela, sa obje strane ždrijela, u škržnoj šupljini, zatvorene sa vanjske strane pokretnim škržnim poklopcima (operkulumima), koji osim što ograničavaju škržnu šupljinu, sudjeluju i u procesima ventilacije škrge (Lagler i sur. 1977; Poleksić 1991).

Osim disanja, uloga im je u regulaciji pH vrijednosti, uklanjanju dušičnih ostataka, regulaciji osmotske i ionske ravnoteže, kao i kiselo-bazne ravnoteže (Claiborne i sur. 2002; Marshall 2002; Wilkie 2002). Zapravo, škrge predstavljaju multifunkcionalni organ koji igra važnu ulogu u nizu fizioloških odgovora na promjene u unutrašnjoj i vanjskoj sredini. Svaka škrge se sastoji iz škržnog luka, primarnih lamela i sekundarnih lamela. Škržni luk predstavlja koštanu strukturu i prekriven je s dva niza primarnih škržnih lamela. S primarnih lamela polaze brojne sekundarne lamele, kojima je glavna uloga povećanje respiratorne površine. Epitel škrge se sastoji od četiri tipa stanica: pokrovni epitel kojeg ima najviše, mitohondrijima bogate stanice, dodatne stanice i mukozne stanice. Svi tipovi stanica su dobro opskrbljeni krvlju (Dolenec 2007). Primarna lamela pokrivena je mukoidnim epidermisom unutar kojeg se nalaze kloridne stanice. Kloridne stanice

su najbrojnije na bazalnom dijelu lamele. Epitel sekundarne lamele sastoji se od jednog ili dva sloja pločastih stanica koje se preklapaju (Mumford i sur. 2007).

### **1.3. PRIPREMA TKIVA ZA PROUČAVANJE SVJETLOSNIM MIKROSKOPOM**

Uobičajen postupak za proučavanje tkiva je priprema trajnih histoloških rezova metodom uklopa u parafinske blokove. Budući da su tkiva i organi obično debeli i neprozirni, razvijene su metode za dobivanje tankih, prozirnih rezova (Junqueira i sur. 1995). Tkiva i organe potrebno je za mikroskopiranje pripremiti i prikladno obraditi. Najčešće se upotrebljavaju rezovi, koji se dobivaju rezanjem malog komadića fiksiranog tkiva. Rezovi se zatim oboje, uklope se u sredstvo (kanadski balzam) koje lomi svjetlost približno kao staklo i pokriju pokrovnim stakalcem (Durst-Živković 1998).

Idealni histološki preparat treba biti konzerviran tako da tkivo na stakalcu ima jednaku građu kakav je imalo u tijelu. To se može postići, ali je u praksi rijetko izvedivo, tako da na pripravku gotovo uvijek ima artefakata nastalih tijekom postupka priređivanja (Junqueira i sur. 1995).

#### **1.3.1. Fiksacija**

Fiksacija je prvi korak u izradi histološkog preparata. Osnovni zadatak fiksacije je održati strukturu tkiva što sličnijom kako je bilo u živom organizmu.

Uloge fiksativa su:

- spriječiti truljenje i autolizu stanica
- tkivu dati tvrdoću kako bi se olakšalo rezanje i bojanje
- smanjiti oštećenje tkiva tijekom daljnjih postupaka
- stabilizirati stanične strukture kako bi što više sličile uvjetima u živoj stanici
- zaštititi histologa od moguće infekcije mikroorganizmima iz tkiva (Junqueira i sur. 1995).

Izbor fiksativa ovisi o vrsti tkiva i postupku bojenja, jer neke vrste tkiva i neke histološke boje zahtijevaju određene fiksative.

Djelovanje fiksativa na stanične strukture očituje se:

- denaturacijom bjelančevina (npr. pikrinska kiselina)
- bez denaturacije bjelančevina (npr. formalin, aceton i etanol).

Vrlo je važno da se sa fiksacijom započne odmah nakon uzimanja tkiva kako bi se što bolje sačuvala njegova morfologija. Promjene koje nastanu u tkivu uslijed nedostatne fiksacije su ireverzibilne, zato je bitno da fiksacija bude kvalitetno izvedena (Qidwai i sur. 2014).

### **Puferirani 10% neutralni formalin**

Aktivan sastojak neutralnog formalina je formaldehid, koji dolazi kao 36-40% vodena otopina formaldehida. Priprema se na način opisan u tablici 1.

**Tablica 1.** Priprema puferiranog 10% neutralnog formalina

<b>10% puferirani neutralni formalin</b>	pH 7
Formaldehid 36%	100 ml
Dinatrij hidrogenfosfat	6,5 g
Natrij dihidrogenfosfat dihidrat	4,0 g
Destilirana voda	900 ml

Karakteristike:

- relativno brzo prodire u tkivo, ali nešto sporije ga fiksira
- uzrokuje najmanje kvrčenje tkiva u usporedbi s drugim fiksativima
- vrlo malo stvrdnjava tkivo, pa se koristi za duže čuvanje preparata
- dozvoljava korištenje većine histokemijskih metoda
- očuva lipide u fiksiranom tkivu no ne čini ih netopivima pa je potrebno napraviti smrznuti rez fiksiranog tkiva za njihovo dokazivanje
- prilikom fiksacije ne koagulira proteine već s njima reagira tvoreći metilenske mostove
- relativno stabilan
- relativno jeftin



- sprječava nastanak formalinskog pigmenta održavanjem stalnog pH između 7 i 7,2
- vrijeme fiksacije: 24-48 sati na sobnoj temperaturi (ovisno o veličini uzorka)
- služi i za dugotrajno čuvanje tkiva koje ne ulazi u daljnje procesiranje (rezerve) (Qidwai i sur. 2014)
- toksičan i kancerogen.

## **FineFIX**

FineFIX je fiksativ koji ne sadrži formalin. Dolazi kao koncentrirana vodena otopina čija je formula zaštićena. Radna otopina dobiva se miješanjem jednog dijela koncentriranog FF i tri dijela 98% etanola.

Karakteristike:

- uklanja slobodnu vodu iz tkiva pri čemu dolazi do taloženja i koaguliranja proteina.
- omogućuje optimalno očuvanje tkivnih antigena, jezgrine i citoplazmatske morfologije
- omogućuje očuvanje stanične membrane
- smanjuje lizu eritrocita
- može se koristiti u većini histoloških, histokemijskih, imunohistokemijskih i citoloških reakcija
- lako se skladišti i lako odlaže u otpadni materijal (prije odlaganja ne zahtijeva neutralizaciju)
- postojan (ne smrzava se) na niskim temperaturama (do -50°C)
- nije kancerogen (FineFIX 2015).

### 1.3.2. Rutinska histološka i histokemijska bojenja

S malo iznimaka, tkiva su bezbojna pa se neobojena teško mogu promatrati svjetlosnim mikroskopom. Zato su pronađene metode bojenja tkiva kojima se mogu istaknuti pojedini sastojci tkiva i uočiti razlike među njima. Bojenje se izvodi mješavinom boja koje manje ili više selektivno boje/prikazuju dijelove/sastojke tkiva. Većina histoloških boja sadrži kisele ili bazične sastojke koji pokazuju afinitet za stvaranje kemijskih veza. Sastojci tkiva koji se jače oboje bazičnim bojama nazivaju se bazofilni, a sastojci tkiva s afinitetom za kisele boje označuju se kao acidofilni sastojci. Primjeri bazičnih boja su toluidinsko i metilensko modri. Hemalaun se smatra bazičnom bojom, tj. boji bazofilne sastojke tkiva. Glavni sastojci tkiva koji reagiraju s bazičnim bojama su oni koji sadrže kiseline (nukleoproteini i glikozaminoglikani). Kiselim bojama (npr. orange, eozin, kiseli fuksin) uglavnom se boje/prikazuju bjelancevine u citoplazmi. Od svih boja najčešće se upotrebljava kombinacija hemalauna i eozina. Hemalaun boji staničnu jezgru i druge kisele sastojke (npr. organele s mnogo RNA) u plavu boju. Suprotno njemu, eozin boji citoplazmu crveno, a kolagen ružičasto (Cvitaš Jurković 2015).

Kako bi se bezbojni prerezi tkiva mogli promatrati svjetlosnim mikroskopom potrebno ih je obojiti. Bojenje se vrši nakon što se ukloni paraplast i vrati voda, jer su histološke boje uglavnom vodene ili rjeđe alkoholne otopine.

Histokemijska metoda koja se koristi za prikazivanje vrčastih stanica sluznice želuca i crijeva sastoji se od upotrebe perjordne kiseline i Schiffovog reagensa (PAS). PAS-reakcija boji neutralne glikoproteine, posebno glikogen u crvenu boju, a vrčaste stanice koje sadržavaju mukozne supstance oboje se grimizno-crveno. Mukozne supstance koje nazivamo PAS pozitivnima uglavnom su neutralni glikoproteini i sastavni su dio sekreta vrčastih stanica.

Kombinacija perjordne kiseline i Schiffovog reagensa je osnovna histokemijska metoda za dokazivanje mukoznih supstanci (Hotchkiss 1948). Perjordna kiselina oksidira C-C veze u različitim strukturama, pretvarajući 1,2-glikol grupe u dialdehide. Na kraju, te oksidirane aldehidne grupe se ne mogu više oksidirati perjordnom kiselinom što omogućava vezanje Schiffovog reagensa na molekule i daje im crvenu boju (Lal 2008). O-C veza na aldehidnim grupama se oksidira prilikom vezanja Schiffovog reagensa. Vezanje Schiffovog reagensa na aldehidne grupe stvara grimizno-crveno obojenje, koje se pojačava ispiranjem u tekućoj vodi.

## 2. CILJ I SVRHA RADA

Cilj ovog rada je:

- usporediti morfološku strukturu glavnih unutrašnjih organa potočne pastrve (*Salmo trutta*) fiksiranih s dva različita fiksativa: 1) standardno korišten neutralni puferirani formaldehid koji daje kvalitetne histološke uzorke, ali je toksičan i kancerogen te 2) zamjenskog fiksativa (FineFix) smanjene toksičnosti baziranog na etanolu.
- usporediti kvalitetu obojenosti tkiva pri upotrebi rutinske histološke hemalaun eozinske tehnike te rutinske histokemijske kombinirane metode bojenja (perjodne kiseline i Schiffovog reagensa te alcijanskog modrila) s obzirom na dva istraživana fiksativa.

Svrha rada je predložiti uporabu fiksativa koji pokazuje bolju sačuvanost stanične morfologije i bolju obojenost tkiva pri izradi standardnih histoloških rezova pomoću parafinske tehnike.

### **3. MATERIJALI I METODE**

#### **3.1. Materijal**

Uzorci potočne pastrve koji su korišteni u ovom istraživanju potječu iz ribogojilišta Gacka. Rijeka Gacka je jedna od najvrjednijih pastrvskih ribolovnih voda u Republici Hrvatskoj, a u svijetu je poznata po domaćoj potočnoj (gackoj) pastrvi (*Salmo trutta*) koja, zbog obilja hrane u Gackoj, raste znatno brže nego u mnogim drugim rijekama krškog tipa (Suić 2005). Prosječna godišnja temperatura vode iznosi 12,2°C (Brajković i sur. 2005) što je vrlo povoljno za pastrvu pa ona kroz čitavu godinu raste bez zastoja (Plančić i sur. 1953).

Životinje su dopremljene u Laboratorij za histologiju i histokemiju Zoologijskog zavoda Biološkog odsjeka PMF-a gdje su i žrtvovane presijecanjem leđne moždine neposredno iza glave. Nakon žrtvovanja za histološku analizu pripremljeno je 6 životinja za fiksaciju FineFix fiksativom (FF) i 5 životinja za fiksaciju standardnim 10% puferiranim neutralnim formaldehidom (PNF).

#### **3.2. Metode**

Procjenjivanje morfoloških karakteristika tkiva uključivalo je ocjenu izgleda ukupne morfologije tkiva, koherentnost i raspoznavanje histoloških tkiva, te povezanost pojedinih tkiva na hemalaun eozinskim (HE) preparatima, dok se na većim povećanjima i kombiniranom metodom bojenja perjordne kiseline i Schiffovog reagensa te alcijanskog modrila (PAS/AB) ocjenjivala obojenost i izgled samih stanica (skupljanje ili nabubrenost pojedinih stanica i jezgri) te citoplazmatska organizacija u stanicama i struktura jezgre.

##### **3.2.1. Izrada histoloških preparata**

Osnovni postupci pri izradi trajnog histološkog preparata parafinskom metodom jesu: uzimanje uzoraka, fiksacija, uklapanje, rezanje, montiranje i bojenje (Durst-Živković 1998).

Uzorci tkiva unutarnjih organa (škrge, jetra, želudac, srce, tanko crijevo i gušterača) približne veličine 0,5 cm<sup>3</sup> uzimani su neposredno nakon žrtvovanja životinja i fiksirani tijekom 24 sata na sobnoj temperaturi.

## **Uklapanje u paraplant**

Da bi se mikrotomom moglo izrezati na tanke rezove, tkivo se nakon fiksiranja i ispiranja fiksativa mora prožeti sredstvom za uklapanje, koje će mu dati potrebnu čvrstoću. Najčešće korišteno sredstvo za uklapanje je parafin tj. paraplant koji je smjesa parafina i dodataka koji mu poboljšavaju kvalitetu taljenja. Postupku uklapanja tkiva u paraplant obično prethode dva pripremna postupka: dehidriranje i prosvjetljavanje. Iz fiksiranih i ispiranih komadića tkiva najprije se uklanja voda uzastopnim prenošenjem u sve koncentriranije otopine etanola i vode (obično od 70% do 100% etanola). Nakon toga se etanol zamjenjuje kloroformom koji je otapalo za paraplant. Za parafin je to ksilol. Kada se tkivo prožme otapalom, ono obično postane prozirno (zato se postupak naziva prosvjetljavanje) i tada se može staviti u termostat na temperaturu od 58 do 60°C, prvo u smjesu otopljenog paraplanta i kloroforma (50:50), a zatim kroz dvije posude s čistim otopljenim paraplantom. Pod utjecajem topline kloroform ispari i svi se prostori u tkivu ispune paraplantom. Mali blokovi tkiva se hlade na sobnoj temperaturi pri čemu se stvrdnu i zatim režu pomoću mikrotoma (tip Shandon Finesse 325) na rezove debljine 6 µm. Rezovi se zatim prenesu na predmetna stakalca prethodno namazana adhezivnom smjesom glicerina i bjelanjka (Cvitaš Jurković 2015).

### **3.2.2. Bojenje**

Kako bi se bezbojni prerezi tkiva mogli promatrati svjetlosnim mikroskopom potrebno ih je obojiti. Bojenje se vrši nakon što se iz tkiva ukloni paraplant te se tkivo ponovo hidrira, jer su histološke boje uglavnom vodene ili rjeđe alkoholne otopine. Korištene su dvije metode bojenja: 1) hemalaun eozin (HE) i 2) perjordne kiseline i Schiffovog reagensa te alcijanskog modrila (PAS/AB).

#### **Hemalaun eozin (HE)**

Postupak:

- deparafiniranje rezova u ksilolu - 2x15 min
- rehidriranje tkiva:
  - a) provlačenje kroz seriju alkohola od veće prema manjoj koncentraciji (100-70%)

b) destilirana voda - 2x5 min

- bojanje rezova u hemalaunu (po Mayeru) - 10 min
- ispiranje rezova u tekućoj vodi - 2x5 min
- bojanje u eozinu - 5 min
- ispiranje u destiliranoj vodi — 2x5 min
- dehidriranje tkiva (provlačenje kroz seriju alkohola od manje prema većoj koncentraciji)
- držanje u ksilolu - 2-10 min
- uklapanje u kanadski balzam

### **Perjodna kiselina - Schiffov reagens (PAS)**

Histokemijska metoda koja kombinira dvije boje koje specifično boje glikoproteine, priprema se na slijedeći način:

#### **a) Priprema perjodne kiseline:**

- 0,5 grama kiseline u 100 ml destilirane vode

#### **b) Priprema Schiffovog reagensa (po redosljedu):**

- 192 ml destilirane vode
- 8 ml koncentrirane kloridne kiseline
- 5 g natrijevog metilsulfita
- 0,5 g bazičnog fuksina (pararosanilin)

#### **c) Priprema sumporne vode (300 ml):**

- 18 ml 10%-tne otopine natrijevog metilsulfita
- 15 ml kloridne kiseline
- 300 ml destilirane vode

### **Alcijan – PAS bojanje**

Otopine:

- Alcian Blue, pH 2.5
  - Alcian Blue 1g
  - 3%-tna octena kiselina 100 ml

- 1%-tna perjodna kiselina
- Schiffov reagens

Postupak:

- bojenje s Alcian Blue - 5 min
- ispiranje u destiliranoj vodi
- 1%-tna perjodna kiselina - 10 min
- ispiranje u destiliranoj vodi
- bojenje Schiffovim reagensom - 20 min
- ispiranje u tekućoj vodi - 10 min
- lagano bojenje u Gillovom Hemalaunu
- ispiranje u 1%-tnom litij-karbonatu
- dehidracija i bistrenje

Nakon bojenja perjodnom kiselinom i Schiffovim reagensom, slijedi postupak dehidriranja (Tablica 2) i uklapanja u kanadski balzam da bi se dobio trajni histološki preparat.

**Tablica 2.** Dehidriranje uzoraka

<b>DEHIDRIRANJE</b>	
<b>SREDSTVO</b>	<b>VRIJEME</b>
ALKOHOL 70%	5 MINUTA
ALKOHOL 80%	5 MINUTA
ALKOHOL 96%	2x5 MINUTA
ALKOHOL 100%	2x5 MINUTA
KSILOL	2x5 MINUTA

### **3.3. Mikroskopiranje i fotografiranje histoloških preparata**

Histološki preparati obojeni HE i PAS/AB reakcijom analizirani su svjetlosnim mikroskopom (Nikon Eclipse E600). Mikroskopske slike histoloških preparata snimljene su digitalnom kamerom (Nikon DXM 1200), a zatim obrađene ZEN2 lite programom za obradu slika.

Za preparate obojene HE koristilo se povećanje 100x i 200x, a za preparate obojene PAS/AB metodom 200x i 400x .



## 4. REZULTATI

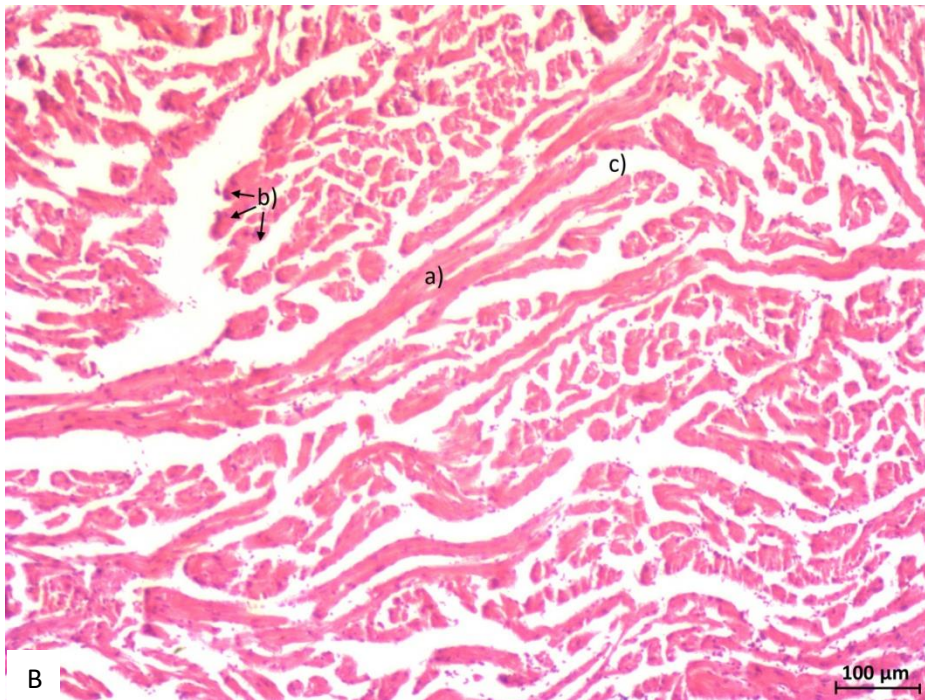
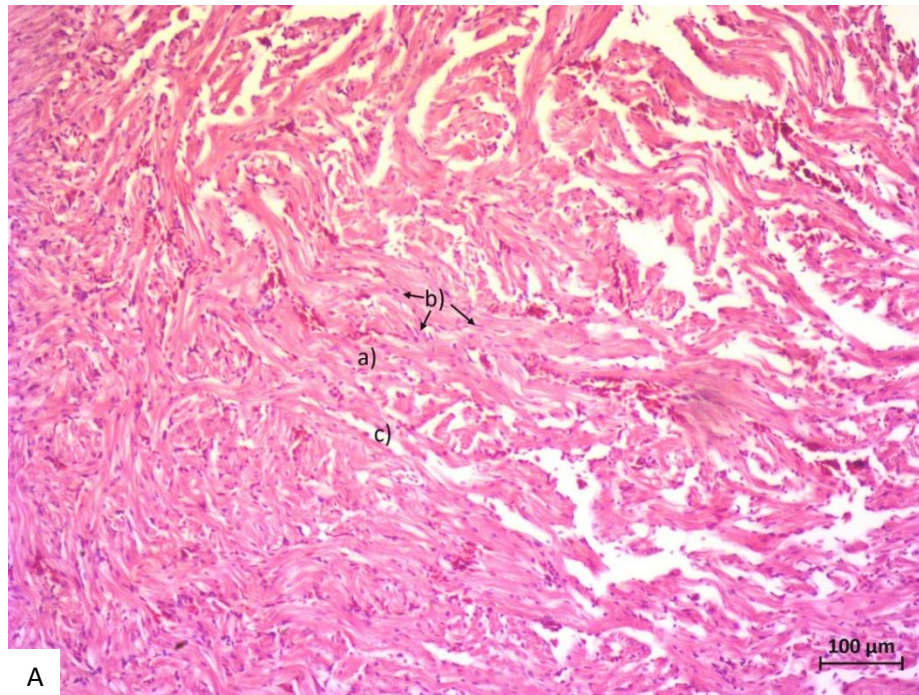
U ovom radu uzorkovano je šest različitih organa iz potočne pastrve i fiksirano u dva različita fiksativa, 10% PNF i zamjenskim manje toksičnom FF. Tkiva su zatim uklopljena u parafinske blokove, izrezana i obojena rutinskom histološkom HE bojom te rutinskom histokemijskom PAS/AB metodom kako bi se mogle bolje usporediti morfološke strukture između dva upotrijebljena fiksativa. Na prvi pogled, na manjim povećanjima oba fiksativa su fiksirala tkiva dovoljno dobro da su svi organi histološki prepoznatljivi i adekvatni za histološke analize struktura unutar tkiva. Obje metode bojenja su dale primjerene kontraste, obojile očekivane strukture i omogućile morfološku preglednost tkiva.

Kao najveća razlika između dva upotrijebljena fiksativa ističe se kvaliteta fiksacije vezivnog tkiva u proučavanim organima, koja je bolja u tkivima fiksiranim s PNF, u usporedbi s FF. S druge strane, FF je bolje fiksirao krvne stanice u krvnim žilama jer je krv bila puno više prisutna u nekim organima, pogotovo u jetri koja je prožeta velikim krvnim žilama.

Ukupno je bilo 79 preparata. Svi preparati pregledani su svjetlosnim mikroskopom, a u radu su prikazani samo najreprezentativniji primjerci.

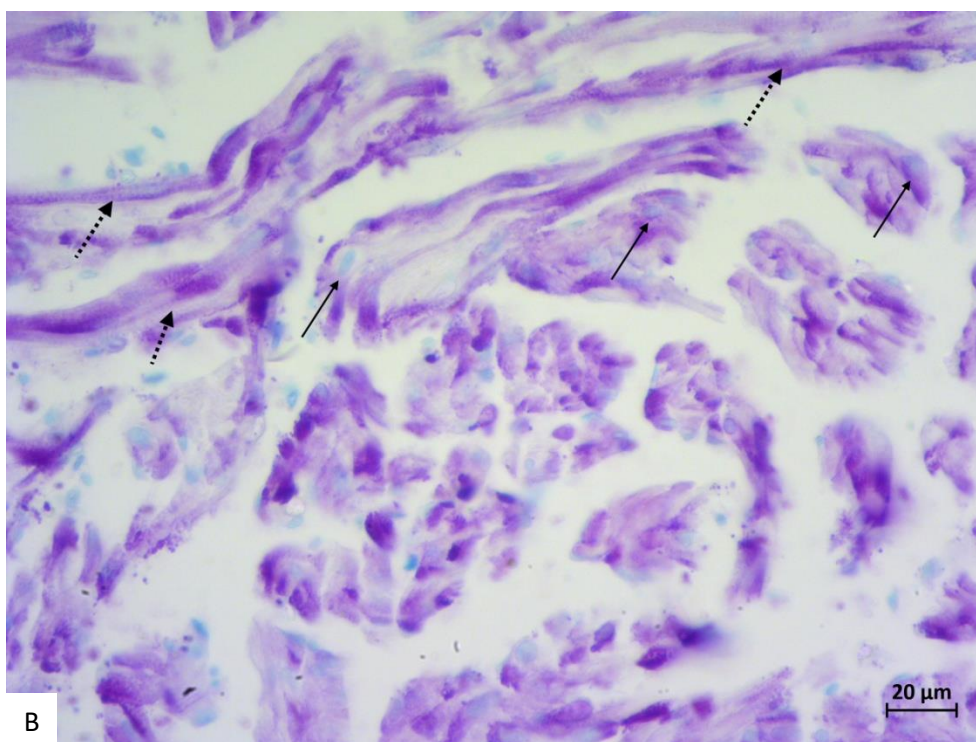
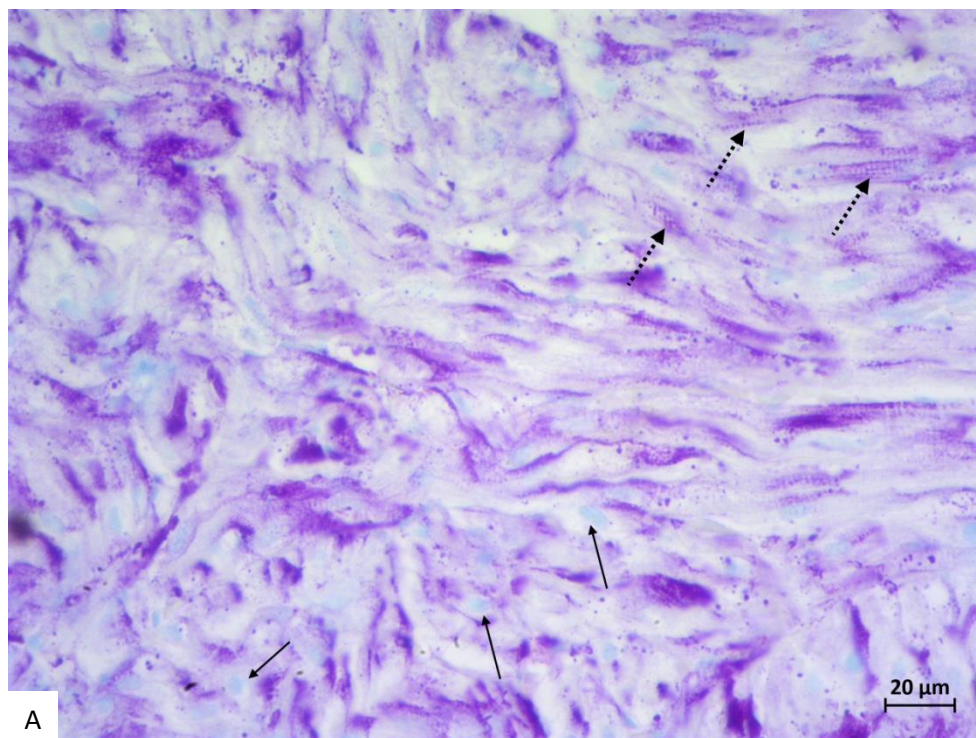
### **Srce**

Pri pregledu svjetlosnim mikroskopom na manjem povećanju HE preparat fiksiran s PNF prikazuje primjerena morfološka obilježja za srčani mišić (Slika 3A). Vidljive su naslage srčanih stanica u slojevima, ovalne jezgre pozicionirane u središnjim dijelovima stanica te vezivno tkivo (endomizij) koje povezuje srčane stanice. Kao i u većini mišićnih tkiva fiksacijom se smanjuje integritet ovoga veziva stoga dolazi do stvaranja većih pukotina između pojedinih stanica. U usporedbi s PNF, FF fiksativ pokazuje smanjene kvalitete pri fiksaciji ovoga mišića pa je endomizij još više raspucan i mišićni slojevi gube koherentnost, a jezgre unutar stanica su smanjene tj. skvrčene (Slika 3B). Preparati obojeni s PAS/AB metodom u oba fiksativa pokazuju primjereno obojenje jezgri srčanih stanica i prikaz PAS pozitivne poprečne prugavosti srčanih stanica (Slika 4A i Slika 4B).



**Slika 3.** Morfološki prikaz srčanog mišića potočne pastrve obojenog hemalaun-eozin metodom pod povećanjem 100x (A, B), fiksirane s 10% neutralnim puferiranim formaldehidom (A) ili FineFIX fiksativom (B). a) srčane stanice, b) jezgre srčanih stanica, c) endomizij.

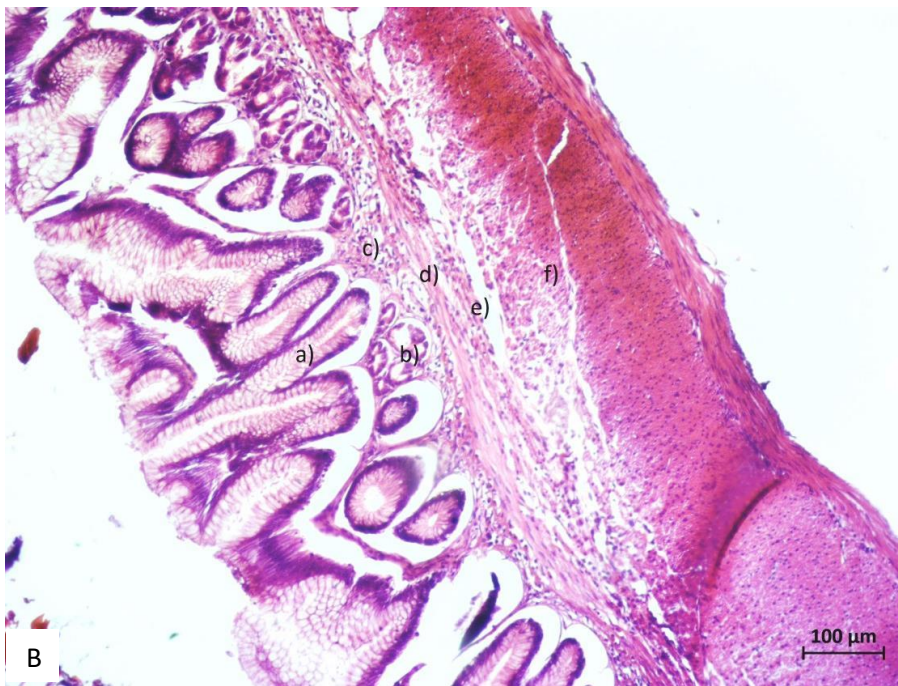
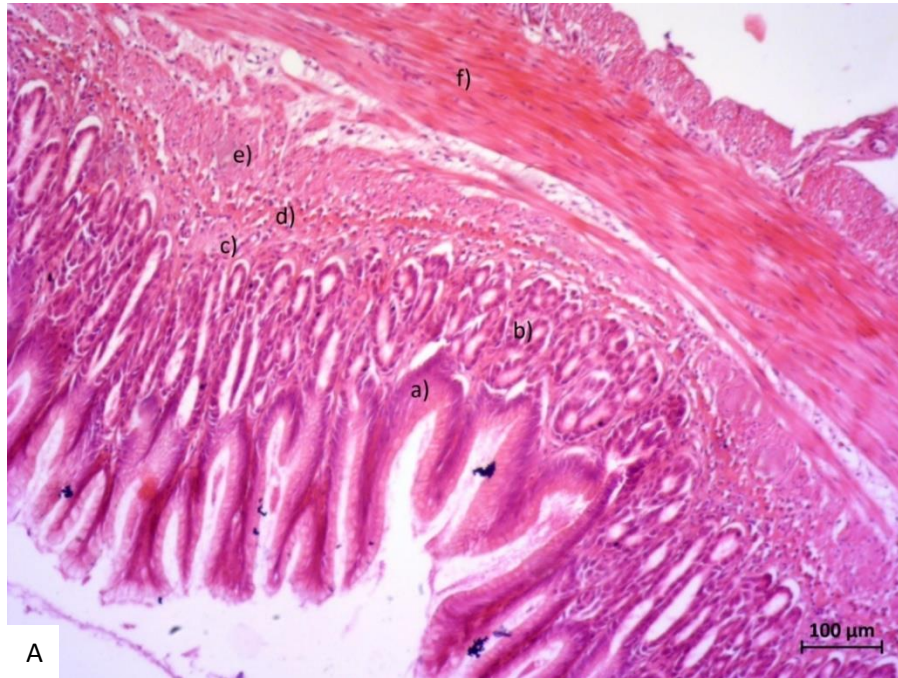




**Slika 4.** Morfološki prikaz tkiva srca obojenog PAS/AB metodom pod povećanjem 400x (A, B), fiksiranog s 10% neutralnim puferiranim formaldehidom (A) ili FineFIX fiksativom (B). → AB pozitivne jezgre, --→PAS pozitivna poprečna prugavost mišića.

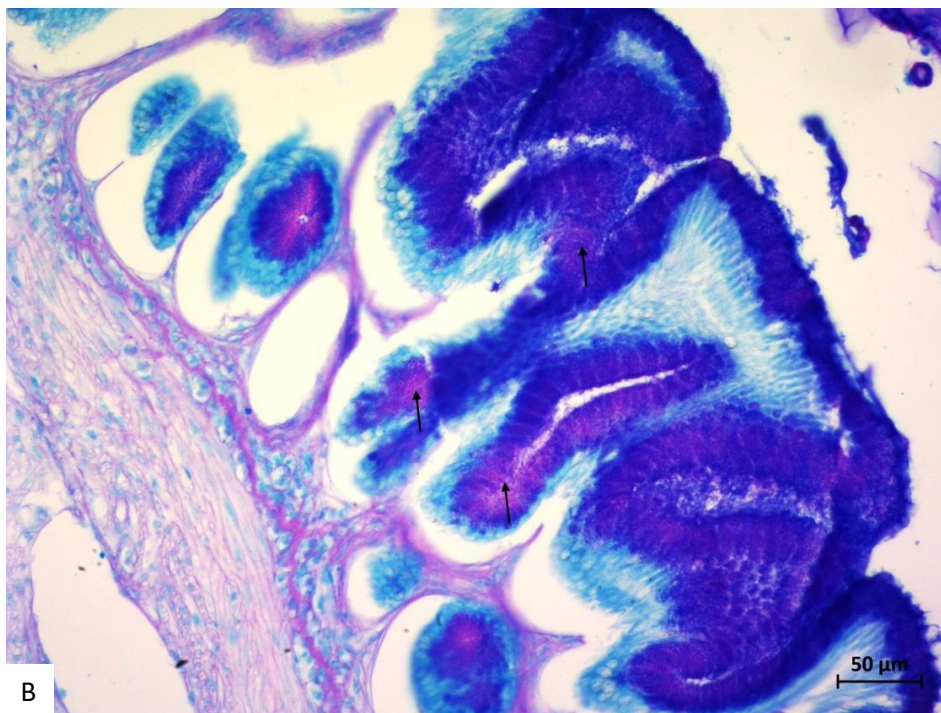
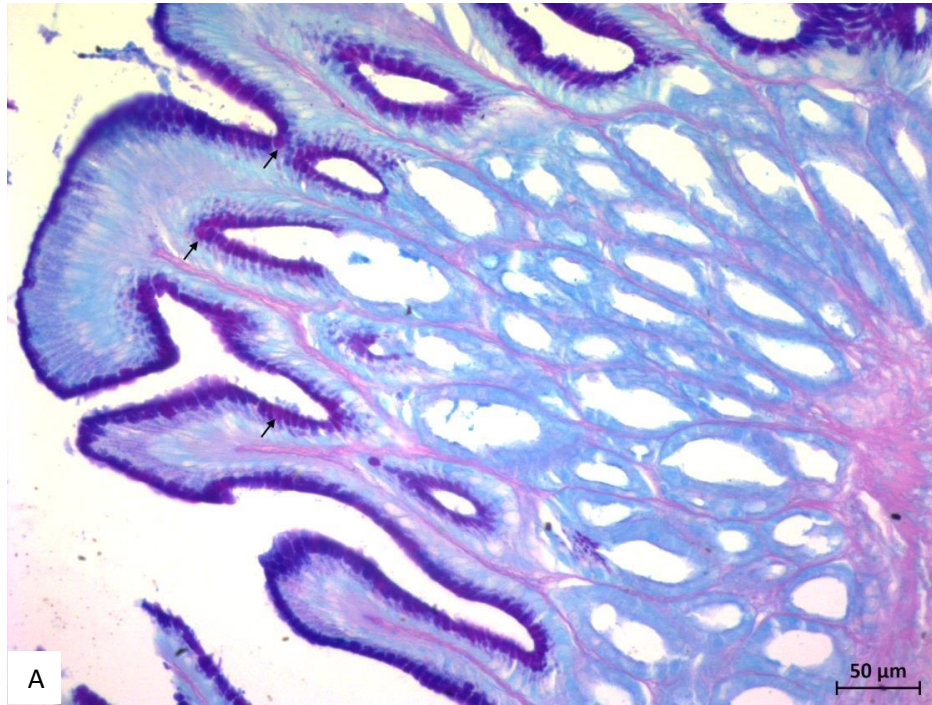
## **Želudac**

Uvidom u histološke preparate pregledane svjetlosnim mikroskopom na manjem povećanju HE preparat fiksiran s PNF prikazuje primjerena morfološka obilježja za želučano tkivo (Slika 5A). Pokrovni i žljezdani epitel su očuvani, vezivno tkivo nije raskidano, mišići su dobro vidljivi i cjeloviti na presjeku tkiva. Potencijalna mana ovakvog preparata je nedovoljna istaknutost hemalauna tj bazofilnih struktura, što je najbolje vidljivo na žlijezdama u sluznici koje sadržavaju i eozinofilne i bazofilne stanice. Na preparatu fiksiranom s FF-om, struktura je nešto lošija zbog lošije kvalitete vezivnog tkiva prisutnog u sluznici, podsluznici i mišićnom sloju, pa je cijela stjenka probavila lošije povezana između slojeva (Slika 5B). Analizom kvalitete HE boje ovoga preparata primijeti se dominantnost hemalauna u odnosu na eozin, što je u suprotnosti s tkivima fiksiranim s PNF-om. Proučavanjem kvalitete preparata obojenog PAS/AB metodom i fiksiranog s PNF-om, vidi se primjerena obojenost tkiva, i ističu se PAS pozitivne stanice u pokrovnom epitelu koje se po potrebi mogu kvantificirati (Slika 6A). S druge strane, na preparatu fiksiranom s FF-om, iako postoje i AB+ i PAS+ stanice, oba tipa stanica se ne mogu tako dobro pojedinačno razlikovati, a stoga ni kvantitativno obraditi. Nadalje, čini se da su žljezdane stanice u sluznici preparata fiksiranom s FF-om nabubrene, jer se ne može uočiti lumen samih žlijezda i pratiti ga do želučanih jamica u kojima se otvaraju želučane žlijezde (Slika 6B).



**Slika 5.** Morfološki prikaz dijela tkiva želuca potočne pastrve obojenog hemalaun-eozin metodom pod povećanjem 100x (A, B), fiksirane s 10% neutralnim puferiranim formaldehidom (A) ili FineFIX fiksativom (B). a) pokrovni epitel sluznice, b) žljezdani epitel sluznice, c) vezivno tkivo sluznice, d) mišićni sloj sluznice, e) vezivni sloj podsluznice, f) mišićni sloj probavne cijevi.

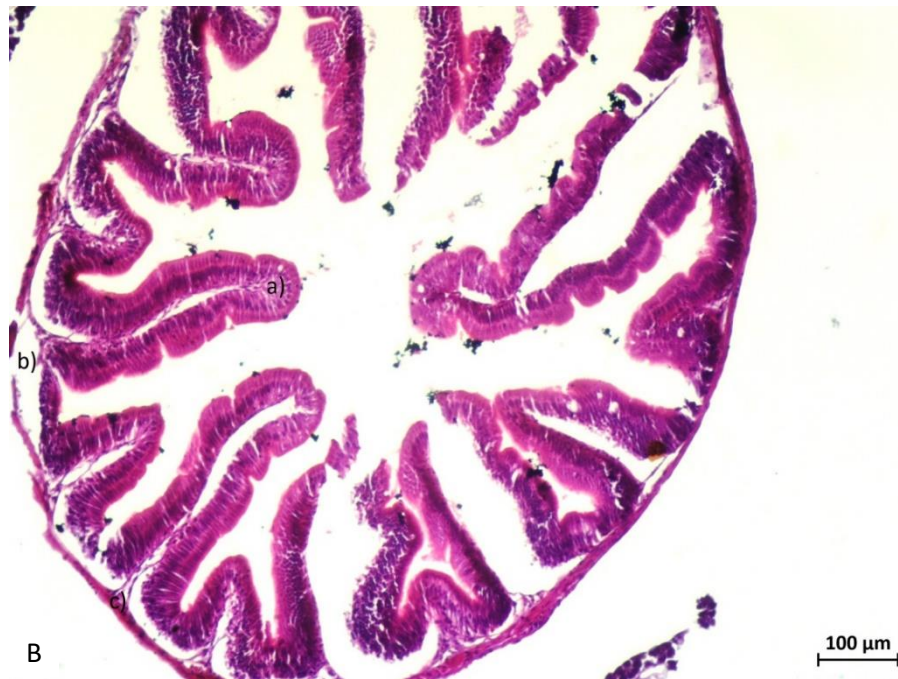
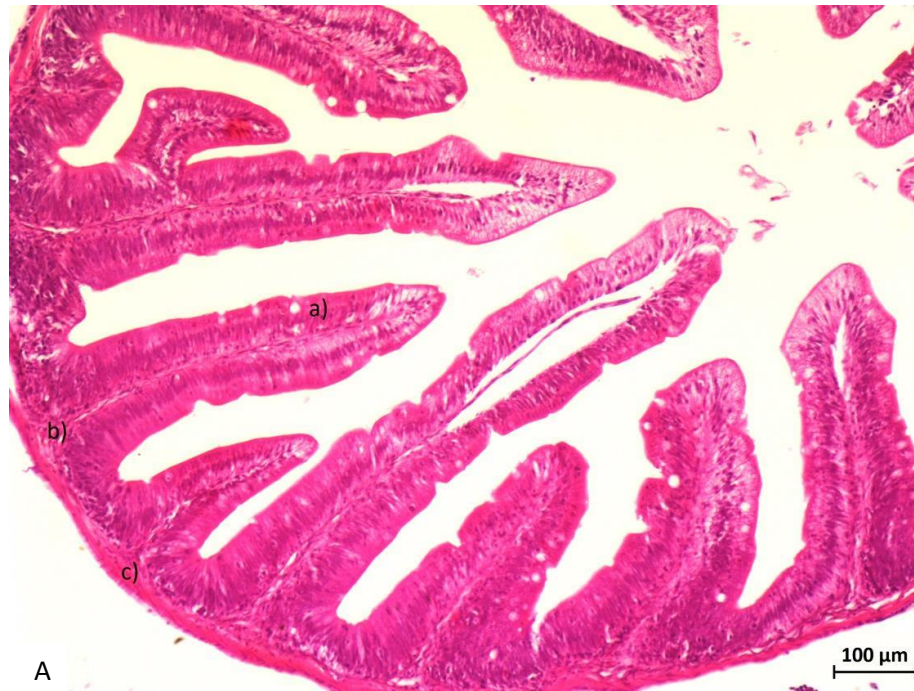




**Slika 6.** Morfološki prikaz tkiva želudca obojenog PAS/AB metodom pod povećanjem 400x (A, B), fiksiranog s 10% neutralnim puferiranim formaldehidom (A) ili FineFIX fiksativom (B). → PAS pozitivne vrčaste stanice u epitelu sluznice želudca.

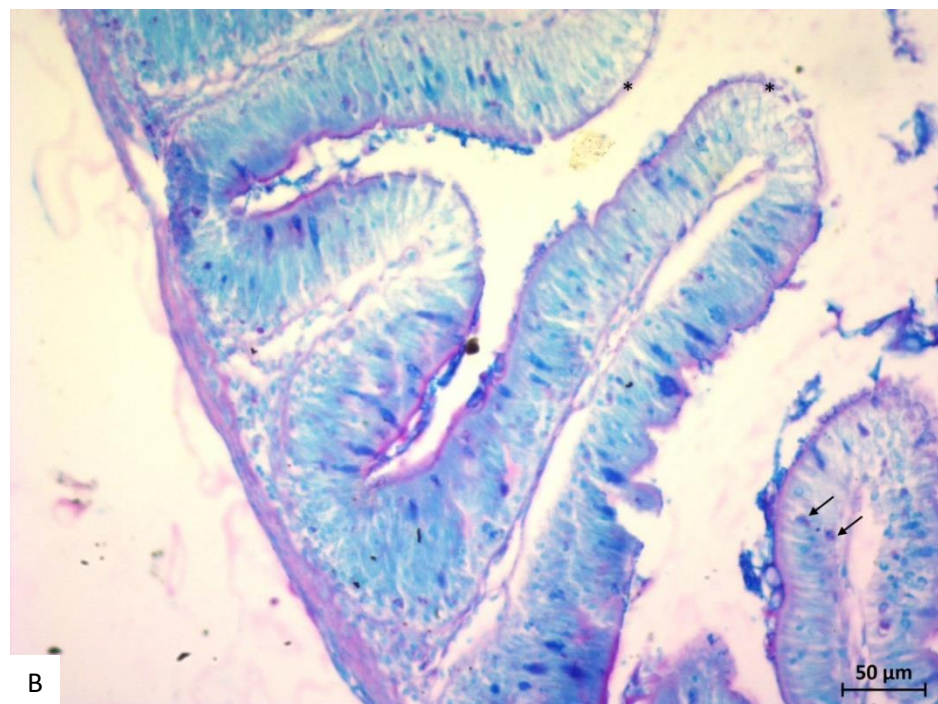
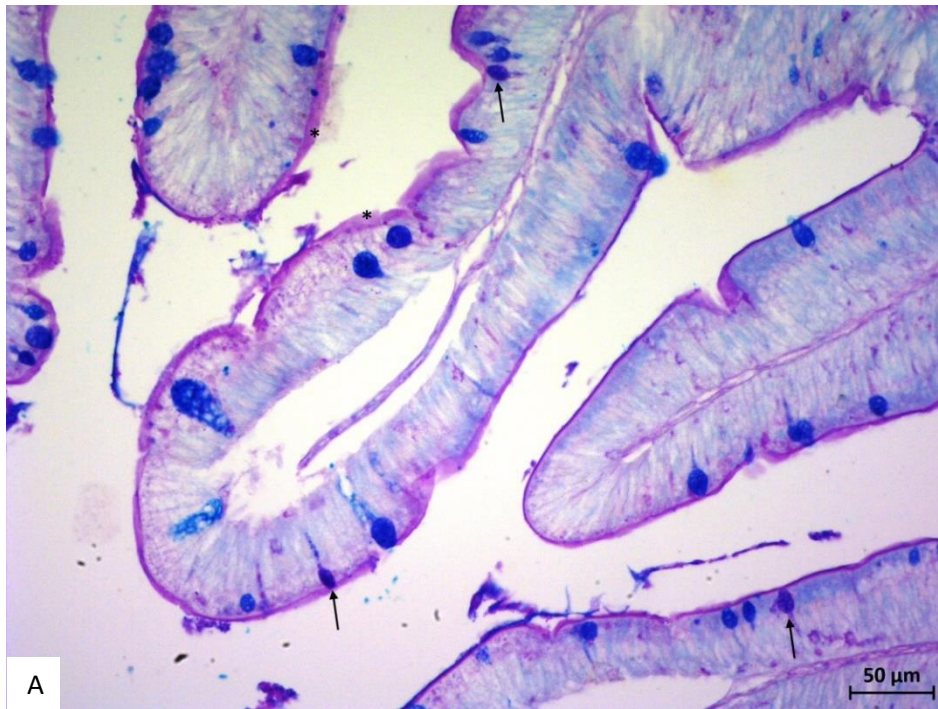
## Crijeva

Pregledom trajnih histoloških preparata svjetlosnim mikroskopom na manjem povećanju HE preparat fiksiran s PNF prikazuje primjerena morfološka obilježja za tkivo tankog crijeva (Slika 7A). Pokrovni jednoslojni cilindrični epitel se odmah uočava, a dobro su vidljive i očuvane i jednostanične vrčaste žljezdane stanice u epitelu, vezivno tkivo nije raskidano, mišići su dobro vidljivi i cjeloviti na presjeku tkiva. U usporedbi s njim, tkivo fiksirano s FF-om također pokazuje dobro vidljiv pokrovni epitel, vrčaste žljezdane stanice su nešto lošije očuvane ali i dalje vidljive, međutim, ponovno je glavni problem vezivno tkivo koje nije dobro fiksirano u sluznici i podsluznici, a čini se da je i mišićni sloj više skvrčen u odnosu na tkivo fiksirano s PNF-om (Slika 7B). Obojenost tkiva s HE metodom pokazuje slične karakteristike kao i na tkivu želuca, tkivo fiksirano s PNF-om je bolje vezalo eozin i stoga je više crvenkasto, u odnosu na tkivo fiksirano s FF-om koje je bolje reagiralo s hemalaunom stoga dominira ljubičasto obojenje sluznice. Veličina stanica i jezgi u stanicama je s oba fiksativa primjerena. Upotrebom PAS/AB metode, na preparatu fiksiranom s PNF-om vidljive su dominantne plave AB+ vrčaste stanice te manji broj ljubičastih vrčastih stanica koje su reagirale s AB i PAS bojom (Slika 8A). PAS+ četkasta prevlaka je dobro očuvana i strukturirana. S druge strane, preparat fiksiran s FF-om pokazuje lošiju strukturu četkaste prevlake i vrčastih stanica, te se ne mogu dobro razlikovati nijanse boje u vrčastim stanicama (Slika 8B).



**Slika 7.** Morfološki prikaz dijela tkiva tankog crijeva potočne pastrve obojenog hemalaun eozin metodom pod povećanjem 100x (A, B), fiksirane s 10% neutralnim puferiranim formaldehidom (A) ili FineFIX fiksativom (B). a) pokrovni epitel crijevne resice, b) vezivno tkivo podsluznice, c) mišićni sloj probavne cijevi.



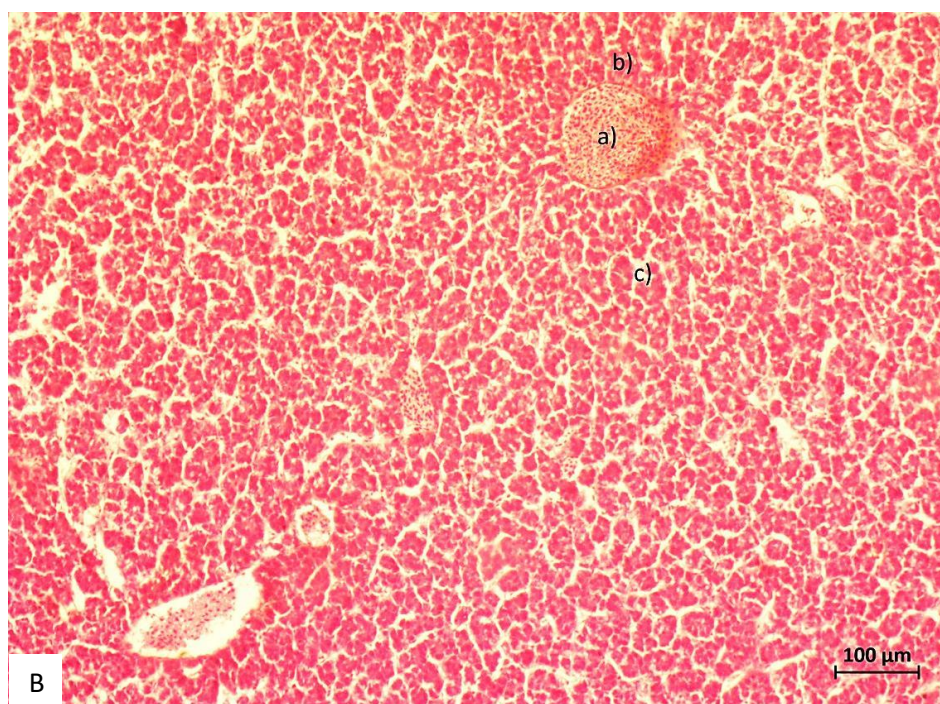
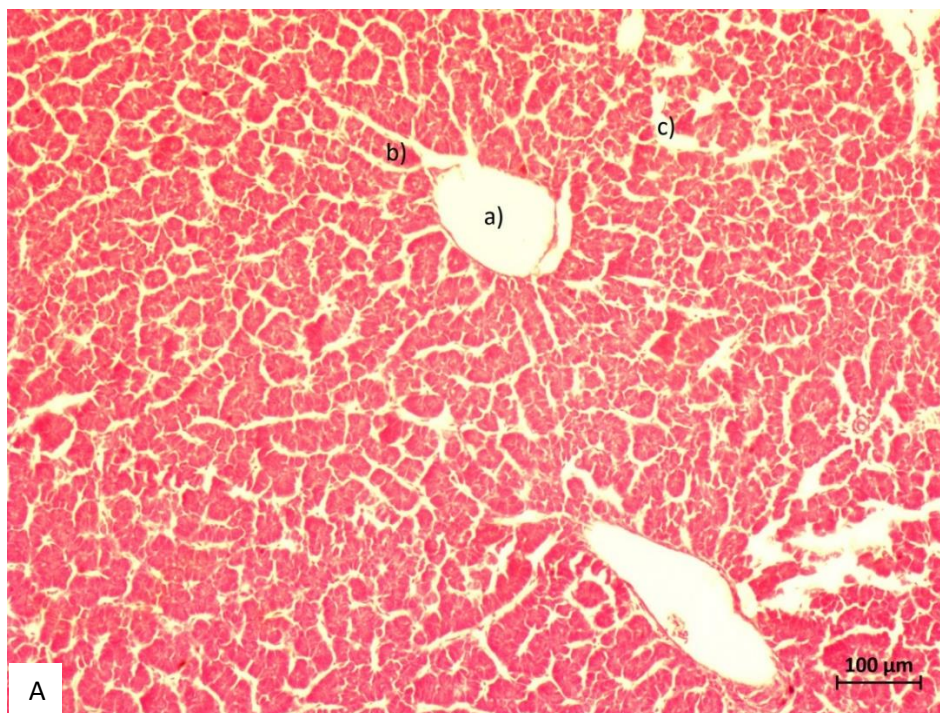


**Slika 8.** Morfološki prikaz tkiva tankog crijeva obojenog PAS/AB metodom pod povećanjem 400x (A, B), fiksiranog s 10% neutralnim puferiranim formaldehidom (A) ili FineFIX fiksativom (B). → PAS pozitivne vrčaste stanice u epitelu sluznice tankog crijeva.

## Jetra

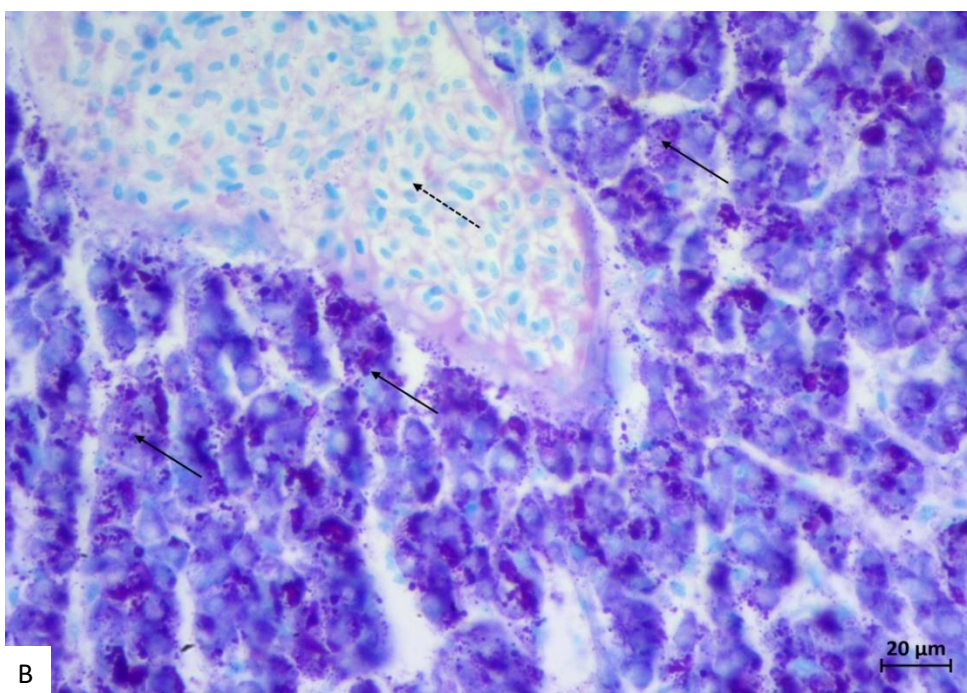
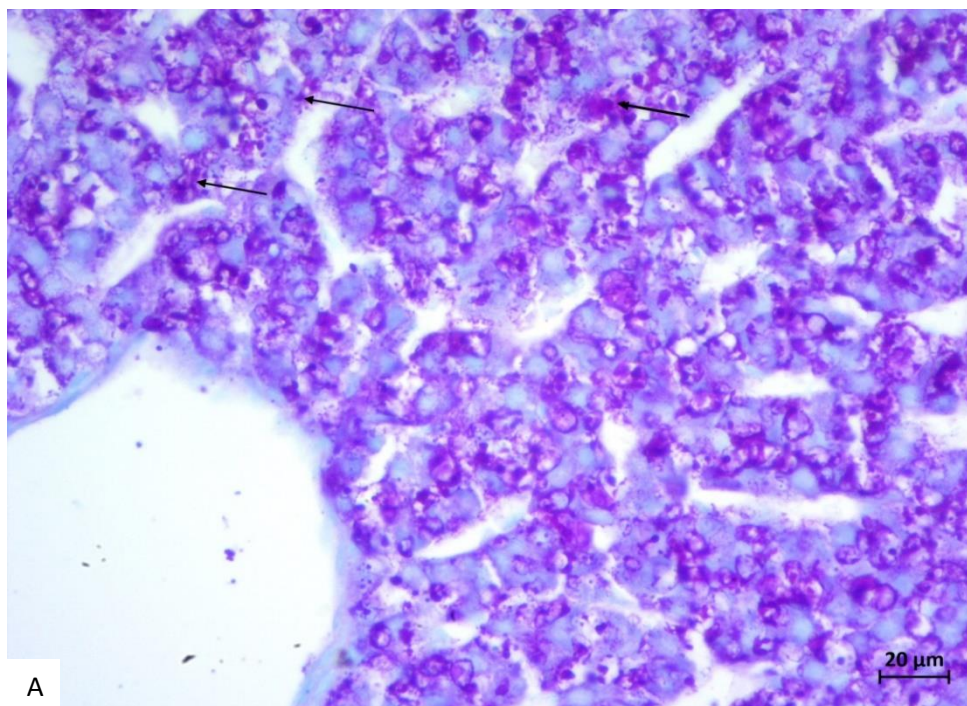
Vizualnim pregledom HE preparata fiksiranih s PNF vidljiva je primjerena struktura i organizacija jetrenih režnjića. Jetreni hepatociti su pravilne veličine, spojeni u zrakasto poredane tračke, između kojih se nalaze jetrene sinusoide (Slika 9A). Preparati obojeni s PAS/AB metodom pokazuju primjereno obojenje: AB pozitivne plavo obojene jezgre hepatocita i PAS pozitivna ljubičasta zrnca glikogena u hepatocitima (Slika 10). U usporedbi s PNF fiksativom, uzorci fiksirani s FF pokazuju generalno lošiju morfološku sliku tkiva, raspoznavanje pojedinih tkiva je i dalje moguće, ali sama povezanost tkiva je nešto lošija: hepatociti su donekle smanjene veličine i međusobno razmaknuti što narušava vizualizaciju pri ocjenjivanju strukture jetrenog režnjića (Slika 9B). Kao pozitivna strana ovoga fiksativa ističe se bolja očuvanost krvnih stanica u krvnim žilama jetre, i u centralnoj arteriji i u sinusoidama. Analizom PAS/AB metodom vidljiva je primjerena obojenost tkiva, AB pozitivne plavo obojene jezgre hepatocita, PAS pozitivna ljubičasta zrnca glikogena u hepatocitima te AB pozitivne plavo obojene jezgre crvenih krvnih stanica u krvnim žilama (Slika 10A, Slika 10B).





**Slika 9.** Morfološki prikaz tkiva jetre obojene hemalaun eozin metodom pod povećanjem 100x (A, B), fiksirane s 10% neutralnim puferiranim formaldehidom (A) ili FineFIX fiksativom (B). a) centralna vena, b) hepatociti, c) jetrene sinusoide.

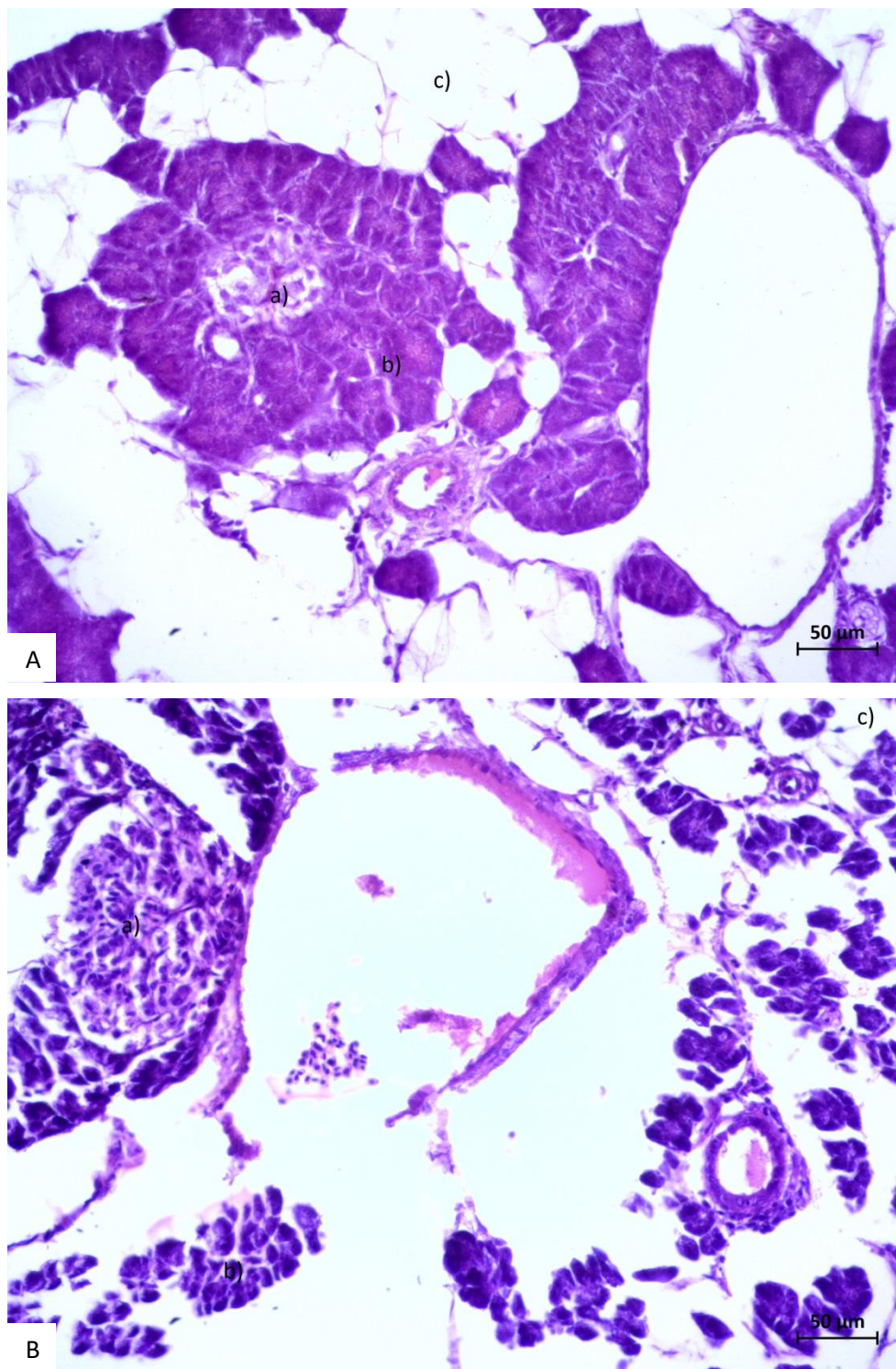




**Slika 10.** Morfološki prikaz tkiva jetre obojene PAS/AB metodom pod povećanjem 400x (A, B), fiksirane s 10% neutralnim puferiranim formaldehidom (A) ili FineFIX fiksativom (B). → zrnca glikogena pohranjena u jetri,--→ eritrociti u centralnoj veni.

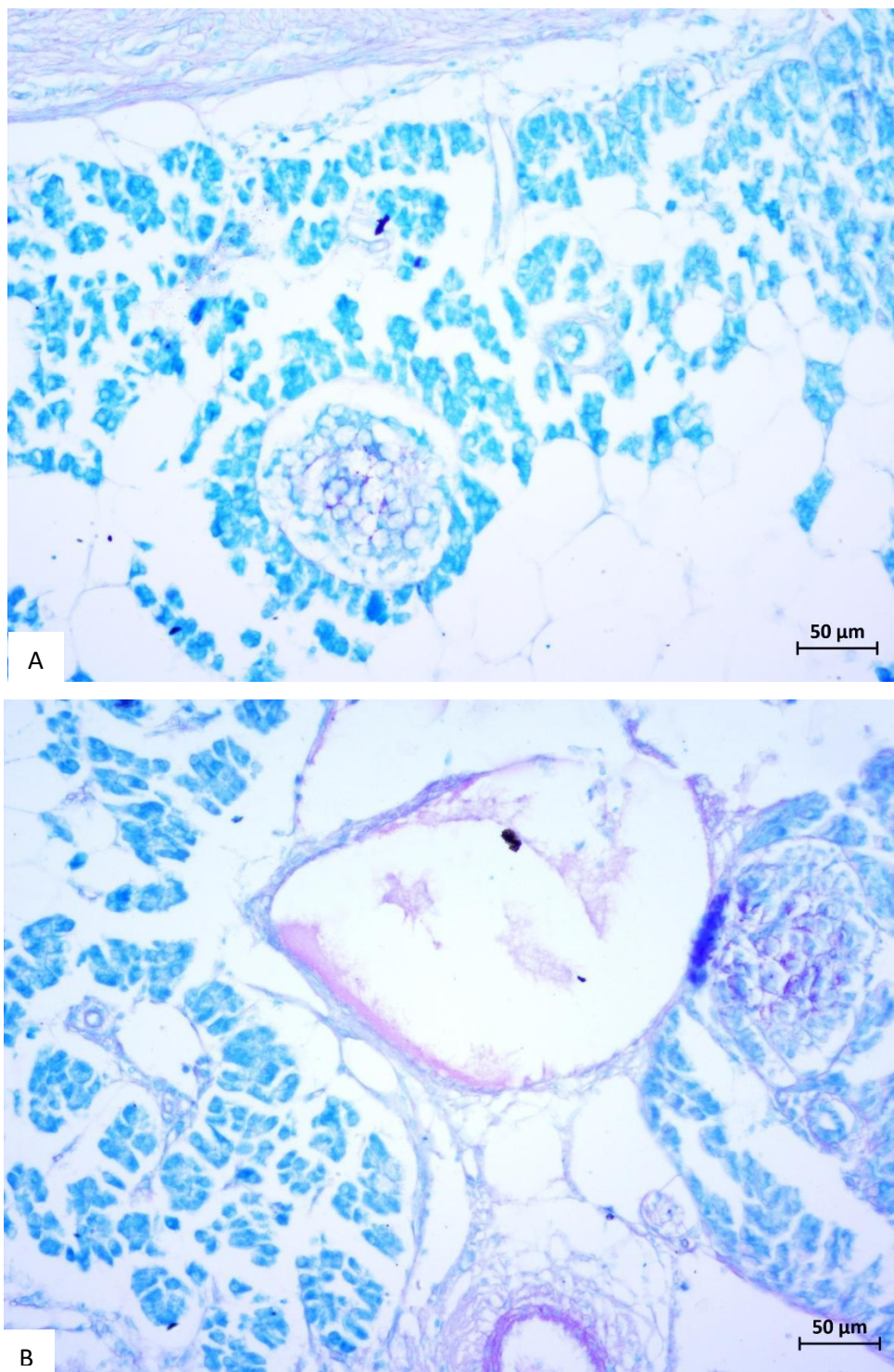
## Gušterača

Vizualnim pregledom HE preparata fiksiranih s PNF vidljiva je primjerena struktura i organizacija gušterače. Moguće je raspoznati endokrine dijelove gušterače, Langerhansove otočiće, koji su svjetlije obojeni u odnosu na egzokrine acinuse u kojima su vidljive tamnije obojene acinusne stanice i svjetlija eozinofilna zimogena zrnca (Slika 11A). S druge strane, preparat fiksiran s FF-om ponovno pokazuje lošije strukturirano vezivno tkivo, nešto lošije sačuvano masno tkivo i stanice egzokrinog dijela gušterače koje su nešto manje, tj skvrčene su (Slika 11B). Dakle, osnovna morfološka struktura tkiva je generalno prepoznatljiva, ali tkiva s FF-om su lošije fiksirana u odnosu na korištenje PNF fiksativa. Korištenjem PAS/AB metode vidi se da su obje boje primjereno reagirale sa strukturama u tkivu, pri upotrebi oba fiksativa: stjenke krvnih žila Langerhansovih otočića su PAS pozitivne, dok su egzokrini dijelovi gušterače AB pozitivni, a masno tkivo je neobojeno (Slika 12A, Slika 12B).



**Slika 11.** Morfološki prikaz tkiva gušterače obojene hemalaun eozin metodom pod povećanjem 200x (A, B), fiksirane s 10% neutralnim puferiranim formaldehidom (A) ili FineFIX fiksativom (B). a) endokrini Langerhansov otočić, b) egzokrini acinus, c) masno tkivo.



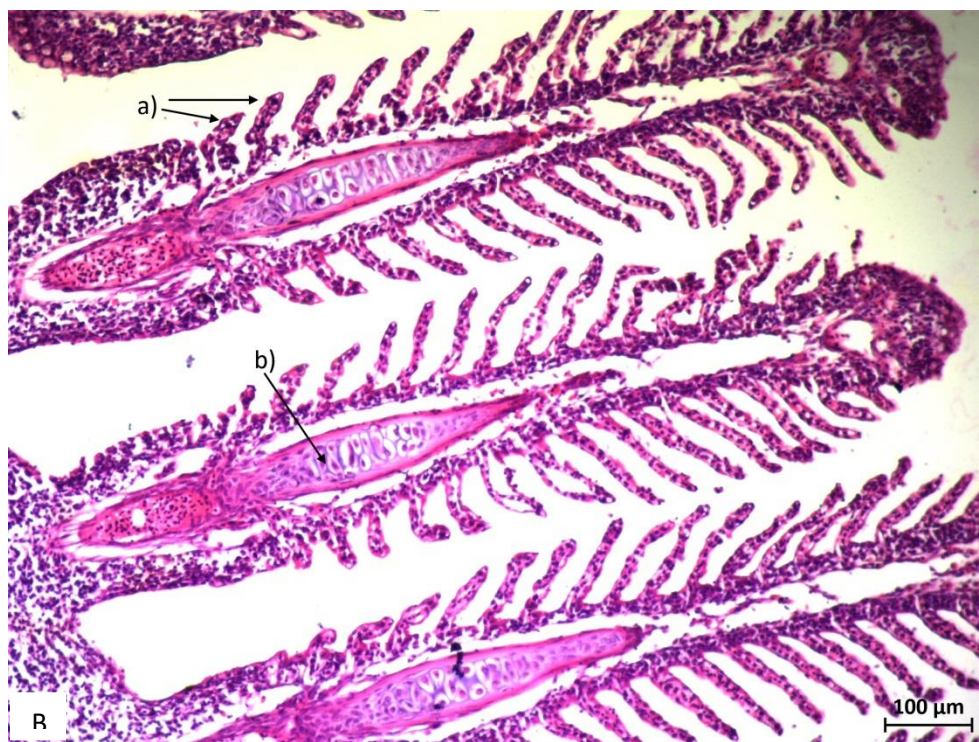
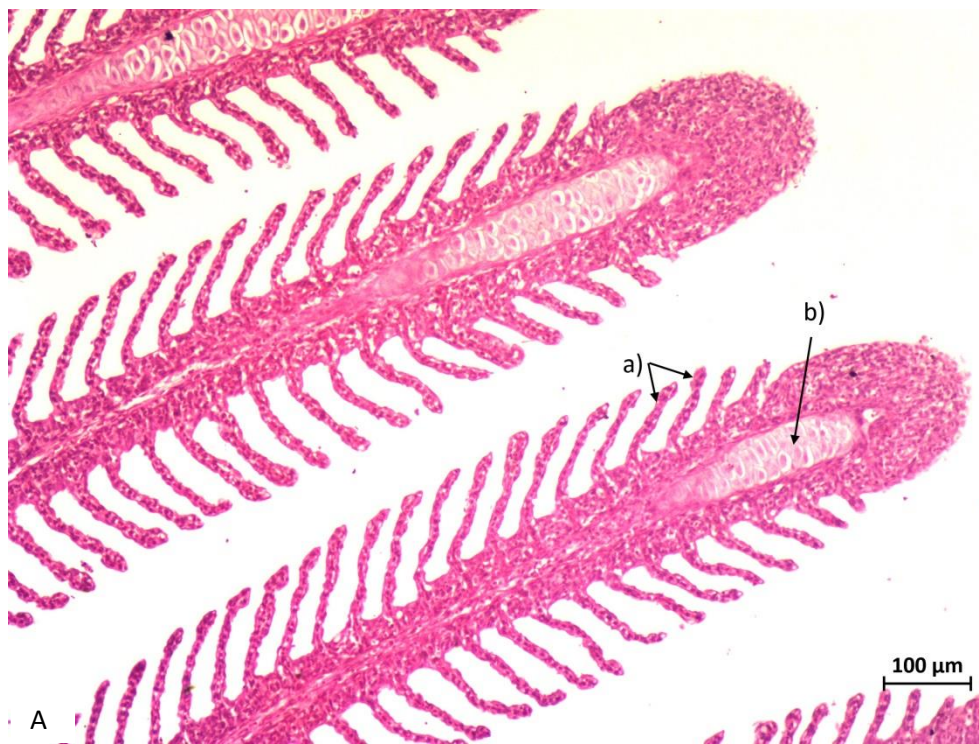

**Slika 12.** Morfološki prikaz tkiva gušterače obojene PAS/AB metodom pod povećanjem 200x (A, B), fiksirane s 10% neutralnim puferiranim formaldehidom (A) ili FineFIX fiksativom (B).

## Škrge

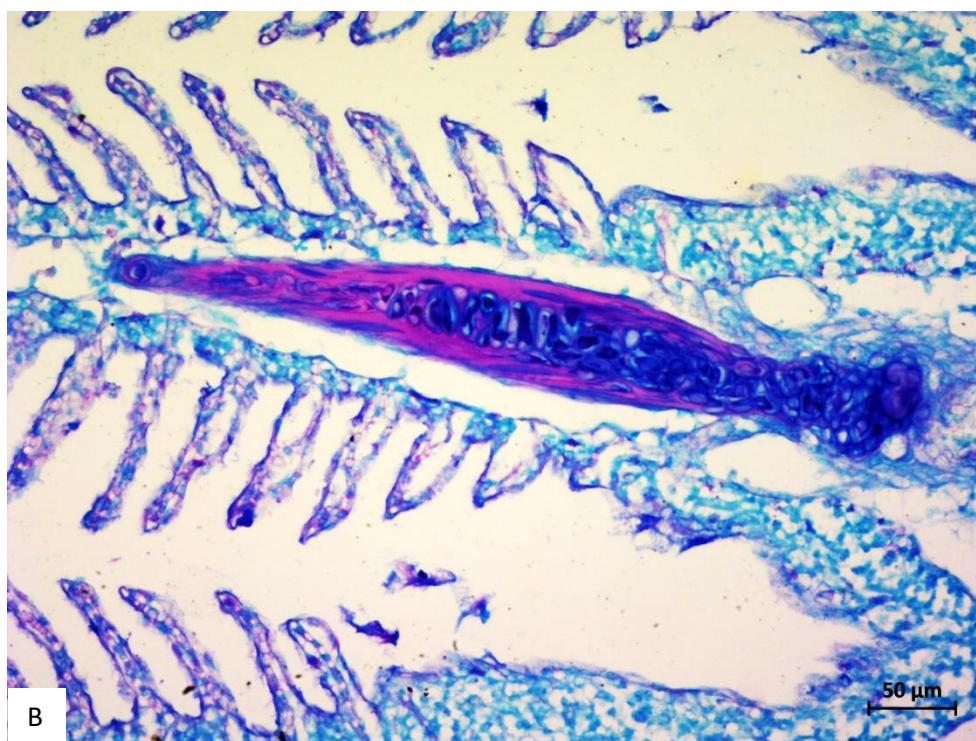
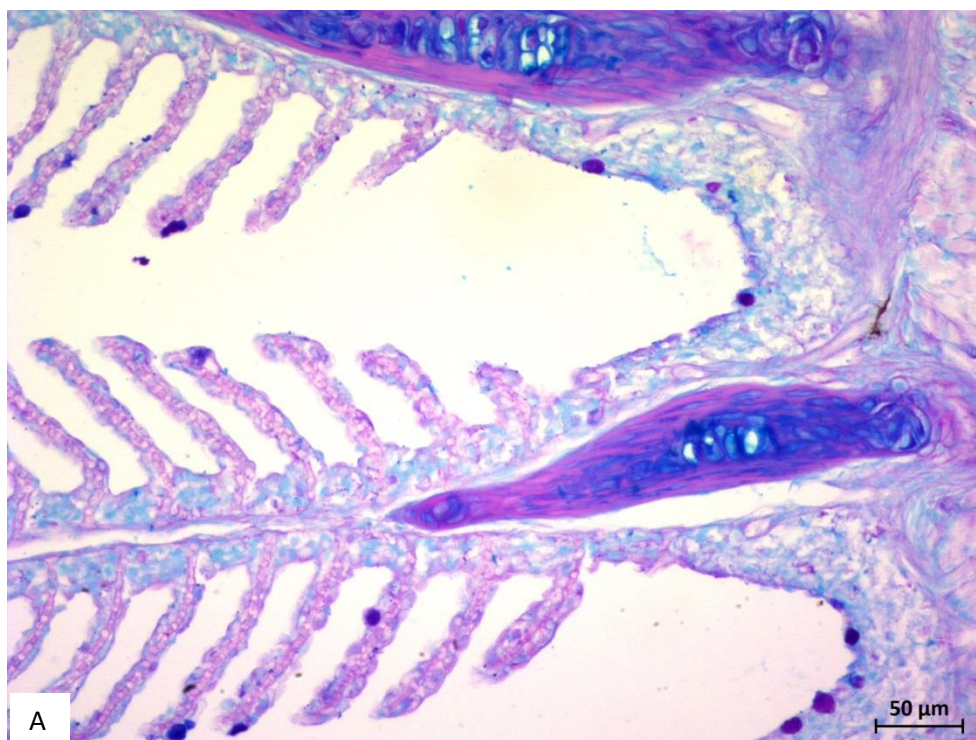
Uvidom u histološke preparate pregledane svjetlosnim mikroskopom na manjem povećanju HE preparat škrge fiksiran s PNF prikazuje primjerena morfološka obilježja koja omogućavaju trenutnu prepoznatljivost ovog histološkog preparata (Slika 13). Pokrovni epitel škržnih lamela je dobro očuvan, kao i vezivno tkivo ispod njega, a dobro je vidljiv i škržni skelet od dobro očuvane hrskavice. Potencijalna mana ovakvog preparata je nedovoljna istaknutost hemalauna tj. bazofilnih struktura, što se može primijetiti na cjelokupnom preparatu (Slika 13A). Na preparatu fiksiranom s FF-om, struktura je nešto lošija zbog lošije kvalitete vezivnog tkiva, ali generalno je preparat u jako dobrom stanju i omogućuje brzu i jednostavnu identifikaciju pojedinih struktura u tkivu, prvenstveno zbog odlične obojenosti i istaknutosti i hemalauna i eozina (Slika 13B). Korištenjem PAS/AB metode vidi se da su obje boje primjereno reagirale sa strukturama u tkivu, pri upotrebi oba fiksativa (Slika 14A, Slika 14B).





**Slika 13.** Morfološki prikaz škrge obojenih hemalaun-eozin metodom pod povećanjem 100x (A, B), fiksiranih s 10% neutralnim puferiranim formaldehidom (A) ili FineFIX fiksativom (B). a) pokrivni epitel škržnih lamela, b) hrskavični skelet škrge.





**Slika 14.** Morfološki prikaz tkiva škrge obojenih PAS/AB metodom pod povećanjem 200x (A, B), fiksiranih s 10% neutralnim puferiranim formaldehidom (A) ili FineFIX fiksativom (B).

U tablici 3 prikazana je komparacija morfoloških osobina i reakcija na pojedine rutinske boje (HE, PAS/AB) pri histološkoj analizi preparata unutrašnjih organa potočne pastrve fiksiranih s dva fiksativa: PNF (10% neutralni puferirani formaldehid) i FF (FineFIX).

Vidljivo je iz ocjenskih vrijednosti da iako su oba fiksativa u većini promatranih kriterija podjednako dobri, mala prednost ipak se daje PNF-u. Značajna prednost FF daje se na preparatima probavnog sustava jer bolje boji HE (hemalaun eozinsko) bojenje od tkiva fiksiranih u formaldehidu.

**Tablica 3:** Komparacija morfoloških osobina i reakcija na pojedine rutinske boje (HE, PAS/AB) pri histološkoj analizi preparata unutarnih organa **potočne pastrve fiksiranih s dva fiksativa: PNF (10% neutralni puferirani formaldehid) i FF (FineFix). Opisne ocjene: 1-3, pri čemu je 1 najmanja vrijednost, a 3 najbolja ocjena tkiva.** HE - hemalaun eozin, PAS/AB - perjodna kiselina i Schiffov reagens u kombinaciji s alcijanskim modrilom Komparacija morfoloških osobina i reakcija na pojedine rutinske boje

	srce		želudac		crijevo		jetra		gušterača		škrge	
	PNF	FF	PNF	FF	PNF	FF	PNF	FF	PNF	FF	PNF	FF
raspoznavanje histoloških tkiva	3	3	3	3	3	3	3	3	3	3	3	3
povezanost pojedinih tkiva	-	-	3	2	3	2	3	2	2	1	3	2
očuvanost krvnih stanica	2	3	-	-	-	-	2	3	1	2	-	-
očuvanost masnog tkiva	-	-	-	-	-	-	-	-	2	1	-	-
očuvanost žljezdanih tkiva	-	-	3	3	3	2	-	-	2	1	-	-
očuvanost vezivnog tkiva	3	2	3	2	3	2	3	2	2	1	3	2
izgled samih stanica	3	2	3	2	3	2	3	2	2	1	2	3
obojenost HE	2	2	2	3	2	3	3	3	2	2	1	3
obojenost PAS/AB	2	2	3	2	3	2	3	3	2	2	2	2
ukupna ocjena	3	2	3	2	3	2	3	3	2	1	3	3

## 5. RASPRAVA

Istraživanja koja se odnose na korištenje različitih fiksativa u histološkim preparatima kod nas su rijetka iako pretraživana literatura daje opsežne rezultate. Najveći broj radova je iz područja kliničke patologije u medicini. Istraživanja na životinjskim tkivima su rjeđa te stoga ovaj rad možemo prozvati pionirskim. S obzirom da su u ovom radu korištene samo dvije rutinske tehnike bojenja i da u tkivima nisu prepoznate histopatološke promjene, u daljnjem ispitivanju ovih fiksativa moraju se uzeti u obzir i te varijable, te se shodno tome istraživanje može proširiti.

Fiksiranje tkiva vrlo je važan korak u histološkoj obradi preparata. Cilj fiksacije je očuvanje stanica i međustaničnih struktura kako bi što više nalikovali živom materijalu. Fiksacija sprječava autolizu stanice i uništava mikroorganizme dok istovremeno stabilizira makromolekularnu strukturu tkiva (Bancroft i Gamble 2007). Dobra fiksacija je izazov u radu budući da se kod svih metoda javlja skupljanje tkiva, bubrenje i otvrdnjavanje. Uz to fiksacija i odabir fiksativa bitno utječu na tkivnu obradu a naročito rezanje i bojenje (Bancroft i Gamble 2007). Najosjetljivijim organima smatraju se jetra, gušterača i probavni trakt, vjerojatno zbog prisutnosti probavnih enzima u tim organima koji sami počnu razgrađivati tkivo ukoliko fiksativ ne djeluje dovoljno brzo (Copper i sur. 2018). Fiksativi koji se upotrebljavaju u histologiji sadrže jednu ili više aktivnih tvari, no bez obzira na izbor reagensa mogu se očekivati promjene u smislu kemijskih reakcija sa molekulama, taloženjem, narušavanjem strukture i raspadom biomolekula (Kuhlmann 2009).

Formaldehid je mala molekula koja postoji u obliku plina a u laboratorij dolazi kao 37% vodena otopina. Za očuvanje morfologije tkiva i ispitivanje histokemijskim i imunohistokemijskim metodama najčešće se koristi kao 10% vodena otopina (4% formaldehid) ili kao puferirana otopina (10% neutralni puferirani formaldehid) (Fox i sur. 1985; Masuda i sur. 1999). Oksidacijom formaldehida nastaje mravlja kiselina što nepuferirani formaldehid čini kiselim (Fox i sur. 1985). Neutralni puferirani formaldehid karakterizira brzo prodiranje u tkivo i brza fiksacija (Kiernan 2008). Mehanizam djelovanja formaldehida još uvijek nije potpuno jasan, smatra se da fiksira tkivo kemijskom modifikacijom molekula stvarajući križne veze između proteina i nukleinskih kiselina (Masuda i sur. 1999).

U posljednjih nekoliko godina predlagani su brojni pripravci kao alternativa formalinu (Olert i sur. 2001; Gillespie i sur. 2002; Vincek i sur. 2003; Delfour i sur. 2006; Stanta i sur. 2006; Mueller i sur. 2011) ali ni jedna od predloženih otopina nije dobila na važnosti u široj uporabi. Zbog duge primjene (>100 god.) i tituli zlatnog standarda često se ne pridaje dovoljno velika važnost toksičnim svojstvima formaldehida (Muthuselvi 2017). Prilikom svakodnevnog izlaganja formalinu mora se uzeti u obzir i njegovo kancerogeno djelovanje (Binetti i sur. 2006; Stanta i sur. 2006; Costa i sur. 2008). Osim biološke opasnosti za laboratorij njegova upotreba u ekstrakciji DNA i RNA ne daje kvalitetne rezultate pa se s vremenom razvio niz alternativnih fiksativa s boljim rezultatima (Kiernan 2008; Aydin i sur. 2013).

Godine 1987. američka Agencija za zaštitu okoliša (eng. *Environmental Protection Agency*) klasificirala je formaldehid kao vjerojatni kancerogen za ljude u uvjetima neobično visoke ili dugotrajne izloženosti (U.S. Environmental Protection Agency 1989), a nekoliko godina kasnije dopuštena prosječna razina dnevne izloženosti smanjena je s 1 ppm na 0,75 ppm (Occupational exposure to Formaldehyde – OSHA 1992). IARC (eng. *International Agency for Research Cancer*) ukazuje na povezanost formaldehida s karcinomom nazofarinksa i leukemije kod ljudi (Cogliano i sur. 2005; Baan i sur. 2009). Ovi rezultati potvrđeni su i u izvješću za 2012. od strane iste agencije (IARC 2012). Podaci o utjecaju formaldehida na ljude trebali bi biti jak poticaj za preispitivanje "formalinske dogme" u svrhu upotrebe alternativnih sredstava (Zanini i sur. 2012). U novije vrijeme otkrivene su kromosomske promjene kod zdravstvenih radnika koje su povezane s primjenom formalina u laboratorijima za patologiju (Santovito i sur. 2011). Zajednica patologa uglavnom zanemaruje ovakve informacije smatrajući uporabu formaldehida sigurnom ukoliko se pri manipulaciji poštuju sigurnosne mjere opreza (Buesa 2008).

Sredstva na bazi alkohola kao što su npr. Carnoyev i Methacarnoyev fiksativ djeluju na način da denaturiraju proteine uklanjanjem vode iz karboksilnih, hidroksilnih i amino skupina proteina (Baker 1958), što rezultira koagulacijom proteina i skupljanjem tkiva. Opsežni su radovi o molekularnim fiksativima kao što su FineFIX, F-Solv, RCL2 (Bostwick 1994; Moleans i sur. 2011) i Paxgene (Kap i sur. 2011) koji opisuju propadanje tkiva, bubrenje i lizu eritrocita. Prema Howat i Wilson (2014) FineFIX uzrokuje i degranulaciju mastocita. Slične rezultate dobili su Singhal i sur. (2016) iz kojih se vidi da su fiksativi na bazi alkohola dali dobre rezultate kada se radi o bojenju preparata, dok je samo tkivo bilo više skvrčeno u odnosu na fiksative bazirane na

formalinu. Rezultati ovog istraživanja poklapaju se s rezultatima navedenih autora jer se i u našem istraživanju FineFIX pokazao kao lošiji fiksativ što se tiče očuvanosti krvnih stanica, masnog tkiva, žljezdanog tkiva, vezivnog tkiva, povezanosti pojedinog tkiva kao i izgledu samih stanica. S druge strane FineFIX se pokazao kao dobar izbor za proteomske analize jer dobro sačuva integritet DNA i RNA (Muthuselvi 2017).

Loša kvaliteta bojenja u slučaju tkiva fiksiranog u 10% neutralnom puferiranom formaldehidu može biti posljedica loše fiksacije što dovodi do nepotpune dehidracije jer zaostala voda neće biti zamijenjena parafinom, čineći tkivo podložnim degradaciji (Hewit i sur. 2008). Također, loša kvaliteta bojenja u slučaju tkiva fiksiranih fiksativima na bazi alkohola može biti posljedica činjenice da je tkivo koje je previše fiksirano manje propusno za boje što rezultira lošijom kvalitetom bojenja (Baan i sur. 2009).

S obzirom da izbor fiksativa utječe na bojenje neki autori su modificirali protokole bojenja. Cooper i sur (2018) držali su uzorke duže u kiselom alkoholu kako bi se bolje obojile strukture koje imaju manje izražene bazofilne karakteristike. Isti protokol bilo bi dobro primijeniti na uzorke probavnog sustava ovog istraživanja koji su bili fiksirani PNF-om jer nisu pokazali adekvatnu obojanost hemalaun eozinom.

Neutralni puferirani formalin pokazao se superiornijim od FineFIX-a s obzirom na makroskopski izgled tkiva, morfološke strukture tkiva kao i histološke i histokemijske analize (Moelans i sur. 2011). Duljina fiksacije također je važna za neutralni puferirani formalin, a preporučeno vrijeme je 18-24 sata. Sve ispod toga očituje se lošom i nepotpunom morfološkom strukturom (Singhal i sur. 2016). Kao glavni nedostatak FF ističe se skupljanje tkiva, pojava artefakata, degradacija i liza eritrocita (Moelans i sur. 2011; Aydin i sur. 2013). Neki autori (Singhal i sur. 2016) kao dobar primjer fiksativa spominju Bouinov fiksativ koji spada u skupinu formalinskih fiksativa. Kao prednosti ističu se brzi prodor u tkiva i manja pojavnost skvrčivanja tkiva. Također pruža dobru staničnu očuvanost i razlučivost što je važno u detekciji patoloških promjena (Buesa 2008).

Razvojem znanosti i novih otkrića za pretpostaviti je da će se u budućnosti razviti novi tipovi fiksativa koji će postati zlatni standard i promijeniti formalinsku dogmu.

## 6. ZAKLJUČAK

Istraživanje je provedeno na uzorcima tkiva probavnog sustava potočne pastrve (*Salmo trutta*) koja su fiksirana sa dva fiksativa: 10% neutralnim puferiranim formaldehidom (NPF) i FineFIX-om (FF). Na temelju rezultata histoloških i histokemijskih metoda bojanja možemo zaključiti slijedeće:

- raspoznavanje histoloških tkiva - oba fiksativa dobila su najbolju ocjenu
- povezanost pojedinih tkiva - NPF daje bolju povezanost i koherentnost čitavom preparatu
- očuvanost krvnih zrnaca - FF pokazuje bolju očuvanost
- očuvanost masnog tkiva - iako nijedan fiksativ nije dobio najbolju ocjenu, mala prednost daje se NPF
- očuvanost žljezdanog tkiva - NPF daje bolju očuvanost
- očuvanost vezivnog tkiva - NPF pokazuje bolju očuvanost
- izgled samih stanica - NPF daje bolje rezultate osim kod škrge gdje se FF pokazao boljim
- obojenost HE - FF pokazuje bolju obojenost
- obojenost PAS/AB - oba fiksativa pokazuju podjednako dobru obojenost

Iz dobivenih rezultata može se zaključiti da je 10% PNF i dalje najbolji izbor pri standardnoj fiksaciji za histološke i histokemijske analize. Određena osjetljiva tkiva poput probavnih organa zahtijevaju modificiranje standardnih postupaka bojenja a naročito HE metode kako bi se osigurao bolji afinitet tkiva za boju.



## 7. POPIS LITERATURE

Aganović M. (1979): Salmonidne vrste riba i njihov uzgoj. IGKRO "Svijetlost", Sarajevo.

Aydin I., Yorukoglu K., Cingoz S., Agilkaya S. (2013): The effect of the alternative solutions to formaldehyde and xylene on tissue processing. *Indian J Pathol Microbiol.* 56:221-30.

Bancroft J.D., Gamble M. (2008): Theory and practice of histological techniques. Churchill Livingstone Elsevier, London.

Baan R., Grosse Y., Straif K., Secretan B. et al. (2009): WHO International agency for research on cancer monograph working group: A review of human carcinogens. Part F: Chemical agents and related occupations. *Lancet Oncol.* 10:1143-4.

Baker J.R. (1958): Fixation in cytochemistry and electron microscopy. *J Histochem Cytochem.* 6:303-8.

Binetti R., Costamagna F.M., Marcello I. (2006): Development of carcinogenicity classifications and evaluations: the case of formaldehyde. *Ann Ist Super Sanita.* 42:132-43.

Bostwick D.G. (1994): Establishment of the formalin-free surgical pathology laboratory. Utility of an alcohol-based fixative. *Arch Pathol Lab Med.* 118:298-302.

Brajković J., Kranjčević M., Kranjčević A., Grčević LJ. i sur. (2005): Gacka: program integralnoga upravljanja okolišem i održivi razvoj. Hrvatska gospodarska komora, Županijska komora Otočac.

Buesa R.J. (2008): Histology without formalin?. *Ann Diagn Pathol.* 12:387-96.

Claiborne J.B., Edwards S.L., Morrison-Shetlar A.I. (2002): Acid-base regulation in fishes: cellular and molecular mechanisms. *J Exp Zool.* 293:302-19.

Cogliano V.J., Grosse Y., Baan R.A., Straif K. et al. (2005): Meeting report: summary of IARC monographs on formaldehyde, 2-butoxyethanol, and 1-tert-butoxy-2-propanol. *Environ Health Perspect.* 113:1205-8.

Cooper J.E., Budgeon L.R., Foutz C.A., van Rossum D. et al. (2018): Comparative analysis of fixation and embedding techniques for optimized histological preparation of zebrafish. *Comp Biochem Physiol C Toxicol Pharmacol.* 208:34-46.

Costa S., Coelho P., Costa C., Silva S. et al. (2008): Genotoxic damage in pathology anatomy laboratory workers exposed to formaldehyde. *Toxicology.* 252:40-8.

Cvitaš Jurković E. (2015): Prednost korištenja novih reagenasa u patohistološkoj dijagnostici. Specijalistički rad. Farmaceutsko-biokemijski fakultet, Zagreb.

Delfour C., Roger P., Bret C., Berthe M.L. et al. (2006): RCL2, a new fixative, preserves morphology and nucleic acid integrity in paraffin embedded breast carcinoma and microdissected breast tumor cells. *J Mol Diagn.* 8:157-69.

Dolenec M. (2008): Građa i funkcija škrge riba. Diplomski rad. Veterinarski fakultet, Zagreb.

Durst-Živković B. (1998): Praktikum iz histologije. Školska knjiga, Zagreb.

FineFIX (Formalin Substitute) (2015): Handbook of protocols for: fixation & imunohistochemistry. MM029-005 - FineFIX - Operator manual. Preuzeto sa <https://www.abacusdx.com/wp-content/uploads/2015/05/Milestone-FineFix-Brochure.pdf>.

Fox C.H., Johnson F.B., Whiting J., Roller P.P. (1985): Formaldehyde fixation. *J Histochem Cytochem.* 33:845-53.

Gillespie J.W., Best C.J., Bichsel V.E., Cole K.A. et al. (2002): Evaluation of non-formalin tissue fixation for molecular profiling studies. *Am J Pathol.* 160:449-57.

Groelz D., Sobin L., Branton P., Compton C. et al. (2013): Non-formalin fixative versus formalin-fixed tissue: a comparison of histology and RNA quality. *Exp Mol Pathol.* 94:188-94.

Guyton A.C. (1995): *Fiziologija čovjeka i mehanizam bolesti*. Medicinska naklada, Zagreb.

Hewitt S.M., Lewis F.A., Cao Y., Conrad R.C. et al. (2008): Tissue handling and specimen preparation in surgical pathology: issues concerning the recovery of nucleic acids from formalin-fixed paraffin-embedded tissue. *Arch Pathol Lab Med.* 132:1929-35.

Hotchkiss R.D. (1948): A microchemical reaction resulting in the standing of polysaccharide structures in fixed tissue preparations. *Arch Bioch.* 16:131.c.

Howat J.W., Wilson B. A. (2014): Tissue fixation and the effect of molecular fixatives on downstream staining procedures. *Methods.* 70:12-9.

IARC (2012): *Chemical agents and related occupations*. IARC Monographs on the evaluation of carcinogenic risks to humans. International Agency for Research of Cancer, Lyon.

Junqueira L.C., Carneiro J., Kelley R.O. (1995): *Osnove histologije*. Školska knjiga, Zagreb.

Kap M., Smedts F., Oosterhuis W., Winther R. et al. (2011): Histological assessment of PAXgene tissue fixation and stabilization reagents. *PLoS One.* 6:e27704.

Kiernan J.A. (2008): *Histological and histochemical methods. Theory and practice*. Scion Publishing, Bloxham.

Knežević K. (2007): *Prehrana potočne pastrve (Salmo trutta L. 1758) i kalifornijske pastrve (Oncorhynchus mykiss Rainbaum 1792) u rijeci Gackoj*. Magistarski rad. Prirodoslovno-matematički fakultet, Zagreb.

Kuhlmann W.D. (2009): Fixation of biological specimens. Preuzeto sa [http://www.immunologic-labor.com/cellmarker\\_files/IET\\_tissue\\_02.pdf](http://www.immunologic-labor.com/cellmarker_files/IET_tissue_02.pdf) .

Lagler K.F., Bardach J.E., Miller R.R. (1977): Ichthyology. John Wiley & Sons, New York.

Lal S.S. (2008): A textbook of practical zoology. Volume-3. Rastogi Publications, New Delhi.

Marshall W.S. (2002): Na<sup>+</sup>, Cl<sup>-</sup>, Ca<sup>2+</sup> and Zn<sup>2+</sup> transport by fish gills: retrospective review and prospective synthesis. J Exp Zool. 293:264-83.

Masuda N., Ohnishi T., Kawamoto S., Monden M. et al. (1999): Analysis of chemical modification of RNA from formalin-fixed samples and optimization of molecular biology applications for such samples. Nucleic Acids Res. 27:4436-43.

Moelans C.B., ter Hoeve N., van Ginkel J.W., ten Kate F.J. et al. (2011): Formaldehyde substitute fixatives. Analysis of macroscopy, morphologic analysis, and immunohistochemical analysis. Am J Clin Pathol. 136:548-56.

Mueller C., Edmiston K.H., Carpenter C., Gaffney E. et al. (2011): One-step preservation of phosphoproteins and tissue morphology at room temperature for diagnostic and research specimens. PLoS One. 6:e23780.

Mumford S., Heidel J., Smith C., Morrison J. et al. (2007): Fish histology and histopathology. US Fish & Wildlife Service, West Virginia.

Muthuselvi S. (2017): Evaluation and comparative analysis of newer compound fixatives. Disertation. Department of Pathology Tirunelveli Medical College, Tirunelveli.

Poleksić V. (1991): Promene na škrigama riba kao posledica zagađenja vode. J Agric Sci. 36:27-52.

Occupational exposure to formaldehyde – OSHA (1992): Response to court remand; final rule. Fed Register. 57:22290-328.

Olert J., Wiedorn K.H., Goldmann T., Kuhl H. et al. (2001): HOPE fixation: a novel fixing method and paraffin-embedding technique for human soft tissues. Pathol. Res. Pract. 197:823-6.

Plančić J., Stanić-Mayer D., Marko S. (1953): Prilog ribarsko-biološkom istraživanju rijeke Gacke. Cro J Fish. 8:1-9.

Povž M., Sket B. (1990): Naše sladkovodne ribe. Mladinska knjiga, Ljubljana.

Qidwai K., Afkhami M., Day C.E. (2014): The pathologist's guide to fixatives. U: Day, C.E. (ur.) Histopathology, methods and protocols. New York, NY, Humana Press, str. 21-30.

Santovito A., Schilirò T., Castellano S., Cervella P. et al. (2011): Combined analysis of chromosomal aberrations and glutathione S-transferase M1 and T1 polymorphisms in pathologists occupationally exposed to formaldehyde. Arch Toxicol. 85:1295-302.

Singhal P., Singh N.N., Sreedhar G., Banerjee S. et al. (2016): Evaluation of histomorphometric changes in tissue architecture in relation to alteration in fixation protocol – An in vitro study. J Clin Diagn Res. 10:28-32.

Stanta G., Mucelli S.P., Petrera F., Bonin S. et al. (2006): A novel fixative improves opportunities of nucleic acids and proteomic analysis in human archive's tissues. Diagn Mol Pathol. 15:115-23.

Suić J. (2005): Model ribolovnog gospodarenja pastrvskim vodama rijeke Gacke. Magistarski rad. Prirodoslovno-matematički fakultet, Zagreb.

Treer T., Safner R., Aničić I., Lovrinov M. (1995): Ribarstvo. Globus, Zagreb.

U.S. Environmental Protection Agency (EPA). Office of air and radiation (1989): Report to congress on indoor air quality. Assessment and Control of Indoor Air Pollution. 2:2-27.

Vincek V., Nassiri M., Nadji M., Morales A.R. (2003): A tissue fixative that protects macromolecules (DNA, RNA and protein) and histomorphology in clinical samples. Lab Invest. 83:1427-35.

Vuković T., Ivanović B. (1971): Slatkovodne ribe Jugoslavije. Zemaljski muzej BIH, Sarajevo.

Wheeler A. (1992): Freshwater fishes of Britain and Europe. Rainbow Books, London.

Wilkie M.P. (2002): Ammonia excretion and urea handling by fish gills: present understanding and future research challenges. J Exp Zool. 293:284-301.

Zanini C., Gerbaudo E., Ercole E., Vendramin A. et al. (2012): Evaluation of two commercial and three home-made fixatives for the substitution of formalin: a formaldehyde-free laboratory is possible. Environ Health. 4:11-59.

Izvori s interneta:

<https://www.nps.gov>

<https://inskola.com/wp-content/uploads/2018/07/GRA%C4%90A-RIBE.pdf>

## 8. ŽIVOTOPIS

Ljerka Armano rođena je u Zagrebu gdje se i školovala. Prirodoslovno-matematički fakultet, smjer biologija-ekologija upisuje 1984.godine. Dodiplomski stručni studij sestrinstva upisuje 2007. godine na Zdravstvenom veleučilištu u Zagrebu, a 2012. godine na Medicinskom fakultetu u Zagrebu upisuje diplomski sveučilišni studij sestrinstva.

Zaposlena je u KBC Sestre milosrdnice od 1986. godine. Trenutno radi kao sestra za bolničke infekcije. Kroz sve to vrijeme intenzivno se usavršava kako u profesionalnom tako i na osobnom planu. Prisustvovala je brojnim domaćim stručnim predavanjima, tečajevima, okruglim stolovima, simpozijima, konferencijama i kongresima na kojima je bila aktivni sudionik. Kao *Study nurse* sudjelovala je na kliničkim istraživanjima. Radovi sa stručnih predavanja objavljeni su u knjigama sažetaka a neki su i publicirani. Kao područja profesionalnog interesnog djelovanja ističe bioetiku, sigurnost bolesnika, promociju zdravlja, zdravstvenu ekologiju te komplementarnu i alternativnu medicinu. Rad sa studentima kroz mentorstvo na Zdravstvenom veleučilištu daje joj osobitu motivaciju i poticaj u daljnjem radu.

Razvoj na osobnom planu tekao je kroz volonterski rad i društveno korisne aktivnosti. Kroz planinarsku udrugu promiče zdrav način života i primjerom pokazuje kako je salutogeneza vlastiti izbor.