

# Kosti i hrskavica: histološka građa, ograničenja i regeneracija

---

Vinković, Luka

Undergraduate thesis / Završni rad

2020

Degree Grantor / Ustanova koja je dodijelila akademski / stručni stupanj: **University of Zagreb, Faculty of Science / Sveučilište u Zagrebu, Prirodoslovno-matematički fakultet**

Permanent link / Trajna poveznica: <https://um.nsk.hr/um:nbn:hr:217:010929>

Rights / Prava: [In copyright](#)/[Zaštićeno autorskim pravom.](#)

Download date / Datum preuzimanja: **2024-11-07**



Repository / Repozitorij:

[Repository of the Faculty of Science - University of Zagreb](#)



SVEUČILIŠTE U ZAGREBU  
PRIRODOSLOVNO-MATEMATIČKI FAKULTET  
BIOLOŠKI ODSJEK

KOSTI I HRSKAVICA: HISTOLOŠKA  
GRAĐA, OGRANIČENJA I  
REGENERACIJA

SEMINARSKI RAD

Luka Vinković

Preddiplomski studij molekularne biologije  
(Undergraduate Study of Molecular Biology)

Mentor: doc. dr. sc. Romana Gračan

Zagreb, 2020.

# SADRŽAJ

1. UVOD .....	3
2. KOSTI .....	4
2.1 VRSTE KOSTIJU.....	4
2.2 GRAĐA KOSTIJU .....	6
2.3 OKOŠTAVANJE I RAST KOSTIJU .....	11
2.4 ČVRSTO KOŠTANO TKIVO .....	11
2.5 SPUŽVASTO KOŠTANO TKIVO .....	13
2.6 POPRAVAK KOSTIJU .....	15
2.7 PRESAĐIVANJE KOSTI .....	16
3. HRSKAVICA .....	17
3.1 VRSTE HRSKAVICE.....	17
3.2 GRAĐA HRSKAVICE .....	19
3.3 ZGLOBNA HRSKAVICA.....	20
3.4 LIJEČENJE I POPRAVAK ZGLOBNE HRSKAVICE .....	21
4. LITERATURA .....	23
5. SAŽETAK.....	26
6. SUMMARY .....	26

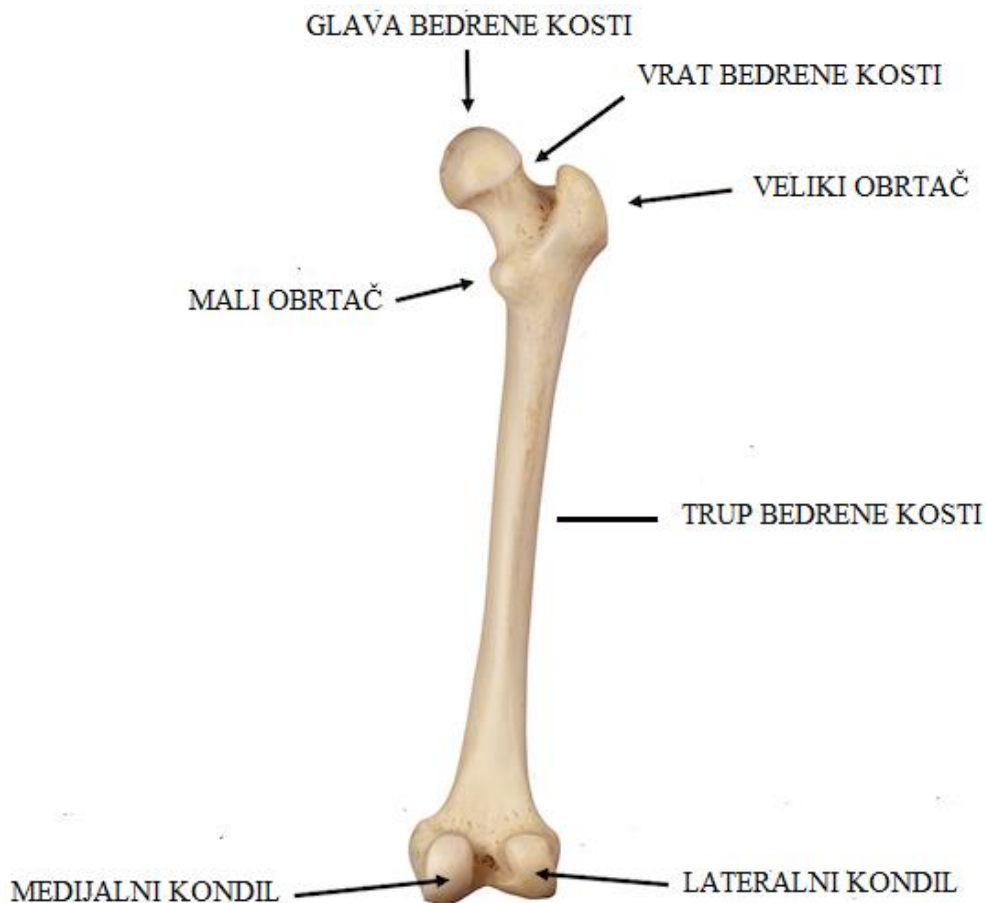
# 1. UVOD

Kosti i hrskavica građeni su od potpornog vezivnog tkiva i kao takve stvaraju endoskelet kralježnjaka. Osim što podupiru tijelo, kosti štite organe od mogućih oštećenja (na primjer lubanja štiti mozak), skladište minerale, služe kao mjesto vezanja mišića pomoću tetiva te su mjesto na kojem se odvija hematopoeza. Stvaranje koštanog i hrskavičnog endoskeleta omogućilo je kralježnjacima da, od svoje pojave prije otprilike 550 milijuna godina (Shu, 1999), do danas s otprilike 54000 vrsta među kojima je i čovjek, postanu dominantna skupina među životinjskim svijetom. Građa kostiju i hrskavice osigurava potporu vrlo velikih opterećenja te rast koji prati rast organizma (za razliku od egzoskeleta) što je vidljivo iz činjenice da su najveće vrste životinja na moru i kopnu upravo kralježnjaci. Ovaj rad fokusira se na kosti i hrskavicu čovjeka te njihovu regeneraciju koja je ljudima od velikog značaja zbog same uloge potpornog sustava.

## 2. KOSTI

### 2.1 VRSTE KOSTIJU

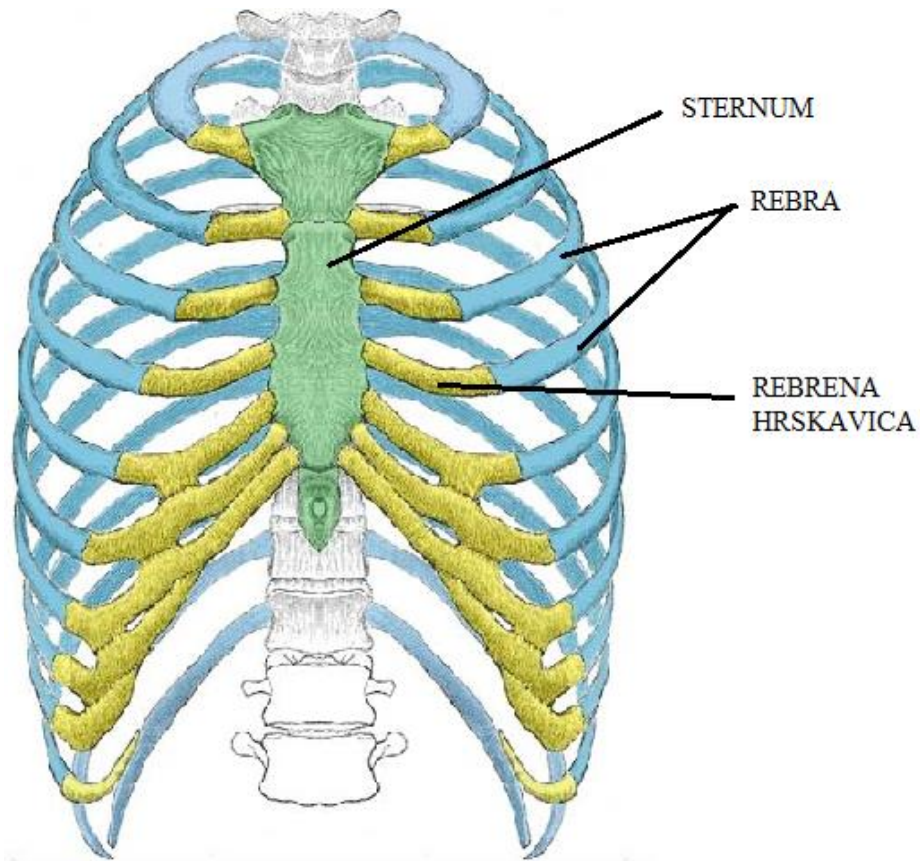
Kosti se dijele na 5 skupina : duge kosti, kratke kosti, plosnate kosti, nepravilne kosti i sezamske kosti. Primarna uloga svih kostiju je potporna. Duge kosti su ono što se tipično zamišlja kao kost te čine najveći broj kosti čovjeka. Duge kosti su cjevastog oblika, duže su nego šire, nose većinu tereta ljudskog organizma te na oba kraja imaju ekstremitete koji služe za povezivanje s ostalim kostima. Krajevi dugih kostiju nazivaju se epifiza, a središnji valjkasti dio naziva se dijafiza. Najpoznatiji primjer duge kosti je bedrena kost (Slika 1) koja je najduža i najjača kost ljudskog tijela. Kratke kosti su duge koliko i široke, a zajedno čine kosti pešća i kosti nožja.



Slika 1. Osnovni dijelovi bedrene kosti čovjeka

(preuzeto i prilagođeno s [www.coreem.net](http://www.coreem.net))

Oblik plosnatih kosti opisuje njihov naziv, a štite organe poput mozga i pluća te su središte hematopoeze kod odraslih ljudi. Primjer plosnatih kosti su rebra (Slika 2). Nepravilne kosti svojim oblikom ne odgovaraju prethodno navedenim skupinama, a najpoznatije nepravilne kosti su upravo kralješci koji grade kralježnicu te definiraju čitavo potkoljeno životinja, a služe kao glavni oslonac trupa i zaštita za kralježničnu moždinu.



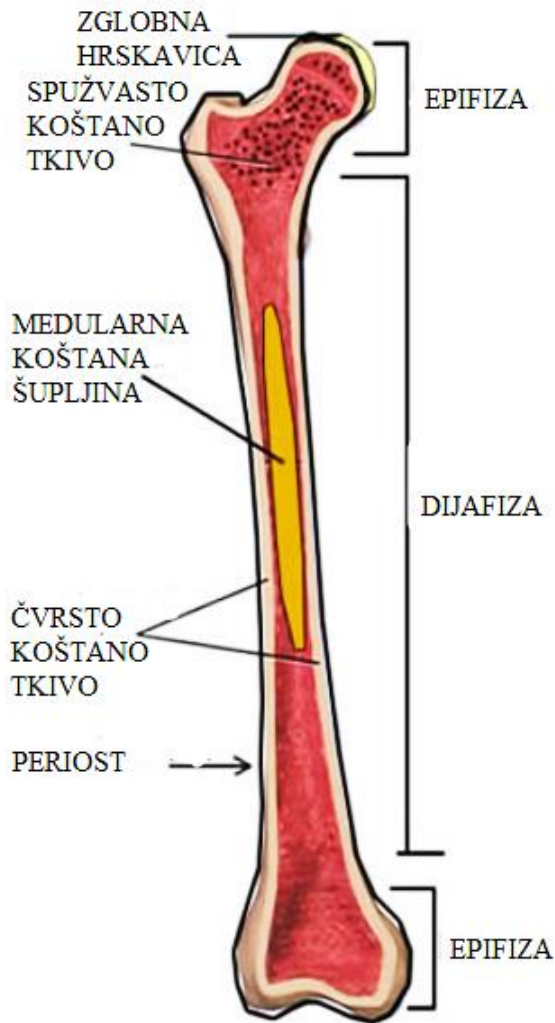
Slika 2. Rebra i povezani dijelovi prsnog koša

(preuzeto i prilagođeno s [www.teachmeanatomy.com](http://www.teachmeanatomy.com))

Sezamske kosti su kosti koje su smještene unutar tetive, a tetivama osiguravaju mjesto vezanja i veću mehaničku učinkovitost. Najveća i jedina sezamska kost koja je zajednička svim ljudima je iver, a nalazi se u zglobu koljena.

## 2.2 GRAĐA KOSTIJU

Iako se kosti razlikuju oblikom, sve imaju neke zajedničke karakteristike. Sve kosti okružuje pokosnica osim na predjelu zglobnih ploha. Pokosnica se sastoji od dva dijela: vanjskog fibroznog i unutarnjeg kambijuskog sloja. Vanjski sloj sadrži fibroblaste koji stvaraju kolagen i elastična vlakna te stoga pružaju fleksibilnost i elastičnost. Unutrašnji sloj sadrži osteohondroprogenitorske stanice i osteoblaste koji su zaslužni za stvaranje koštanog matriksa. Pokosnica je za kost vezana Sharpeyovim vlaknima koja su kolagenska i probijaju iz pokosnice u koštani matriks (Augustin, 2007). Sadrži krvne žile kojima je povezana i s krvnim žilama unutar kosti te tako omogućuje izmjenu plinova, dotok hranjivih tvari i hormona potrebnih za normalnu funkciju i eventualna remodeliranja koštanog tkiva. Također sadrži osjetilna živčana vlakna te se zbog toga u slučaju fraktura i oštećenja kostiju očitava jaka bol. Ispod pokosnice nalazi se čvrsto koštano tkivo koje čini 80% mase kostiju ([www.britannica.com](http://www.britannica.com)). Ispod čvrstog koštanog tkiva nalazi se spužvasto koštano tkivo. Spužvasto koštano tkivo sadrži medularnu koštanu šupljinu čije šuplje dijelove ispunjava crvena ili žuta koštana srž. Crvena koštana srž je mjesto u kojem se odvija hematopoeza te se kod odraslih ljudi nalazi uglavnom u plosnatim kostima kao što su rebra i kosti zdjelice te u kralješcima. Kod djece crvena koštana srž nalazi se u gotovo svim kostima, a s godinama kod neplosnatih kosti srž postaje žuta što je vidljivo zbog smanjenja omjera hematopoetskih stanicama prema masnim stanicama koje su žute boje. Spužvasto koštano tkivo obloženo je vezivnom ovojnicom endostom koji kao i vezivna ovojnica periosta (pokosnica) sadržava stanice iz kojih se mogu razviti osteoblasti. Endost omeđuje medularnu koštanu šupljinu unutar koje se nalazi koštana srž. Duge kosti u području dijafize sadrže manje spužvastog tkiva i veću šupljinu dok je u području epifize spužvasto tkivo gušće i prošarano manjim šupljinama (Slika 3).



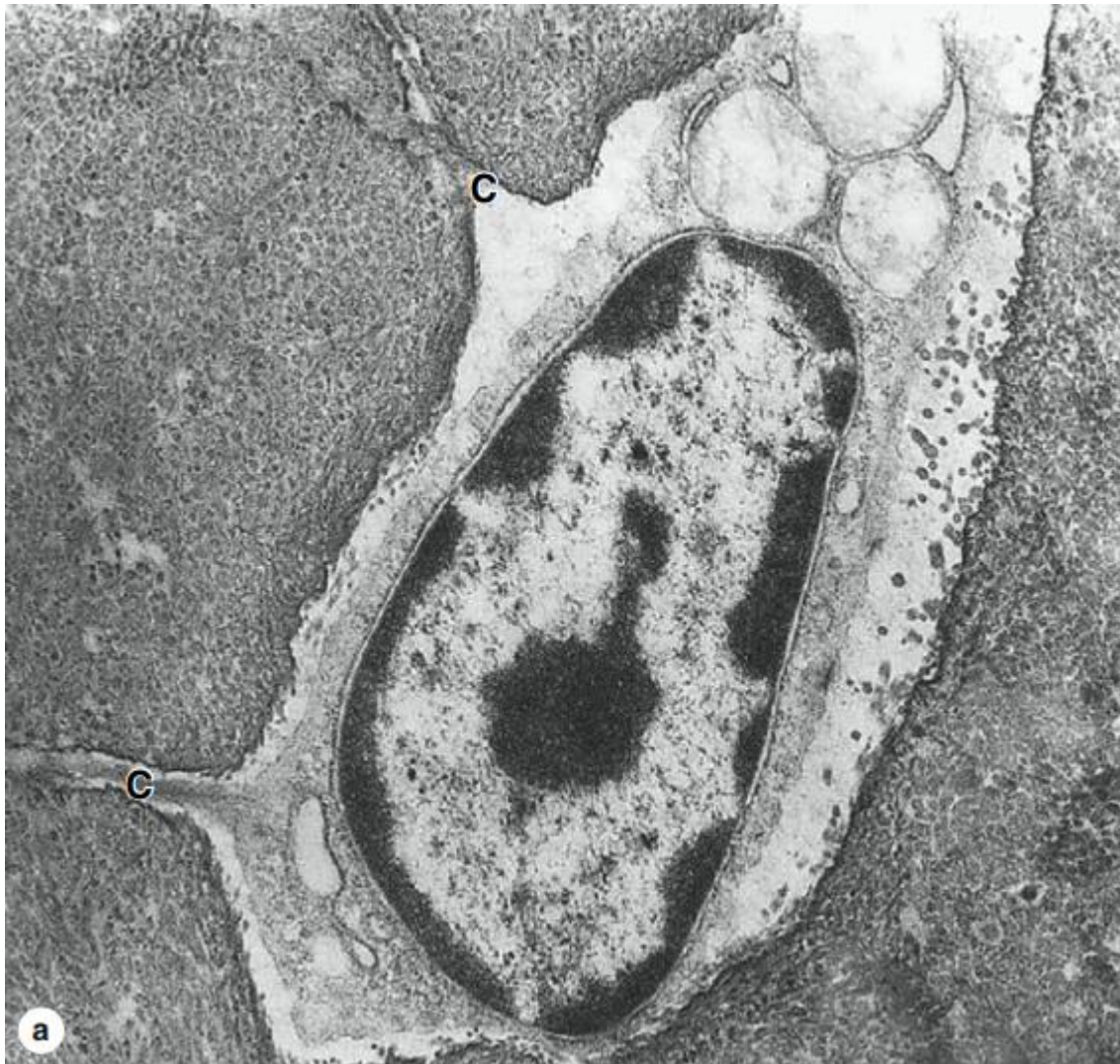
Slika 3. Duga kost s označenim dijelovima

(preuzeto i prilagođeno s [www.biologycorner.com](http://www.biologycorner.com))

Kosti su građene od gustog koštanog matriksa kojeg stvaraju aktivne stanice osteoblasti, a nakon što se okruže matriksom prelaze u stanje mirovanja i dobivaju naziv osteociti. Koštani matriks sastoji se od kolagenskih vlakana, kristala i koštanog cementa. Osteoblasti u matriksu prvo izlučuju kolagenska vlakna i koštani cement kojeg čini amorfnu masu građenu od lipida, polisaharida, vode i proteina. Kolagenska vlakna kostima daju elastičnost, a čine gotovu trećinu suhe mase kostiju. Nakon izlučivanja kolagenskih vlakana osteoblasti izlučuju kristale kalcijevih i fosfatnih soli od kojih prevladava hidroksiapatit. Taloženjem kristala u matriksu kost dobiva na čvrstoći. Kristali čine oko dvije trećine suhe mase kostiju. Za građu kostiju



odgovorna su 3 tipa stanica: osteoblasti koji sekrecijom izvanstaničnog matriksa stvaraju koštano tkivo, osteociti koji čine većinu stanica kosti te vrše kontrolu održavanja i popravljanja kostiju te osteoklasti koji obavljaju funkciju razgradnje koštanog tkiva. Osteoblasti čovjeka promjera su od 15 do 80  $\mu\text{m}$ , no većina je veličine od 20 do 30  $\mu\text{m}$  (Pritchard, 1972). Mogu biti različitih oblika od jajolikih do pravokutnih, a sadrže i citoplazmatske nastavke kojima se međusobno povezuju sa susjednim stanicama. Osteoblasti su diferencirani oblik stanica koji se ne dijeli (Pittenger, 1999), a nastaju diobom i diferencijacijom iz osteohondroprogenitornih stanica koje se nalaze u unutrašnjem sloju pokosnice te u endostu. Osteohondroprogenitorske stanice se pak razvijaju iz mezenhimskih matičnih stanica. Osteociti su stanice koje nastaju kad se osteoblasti zarobe u koštanom matriksu koji su izlučivali. Kad se tek zarobe u matriksu sličnog su oblika kao i osteoblasti, ali s vremenom im se smanjuje volumen citoplazme i postaju zvjezdaste te kao i osteoblasti imaju citoplazmatske nastavke (Slika 4). Najbrojnije su stanice u odrasloj kosti te se kao i osteoblasti ne dijele (Tate, 2004) . Osteociti su u kosti smješteni unutar koštanih lakuna koje predstavljaju šuplji prostor matriksa koji u slučaju smrti osteocita ostaje prazan. Citoplazmatski nastavci kojima se osteociti povezuju radi izmjene tvari kroz pukotinska spajanja smješteni su unutar brojnih koštanih kanalića (kanalikula) koji povezuju koštane lakune. Kroz koštane kanaliće osim citoplazmatskih nastavaka prolazi i međustanična tekućina. Ova visoka povezanost osteocitima omogućava kontrolu nad procesima koji se odvijaju u kostima. Osteociti primaju hranjive tvari iz krvi, imaju mogućnost stvaranja i razgradnje koštanog matriksa te kontrole remodeliranja koštanog tkiva pomoću prijenosa signala koji reguliraju aktivnost osteoblasta i osteoklasta. Također sudjeluju u kontroli razine kalcija u tijelu pod utjecajem paratireoidnog hormona kojeg izlučuju paratireoidne žlijezde (Bellido, 2013). Osteociti u principu imaju životni vijek koliko i sam organizam s poluživotom od oko 25 godina (Tate, 2004).

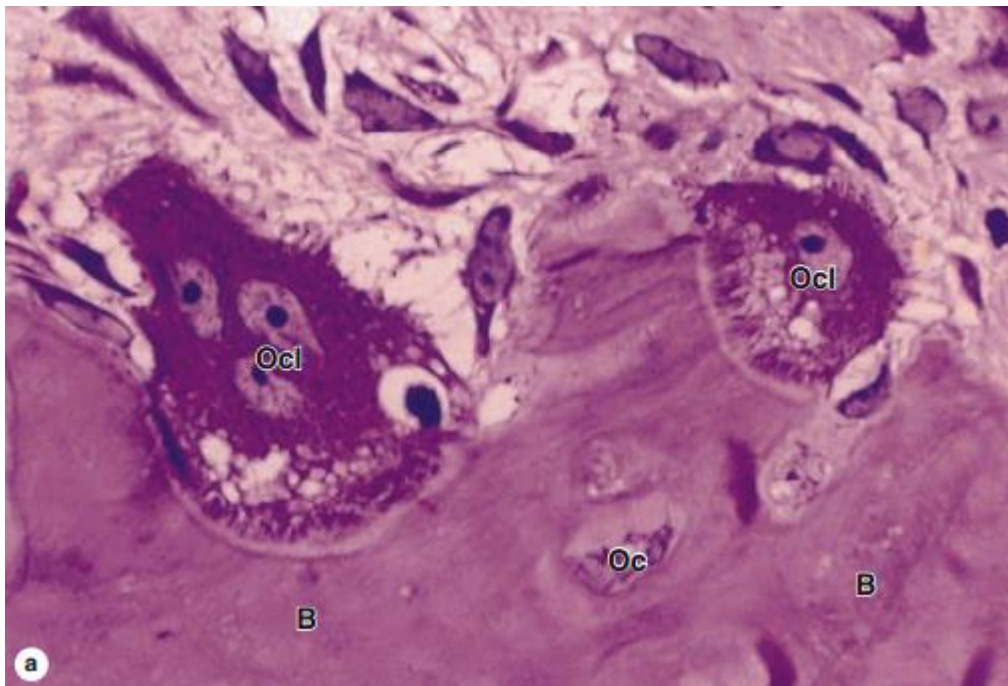


Slika 4. Osteocit u lakuni s vidljivim citoplazmatskim nastavcima u kanalikulima (C). EM, 30000x

(preuzeto i prilagođeno od Mescher (2016))

Osteoklasti imaju više jezgara te su veći od osteoblasta i osteocita, veličine od 150  $\mu\text{m}$  do 200  $\mu\text{m}$  (Slika 5). Razvijaju se iz hematopoetskih matičnih stanica iz kojih se također razvijaju makrofagi i dendritičke stanice (Teitelbaum, 2000). Razgrađuju i organski i anorganski dio koštanog matriksa tako da u kontaktu s matriksom mijenjaju svoju morfologiju stvarajući naboranu membranu iz koje se izlučuju velike količine kiselina za razgradnju hidroksiapatita te proteaza za razgradnju organskog dijela matriksa. Membrana osteoklasta također stvara prijanjajuću zonu na krajevima naborane membrane koja služi za povezivanje osteoklasta s

koštanim matriksom te funkcionalnu sekretornu domenu nasuprot naborane membrane koja služi za izlučivanje razgrađenih komponenti poput fragmenata kolagena koje je osteoklast apsorbirao. Osteoklasti kao i osteociti sudjeluju u regulaciji razine kalcija u tijelu. Paratireoidni hormon potiče osteoklaste na razgradnju koštanog matriksa kako bi se iz hidroksiapatita oslobodio kalcij. Osim paratireoidnog hormona na osteoklaste djeluje i kalcitonin koji inhibira njihovo djelovanje i tako smanjuje razgradnju koštanog matriksa (Mundy, 1999). Zajednička aktivnost ovih triju tipova stanica omogućuje stalno remodeliranje kostiju što kostima osigurava njihovu dugovječnost i moć regeneracije u slučajevima oštećenja kosti (Mescher, 2016).



Slika 5. Histološki prikaz razgradnje koštanog matriksa (B) osteoklastima (Ocl) uz naznačene osteocite (Oc). HE, 400x

(preuzeto i prilagođeno od Mescher (2016))

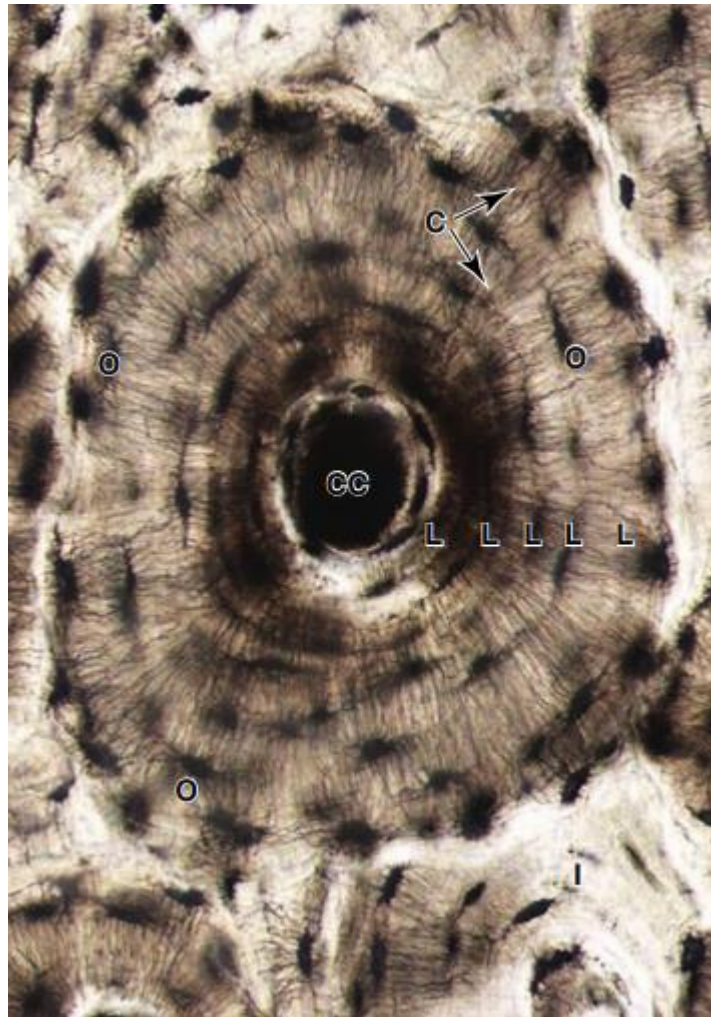
## 2.3 OKOŠTAVANJE I RAST KOSTIJU

Okoštavanje je proces stvaranja koštanog tkiva. Okoštavanje može biti endohondralno ili unutarmembransko. Unutarmembransko okoštavanje odvija se direktno unutar membrana mezenhinskog tkiva čije stanice diferenciraju u kapilare ili osteohondroprogenitorske stanice koje se diferenciraju u osteoblaste i stvaraju prvo spužvasto koštano tkivo oko kapilara, a zatim i kompaktno koštano tkivo. Kod endohondralnog okoštavanja koštano tkivo nastaje prethodnim uklanjanjem hrskavičnog tkiva te zamjenom hrskavičnog tkiva koštanim tkivom djelovanjem osteoblasta. Proces endohondralnog okoštavanja odvija se prvotnim stvaranjem hrskavičnog modela koji je okružen perihondrijom. Krvne žile perihondrija zatim do hrskavice dovode osteoblaste koji izlučuju koštani matriks u području dijafize i tako sprječavaju difuziju nutrijenata unutar područja koji okružuju te dovode do smrti hondrocita u navedenom području. U slobodni prostor zatim ulaze krvne žile i dovode osteohondroprogenitorske stanice iz kojih nastaju osteoblasti stvarajući primarni centar okoštavanja. Navedeni događaji odvijaju se prije rođenja, a na epifizama kosti su i dalje građene od hrskavice i rastu u dužinu. Nakon rođenja na isti način se u području epifize stvara sekundarni centar okoštavanja, a kost sve do odrasle dobi sadrži epifiznu ploču koju čini hijalina hrskavica. U području epifizne ploče hrskavica se dijeli intersticijski prema krajevima kosti, a prema unutrašnjosti hrskavično tkivo odumire i zamjenjuje se koštanim tkivom, a kost na ovaj način raste u duljinu. Ostatak epifizne ploče kod odraslih ljudi vidljiva je kao epifizna linija. Kosti u širinu rastu tako da osteoklasti razgrađuju koštano tkivo koje omeđuje medularnu koštanu šupljinu uz stvaranje novog koštanog tkiva ispod pokosnice. (Gartner, 2017).

## 2.4 ČVRSTO KOŠTANO TKIVO

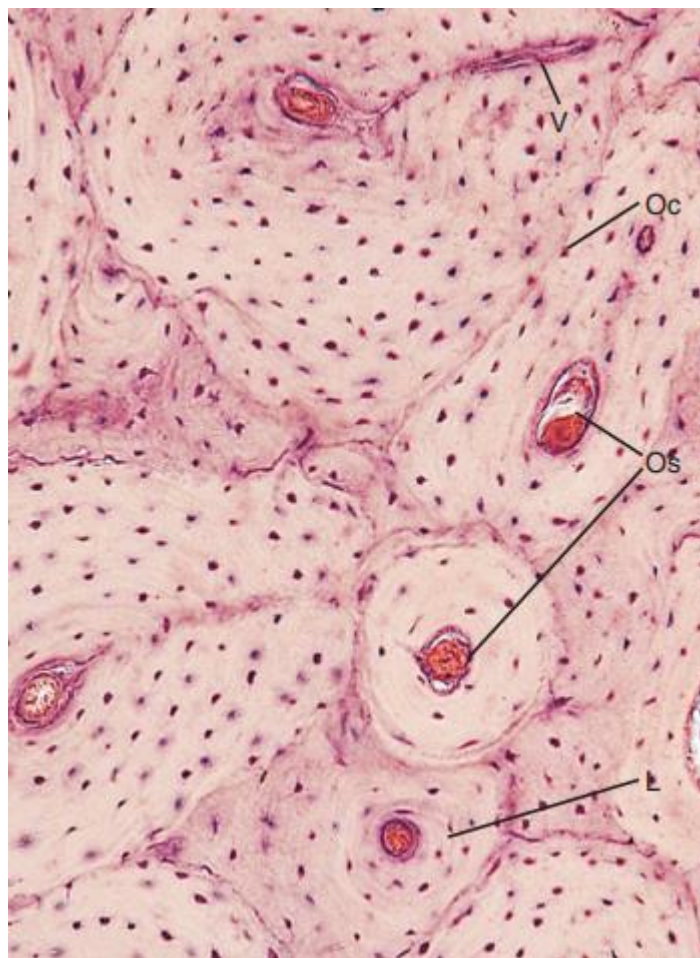
Čvrsto koštano tkivo nalazi se ispod pokosnice te čini vanjski dio kosti. Čvrsto koštano tkivo kostima daje stabilnost i čvrstoću, a građeno je od jedinica koje se nazivaju osteoni. Osteoni su cilindričnog oblika i usporedni su s longitudinalnom osi kostiju. Središnji dio osteona sadrži Haversov kanal unutar kojeg su smještene krvne žile i živčana vlakna. Oko Haversovog kanala stvaraju se koncentrični slojevi koštanog matriksa koji se nazivaju koštane lamele. Unutar tih slojeva nalaze se zarobljeni osteociti te osteoblasti koji i dalje grade koštani matriks. Različiti osteoni međusobno su povezani Volkmannovim kanalima unutar kojih se nalaze krvne žile, a povezuju kost i s pokosnicom. Osim regularnih osteona u čvrstom koštanom tkivu postoje i prijelazne koštane lamele koje su ostatak razgrađenih osteona, vanjska kružna koštana lamela

koja čini sloj koštanog tkiva odmah ispod pokosnice te čini vanjski „opseg“ kostiju te unutarnja kružna koštana lamela koja čini sloj unutarnjeg koštanog tkiva koji okružuje endost (Mescher, 2016). Čvrsto koštano tkivo se za mikroskopsku analizu priprema rezanjem i brušenjem u tanke dijelove (Slika 6) ili dekalifikacijom pomoću kiseline u cilju otapanja kalcijevih soli i naknadnim bojanjem (Slika 7).



Slika 6. Izbrusak kosti s prikazanom građom osteona s označenim Haversovim kanalom (CC) u središtu osteona, koncentričnim lamelama (L) koje ga okružuju s pripadnim osteocitima (O) i kanalikulima (C) te prijelaznim lamelama (I).  
500x

(preuzeto i prilagođeno od Mescher (2016))



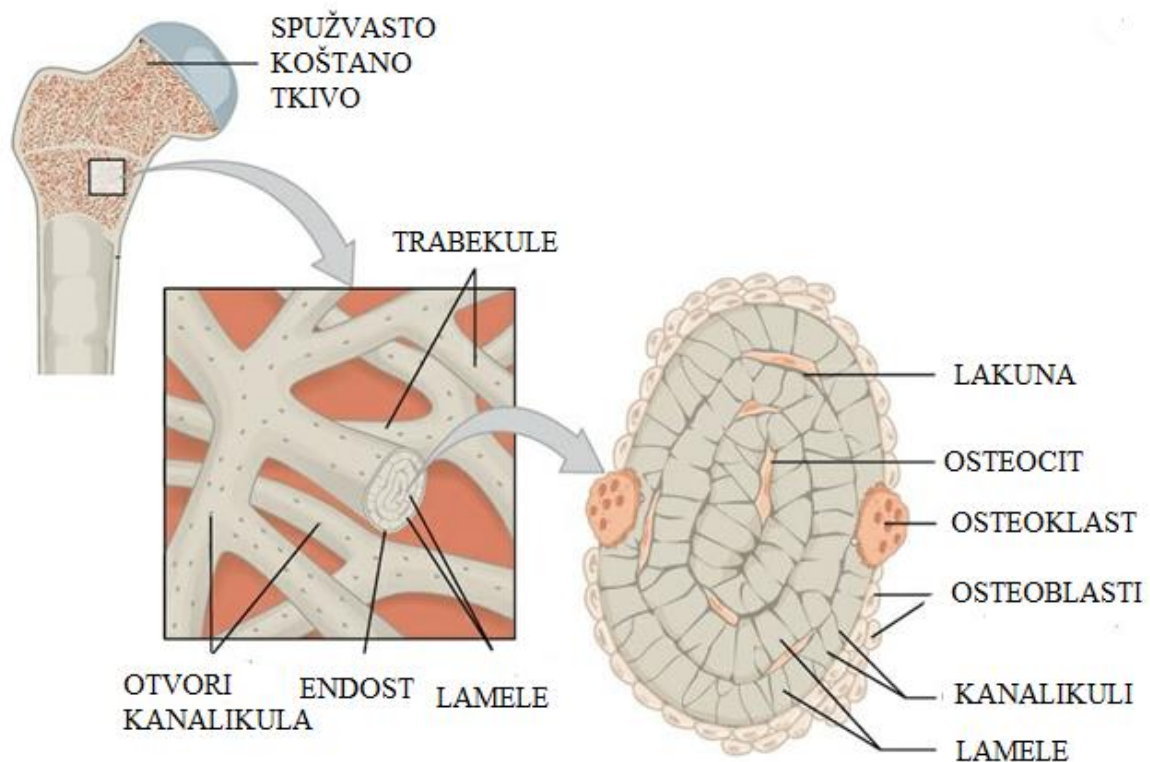
Slika 7. Histološki prikaz dekalificiranog čvrstog koštanog tkiva s označenim osteonima (Os), lamelama (L), pripadnim osteocitima (Oc) i Volkmannovim kanalom (V). PAS, 162x

(preuzeto i prilagođeno od Gartner (2017))

## 2.5 SPUŽVASTO KOŠTANO TKIVO

Spužvasto koštano tkivo nalazi se ispod čvrstog koštanog tkiva pa čini unutrašnji dio kosti. S obzirom na čvrsto koštano tkivo puno je rahlije i zbog svoje građe stvara veliku površinu kontakta s koštanom srži. Građevna jedinica spužvastog koštanog tkiva naziva se trabekula (Slika 8). Trabekule nemaju središnji kanal s krvnim žilama jer im nije potreban zbog kontakta s dobro prokrvljenom koštanom srži, ali kao i osteoni imaju koštane lamele. Trabekule su raspoređene u svim smjerovima i stvaraju oblike međusobno povezanih greda te su usmjerene prema smjeru opterećenja koje djeluju na kosti. Kod dugih kosti spužvasto koštano tkivo nalazi se u epifizi. Unutar medularne koštane šupljine koju čine šuplji dijelovi kostiju smještena je

koštana srž. Koštana srž može biti crvene ili žute boje ovisno o vrsti tkiva i funkciji koje ispunjava. Crvena koštana srž je hematopoetsko tkivo iz koje se razvijaju stanice limfoidne loze poput limfocita te stanice mijeloidne loze iz poput trombocita, eritrocita i neutrofila. Žuta koštana srž sadrži masne stanice zbog kojih srž poprima karakterističnu boju. U koštanoj srži se osim hematopoetske stanice nalaze i stanice strome poput fibroblasta, makrofaga i endotelnim stanicama koje stvaraju uvjete u kojima se mogu diferencirati hematopoetske stanice te krvne žile koje povezuju srž sa sistemskim krvotokom (Birbrair, 2016).



Slika 8. Građa spužvastog tkiva i trabekula

(preuzeto i prilagođeno s [www.biologydictionary.net](http://www.biologydictionary.net))

## 2.6 POPRAVAK KOSTIJU

Kosti su konstantno podvrgnute procesu pregradnje u kojem se staro koštano tkivo razgrađuje i obnavlja novim. Pregradnja kostiju bitna je kako bi se kosti prilagodile opterećenjima koje djeluju na njih, za popravak malih oštećenja koštanog tkiva ili u slučaju korištenja koštanog tkiva kao izvora kalcija za potrebe organizma. Otprilike 10% ukupne mase kostiju se pregradi tijekom jedne godine (Manolagas, 2000). Osim pregradnje kosti imaju moć popravka fraktura odnosno lomova. Frakture se popravljaju vlastitom aktivnosti koštanog tkiva, ali je za optimalno usmjeren popravak često potrebna klinička pomoć radi namještanja kostiju u prirodnu poziciju. Liječenje može biti konzervativno uz namještanje kostiju i naknadnu imobilizaciju ili operativno koje uključuje stabilizaciju slomljenih kosti implantantima poput vijaka i pločica. Frakture se najčešće dijele na otvorene u kojima kost prodire kroz kožu i zatvorene u kojima nema oštećenja kože te na potpune i nepotpune ovisno o tome je li kost potpuno ili djelomice prekinuta, a također se mogu podijeliti i prema obliku prijeloma na kosi, poprečni, višeiverni i druge. Neovisno o vrsti frakture postoje dva tipa popravka, a to su direktni i indirektni popravak. Direktni popravak sličan je pregradnji kosti i samo zahtjeva aktivnost osteoblasta i osteoklasta bez stvaranja kalusa, no takav je popravak moguć samo u izrazito stabilnim uvjetima i malim prazninama između loma (Marsell, 2011). Indirektni popravak je kompleksniji i uključuje stvaranje kalusa. Kod indirektnog popravka prvo dolazi do nastanka hematoma usred pucanja krvnih žila u kostima te umiranja osteocita zbog nedostatka nutrijenata. Za popravak zatim osteohondroprogenitorske stanice iz endosta diferenciraju u hondroците koji luče matriks i povezuje sa suprotnim odlomljenim dijelom tako stvarajući unutarnji kalus, a isto vrijedi i za stanice iz pokosnice koje stvaraju vanjski kalus i tako stabiliziraju vezu između odlomljenih krajeva. Nakon toga hrskavica se zamjenjuje s koštanim tkivom procesom endohondralnog okoštavanja i kalus postaje koštan, a kost se za kraj pregrađuje i postaje stabilna struktura. Potpuno ozdravljenje kostiju i kod jednog, i kod drugog popravka zahtjeva nekoliko mjeseci ili čak godina (Marsell, 2011).



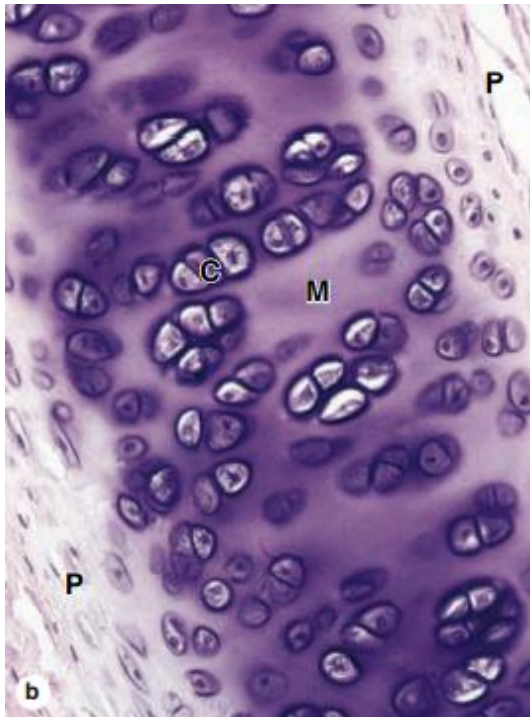
## 2.7 PRESADIVANJE KOSTI

U slučaju težih povreda i kompliciranih fraktura za liječenje se koristi tehnika presađivanja kostiju. Osim kod fraktura presađivanje je popularno u slučaju ugradnje umjetnih zubi jer koštano tkivo ispod zubi koji nedostaju propada, a ugradnja umjetnih zubi zahtjeva koštano tkivo u koje se oni mogu usidriti (Rissolo, 1998). Ova tehnika zasnovana je na mogućnosti kosti da se regenerira, ali joj nedostaje skela na temelju koje se taj proces i može odviti. U tom slučaju koriste se koštani presadci koji usmjeravaju regeneraciju kostiju procesima osteokondukcije, osteoindukcije i osteogeneze te se tijekom regeneracije razgrađuju i zamjenjuju koštanim tkivom kosti u koje se ugrađuju. Koštani presadci porijeklom mogu biti iz koštanog tkiva pojedinca u kojeg se presađuju, iz koštanog tkiva drugih ljudi, sintetski ili pak porijeklom iz drugih vrsta. Koštani presadak porijeklom iz pojedinca u koji se presađuje najčešće se uzima iz područja grebena bočne kosti zdjelice i najpovoljniji je za presađivanje jer se smanjuje rizik od odbacivanja tkiva zbog aktivnosti imunološkog sustava, no takav presadak zahtjeva dodatnu operaciju na tijelu pojedinca. Presadak vanjskog podrijetla najčešće se dobiva od umrlih donora ili pak živih donora čije se kosti zamjenjuju umjetnim umecima, na primjer kod zamjene kuka. Sintetski presadci građeni su od kalcijevih fosfata, najčešće hidroksiapatita koji je glavni mineral u kostima i dodatnih tvari poput polimetakrilata i kalcijevog hidroksida koji povećavaju uspješnost presađivanja. Svi presadci moraju poticati osteokondukciju što znači da moraju služiti kao struktura koja potiče rast koštanog tkiva u koji su ugrađeni. Osim osteokondukcije presadci mogu poticati osteoindukciju što znači da stimuliraju osteohondroprogenitorske stanice na diferencijaciju u osteoblaste koji zatim pomažu u bržem obnavljanju kosti, a i osteoblasti iz samih presadaka mogu sudjelovati u stvaranju koštanog tkiva procesom osteogeneze. Uz presatke kod liječenja se mogu koristiti i faktori rasta poput BMP-a, FGF-a i faktora rasta sličnih inzulinu koji i inače sudjeluju u regulaciji volumena i regeneraciji koštanog tkiva nakon fraktura (Kumar, 2013).

## **3. HRSKAVICA**

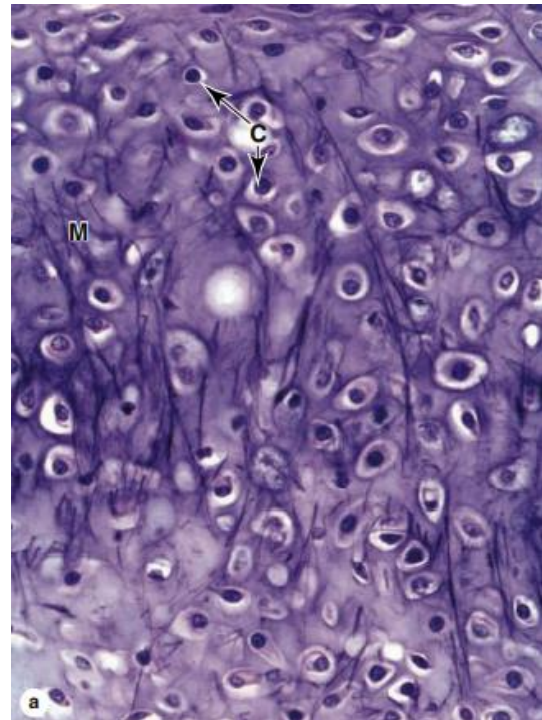
### **3.1 VRSTE HRSKAVICE**

Hrskavica se dijeli na tri tipa: hijalina hrskavica, elastična hrskavica i vezivna hrskavica. Hijalina hrskavica (Slika 9) ima perihondrij i rijetko raspoređena kolagenska vlakna, nalazi se na zglobnim plohama kostiju i služi za ublažavanje trenja među kostima usred pomaka kostiju u zglobovima. Elastična hrskavica (Slika 10) ima perihondrij te uz kolagena vlakna sadrži i mrežu elastičnih vlakana koje daju fleksibilnost, nalazi se u strukturama poput grkljanskog poklopca i uha te im omogućava povratak na prvotni oblik nakon deformacija. Vezivna hrskavica (Slika 11) je najčvršći oblik hrskavice zbog gustih kolagenskih vlakana raspoređenih u smjeru opterećenja i nema perihondrij, nalazi se u intervertebralnim diskovima te ima više kolagenskih vlakana koja dodaju na čvrstoći koja je potrebna zbog pritiska koje masa tijela stvara na intervertebralne diskove.



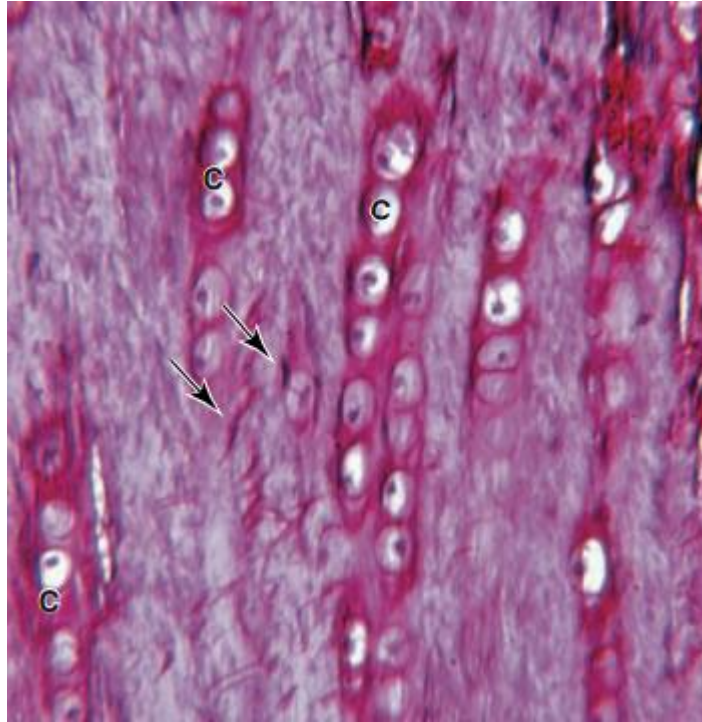
Slika 9. Histološki prikaz hijaline hrskavice s označenim hondroцитima (C), matriksom (M) i perihondrijom (P). HE, 160x

(preuzeto i prilagođeno od Mescher (2016))



Slika 10. Histološki prikaz elastične hrskavice s označenim hondroцитima (C) i matriksom (M) te vidljivim tamnijim elastičnim vlaknima. Hematoksilin i orcein, 160x

(preuzeto i prilagođeno od Mescher (2016))



Slika 11. Histološki prikaz vezivne hrskavice s označenim hondrocitima (C) i regijama gustih kolagenskih vlakana (strelice). Picrosirius-hematoksilin, 250x

(preuzeto i prilagođeno od Mescher (2016))

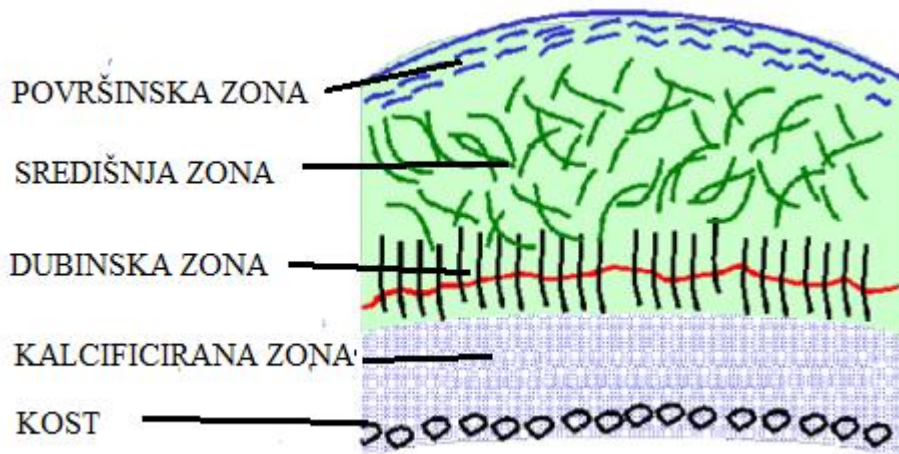
### 3.2 GRAĐA HRSKAVICE

Hrskavica kao i kosti sadrži stanice koje stvaraju izvanstanični matriks, ali izvanstanični matriks ne sadrži kristale koje kostima daju veću čvrstoću te je zbog toga fleksibilnija. Vanjski vezivni sloj koji prekriva elastičnu i hijalinu hrskavicu naziva se perihondrij. Kao i pokosnica sadrži dva sloja: vanjski, fibrozni sloj i unutarnji, kambijski sloj. Fibrozni sloj sadrži fibroblaste koji stvaraju kolagenska vlakna i služi za zaštitu hrskavice te smanjenje trenja između zglobnih ploha. Kambijski sloj sadrži osteohondroprogentiroske stanice i hondroblaste zaslužne za stvaranje i obnovu hrskavičnog matriksa. Perihondrij za razliku od unutrašnjosti hrskavice sadrži krvne žile pa nutrijenti lako dopiru do njega te se zatim difuzijom dopremaju do unutrašnjosti hrskavičnog tkiva. Ispod perihondrija nalazi se hrskavično tkivo koje stvaraju hondroblasti koji se nakon zarobljavanja u vlastitom izlučenom matriksu nazivaju hondrociti. Hrskavični matriks sadrži vodu, elastična i kolagenska vlakna, amorfnu masu glikoproteina i

proteoglikana od kojih je najznačajniji hondroitin sulfat. Hondroblasti se razvijaju iz osteohondroprogenitorskih stanica kao i osteoblasti, a njihova diferencijacija ovisi o različitim signalnim molekulama koje potiču razvoj jedne ili druge vrste stanica (Zou, 2006). Većina hondroblasta prisutna je u perihondriju iz kojeg stvaraju nove slojeve hrskavičnog matriksa. Hondrociti su odrasli stadij hondroblasta te su kao i osteociti smješteni su u šupljinama matriksa-lakunama te su ovalnih i izduženih oblika no nisu međusobno povezani citoplazmatskim nastavcima. Hondrociti svojom aktivnošću održavaju homeostazu hrskavice i u slučaju degradacije hrskavičnog matriksa hondrociti sekrecijom stvaraju novi. Hondrociti imaju mogućnost dijeljenja te se dijele u slučaju oštećenja hrskavice. Zbog toga kod rasta hrskavice razlikujemo apozicijski i intersticijski rast. Apozicijski rast je rast hrskavice stvaranjem matriksa iz hondroblasta koji su porijeklom iz perihondrija. Intersticijski rast je rast hrskavice kod stvaranja matriksa iz hondrocita koji su se podijelili unutar već postojećeg matriksa. Intersticijski rast se većinski odvija prije odrasle dobi kada služi za rast kosti u duljinu unutar epifizne ploče, a kod odraslih osoba izostaje. S obzirom na to da unutar hrskavice nema krvnih žila nutrijenti i plinovi do hondrocita dopiru difuzijom zbog čega hondrociti imaju slabu metaboličku aktivnost pa je obnova hrskavice veoma spora (Medvedeva, 2018). Hrskavica za razliku od kostiju ne sadrži krvne žile ni živce te se zbog toga hrskavični matriks teže izmjenjuje i hrskavica ima ograničenu mogućnost regeneracije.

### **3.3 ZGLOBNA HRSKAVICA**

Zglobna hrskavica posebno je značajna za ljude zbog čestih oštećenja koja trpi zbog mehaničkog stresa u zglobovima. Hijalina je po sastavu i debljine od 2 do 4 mm, sadrži veliku količinu vode, čak do 80% mase, a ostatak čini kolagen i proteoglikani (Fox, 2009). Zglobna hrskavica dijeli se na 4 zone koje se razlikuju prema sadržaju i funkciji (Slika 12). Površinska zona štiti donje slojeve od sila smicanja i pritiskivanja, a hondrociti u ovoj zoni su spljošteni te su kolagenska vlakna raspoređena paralelno s površinom zgloba. Središnja zona zauzima većinski volumen hrskavice i pruža zaštitu od pritiskivanja, a hondrociti u ovoj zoni imaju ovalni oblik te su kolagenska vlakna raspoređena s većim nagibom prema površini zgloba. Dubinska zona pruža najveći otpor pritisku na hrskavicu jer su hondrociti i kolagenska vlakna usmjereni okomito na površinu zgloba. Kalcificirana zona osigurava usidranje hrskavice za kosti vezanjem kolagenskih vlakana za kost ispod hrskavice.



Slika 12. Shematski prikaz građe zglobne hrskavice s naznačenim zonama

(preuzeto i prilagođeno s [www.boneandspine.com](http://www.boneandspine.com))

### 3.4 LIJEČENJE I POPRAVAK ZGLOBNE HRSKAVICE

Zglobna hrskavica kao i ostala hrskavična tkiva ima veoma slabu mogućnost regeneracije, ali se češće oštećuje uslijed osteoartritis-a-kronične bolesti zglobova čiji je glavni uzrok propadanje zglobne hrskavice, sportskih ozljeda, pretjeranih opterećenja zglobova, a čak i nedostatka kretanja koje je nužno za zdravlje hrskavice. Zbog toga liječenje ovakvih oštećenja ima veliki značaj za ljude. Liječenju oštećene hrskavice pristupa se simptomatski ili s ciljem obnove hrskavice. Simptomatsko liječenje temelji se na injektiranju određenih tvari poput kortikosteroida i hijaluronske kiseline čijim djelovanjem se smanjuje bol unutar zglobova. Ovakvo liječenje pruža samo privremeno rješenje, ne obnavlja hrskavično tkivo i često ne pokazuju značajni utjecaj na smanjenje boli. Liječenje s ciljem obnove tkiva problemu pristupa na više načina, no većina metoda se još usavršava ili nije još u upotrebi (Medvedeva, 2018). Jedna od ovih metoda liječenja je metoda mikrofraktura kojom se koštano tkivo oštećuje na različite načine s ciljem probijanja matičnih stanica iz kosti u područje hrskavice radi razvoja tkiva sličnog hrskavici (Steadman, 2001). Metoda je učinkovita za manja oštećenja, no tehnika je relativno nova i još nije usavršena. U svrhu liječenja oštećenja se mogu popraviti i presađivanjem hrskavice iz drugih neoštećenih hrskavica pacijenta ili pak donora. Liječenje

daje dobre rezultate, ali je zahtjevno jer presatke treba prilagoditi obliku oštećenja, pacijent ima ograničenu količinu vlastitog tkiva za presađivanje, a donorsko tkivo može izazvati imunološku reakciju. Metode ACI (engl. *autologous chondrocyte implantation*) i MACI (engl. *matrix induced autologous chondrocyte implantation*) također su u primjeni. U metodi ACI iz pacijenta s oštećenom hrskavicom uzima se dio zdrave hrskavice na drugom mjestu te se hondrociti iz takve hrskavice umnažaju u laboratorijskim uvjetima. Ovako umnoženi hondrociti prekrivaju se biorazgradivom kolagenskom membranom i zatim se injektiraju u područje oštećene hrskavice, a kod metode MACI ovako dobiveni hondrociti dodaju se u strukturu trodimenzionalne skele koja olakšava obnovu hrskavice zbog svojstava sličnih prirodnom hrskavičnom matriksu. Rezultati upotrebe ovih metoda vrlo su dobri, ali problem predstavlja stvaranje fibrozne hrskavice zbog dediferencijacije hondrocita u laboratorijskim uvjetima, prebrza diferencijacija zrelih hondrocita koji se ne mogu umnožiti (Darling, 2005; Mao, 2017) te ograničena količina tkiva za umnažanje. U svrhu optimiziranja stanice se umnažaju u različitim prilagođenim medijima, s dodatkom različitih seruma, faktora rasta i uporabom siRNA koja modulira ekspresiju određenih gena. Kako bi premašili ove probleme razvijaju se nove metode koje za razvoj hrskavičnog tkiva koriste različite vrste matičnih stanica poput mezenhimskih, embrijskih ili induciranih pluripotentnih stanica (Medvedeva, 2018). Posebno je zanimljiva metoda induciranih pluripotentnih stanica koje se u dobivaju indukcijom somatskih stanica u stanje sličnom embrijskim pluripotentnim stanicama pa ne predstavlja etički problem kao upotreba embrijskih stanica. Stanice se dovode u ovakvo stanje primjenom transkripcijskih faktora u kulturi stanica te se naknadnom diferencijacijom mogu dobiti hondrociti za razvoj hrskavičnog tkiva (Takahashi, 2006; Tsumaki, 2015). Hrkavično tkivo se ovom metodom razvija tako da se oponašaju uvjeti prirodnog razvoja hrskavice pa se stanice najprije diferenciraju u mezoderm te usmjeravaju prema hrskavičnom tkivu, a razvoj se kontrolira modificiranjem BMP, FGF i Wnt signalnih puteva (Yamashita, 2015). Metoda je još u razvoju zbog mogućih stvaranja tumora i skupog postupka induciranja pluripotentnih stanica za svakog pacijenta zasebno (Yamashita, 2013). Zbog skupog postupka predložen je alternativni način stvaranja pluripotentnih stanica od takozvanih superdonora koji su homozigoti za ljudski leukocit antigen i stoga ne uzrokuju imunološku reakciju uslijed presađivanja tkiva. Smatra se da će otprilike 100 staničnih linija superdonora pojedinih populacija biti dovoljno za uspješno presađivanje tkiva u pacijente te populacije (Gourraud, 2012).

## 4. LITERATURA

- Shu, D -G (1999): Lower Cambrian vertebrates from south China. *Nature* 402 (6757):42-46.
- Mescher A L (2016) *Junqueira's Basic Histology: Text And Atlas*, 14. izd. McGraw-Hill Education, New York, str. 129 – 159
- Gartner L P (2017) *Textbook of histology*, 4. izd. Elsevier, Philadelphia, str. 149-179
- Pritchard J J (1972): *The Biochemistry and Physiology of Bone*, 2. izd. Academic Press, New York i London, str. 1 – 66
- Pittenger M F (1999): Multilineage Potential of Adult Human Mesenchymal Stem Cells. *Science* 284 (5411):143-147.
- Tate M. L K (2004): The osteocyte. *Int J Biochem Cell Biol* 36 (1):1-8.
- Bellido T (2013): Effects of PTH on osteocyte function. *Bone* 54 (2):250-257.
- Teitelbaum S L (2000): Bone Resorption by Osteoclasts. *Science* 282 (5484):1504-1508.
- Mundy G R (1999): Hormonal Control of Calcium Homeostasis. *Clin Chem* 45 (8):1347-1352.
- Augustin G (2007): The periosteum Part 1: Anatomy, histology and molecular biology. *Injury* 38: 1115-1130
- Birbair A (2016): Niche heterogeneity in the bone marrow. *Ann N Y Acad Sci* 1370 (1):82-96.
- Manolagas S C (2000): Birth and Death of Bone Cells: Basic Regulatory Mechanisms and Implications for the Pathogenesis and Treatment of Osteoporosis. *Endocr Rev* 21 (2):115-137.
- Marsell R (2011): The biology of fracture healing. *Injury* 42 (6):551-555.
- Rissolo A R (1998): Bone grafting and its essential role in implant dentistry. *Dent Clin North Am* 42 (1):96-116.
- Kumar P (2013): Bone grafts in dentistry. *J Pharm Bioallied Sci* 5 (1):125-127.
- Zou L (2006): Molecular mechanism of osteochondroprogenitor fate determination during bone formation. *Adv Exp Med Biol* 585:431-441.
- Medvedeva E V (2018): Repair of Damaged Articular Cartilage: Current Approaches and Future Directions. *Int J Mol Sci* 19 (8):2366



Fox A J S (2009): The Basic Science of Articular Cartilage: Structure, Composition and Function. Sports Health 1 (6):461-468.

Steadman J R (2001): Microfracture: surgical technique and rehabilitation to treat chondral defects. Clin Orthop Relat Res 391:362-369.

Mao Y (2017): An Innovative Laboratory Procedure to Expand Chondrocytes with Reduced Dedifferentiation. Cartilage 9 (2): 202-211.

Darling M E (2005): Rapid phenotypic changes in passaged articular chondrocyte subpopulations. J Orthop Res 23 (2):425-432.

Takahashi K (2006): Induction of pluripotent stem cells from mouse embryonic and adult fibroblast cultures by defined factors. Cell 126 (4):663-676.

Tsumaki N (2015): iPS cell technologies and cartilage regeneration. Bone (70):48-54.

Yamashita A (2015): Generation of scaffoldless hyaline cartilaginous tissue from human iPSCs. Stem cell Reports 4 (3):404-418.

Yamashita A (2013): Cartilage tissue engineering identifies abnormal human induced pluripotent stem cells. Sci Rep 3:1978

Gourraud P-A (2012): The role of human leukocyte antigen matching in the development of multiethnic „haplobank“ of induced pluripotent stem cell lines. Stem Cells 30 (2):180-186.

Literatura preuzeta s interneta:

Web stranica Encyclopedia Britannica „Bone mineral density“ ,

<https://www.britannica.com/science/bone-mineral-density>

<https://coreem.net/core/femoral-shaft-fractures/>

<https://teachmeanatomy.info/thorax/bones/ribcage/>

[https://www.biologycorner.com/anatomy/skeletal/notes\\_ch7\\_original.html](https://www.biologycorner.com/anatomy/skeletal/notes_ch7_original.html)

<https://biologydictionary.net/spongy-bone/>

<https://boneandspine.com/articular-cartilage/>



## **5. SAŽETAK**

Kosti i hrskavica stvaraju endoskelet čovjeka. Građa koštanog tkiva definirana je djelovanjem tri tipa stanica: osteoblasta, osteocita i osteoklasta koje sudjeluju u stvaranju i remodeliranju koštanog matriksa, dok hrskavično tkivo grade hondroblasti i hondrociti te ono za razliku od koštanog tkiva nema vlastitu mogućnost regeneracije. Zbog oštećenja koje ove strukture trpe njihova obnova značajna je za ljude pa su u ovom radu opisane neke od tehnika liječenja koje se koriste ili su u razvoju kako bi se kosti i hrskavica uspješno regenerirale.

## **6. SUMMARY**

Bones and cartilage create the human endoskeleton. Bone structure is defined by the activity of three type of cells: osteoblasts, osteocytes and osteoclasts which participate in making and remodeling of the bone matrix, while cartilage tissue is formed by chondroblasts and chondrocytes but does not have the ability to regenerate like bone does. Because of the damage that these structures endure their renewal is significant for people so this work describes some of the techniques that are used or in development so that bone and cartilage would efficiently regenerate.