

Pojava atavizama u razvoju: molekularni mehanizmi i evolucijske implikacije

Matešković, Ana

Undergraduate thesis / Završni rad

2020

Degree Grantor / Ustanova koja je dodijelila akademski / stručni stupanj: **University of Zagreb, Faculty of Science / Sveučilište u Zagrebu, Prirodoslovno-matematički fakultet**

Permanent link / Trajna poveznica: <https://um.nsk.hr/um:nbn:hr:217:844143>

Rights / Prava: [In copyright](#)/[Zaštićeno autorskim pravom.](#)

Download date / Datum preuzimanja: **2024-10-14**



Repository / Repozitorij:

[Repository of the Faculty of Science - University of Zagreb](#)



SVEUČILIŠTE U ZAGREBU
PRIRODOSLOVNO – MATEMATIČKI FAKULTET
BIOLOŠKI ODSJEK

**POJAVA ATAVIZAMA U RAZVOJU: MOLEKULARNI
MEHANIZMI I EVOLUCIJSKE IMPLIKACIJE**

**ATAVISMS IN DEVELOPMENT: MOLECULAR MECHANISMS
AND EVOLUTIONARY IMPLICATIONS**

SEMINARSKI RAD

Ana Matešković

Preddiplomski studij molekularne biologije
(Undergraduate Study of Molecular Biology)

Mentor: doc. dr. sc. Romana Gračan

Zagreb, 2020.

Sadržaj

1. Uvod.....	2
2. Primjeri poznatih proučavanih atavizama u razvoju.....	4
2.1. Domaći konj (<i>Equus ferus caballus</i>).....	4
2.1.1. Polidaktilija.....	5
2.1.2. Nefuzionirane kosti udova.....	7
2.2. Čovjek (<i>Homo sapiens sapiens</i>).....	9
2.2.1. Polidaktilija.....	9
2.2.2. Rep.....	10
2.2.3. Dodatne bradavice.....	12
2.3. Kitovi (Cetacea).....	15
2.3.1. Stražnji udovi.....	16
2.3.2. Zubi nadporodice mysticeti.....	19
3. Literatura.....	22
4. Sažetak.....	27
5. Summary.....	27

1. Uvod

Atavizam, od lat. *atavus* = predak, je osobina koja se ponovno pojavljuje u razvojnoj liniji nakon što je prethodno nestala, tj. osobina dalekih predaka koja se javlja u potomcima, a nije prisutna u neposrednim precima. Rudiment, od lat. *rudimentum* = početak, je predačko svojstvo koje se zadržalo u potomcima, ali je izgubilo većinu ili sve funkcije koje je imalo u precima. I atavizmi i rudimenti korisni su u proučavanju evolucije vrsta jer mogu povezati predačke i potomačke vrste preko zajedničkih svojstava.

Ponekad je teško utvrditi da li je neka anomalija primijećena kod jedinke uistinu atavizam, tj. ispoljavanje predačkog svojstva, ili deformacija uzrokovana novim mutacijama i djelovanjem vanjskih čimbenika na razvoj jedinke. Da bi se anomalija smatrala atavizmom mora ispunjavati nekoliko kriterija; homologija mogućeg atavizma i predačkog svojstva, postojanje filogenetičkog objašnjenja kako se predačko svojstvo izgubilo/ reduciralo/ zamijenilo drugim u potomcima, postojanje rudimenta svojstva sličnog zapaženom atavizmu ili pojava atavističkog svojstva u nekom od razvojnih stadija kod jedinki iste ili srodnih vrsta, nestabilno ispoljavanje svojstva (kod nekih srodnih vrsta prisutno kod nekih ne), te pretpostavljena sličnost gena za to svojstvo između pretka i potomka, potvrđena preko srodnih vrsta (Zanni i Opitz, 2013).

Atavizmi nastaju zbog lokalizirane promjene u razvoju organa ili dijelova organa. Ta promjena može se javiti prirodno, kao novonastala mutacija, ili može biti eksperimentalno uzrokovana što je pokazatelj plastičnosti razvoja pri čemu promjena uvjeta mijenja konačan ishod. Mehanizmi nastanka mogu biti promijenjeni uzorci razvoja, naknadna apoptoza nastalog tkiva ili izostanak apoptoze koja je dio normalnog razvoja organa. Za neke atavizme nužno je istovremeno potaknuti više promjena u razvoju, a neki atavizmi, nakon što se razviju, mogu potaknuti neke sekundarne promjene, npr. razvoj uda sa suviškom funkcionalnih prstiju može utjecati na razvoj mišića i ligamenata u tom udu. Mogućnost razvoja atavističkog svojstva pokazuje da genetička informacija za njegov razvoj nije izgubljena već samo utišana, tj. geni su prisutni, ali se ne ispoljavaju (Hall, 1984).

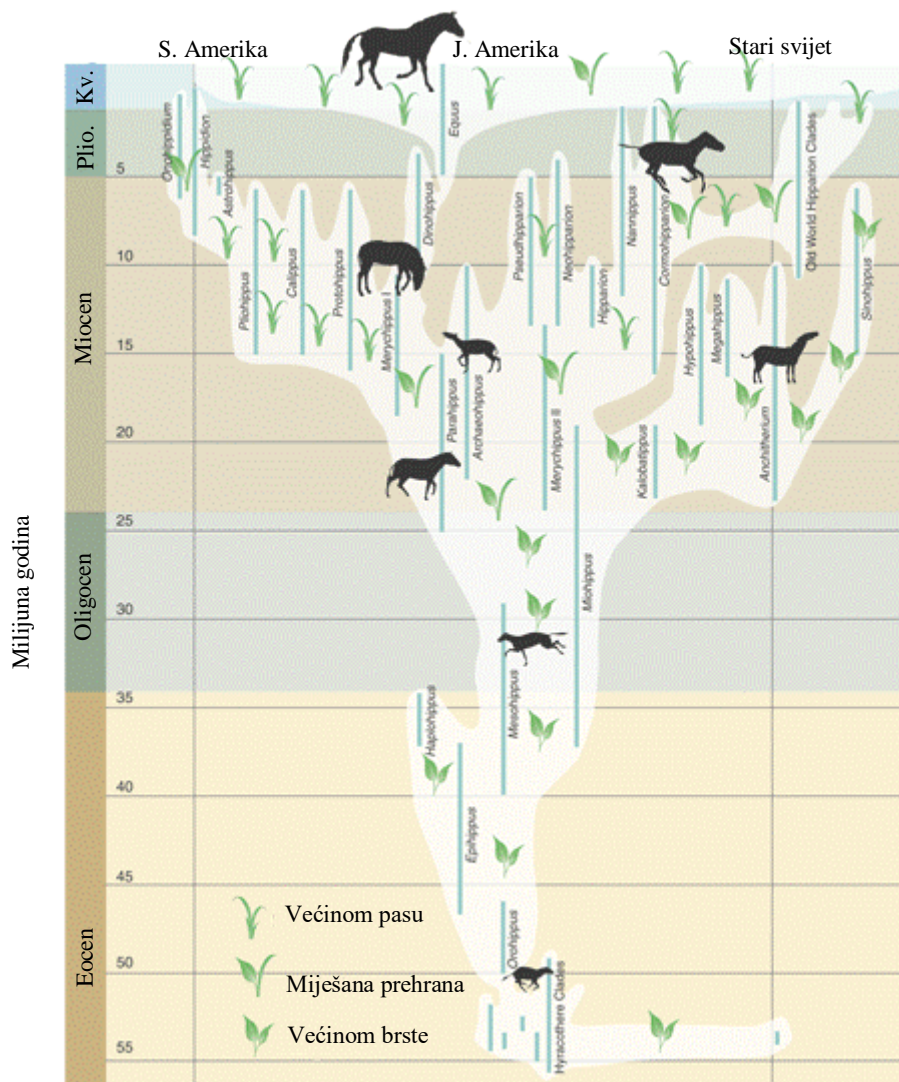
Polidaktilija (*grč.* polys = mnogo, daktylos = prst) ili hiperdaktilija (*grč.* hyper = preko, iznad) se uglavnom koristi kao naziv za anatomsku anomaliju gdje jedinka ima više prstiju na udu ili udovima nego što je uobičajeno za tu vrstu. U evolucijskom smislu odnosi se na rane tetrapode koji su imali više od pet prstiju po udu. Prema Laurinu (1998) te Ruti i Coatesu (2007), tokom

kasnog devona do ranog karbona broj prstiju na udovima kopnenih tetrapoda smanjio se s osam na pet po udu, što je i danas vidljivo kod većine amniota (sisavci, ptice i gmazovi), a kod skupine Labyrinthodonta, kojoj pripadaju moderni vodozemci, broj prstiju na prednjim udovima se nešto kasnije smanjuje na četiri po udu i ostaje pet na stražnjim. Kod kasnijih skupina i vrsta dolazi do dodatnog smanjenja broja prstiju, moderne ptice primjerice uglavnom imaju po četiri prsta na stražnjim udovima te tri na prednjim, s tim da je središnji najrazvijeniji, a ostala dva su zakržljala (www.britannica.com).

2. Primjeri poznatih proučavanih atavizama u razvoju

2.1. Domaći konj (*Equus ferus caballus*)

Domaći konj jedan je od najčešćih primjera korištenih za objašnjenje i obranu teorije evolucije zbog velikog broja pronađenih fosila i gotovo potpunog pregleda njegove evolucijske linije od najranijih predaka do modernog doba (Slika 1). Preko prikupljenih fosilnih nalaza, i nekih atavističkih svojstava, moguće je pratiti razvoj domaćeg konja sve od roda *Hyracotherium*. *Hyracotherium* je bio mnogo manji, oko 9 kg, imao je po četiri prsta na prednjim i po tri na stražnjim nogama te jastučice na prstima (MacFadden, 1976). Potomačke vrste sve se više oslanjaju na središnji treći prst, a ostali se gube, jastučice zamjenjuje kopito, a jedinke su sve više i teže (Bennet, 1980).

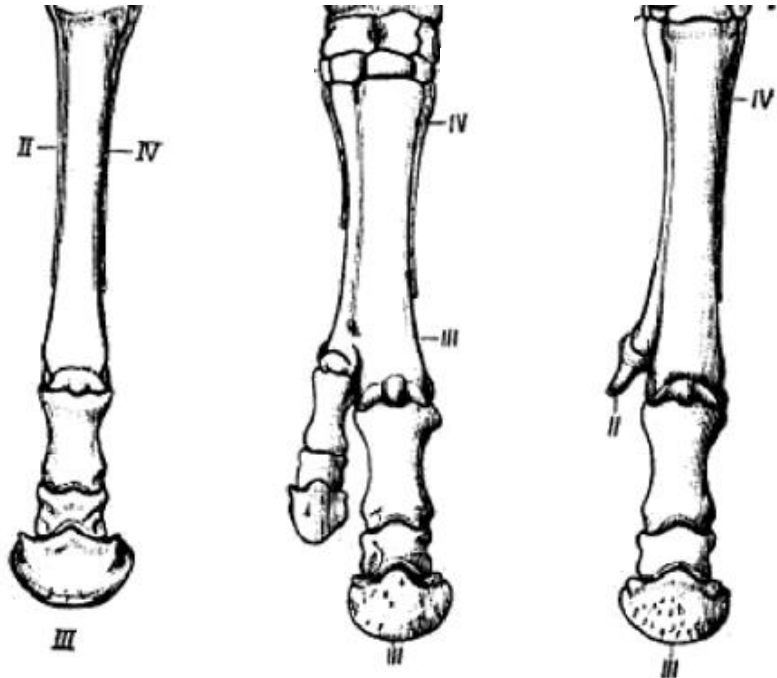


Slika 1. Filogeneza porodice konja (Equidae), preuzeto i uređeno iz MacFadden, 2005, Kv. = kvartar, Plio. = pliocen.

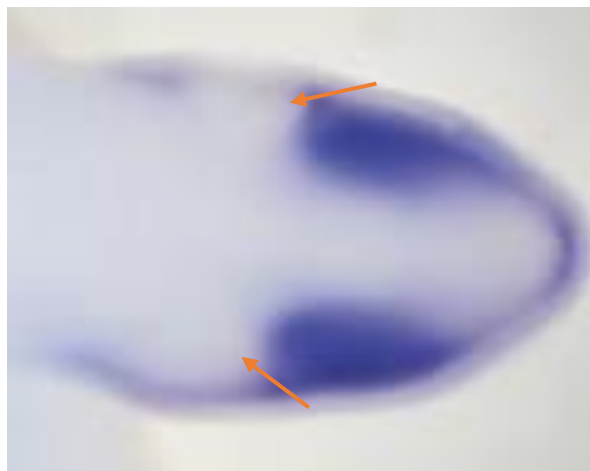
2.1.1. Polidaktilija

Kod domaćeg konja, dodatni prsti mogu imati dva moguća porijekla (Slika 2); duplikacija središnje kosti noge, koja odgovara trećem prstu petoprstih tetrapoda, ili razvojem iz jednog od rudimentarnih koštanih ivera koji se nalaze s obje strane središnje kosti, a odgovaraju ostacima drugog i trećeg prsta. Ukoliko su se dodatni prsti razvili duplikacijom središnje kosti, polidaktilija nije atavistička, tj. nema bitnijih evolucijskih implikacija. Prisutnost rudimentarnih ivera i njihov razvoj u potpuni prst dokazi su koji podupiru trenutnu teoriju o

evoluciji domaćeg konja i srodnih vrsta iz pretka s više prstiju. Dodatan dokaz vidljiv je u razvoju pupoljaka drugog i četvrtog prsta tijekom embrionalnog razvoja konja (Slika 3).



Slika 2. Normalna anatomija noge konja i primjeri polidaktilije (www.pendlynxhare.com). Lijevo je prikazana normalna anatomija noge konja, u sredini polidaktilija uzrokovana duplikacijom središnje kosti, a desno polidaktilija uzrokovana razvojem koštanog ivera u prst. Rimskim brojkama označeni su; III = središnja kost, II = koštani iver drugog prsta, IV = koštani iver četvrtog prsta.



Slika 3. Pupoljci drugog i četvrtog prsta na začetku uda embrija konja. Strelice označuju dodatne pupoljke. Preuzeto i uređeno iz Cooper i sur. (2004).

Cooper i sur. (2004) pratili su ekspresiju nekoliko gena nužnih za morfogenezu udova u embrijima konja i još nekih vrsta te su ih uspoređivali sa morfogenezom stražnje noge laboratorijskog miša, *Mus musculus*, koji na stražnjim nogama ima pet prstiju. Praćeni su: gen Sonic iz obitelji ježevih faktora (*eng.* Sonic hedgehog, Shh), gen homologa 1 iz obitelji skrpanih proteina (*eng.* Protein patched homolog 1, Ptch1), gen proteina sa motivom cinkovog prsta 1 iz porodice onkogena povezanih sa glioblastomom (*eng.* glioma-associated family, GLI; oncogene Zinc finger protein GLI1, Gli 1), D13 Hox gen (*eng.* Homeobox protein Hox-D13, HoxD13), Msh 2 hox gen (*eng.* Msh homeobox 2, Msx 2), gen faktora rasta fibroblasta 8 (*eng.* Fibroblast growth factor 8, Fgf8), gen proteina SOX-9 iz obitelji transkripcijskih faktora Sox (*eng.* Transcription factor SOX-9, Sox9) te gen koštanog morfogenetskog proteina 4 (*eng.* Bone morphogenetic protein 4, Bmp4). Utvrdili su da kod konja uopće ne dolazi do pojave pupoljaka prvog i petog prsta, a pupoljci drugog i četvrtog razvijaju se slabije, što autori povezuju sa smanjenom ekspresijom Sox9, te se kasnije pupoljci tih prstiju razgrađuju apoptozom. Na razgradnju apoptozom ukazuje detekcija razgrađene DNA te povećanje regije ekspresije Msx2 lateralno i proksimalno (sa strane i unatrag prema pupoljku uda). Regija ekspresije Bmp4 proširila se distalno, tj. koncentrirala se na području pupoljka trećeg prsta, a Fgf8 eksprimirao se samo na području preklapanja sva tri pupoljka. Ekspresija Shh, Ptch1, Gli1 i HoxD13 bila je slična kao i kod razvoja stražnjeg uda miša. U ovom radu pokazano je da se kod domaćeg konja i dalje nalazi genetička informacija za razvoj troprste noge, no dva postrana prsta uklanjaju se mehanizmom apoptoze sličnim onim kojim se kod miša uklanja suvišno tkivo i omogućuje razvoj zasebnih prstiju (Cooper i sur. 2004).

Ekspresija Shh, Ptch1, Gli1 i HoxD13 slična mišjoj možda ukazuje da DNA konja posjeduje informaciju za razvoj svih pet prstiju, a razvoj prvog i petog se ranije terminira no to bi trebalo dalje istražiti

2.1.2. Nefuzionirane kosti udova

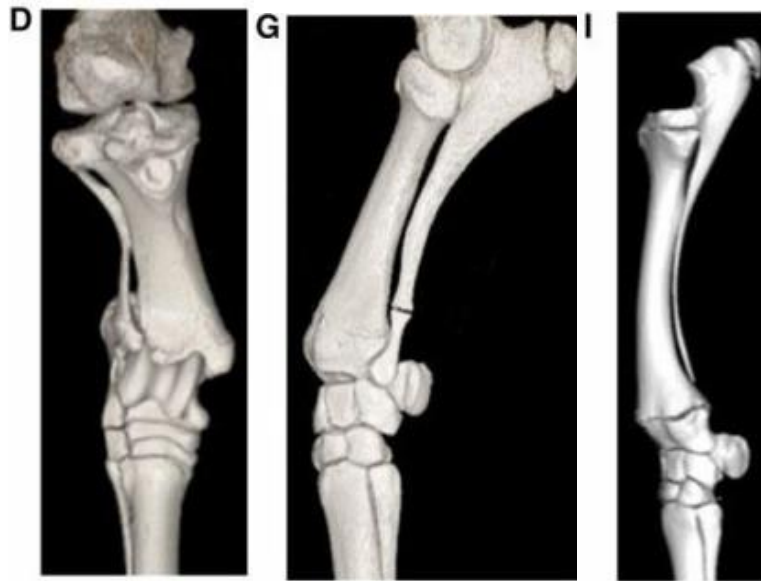
Kod jedinki roda *Hyracotherium* palčana (radius) i lakatna (ulna) kost prednjih te goljencična (tibia) i lisna (fibula) kost stražnjih udova bile su potpuno razvijene u zasebne kosti, no u

kasnijim vrstama, zbog sve većeg oslanjanja na treći prst i izduživanja kostiju nogu, dolazi do sve veće fuzije tih kostiju (Thomason, 1986). Kod odrasle jedinke modernog konja kosti prednjih udova, radius i ulna, djelomično su fuzionirane, dok su kosti stražnjih udova, tibia i fibula, potpuno fuzionirane (Budras i Sack, 2012).

Atavistička obilježja kostura s potpuno razvijenim i nefuzioniranim kostima (Slika 4) primijećeni su kod nekih jedinki minijaturnih konja i šetlandskih ponija (Tyson i sur. 2004).

Rafati i sur. (2016) analizirali su genome 72 šetlandska ponija i povezali atavizam sa delecijama u dva lokusa; gen faktora 2 iz porodice faktora nalik citokinskom receptoru (*eng.* Cytokine receptor-like factor 2, CRLF2) i HOX gen niskog rasta (*eng.* short stature homeobox, SHOX). SHOX lokus nalazi se na pseudoautosomalnoj regiji spolnih kromosoma X i Y i nužan je za pravilan razvoj udova, stoga njegove mutacije i haploinsuficijencije, npr. kod žena sa Turnerovim sindromom koje imaju samo jedan X kromosom, dovode do niskog rasta u ljudi ([w.w.w.ghr.nlm.nih.gov](http://www.ghr.nlm.nih.gov)). Utjecaj delecije na lokusu CRLF2 nije poznat, tj. ne zna se koliko on pridonosi razvoju skeletnog atavizma, no učinak regije SHOX čini se većim (Rafati i sur. 2016).

Iako treba provesti dodatna istraživanja, moguće je da se na deletiranom segmentu nalaze mutacije gena prikupljene tokom evolucije konja koje su omogućile produženje kostiju i njihovu fuziju, npr. duplikacije i slične promjene koje pojačavaju ekspresiju gena i povećavaju količinu genskih produkata s obzirom na to da je kod ljudi nizak rast posljedica manjka genskih produkata SHOX lokusa.



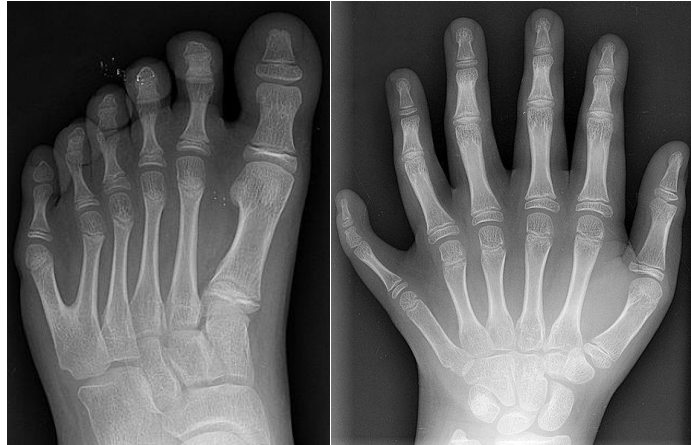Slika 4. Rendgenske slike udova konja s i bez atavističkih obilježja. D = desna stražnja noga šetlandskog ponija s potpuno razvijenom tibiom i fibulom, G = lijeva prednja noga ponija s razvijenom ulnom i radiusom, I = lijeva prednja noga švedskog toplokrvnjaka iste starosti, ali bez atavističkih obilježja, vidljiv početak fuzije kostiju. Preuzeto i uređeno iz Rafati i sur. (2016).

2.2. Čovjek (*Homo sapiens sapiens*)

Razvoj modernog čovjeka teže je pratiti od razvoja konja zbog manjeg broja očuvanih fosila te je otkrivene fosile teže smjestiti na filogenetsko stablo, tj. teško je sa sigurnošću odrediti koje fosilne vrste su predci modernih ljudi, a koje su dio srodne evolucijske linije. Još veći problem je određivanje filogenetskih odnosa i evolucija ostalih primata te određivanje naših starijih predaka koji ne pripadaju čovjekolikom majmunima. Također mnoge vrste poznate su iz nepotpunih kostura, pojedinih kostiju ili samo fragmenta kostiju, što otežava provjeru nekih svojstava, npr. prisutnost repa, uspravan ili pogrbljen hod, smještaj petog prsta, palca, na šaci, itd.

2.2.1. Polidaktilija

Polidaktilija kod ljudi (Slika 5) može biti uzrokovana: mutacijama autosomalnih gena, ukoliko se javlja samostalno (Milton S. Hershey Medical Center, 2010), poremećenom ekspresijom gena i regulatora tijekom razvoja, npr. gen Sonic iz obitelji ježevih faktora (*eng.* Sonic hedgehog) i gen regulatornog slijeda zone polarizacije (Lettice i sur. 2012) ili se javlja kao jedan od simptoma nekog sindroma, npr. Greigov i Downov sindrom (Buck-Gramcko, 2002). Iako su daleki preci ljudi, prvi vodozemci, imali i do osam prstiju po ud, broj prstiju kopnenih tetrapoda se ustalio na pet već u karbonu, prije 300 milijuna godina. S obzirom na tako veliki vremenski razmak između predaka s tim svojstvom i modernih ljudi, polidaktilija ljudi najvjerojatnije nije primjer atavizma već samo genetske anomalije. Ako se uistinu radi o atavizmu to bi značilo da neekspimirani geni gotovo neograničeno dugo mogu opstati u genomu, ako ne postoji jak selekcijski pritisak da se izgube.



Slika 5. Primjer polidaktilije na ljudskoj nozi (lijevo) i ruci (desno). Preuzeto i uređeno sa www.wikipedia.org.

2.2.2. Rep

Dao i Netsky (1984) na osnovi do tada svih poznatih i dovoljno detaljno opisanih slučajeva, definiraju kod ljudi prave repove i pseudorepove; pravi rep građen je od kombinacije središnjeg mišićnog tkiva, adipoznog i vezivnog tkiva te krvnih žila i živaca, pokazuje znakove pokretanja i smješten je centralno (na osi simetrije tijela) na donjem dijelu leđa kod trtične kosti (*lat. coccygis*), a kod ljudi ne sadrži koštano ili hrskavično tkivo, pseudorepovi su izbočine na kaudalnom dijelu tijela blizu trtične kosti, smješteni centralno ili lijevo ili desno od osi simetrije, ne pokazuju znakove pokreta te su varijabilnog sastava i uglavnom posljedica nekog poremećaja ili bolesti, npr. teratoma ili lipoma.

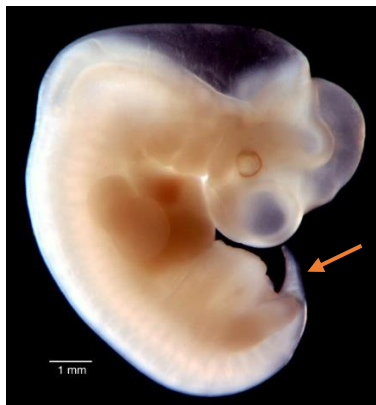Kod ljudskih embrija starih 5 do 6 tjedana prisutan je rep (Slika 6) koji je u ovom stadiju vrlo sličan repu embrija životinja koje tokom cijelog života zadržavaju rep. Embrionalni rep u ovom stadiju ima 10 do 12 kralješaka, svitak, leđnu moždinu i odvojke srednje sakralne arterije i vene, a krajnji dio repa je bez koštanog ili hrskavičnog tkiva. Tijekom 7. i 8. tjedna kralješci se fuzioniraju i skraćuju u trtičnu kost, a do kraja 8. tjedna rep je u većini slučajeva potpuno nestao. Neko vrijeme postoji izbočina repa embrija bez koštanog tkiva koja se smatra izvorom atavističkog repa u novorođenčadi (Dao i Netsky, 1984).

Razvoj atavističkog repa iz krajnjeg, nekoštanog dijela embrionalnog repa objasnio bi nedostatak kralješaka u svim zabilježenim slučajevima pravog repa kod ljudi. Kralješaka u repu nema jer se atavistički geni uključuju, ili moderniji geni isključuju, nakon što su kralješci

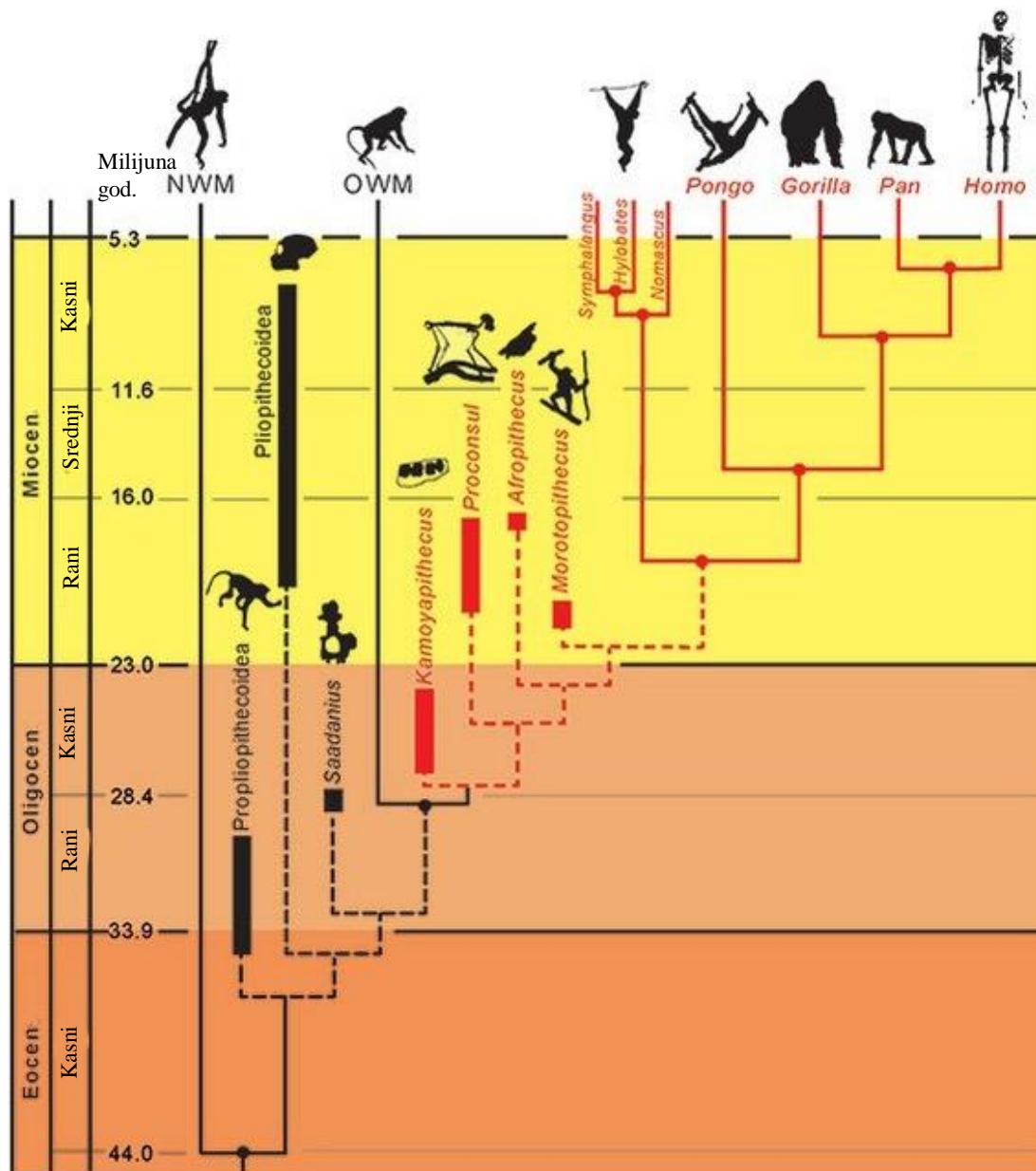
već fuzionirali u trtičnu kost te se u rep dalje razvija samo mišićno, vezivno i ostalo meko tkivo.

Ako se embrionalni rep zadrži dulje, može se primijetiti i u 12.-om do 14.-om tjednu, ali se ne održi do samog poroda, tj. nestane do 23.-eg tjedna, pa novorođenčad pokazuje abnormalnosti kože na mjestu gdje bi se nalazio rep: ožiljkasto tkivo, jamice ili pilnodialni sinus (Zimmer i Bronshtein, 1996).

Zbog manjka fosila teško je točno odrediti kada su preci ljudi i čovjekolikih majmuna izgubili rep. MacLatchy i sur. (2015) na temelju dosadašnjih radova, s fosilnim i molekularnim dokazima, predlažu evolucijsko stablo primata (Slika 7) na kojem su se hominidi, u koje spadaju i čovjekoliki majmuni, odvojili od majmuna starog svijeta (zamorci, *lat. Cercopithecidae*) prije otprilike 28 milijuna godina. Porodica *Cercopithecidae* zadržala je rep do modernog doba, pa možemo pretpostaviti da su preci ljudi rep izgubili nakon tog odvajanja, ali nije sigurno kada točno. Gubitak repa mogao bi preciznije odrediti nalaskom fosila prijelaznog oblika; sa zakržljanim, ali još uvijek prisutnim repom ili fosila koji bi imao i rep i odlike svojstvene čovjekolikim majmunima, poput oblika zubi. Moguće je da je fosil takve jedinke već otkriven, ali zbog fragmentiranosti, većina ranijih fosila čovjekolikih majmuna sastoji se od dijelova lubanje ili vilice, ne znamo da se radi o fosilu prijelaznog oblika. Što se dulje rep zadržao u evolucijskoj liniji hominida, veća je vjerojatnost da su pravi repovi kod ljudi uistinu atavističko svojstvo, a ne anomalija u razvoju.



Slika 6. Ljudski embrio star 5 tjedana, strelica pokazuje razvijen rep. Preuzeto i uređeno sa www.embryo.soad.umich.edu



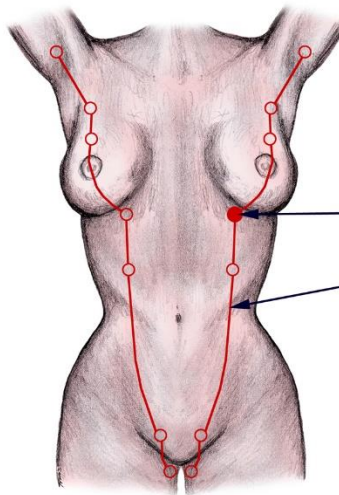
Slika 7. Filogeneza viših primata (*lat.* Simiiformes) iz podereda suhonosci (*lat.* Haplorrhini), preuzeto i uređeno iz MacLatchy i sur. 2015. Crveno je označena natporodica hominoidi (*lat.* Hominoidea), OWM = majmuni starog svijeta (*eng.* old world monkeys), NWM = majmuni novog svijeta (*eng.* new world monkeys)

2.2.3. Dodatne bradavice

Dodatne bradavice kod ljudi pojavljuju se na području dviju mliječnih linija (*eng.* mammary line, ML) (Slika 8) te se dijele u osam kategorija s obzirom na prisutnost same bradavice, areola, te masnog i žljezdanog tkiva. Ukoliko je prisutna samo bradavica radi se o politeliji (*grč.* polys = mnogo, *lat.* thelia = bradavica), a ukoliko je prisutno masno i žljezdano tkivo, sa ili bez bradavice, radi se o polimastiji (*lat.* mamma = grud) (www.emedicine.medscape.com). ML pojavljuju se tijekom četvrtog tjedna kao zadebljanja ektoderma, tijekom šestog tjedna razvijaju se bradavični pupoljci (*eng.* mammary buds/bulbs, MB) , a tijekom osmog tjedna dolazi do skraćivanja linija te degradacije viška pupoljaka. Ukoliko ne dođe do pravilnog skraćivanja linija ti dodatni pupoljci mogu se razviti u dodatne bradavice ili grudi. (www.dermnetnz.org)

Oftedal i Dhouailly (2013) proučavaju prethodne radove o razvoju mliječnih žlijezda kod tri podrazreda sisavaca; prasisavaca (Prototheria), tobolčara (Metatheria) i placentalnih sisavaca (Eutheria) i iznose pretpostavku da su mliječne žlijezde evoluirale iz predačkih apokrinih žlijezda i teoretske apokrino-dlačno-lojne strukture (*eng.* apo-pilo-sebaceous unit, APSU) te uspoređuju faze razvoja mliječnih žlijezda i bradavica kod različitih vrsta. Utvrdili su da sve moderne skupine sisavaca tokom embrionalnog razvoja imaju mliječne linije iz kojih se razvijaju mliječne žlijezde te da se razvoj mliječnih žlijezda kod različitih vrsta može podijeliti na slične faze koje se različito odvijaju; razvoj ML-a, razvoj bradavičnih zadebljanja (*eng.* mammary placodes, MP), razvoj MB-a, razvoj primarnih odvojaka (*eng.* primary sprout, PS), razvoj sekundarnih odvojaka (*eng.* secondary sprout, SS), razvoj odvojaka u kanaliće, te terminalno grananje kanalića u potkožno tkivo radi potpore razvijajuće mreže mliječnih kanalića. Također je primijećeno da se mliječne linije razvijaju na granicama dorzalne i ventralne strane tijela te kasnije migriraju ventralno. Protheria imaju najrazličitiji razvoj od ljudi; MB-i ostaju pločasti i ne dolazi do nastanka bradavice, već se mliječni kanalići prazne u folikul dlake kao i žlijezde lojnice, što se smatra predačkom strukturom mliječnih žlijezda. Metatheria razvijaju jedan SS koji se izboči prema van i tako tvori bradavicu, a MB-i su vrčasti. Kod eutheria može biti nekoliko SS-a, a bradavica nastaje proliferacijom stanica epitela. Pretpostavljaju da je rano utišavanje Shh nužno da bi stanice ektoderma skrenule na razvojni put u mliječne žlijezde umjesto u žlijezde lojnice i folikule, da je ekspresija proteina povezanog s paratiroidnim hormonom (*eng.* parathyroid hormone-related protein, PTHrP) i Bmp4 nužna za razvoj bradavica i PS-a te da je njihova različita ekspresija povezana s

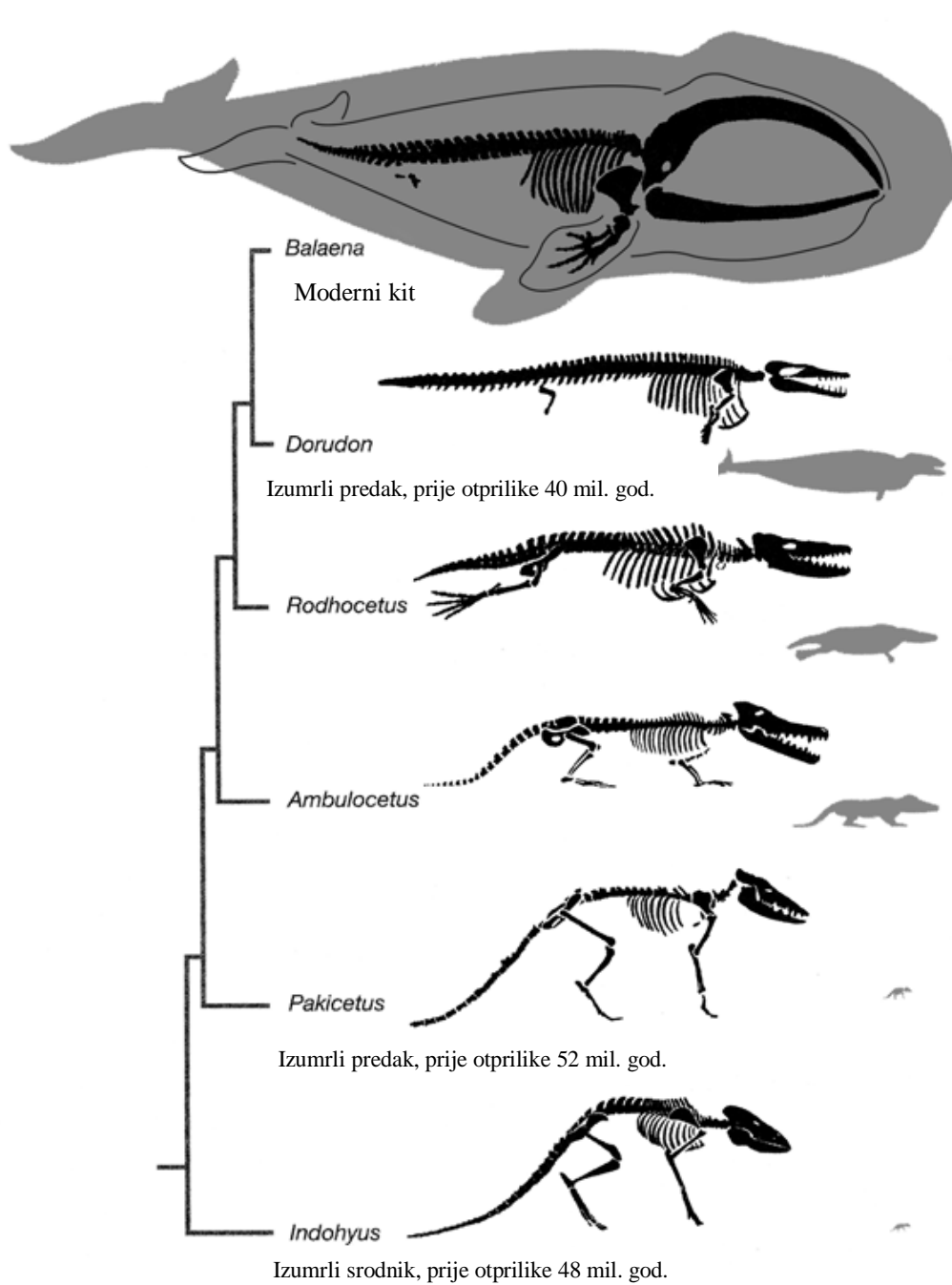
različitim odvijanjem kasnijih faza razvoja, tj. da postepeno smanjenje ekspresije PTHrP i Bmp4 nužno za razvoj SS-a, koji nisu prisutni kod svih vrsta (Ofteidal i Dhouailly, 2013). S obzirom na očuvanost prisutnosti ML-a i načina njihove migracije, možemo pretpostaviti da se radi o vrlo konzerviranih genima i obrascima kontrole genske ekspresije, koji su možda stari koliko i prvi sisavci. Moguće je su Metatheria i Eutheria divergirali već u juri, prije 160 milijuna godina (Luo i sur. 2011), što bi omogućilo uspostavu različitih načina razvoja bradavica. S obzirom na to da su suvišne bradavice kod ljudi istog načina nastanka kao i normalne, tu se vjerojatno radi o mješavini starijih i konzerviranijih gena i načina regulacije odgovornih za samu ML i njeno skraćivanje te novijih gena i načina regulacije odgovornih za razvoj placentalnih sisavaca i specifično ljudske bradavice.



Slika 8. Položaj mliječnih linija (crvene linije) i mogućih dodatnih bradavica ili grudi (crveni kružići) kod ljudi. Preuzeto i uređeno sa www.en.wikipedia.org

2.3. Kitovi (Cetacea)

Već u 19.-om stoljeću Flower (1883) pretpostavlja srodnost kitova i parnoprstaša (*lat. artiodactyla*) zbog slične građe pretka kita iz roda *Basilosaurus* i fosilne lubanje *Entelodona*, predačkog parnoprstaša sličnog svinji, te mogućnost evolucije kitova iz kopnenih predaka postupnim razvojem prednjih udova u peraje te gubitkom stražnjih (Slika 9). Ta pretpostavka će se kasnije potvrditi analizom sličnosti fetalnih membrana (Mossman, 1937), sekvenciranjem genoma (Arnason i sur. 2002) te otkrićem fosila prijelaznih oblika; protocetidae (Gingerich i sur. 2001a), *Basilosaurus* (Gingerich i sur. 1990) i *Remingtonocetus* (Gingerich i sur. 2001b). Živučki kitovi dijele se na dvije nadporodice; kitove usane (*lat. mysticeti*), koji imaju karakteristične usi građene od keratina umjesto zubi, i kitove zubane (*lat. odontoceti*), koji imaju zube u čeljustima i mogućnost korištenja eholokacije (Gatesy i sur. 2013).




Slika 9. Filogeneza kitova. Preuzeto i uređeno sa www.thewhalesevolution.weebly.com.


2.3.1. Stražnji udovi

Kod živućih vrsta kitova potpuno nedostaju kosti stražnjih udova, a kosti zdjelice su reducirane u par izduženih koštanih ostataka, koji nisu spojeni sa kralježnicom, kao što je to slučaj sa

zdjelničnim kostima kod modernih tetrapoda sa stražnjim udovima i predaka kitova (Lönnerberg, 1911). Često se ponavljalo pitanje zašto se kosti zdjelice nisu potpuno izgubile kao i kosti stražnjih udova. Dines i sur. (2004) pretpostavljaju da te rudimentarne kosti i dalje imaju ulogu u pružanju hvatišta za mišiće spolnih organa mužjaka, na osnovu korelacije veličine „zdjelice“, veličine muškog spolnog organa i više ili manje promiskuitetnog ponašanja određene vrste. Povremeno se kod pojedinih životinja različitih vrsta kitova uz rudimente zdjelice mogu pronaći i atavističke kosti stražnjih udova, npr.: ulješura (*Physeter macrocephalus*) (Berzin, 1972, Nemoto, 1963, Ogawa i Kamiya, 1957), bjelogrli dupin (*Globicephala melas*) (Slijper, 1958), prugasti dupin (*Stenella coeruleoalba*) (Ohsumi, 1965, Ogawa, 1953) i grbavi kit (*Megaptera novaeangliae*) (Andrews, 1921). U svim dosad zabilježenim slučajevima stražnji udovi izviruju u obliku okruglih ili ovalnih masa na stražnjem dijelu tijela (Slika 10), s iznimkom ženke dobrog dupina (*Tursiops truncatus*), uhvaćene blizu zaljeva Taiji u Japanu, koja ima potpuno formirane stražnje peraje (Slika 11), iako manje od prednjih. Navedena ženka je prodana Muzeju kitova u Taijiu kratko nakon ulova u listopadu 2006. godine, ali od tada nema novih vijesti o ikakvom istraživanju obavljenom na njoj.

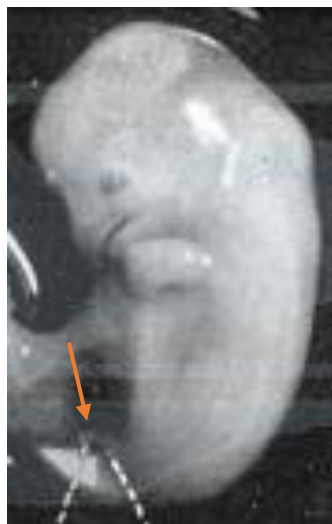

Slika 10. Stražnji udovi kod mužjaka prugastog dupina (*Stenella coeruleoalba*), preuzeto i uređeno iz Ohsumi, 1965.



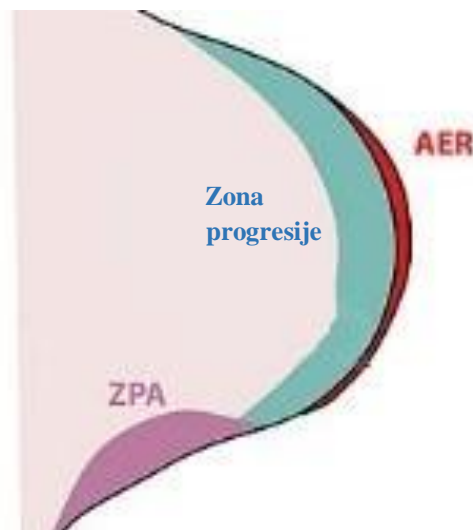Slika 11. Ženka dobrog dupina (*Tursiops truncatus*) sa razvijenim stražnjim perajama, preuzeto i uređeno sa www.talkorigins.org.

Nekoliko zoologa tokom povijesti opisuje embrije različitih vrsta kitova različite dužine, tj. u različitim stadijima razvoja, s vidljivim pupoljcima stražnjih udova (Slika 12); perajasta pliskavica (*Phocoena phocoena*) (Guldberg, 1894), grbavi kit (Kukenthal, 1914, Ogawa, 1953) i prugasti dupin (Ogawa, 1953).



Slika 12. Embrio grbavog kita (*Megaptera novaeangliae*) dug 20 mm sa pupoljcima stražnjih udova. Preuzeto i uređeno iz Ogawa, 1953.

Thewissen i sur. (2006) detaljnije proučavaju razvoj embrija pantropskog pjegavog dupina (*Stenella attenuata*) i prate ekspresiju gena. Za normalni rani razvoj pupoljaka uda kod amniota nužna je uspostava i održavanje apikalnog ektodermalnog grebena (*eng.* apical ectodermal ridge, AER) i zone polarizacijske aktivnosti (*eng.* zone of polarizing activity, ZPA) (Slika 13) te kontinuirana ekspresija gena *Shh* u ZPA-i i *Fgf8* u AER-u. Kod pupoljaka stražnjih udova embrija kita ekspresija *Fgf8* se utišava i ne održava se AER, a uopće ne dolazi do ekspresije *Shh* i uspostave ZPA-e. Vjerojatni razlog nedostatka ekspresije *Shh* je što ne dolazi do ekspresije njegovog transkripcijskog regulatora; protein 2 derivata srčanog i neuralnog grebena 2 (*eng.* heart- and neural crest derivatives-expressed protein 2, HAND2), nužnog za aktivaciju *Shh* i uspostavu ZPA te preživljavanje stanica pupoljka uda (Thewissen i sur. 2006).

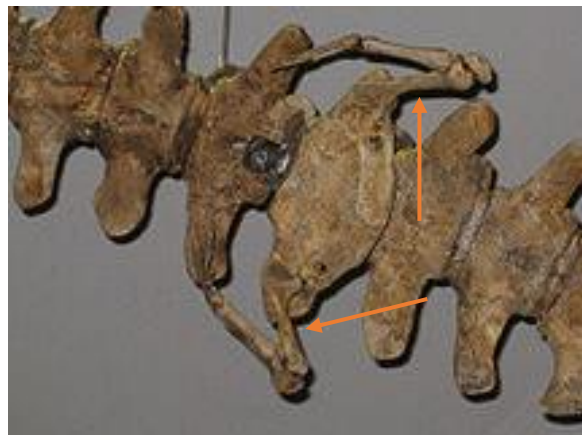


Slika 13. Shema pupoljka uda embrija amniota. Preuzeto i uređeno sa www.en.wikipedia.org. Crvenom bojom označen je apikalni ektodermalni greben (AER), plavom zona progresije (progress zone), ljubičastom zona polarizacijske aktivnosti (ZPA).

Onbe i sur. (2007) utvrđuju da kod kitova dolazi i do smanjenja ekspresije gena za transkripcijski faktor 4 iz T-box obitelji transkripcijskih faktora (*eng.* T-box transcription factor 4, *Tbx4*), nužan za razvoj stražnjih udova, ali sekvenca gena je potpuno očuvana i on zadržava svoju funkciju.

Iz proučenih embrija te jedinki sa razvijenim i donekle razvijenim atavističkim stražnjim udovima, vidljivo je da su kitovi zadržali bar dio gena nužnih za razvoj udova, poput *Shh* i

Tbx4, te da su se mutacije tokom evolucije skupine vjerojatno pojavljivale više u genima za regulaciju razvoja nego u genima za formaciju udova. Razvoj ovog atavizma vjerojatno je omogućen ili mutacijom koja uzrokuje ekspresiju Shh bez HAND2 ili mutacijom koja omogućuje ekspresiju Tbx4, ali to ne možemo potvrditi bez detaljne genetske analize jedinki s atavizmima poput ženke sa Slike 11. No i bez znanja o točnom uzroku vidljivo je da ovi atavizmi ukazuju na povezanost modernih kitova i njihovih mogućih fosilnih predaka sa zakrčljalim stražnjim udovima, kao što su primjerci iz roda *Dorudon* (Slika 14).




Slika 14. Fosilni kostur vrste *Dorudon atrox* sa vidljivim kostima stražnjih udova, izložen u Smithsonian prirodoslovnom muzeju. Preuzeto i uređeno sa www.en.wikipedia.org.

2.3.2. Zubi nadporodice mysticeti

Odrasle jedinke vrsta iz nadporodice mysticeti imaju čeljusti sa po jednim nizom keratinskih usim sa svake strane gornje čeljusti, na mjestu gdje bi se trebali nalaziti zubi (Lambertsen i sur. 2005). Začetne stanice zuba (Slika 15) javljaju se u nekoliko vrsta kitova usana; grbavi kit, kit perajar (*Balaenoptera physalus*), lukoglavni kit (*Balaena mysticetus*), Rudolfijev kit (*Balaenoptera borealis*), Brydenov kit (*Balaenoptera brydei*), itd., razvijaju se tokom stadija embrija i fetusa te nestaju u kasnijim fazama razvoja i razvijaju se usi (Deméré i sur. 2008). Kod nekih vrsta čak dolazi i do djelomične mineralizacije zubi (Dissel-scherft i Vervoort, 1954), no nikad nema nastanka zubne cakline i začetci zubi se reapsorbiraju i zamjene usima

(Deméré i sur. 2008), i to tek u zadnjoj trećini perioda razvoja u maternici, što znači da se usi razvijaju u vrlo kratkom vremenskom periodu (Lanzetti i sur. 2018).



Slika 15. Snimka lubanje fetusa lukoglavog kita (*Balaena mysticetus*), preuzeto i uređeno iz Thewissen i sur. (2017).

U genomu kitova usana geni nužni za sintezu zubne cakline; gen za protein enamelin (*eng.* enamelin, ENAM), gen za protein ameloblastin (*eng.* ameloblastin, AMBN), gen za X izoformu proteina amelogenina (*eng.* amelogenin, AMELX) i gen za matriks-metaloproteazu 20 (*eng.* matrix metalloproteinase-20, MMP20), su inaktivirani besmislenim mutacijama i pomacima okvira čitanja (Meredith i sur. 2009). Gen MMP20 dodatno je inaktiviran ugradnjom retrotranspozona iz skupine kratkih raspršenih sljedova (*eng.* short interspersed elements, SINE) (Meredith i sur. 2011).

Thewissen i sur. (2017) primjećuju da je kod rasta i razvoja usi aktivan gen za faktor rasta fibroblasta 4 (*eng.* fibroblast growth factor 4, Fgf4), nužan za pravilan razvoj zubi kod ostalih tetrapoda, no s obzirom da za sad nije dokazano da ima ulogu u nastanku struktura od keratina poput noktiju i dlaka, zaključuju da je moguće da usi za nastanak koriste slične razvojne putove i gene kao i zubi, tj. da su ih tokom evolucije preuzeli od reduciranih i sve manje korištenih zubi. Ta teorija suprotna je dosadašnjoj, koja smatra da su zubi i usi kitova, zbog svoje vrlo različite građe i sastava, vjerojatno imali zaseban razvojni i evolucijski put (Werth, 2000). Štoviše, jedna od teorija nastanka usi pretpostavlja da je postojao prijelazni oblik kita koji je izgubio zube, a još nije razvio usi te se hranio tako da bi otvaranjem usta stvorio podtlak i usisao hranu (Peredo i Uhen, 2016). Ta teorija se doima manje vjerojatnom nakon otkrića

fosilnog roda *Aetiocetus*, kod kojeg su još uvijek prisutni zubi, a smatra se da je imao razvijen krvožilni sustav lubanje nužan za opskrbu razvijenih usi, tj. da je imao i usi i zube (Deméré i Berta, 2008).

Ukoliko su Thewissen i sur. (2017) u pravu i usi su uistinu preuzele razvojne putove zuba to bi moglo objasniti nedostatak odraslih kitova usana sa atavističkim zubima. Nužno je da se fetalni zubi apsorbiraju kako bi se razvile usi, a usi su nužne za preživljavanje jedinke, tj. jedinke kod kojih je izražen taj atavizam ne bi dugo preživjele te bi ih bilo teže naći u prirodi. Također s obzirom na količinu mutacija koje sprječavaju nastanak zubne cakline, gotovo je nemoguće da će se spontanom mutacijama u prirodi ti geni reaktivirati i da će se roditi jedinka sa razvijenim zubima. Unatoč tome, samo postojanje tih gena i fetalnih začetaka zubi, zajedno sa fosilima *Aetiocetusa*, povezuje moderne kitove usane sa njihovim zubatim precima.

3. Literatura

- Allen, G., Maxwell, G.P. (2018) *Breast Embryology*. Medscape. Dostupno na: <https://emedicine.medscape.com/article/1275146-overview> [6. kolovoza 2019.]
- Andrews, R.C. (1921) A remarkable case of external hind limbs in a humpback whale. *American Museum Novitates*, 9, 1-6.
- Arnason, U., Adegoke, J.A., Bodin, K., Born, E.W., Esa, Y.B., Gullberg, A., Nilsson, M., Short, R.V., Xu, X., Janke, A. (2002) Mammalian mitogenomic relationships and the root of the eutherian tree. *Proceedings of the National Academy of Sciences of the USA*, 99(12), 8151-8156.
- Bennett, D.K. (1980) Stripes Do Not a Zebra Make, Part I: A Cladistic Analysis of Equus. *Systematic Zoology*, 29(3), 272-287.
- Berzin, A.A. (1972) *The Sperm Whale*. 1. izdanje. Springfield, VA; Pacific Scientific Research Institute of Fisheries and Oceanography.
- Buck-Gramcko, D. (2002) Congenital malformations of the hand and forearm. *Chirurgie de la Main*, 21(2), 70-101.
- Budras, K., Sack, W.O., Röck, S. (2012) *Anatomy of the Horse*. 6. izdanje. Hannover: Schlütersche
- Cooper, K.L., Sears, K.E., Uygur, A., Maier, J., Baczkowski, K.S., Brosnahan, M., Antczak, D., Skidmore, J.A., Tabin, C. J. (2014) Patterning and post-patterning modes of evolutionary digit loss in mammals. *Nature*, 511(7507), 41–45.
- Dao, A.H., Netsky, M.G. (1984) Human tails and pseudotails. *Human Pathology*, 15(5), 449–453.
- Deméré, T.A., Berta, A. (2008) Skull anatomy of the Oligocene toothed mysticete *Aetiocetus weltoni* (Mammalia; Cetacea): implications for mysticete evolution and functional anatomy. *Zoological Journal of the Linnean Society*, 154(2), 308–352.
- Deméré, T.A., McGowen, M.R., Berta, A., Gatesy, J. (2008) Morphological and molecular evidence for a stepwise evolutionary transition from teeth to baleen in mysticete whales. *Systematic Biology*, 57(1), 15-37.
- Dines, J.P., Otárola-Castillo, E., Ralph, P., Alas, J., Daley, T., Smith, A.D., Dean, M.D. (2014) Sexual selection targets cetacean pelvic bones. *Evolution; An International Journal of Organic Evolution*, 68(11), 3296-3306.

- Flower, W.H. (1883) On whales, past and present, and their probable origin. *Nature*, 28, 199–202.
- Gatesy, J., Geisler, J.H., Chang, J., Buell, C., Berta, A., Meredith, R.W., Springer, M.S., McGowen, M.R. (2013) A phylogenetic blueprint for a modern whale. *Molecular Phylogenetics and Evolution*, 66(2), 479-506.
- Gingerich, P., Smith, B.H., Simons, E.L. (1990) Hind limbs of Eocene Basilosaurus: evidence of feet in whales. *Science*, 249(4965), 154-157.
- Gingerich, P.D., Haq, M., Zalmout, I.S., Khan, I.H., Malkani, M.S. (2001a) Origin of whales from early artiodactyls: hands and feet of Eocene Protocetidae from Pakistan. *Science*, 293(5538), 2239-2242.
- Gingerich, P.D., Ul-Haq, M., Khan, I.H., Zalmout, I.S. (2001b) Eocene stratigraphy and archaeocete whales (Mammalia, Cetacea) of Drug Lahar in the eastern Sulaiman range, Balochistan (Pakistan). *Contributions from the Museum of Paleontology, University of Michigan*, 30(11), 269-319.
- Guldberg, G. (1894) *About temporal outer hindfins of dolphin embryos*. Anatomische Gesellschaft, 9, 92-95.
- Hall, B.K. (1984) Developmental mechanisms underlying the formation of atavisms. *Biological Reviews*, 59(1), 89-122
- Kukenthal, W. (1914) Investigations on whales. Second part. *Jenaische Zeitschrift für Naturwissenschaft*, 51, 1-122.
- Lambertsen, R.H., Rasmussen, K.J., Lancaster, W.C., Hintz, R.J. (2005) Functional morphology of the mouth of the bowhead whale and its implications for conservation. *Journal of Mammalogy*, 86(2), 342–352.
- Lanzetti, A., Berta, A., Ekdale, E.G., (2018) Prenatal development of the humpback whale: growth rate, tooth loss and skull shape changes in an evolutionary framework. *Anatomical Record*,
- Laurin, M. (1998) A reevaluation of the origin of pentadactyly. *Evolution*, 52(5), 1476-1482.
- Lettice, L.A., Williamson, I., Wiltshire, J.H., Peluso, S., Devenney, P.S., Hill, A.E., Essafi, A., Hagman, J., Mort, R., Grimes, G., DeAngelis, C.L., Hill, R.E. (2012) Opposing functions of the ETS factor family define Shh spatial expression in limb buds and underlie polydactyly. *Developmental Cell*, 22(2), 459-67.
- Lönnberg, E. (1911) The pelvic bones of some cetacea. *Arkiv För Zoologi*, 7(1), 8–15.

- Luo, Z.X., Yuan, C.X., Meng, Q.J., Ji, Q. (2011) A Jurassic eutherian mammal and divergence of marsupials and placentals. *Nature*, 476(7361), 442-445.
- MacFadden, B.J. (1976) Cladistic analysis of primitive equids, with notes on other perissodactyls, *Systematic Zoology*, 25(1), 1-14.
- Macfadden, B.J. (2005) Evolution. Fossil horses--evidence for evolution. *Science*, 307(5716), 1728-1730.
- MacLatchy, L.M., Sanders, W.J., Wuthrich, C.L. (2015) Hominoid Origins. *Nature*
- Meredith, R.W., Gatesy, J., Cheng, J., Springer, M.S. (2011) Pseudogenization of the tooth gene enamelysin (MMP20) in the common ancestor of extant baleen whales. *Proceedings of the Royal Society B: Biological Sciences*, 278(1708), 993-1002.
- Meredith, R.W., Gatesy, J., Murphy, W.J., Ryder, O.A., Springer, M.S. (2009) Molecular decay of the tooth gene Enamelin (ENAM) mirrors the loss of enamel in the fossil record of placental mammals. *PLOS Genetics*, 5(9), 34-45.
- Mossman, H.W. (1937) Comparative morphogenesis of the fetal membranes and accessory uterine structures. *Contributions to Embryology*, 26, 129-246.
- Nemoto, T. (1963) New records of sperm whales with protruded rudimentary hind limbs. *The Scientific Reports of the Whales Research institute*, 17, 79-81.
- Oftedal, O.T., Dhouailly, D. (2013) Evo-Devo of the Mammary Gland. *Journal of Mammary Gland Biology and Neoplasia*, 18(2), 105-120.
- Ogawa, R., Kamiya, T.A. (1957) Case of the cachalot with protruded rudimentary hind limbs. *The Scientific Reports of the Whales Research institute*, 12, 197-208.
- Ogawa, T. (1953) On the presence and disappearance of the hind limb in the cetacean embryos. *The Scientific Reports of the Whales Research institute*, 8, 127-132.
- Ohsumi, S. (1965) A dolphin (*Stenella caeruleoalba*) with protruded rudimentary hind limbs. *The Scientific Reports of the Whales Research institute*, 19, 135-136.
- Onbe, K., Nishida, S., Sone, E., Kanda, N., Goto, M., Pastene, L.A., Tanabe, S., Koike, H. (2007) Sequence variation in the *Tbx4* gene in marine mammals. *Zoological Science*, 24(5), 449-464.
- Peredo, C.M., Uhen, M.D. (2016). A new basal chaeomysticete (Mammalia: Cetacea) from the Late Oligocene Pysht Formation of Washington, USA. *Papers in Palaeontology*, 2(4), 533-554.
- Rafati, N., Andersson, L.S., Mikko, S., Feng, C., Raudsepp, T., Pettersson, J., Janecka, J., Wattle, O., Aneur, A., Thyreen, G., Eberth, J., Huddleston, J., Malig, M., Bailey, E., Eichler,

E.E., Dalin, G., Chowdary, B., Andersson, L., Lindgren, G., Rubin, C.J. (2016) Large deletions at the SHOX locus in the pseudoautosomal region are associated with skeletal atavism in shetland ponies. *G3: Genes, Genomes, Genetics*, 6(7), 2213-2223.

Ruta, M., Coates, M.I. (2007) Dates, nodes and character conflict: addressing the lissamphibian origin problem. *Journal of Systematic Palaeontology*, 5(1), 69-122.

SHOX gene: short stature homeobox (2019) Dostupno na: <https://ghr.nlm.nih.gov/gene/SHOX> [26. srpnja 2019.]

Slijper, E.J. (1958) *Whales*. 1. izdanje. Amsterdam: D.B.Centen' s Uitgeversmij

Storer, R.W., Gill, F., Rand, A.L. (2019) *Bird: ANIMAL*. Encyclopædia Britannica, Inc. Dostupno na: <https://www.britannica.com/animal/bird-animal> [26. srpnja 2019.]

Thewissen, J.G.M., Cohn, M.J., Stevens, L.S., Bajpai, S., Heyning, J., Horton, W.E. (2006) *Developmental basis for hind-limb loss in dolphins and origin of the cetacean bodyplan*. *Proceedings of the National Academy of Sciences*, 103(22), 8414–8418.

Thewissen, J.G.M., Hieronymus, T.L., George, J.C., Suydam, R., Stimmelmayer, R., McBurney, D. (2017) Evolutionary aspects of the development of teeth and baleen in the bowhead whale. *Journal of Anatomy*, 230(4), 549-566.

Thomason, J.J. (1986) The functional morphology of the manus in the tridactyl equids *Merychippus* and *Meshippus*: paleontological inferences from neontological models. *Journal of Vertebrate Paleontology*. 6(2), 143-161.

Tyson, R., Graham, J.P., Colahan, P.T., Berry, C.R (2004) Skeletal Atavism in a Miniature Horse. *Veterinary Radiology and Ultrasound*, 45(4), 315-317.

Werth, A. (2000) Feeding in marine mammals. U: Schwenk, K.(ur.), *Feeding, Form, Function, and Evolution in Tetrapod Vertebrates*, San Diego, California: Academic Press, str. 487–526.

Zanni, G., Opitz, J.M. (2013) Annals of morphology. Atavisms: Phylogenetic lazarus? *American Journal of Medical Genetics*, 161(11), 2822-2835.

Zheng, K. (2015) *Supernumerary nipple*. Hamilton: DermNet NZ. Dostupno na: <https://www.dermnetnz.org/topics/supernumerary-nipple/> [6. kolovoza 2019.]

Zimmer, E.Z., Bronshtein, M. (1996) Early sonographic findings suggestive of the human fetal tail. *Prenatal Diagnostics*, 16(4), 360-362.

Izvori s interneta:

<http://embryo.soad.umich.edu/carnStages/stage16/Opticals/rtLat3.html>

<http://www.pendlynxhare.com/182h/Vertebrate%20Evolution/3ToeHorse-2.jpg>

http://www.talkorigins.org/faqs/comdesc/section2.html#atavisms_ex1

https://en.wikipedia.org/wiki/Apical_ectodermal_ridge

https://en.wikipedia.org/wiki/Dorudon#/media/File:Dorudon_pelvis.jpg

https://en.wikipedia.org/wiki/File:Milk_lines.jpg

https://en.wikipedia.org/wiki/File:Polydactyly_01_Lfoot_AP.jpg

https://en.wikipedia.org/wiki/File:Polydactyly_01_Lhand_AP.jpg

<https://thewhalesevolution.weebly.com/the-whale-evolutionary-tree.html>

<https://web.archive.org/web/20100307090933/http://www.hmc.psu.edu/healthinfo/pq/poly.htm>

<https://www.britannica.com/animal/bird-animal/Skeleton>

4. Sažetak

Pojava atavizama u jedinkama modernih životinja pomaže povezati postojeće vrste sa pronađenim fosilima koji pripadaju izumrlim predačkim ili srodnim vrstama. Nadopunjavajući fosilne dokaze sa atavizmima, i rudimentima, lakše je pratiti promjene koje su dovele do evolucije modernih svojstava i pretpostaviti objašnjenje mogućih mehanizama i selektivnih pritisaka koji su omogućile te promjene.

U ovom radu opisano je nekoliko primjera životinjskih atavizama te su oni smješteni u kontekst evolucije tih vrsta i skupina. Iz nekih primjera vidljivo je koliko su nove metode sekvenciranja gena, praćenja embrionalnog razvoja i proučavanja ekspresije gena korisne u dokazivanju i objašnjavanju samih atavizama, a iz drugih koliko su fosilni ostatci prijelaznih skupina nužni za dokazivanje predloženih hipoteza. Također je vidljivo koliko je nužno točno definirati i prepoznati rudimente, atavizme i aberacije uzrokovane novonastalim mutacijama, kako ne bi došlo do zabune i iznošenja krive hipoteze.

5. Summary

The occurrence of atavisms in individual modern animals helps relate existing species to found fossils belonging to extinct ancestral or related species. By complementing fossil evidence with atavisms and rudiments, it is easier to trace the changes that have led to the evolution of modern properties and to suppose an explanation of possible mechanisms and selective pressures that have made those changes possible.

This paper describes several examples of animal atavisms and places them in the context of evolution of these species and groups. Some examples show how usefull new methods of gene sequencing, embryonic development monitornig and gene expression studying are in proving and explaining atavisms, and others show how necessary fossil remains of transitional groups are in proving poroposed hypotheses. It is also evident how necessary it is to accurately define and identify rudiments, atavisms and aberrations caused by newly formed mutations, in order to avoid confusion and proposing an incorrect hypothesis.