

Stereološka analiza kriptorhičnih testisa u mladih muškaraca

Klarin, Dina

Master's thesis / Diplomski rad

2010

Degree Grantor / Ustanova koja je dodijelila akademski / stručni stupanj: **University of Zagreb, Faculty of Science / Sveučilište u Zagrebu, Prirodoslovno-matematički fakultet**

Permanent link / Trajna poveznica: <https://um.nsk.hr/um:nbn:hr:217:115818>

Rights / Prava: [In copyright](#) / [Zaštićeno autorskim pravom.](#)

Download date / Datum preuzimanja: **2024-11-26**



Repository / Repozitorij:

[Repository of the Faculty of Science - University of Zagreb](#)



Sveučilište u Zagrebu
Prirodoslovno – matematički fakultet
Biološki odsjek

Dina Klarin

Stereološka analiza kriptorhičnih testisa u mladih muškaraca

Diplomski rad

Zagreb, 2010.

Ovaj rad, izrađen je u Zavodu za histologiju i embriologiju Medicinskog fakulteta Sveučilišta u Zagrebu, pod vodstvom prof. dr. sc. Ljerke Banek i predan na ocjenu Biološkom odsjeku Prirodoslovno – matematičkog fakulteta Sveučilišta u Zagrebu radi stjecanja zvanja magistar biologije i kemije.

Zahvaljujem:

Prof. dr. sc. Ljerki Banek, pod čijim vodstvom je ovaj rad izrađen, na savjetima i pomoći pri izradi i pisanju rada.

Prof. dr. sc. Gordani Lacković – Venturin zbog mogućnosti izrade rada na Zavodu za histologiju i embriologiju Medicinskog fakulteta u Zagrebu.

Svojim roditeljima na bezuvjetnoj ljubavi i strpljenju, te sestri i svim prijateljima na podršci.

TEMELJNA DOKUMENTACIJSKA KARTICA

Sveučilište u Zagrebu
Prirodoslovno – matematički fakultet
Biološki odsjek

Diplomski rad

STEREOLOŠKA ANALIZA KRIPTORHIČNIH TESTISA U MLADIH MUŠKARACA

DINA KLARIN

Sveučilište u Zagrebu
Medicinski fakultet
Zavod za histologiju i embriologiju

Podaci o građi i broju Leydigovih stanica kod kriptorhičnih testisa mlađih muškaraca vrlo su rijetki. Do sada nije istraženo da li se mijenja broj Leydigovih stanica: a) uz sjemenske kanaliće i b) u preostalom intersticiju testisa uz krvne žile kao i eventualne promjene dužine krvnih žila intersticija.

Istraživanje je obuhvatilo stereološku analizu biopsija kriptorhičnih testisa desetorice mladih muškaraca (u dobi od 18 do 27 god.). Kao kontrola poslužili su uzorci tkiva testisa dvojice muškaraca (starih 28 i 29 god.) dobiveni obdukcijom nakon prometne nesreće. Histološki rezovi testisa bojani su hemalaun - eozinom i po Massonu.

Dobiveni rezultati istraživanja pokazuju značajno smanjenje ($P < 0.01$) broja Leydigovih stanica pacijenata uz sjemenske kanaliće, dok je broj ovih stanica u preostalom intersticiju uz krvne žile bio značajno povećan ($P < 0.01$) u odnosu na kontrolnu skupinu.

Također i broj Reinkeovih kristala u citoplazmi Leydigovih stanica, bez obzira na smještaj, kod kriptorhičnih pacijenata bio je značajno povećan u odnosu na kontrolu ($P < 0,01$).

Konačna dužina krvnih žila intersticija kriptorhičnih testisa bila je također povećana u odnosu na kontrolnu skupinu.

Promjene u broju Leydigovih stanica koje se nalaze uz sjemenske kanaliće i u preostalom intersticiju vjerojatno su posljedica oštećenja testisa nastalog zbog neadekvatnog položaja testisa.

Izrazito povećanje broja Reinkeovih kristala u Leydigovim stanicama kriptorhičnih testisa bez obzira na njihov smještaj u intersticiju vjerojatno je posljedica poremećene funkcije i metabolizma ovih stanica.

(34 stranice, 5 slika, 5 tablica, 4 grafikona, 43 literaturnih navoda, hrvatski jezik)

Rad je pohranjen u knjižnici Prirodoslovno – matematičkog fakulteta, Biološki odsjek, Rooseveltov trg 6, 10 000 Zagreb.

Ključne riječi: testis / Reinkeovi kristali / kriptorhizam / stereologija

Mentor: Prof. dr. sc. Ljerka Banek

Ocjenjivači: Prof.dr.sc. Lj. Banek, Prof.dr.sc. G. Lacković – Venturin, Prof.dr.sc. I. Radanović, Prof.dr.sc. D. Kovačević, Prof.dr.sc. B. Prugovečki

Rad prihvaćen:

BASIC DOCUMENTATION CARD

University of Zagreb
Faculty of Science
Department of Biology

Graduation Thesis

STEREOLOGICAL ANALYSIS OF CRYPTORCHID TESTICLES IN YOUNG MALES

Dina Klarin

University of Zagreb
Medical Faculty
Department of histology and embriology

Information about structure and number of Leydig cells in cryptorchid testicles of younger men are very rare. Until now, it hasn't been examined if the number of Leydig's cells changes: a) along seminiferous tubules and b) in the remaining part of the testicles interstitium beside blood vessels and possible changes in length of blood vessels in interstitium.

The research included a stereological analysis of cryptorchid testicles biopsies of ten young men (aged 18 – 27). As controls, samples of biopsies of two patients (aged 28 and 29) who had a car accident, were used. Histological cuts of testicles were stained with hemalaun-eosin and by Masson.

The results of this research show significant reduction ($P < 0.01$) of patient's Leydig's cells along seminiferous tubules, while the number of cells in the remaining part of the interstitium beside blood vessels was significantly enlarged ($P < 0.01$) by comparison with the control group.

Also the number of Reinke's crystals in the cytoplasm of Leydig's cells, regardless of the location, with cryptorchid patients was significantly enlarged by comparison with the control ($P < 0,01$).

The ultimate length of blood vessels of interstitium in cryptorchid testicles was also enlarged in relation to the control group.

Change in the number of Leydig's cells along seminiferous tubules and in the rest of the interstitium are probably the result of testicles damage which appeared because of inadequate placement of testicles.

Extreme increase in number of Reinke's crystals in Leydig's cells of cryptorchid testicles regardless of their location in the interstitium is probably the result of disrupted function and metabolism of these cells.

(34 pages, 5 figures, 5 tables, 4 charts, 43 references, original in Croatian)

Thesis deposited in Library of Faculty of Science, Department of Biology, Roosevelt's square 6, 10 000 Zagreb.

Key words: testicles / Reinke's crystals / cryptorchidism / stereology

Supervisor: Prof. dr. sc. Ljerka Banek

Reviews: Prof. dr.sc.Lj. Banek, Prof. dr.sc. G.Laković-Venturin, Prof.dr.sc. I. Radanović, Prof.dr.sc. D. Kovačević, Prof.dr.sc. B. Prugovečki

Thesis accepted:

POPIS KRATICA

\bar{X} – aritmetička sredina

s – standardna devijacija

SE – standardna pogreška

RSE – relativna standardna pogreška

P – vjerojatnost

t-vrijednost t-testa

$N(t)$ - broj Leydigovih stanica uz sjemenski kanalić (tubularno)

$N_v(t)$ – broj Leydigovih stanica uz sjemenski kanalić (numerička gustoća)

$N(v)$ - broj Leydigovih stanica u preostalom intersticiju, uz krvnu žilu (vaskularno)

$N_v(v)$ – broj Leydigovih stanica u preostalom intersticiju, uz krvnu žilu (numerička gustoća)

Q - probodište krvnih žila

$N_A Rc(t)$ - broj Reinkeovih kristala u Leydigovim stanicama uz sjemenski kanalić (tubularno)

$N_A Rc(v)$ - broj Reinkeovih kristala u Leydigovim stanicama uz krvnu žilu (vaskularno)

$N_A Ri(t)$ - broj Reinkeovih kristala izvan Leydigovih stanica, uz sjemenski kanalić

$N_A Ri(v)$ - broj Reinkeovih kristala izvan Leydigovih stanica, uz krvnu žilu

N_v – numerička gustoća

L_{vkz} - duljinska gustoća krvnih žila

\bar{D} – tangentni promjer

SADRŽAJ

1. UVOD

1.1. SMJEŠTAJ I MORFOLOGIJA LEYDIGOVIH STANICA U TESTISU.....	1
1.2. ULTRASTRUKTURA LEYDIGOVIH STANICA.....	2
1.3. REINKEOVI KRISTALI U LEYDIGOVIM STANICAMA I INTERSTICIJSKOM TKIVU TESTISA	
1.3.1. PRVI OPIS REINKEOVIH KRISTALA.....	3
1.3.2. ELEKTRONSKOMIKROSKOPSKA GRAĐA REINKEOVIH KRISTALA.....	4
1.3.3. REINKEOVI KRISTALI I PARAKRISTALIČNE UKLOPINE.....	6
1.4. REINKEOVI KRISTALI KOD MUŠKARACA STARIJE DOBI.....	7
1.5. REINKEOVI KRISTALI KOD POREMEĆAJA SPERMATOGENEZE.....	8
1.6. KRIPTORHIZAM – NAJČEŠĆI POREMEĆAJ RAZVOJA MUŠKOG SPOLNOG SUSTAVA.....	9

2. CILJ RADA.....	11
-------------------	----

3. MATERIJALI I METODE

3.1. PRIKUPLJANJE UZORAKA TESTISA.....	12
3.2. HISTOLOŠKA PRIPREMA TKIVA TESTISA.....	13
3.3. STEREOLOŠKA ANALIZA TKIVA TESTISA.....	14
3.4. STATISTIČKA OBRADA PODATAKA.....	16

4. REZULTATI

4.1. NUMERIČKA GUSTOĆA LEYDIGOVIH STANICA UZ SJEMENSKE KANALIĆE I KRVNE ŽILE.....	19
4.2. BROJ REINKEOVIH KRISTALA NA TESTNOJ POVRŠINI A_t U <u>LEYDIGOVIM STANICAMA</u> UZ SJEMENSKE KANALIĆE I KRVNE ŽILE.....	21
4.3. BROJ REINKEOVIH KRISTALA NA TESTNOJ POVRŠINI A_t <u>IZVAN LEYDIGOVIH STANICA</u> UZ SJEMENSKE KANALIĆE I KRVNE ŽILE.....	23
4.4. DUŽINSKA GUSTOĆA KRVNIH ŽILA UZ SJEMENSKE KANALIĆE I PREOSTALOG INTERSTICIJA.....	25

5. RASPRAVA.....	28
------------------	----

6. ZAKLJUČAK.....	31
-------------------	----

7. POPIS LITERATURE.....	32
--------------------------	----

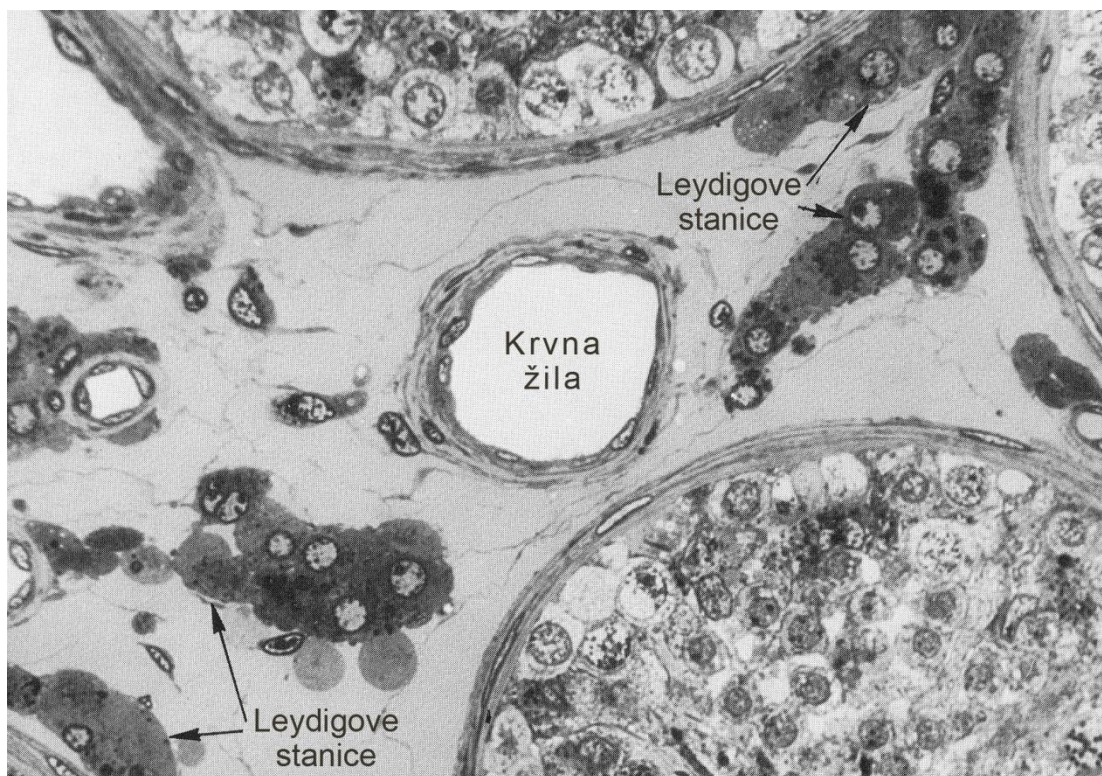
1. UVOD

1.1. SMJEŠTAJ I MORFOLOGIJA LEYDIGOVIH STANICA U TESTISU

Parenhim testisa čine intersticij i sjemenski kanalići u kojima se odvija spermatogeneza. Intersticij testisa predstavlja jedinstvenu okolinu u kojoj Leydigove intersticijske stanice izlučuju hormon testosteron koji ulazi u sjemenske kanaliće i u krvne žile (Ewing i Brown, 1983). Općenito, Leydigove se stanice nalaze u nakupinama ili pojedinačno, dok su uz njih u intersticiju prisutne i stanice rahlog vezivnog tkiva te krvne i limfne žile, kao i makrofagi te masne stanice (Fawcett, 1973) (Slika 1).

Smatra se da je funkcija Leydigovih stanica u odnosu na njihov smještaj dvojaka. Naime, Leydigove stanice koje se nalaze priljubljene uz sjemenske kanaliće izlučuju parakrino tj. predaju svoj testosteron sjemenskim kanalićima pa ovaj hormon putem susjednih Sertolijevih stanica stiže do stanica spermatogenetske loze i neophodan je za održavanje spermatogeneze. Za razliku od toga Leydigove stanice smještene uz krvne žile imaju endokrinu funkciju jer predaju svoj hormon u krv.

Kod čovjeka Leydigove stanice zauzimaju 5 do 12% ukupnog volumena testisa (Christensen, 1975). Također, stereološka analiza pokazala je da testis 20-godišnjaka sadrži oko 700 milijuna Leydigovih stanica. One su okrugle ili poligonalne, a njihova okrugla jezgra sadrži jezgricu (Kaler i Neaves, 1978).



Slika 1. Zdravi testis odraslog muškarca. Leydigove stanice uz sjemenski kanalić i uz krvne žile intersticija. (Modificirano prema Fawcett-u, 1986.)

1.2. ULTRASTRUKTURA LEYDIGOVIH STANICA

Elektronskim mikroskopom vidi se eukromatična jezgra ovih stanica dok im je citoplazma gotovo u potpunosti ispunjena glatkom endoplazmatskom mrežicom. U citoplazmi su također prisutna zrnca lipofuscina, primarni i sekundarni lizosomi, te lipidne inkluzije. Mitohondriji su im veliki i brojni. Većina ovih stanica posjeduje po jedan Reinkeov kristal s jednom ili nekoliko podjedinica. Neke stanice koje ne posjeduju Reinkeove kristale imaju parakristalne uklopine ili inkluzije. Smatra se da su oni preteča Reinkeovim kristalima. (Paniagua i sur. 1985).

1.3. REINKEOVI KRISTALI U LEYDIGOVIM STANICAMA I INTERSTICIJSKOM TKIVU TESTISA

1.3.1. PRVI OPIS REINKEOVIH KRISTALA

REINKE je 1896. prvi opisao intracitoplazmatske štapićaste ili okruglaste kristale (odnosno kristaloide) iako njihova točna građa i kemijski sastav još do danas nisu poznati. Oni se ne nalaze samo u ovim stanicama, već i izvan njih, u okolnom vezivnom tkivu i limfi susjednih limfnih žila intersticija.

Još je Reinke uočio da su veličina i oblik navedenih kristala vrlo varijabilni. U citoplazmi nefiksirane Leydigove stanice, Reinkeove kristale svjetlosnim mikroskopom vidimo kao visoko refraktilna blijedožuta, obično štapićasta tjelešca. Ti štapići su pravokutni ili trapezni, a na krajevima su obično zaobljeni (Reinke, 1896). Međutim, mogu biti i sasvim nepravilnog oblika odnosno "debeljuškasti".

Prema obliku Reinke ih je podijelio u nekoliko vrsta – velike pojedinačno raspoređene kristale u obliku cigare, paralelne parove kristala, te male i velike kristale u nakupinama. Mogu biti i zakrivljena oblika. Širina im je 2-3 μm , dok im dužina može dosežati i do 20 μm .

Proučavajući njihova kemijska svojstva te afinitet prema određenim bojama, Reinke je zaključio da se ovi kristali sastoje od bjelančevina. Međutim, ulogu kristala Reinke nije mogao dokučiti. Pretpostavio je da predstavljaju poseban oblik sekrecije Leydigovih stanica. Primijetio je naime da se kristali stvaraju paralelno s postojanjem spermatogeneze i odgovarajućem izlučivanju testosterona. Naime, kristali nisu nađeni kod zdravih petnaestogodišnjaka i šezdesetpetogodišnjaka. U kriptorhičnom testisu Reinke uopće nije uspio naći ove kristale.

U kasnijim studijama Reinkeovi kristali su bolje proučeni. Tako je potvrđen bjelančevinski sastav ovih kristala (Janko i Sandberg, 1970).

1.3.2. ELEKTRONSKOMIKROSKOPSKA GRAĐA REINKEOVIH KRISTALA

Fawcett i Burgos su 1956. godine po prvi puta elektronskim mikroskopom promatrali intersticijske stanice sisavaca i detaljno opisali Reinkeove kristale. Ovi autori navode da Reinkeovi kristali imaju kompleksnu i točno određenu unutarnju strukturu koja nalikuje tvorničkom tkanju. Prema ovim autorima Reinkeovi kristali mogu biti strukture heksagonalne rešetke. Izgled rešetke ovisi o ravnini reza uzorka (Slika 2).

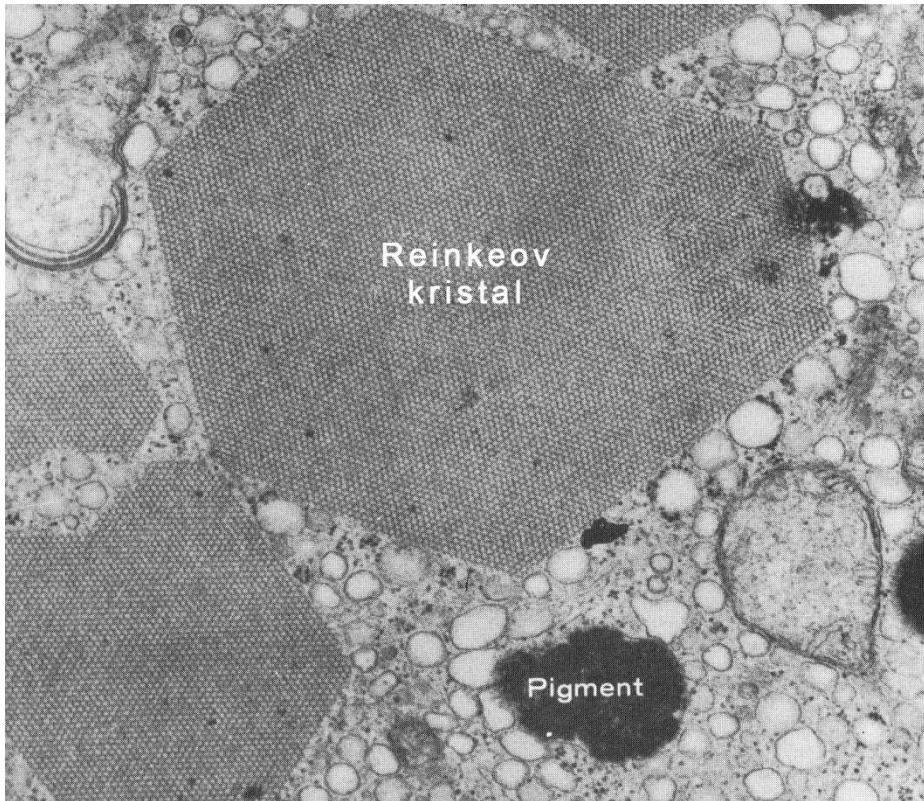
Daljnijim istraživanjima je utvrđeno da Reinkeovi kristali mogu biti heksagonalnog oblika (Yamada, 1956) i heksagonalne rešetkaste strukture (De Kretser, 1968). Mogu također biti i trokutastog oblika ovisno o ravnini reza uzorka (Sisson i Fahrenbach, 1967; Christensen, 1975). Kristali se sastoje od mikrotubula promjera 1,5 μm , a njihovi su presjeci vrlo pravilno formirani. Sastavljeni su od heksagonalno raspoređenih cjevčica u paralelnom međusobnom odnosu. Na svojoj površini kristal se transformira u vlaknastu strukturu i iščezava u citoplazmi. To govori o nepostojanju veze između kristaloida i glatkog endoplazmatskog retikuluma (Yamada, 1956).

Razne formacije mikrotubula u Leydigovim stanicama (bilo u citoplazmi ili u jezgri) nazivaju se parakristaličnim (prekursorskim) uklopinama ili inkluzijama. Smatra ih se pretećama Reinkeovih kristala.

Dakle, Reinkeovi kristali odnosno njihove preteče ili uklopine nisu nađeni samo u citoplazmi nego i u jezgri ljudskih Leydigovih stanica (Yamada, 1965). Ovi autori (Yasuzumi i sur. 1967) primijetili su samo parakristalične (prekursorske) uklopine Reinkeovih kristala u jezgri Leydigove stanice.

Sisson i Fahrenbach (1967) promatrali su Reinkeove kristale u usporedbi s kristaloidima iz glatkog endoplazmatskog retikuluma. Na temelju rezultata su utvrdili da heksagonalni prostori u Reinkeovim kristalima nisu cjevčice nego samo intersticiji u otvorenom rešetkastom zdanju. Tvrde da tubularne uklopine uglatih presjeka predstavljaju prethodnike kristaloida.

Nagano i Ohtsuki (1971) ponovno istražuju Reinkeove kristale te nalaze da se oni sastoje od pravilno složenih filamenata dužine 50 Å. Poprečni rez kristala pokazao je njihovu unutrašnju strukturu u obliku heksagonalnih saća. Ovi autori također spominju otvaranje šesterokuta u citoplazmu, te navode da nisu vezani s glatkom endoplazmatskom mrežicom.



Slika 2. Elektronskomikroskopska slika ljudske Leydigove stanice s Reinkeovim kristalima. (Modificirano po Fawcett-u, 1986.)

1.3.3. REINKEOVI KRISTALI I PARAKRISTALIČNE UKLOPINE

Daljnja istraživanja pokazala su postojanje dviju vrsti parakristaličnih uklopina u Leydigovoj stanici odraslog ljudskog testisa (Sohval i sur. 1973). To su: filamentozne strukture sastavljene od snopića paralelno poredanih fibrila pronađenih u citoplazmi i jezgri, ili tubularne strukture s gusto zbijenim tubularnim uklopinama koje zauzimaju velike dijelove citoplazme.

Zanimljivo je da istodobno u istoj Leydigovoj stanici nisu nađene parakristalične uklopine i Reinkeovi kristali. Moglo bi se pretpostaviti da su parakristalične uklopine preteče kristala, iako za sada o tome nema konkretnih dokaza.

Schulze 1984. godine, ističe da citoplazma jedne ljudske Leydigove stanice može sadržavati samo istovrsne kristaloide. To isto vrijedi i za njihovu jezgru. Međutim, Leydigove stanice sadržavati će i različite oblike kristaloida.

Tvrdnja da Reinkeovi kristali i parakristalične uklopine nisu primijećene zajedno u citoplazmi iste stanice slaže se sa zapažanjem Sohvala i sur. (1973), te Payera (1980). Naime, nisu nađeni prijelazni oblici između različitih vrsta kristala odnosno parakristalnih uklopina. Ostaje i dalje neobjašnjeno zašto Leydigova stanica proizvodi različite vrste kristaličnih uklopina ili inkluzija kod ljudi, a nema ni dokaza da su parakristalične inkluzije preteče odnosno prekursori Reinkeovih kristala.

1.4. REINKEOVI KRISTALI KOD MUŠKARACA STARIJE DOBI

Istraživanja pokazuju da se tijekom procesa starenja ljudskog organizma Leydigove stanice mijenjaju, a povećava se i broj različitih patoloških oblika ovih stanica. Također, uočeno je da postoji značajna korelacija između količine promijenjenih Leydigovih stanica i smanjenja razine testosterona kao i povećanja razine LH hormona u krvi starijih muškaraca.

Od patoloških oblika Leydigovih stanica kao posljedica njihovog starenja najčešća je prisutnost dediferenciranih stanica, čije su organele odgovorne za sintezu steroidogenih hormona slabo razvijene i zato je njihova proizvodnja testosterona znatno smanjena (Paniagua i sur. 1985).

Također kod ljudi starije dobe mogu se naći Leydigove stanice s povećanim brojem kako citoplazmatskih tako i intranuklearnih Reinkeovih kristala te parakristalnih uklopina ili inkluzija. Ove strukture su prisutne i kod primarnih oštećenja testisa (Paniagua i sur. 1984), ali pronađene su i kod normalnih testisa muškaraca mlađe dobi (Payer, 1980). Neki autori smatraju da upravo porast broja Reinkeovih kristala i parakristalnih uklopina kod muškaraca starije dobi ukazuje da te strukture ne sudjeluju u proizvodnji testosterona nego su posljedice degeneriranih procesa Leydigovih stanica (Mori i sur. 1978).

1.5. REINKEOVI KRISTALI KOD POREMEĆAJA SPERMATOGENEZE

Ultrastrukturalna istraživanja biopsija testisa odraslih muškaraca s primarnim testikularnim poremećajima (Klinefelterov sindrom, XX muški sindrom, Del Castillo sindrom i kriptorhizam) otkrila su četiri oblika Leydigovih stanica.

Tako se nalaze Leydigove stanice s bogatom endoplazmatskom mrežicom, mitohondrijima, lipidnim kapljicama i Reinkeovim kristalima. Prisutne su i nepravilno diferencirane Leydigove stanice s parakristaličnim i filamentoznim inkluzijama. Nadalje, postoje i vakuolizirane Leydigove stanice čije vakuole odgovaraju citoplazmatskim lipidnim kapljicama koje gotovo potpuno ispunjavaju citoplazmu. U ovim se stanicama nikada ne nalaze Reinkeovi kristali.

Konačno, u nezrelim Leydigovim stanicama s nepotpunom diferencijacijom uz slabo razvijenu glatku endoplazmatsku mrežicu i male mitohondrije, također se ne nalaze ni Reinkeovi kristali ni parakristalične inkluzije.

Nepravilno diferencirane Leydigove stanice koje nalazimo u starijoj životnoj dobi muškaraca i kod poremećaja spermatogeneze mogli bi predstavljati nefunkcionalni oblik ovih stanica, dok nezrele, normalne, i vakuolizirane Leydigove stanice možda predstavljaju tri progresivna stadija životnog ciklusa stanice (Paniagua i sur. 1984).

1.6. KRIPTORHIZAM – NAJČEŠĆI POREMEĆAJ RAZVOJA MUŠKOG SPOLNOG SUSTAVA

Naziv kriptorhizam dolazi od grčkog *kryptos* - skriven i *orchis* – testis (Junqueira i Carneiro, 2005). Prema anglosaksonskoj terminologiji riječ kriptorhizam se upotrebljava općenito za nepotpuno spuštenu testis, odnosno testis koji se ne nalazi u skrotumu.

Kriptorhizam je najčešći poremećaj razvoja muškog spolnog sustava. Ovaj poremećaj nalazi se u 2.7% do 10% u novorođenčadi (prirođeni kriptorhizam). Kod dječaka u pubertetu učestalost poremećaja je od 1% do 4%, a kod odraslih muškaraca od 0.2% do 1%. No ovi podaci o učestalosti razlikuju se od autora do autora (Posinovec i sur. 1984). Nedavno je ustanovljeno i definitivno potvrđeno da se i testis koji se kod rođenja nalazio u skrotumu može naknadno podići (stečeni kriptorhizam) (Hack i sur. 2003; Hack i sur. 2003 b).

Pitanje etiologije kriptorhizma je do danas neriješeno. Uzrok može biti: endokrina disfunkcija, odnosno primarni kongenitalni poremećaj razvoja testisa. Endokrina disfunkcija odnosi se na poremećaj u odnosu hipotalamus – hipofiza – gonade. Zdrave Leydigove stanice proizvode testosteron pod kontrolom LH hormona hipofize koji stimulira intersticijske stanice (Junqueira i Carneiro, 2005). Zanimljivo je da je eksperimentalnim putem 1942. godine Raynaud uspio proizvesti kriptorhizam dajući estrogen trudnim mišicama. Došao je do zaključka da estrogen djeluje direktno na Leydigove stanice blokirajući proizvodnju androgena. Primarni kongenitalni poremećaj razvoja testisa odnosi se na slabiju kvalitetu spermatogonija jer neki autori govore da je kod jednostranog kriptorhizma u 23% slučajeva oštećen i testis koji je smješten u skrotumu (Pujol i sur. 1978).

Nasljedni (genski) čimbenik kao uzrok poznat je već dulje vrijeme jer postoje slučajevi kriptorhizma muških članova pojedinih obitelji kroz nekoliko uzastopnih generacija (Marković, 1984).

Također, uzroci nastanka kriptorhizma mogu biti i smetnje pri prolazu kroz ingvinalni kanal. Najčešće su to mehanički razlozi: kratak *ductus deferens*, uzak ingvinalni kanal, nedovoljan razvoj gubernakuluma i vezivne priraslice (Hellinga, 1976).

Danas se kriptorhizam najprije pokušava izliječiti hormonskom terapijom humanim korionskim gonadotropinom (hCG) koji djeluje poput LH, pod pretpostavkom da će stimulacija Leydigovih stanica rezultirati povećanim izlučivanjem testosterona, koji će potaknuti spuštanje testisa. Drugi hormon koji se koristi je hormon koji oslobađa gonadotropine (GnRH) hipotalamusa, a stimulirati će sekreciju LH i FSH hormona testisa (Favorito i sur. 2005).

Ukoliko hormonska terapija ne dovede do spuštanja testisa u skrotum, danas većina autora predlaže operativno spuštanje organa i to do 2. godine života (Taran i Elder, 2006).

Naime što se dulje odgađa operativna terapija, oštećenja kriptorhičnih testisa, zbog povišene temperature štetne za odvijanje spermatogeneze, su sve veća i dovode do neplodnosti. Kod jednostranog kriptorhizma neplodnost može biti od 25-70%, a kod obostranog kriptorhizma učestalost neplodnost je veća i iznosi 54-90% slučajeva. (De Grazia i sur. 1978).

Najnovija istraživanja pokazuju da se zbog sve većeg zagađivanja okoliša na Zemlji, povećava učestalost pojave kriptorhizma (kao i drugih anomalija muškog spolnog sustava) kod raznih sisavaca, ali i ljudi osobito u nekim državama (npr. Danska) (Bey i sur. 2006).

Sve to zajedno s tek nedavno opisanom pojavom tzv. stečenog kriptorhizma kod dječaka čini neophodnim kvantitativna istraživanja različitih morfoloških parametara kriptorhičnih ljudskih testisa (Hack i sur. 2003 b).

2. CILJ RADA

Podaci o kvantitativnim i stereološkim istraživanjima različitih morfoloških promjena u kriptorhičnim testisima mladih spolno zrelih muškaraca su u literaturi vrlo rijetki jer su dosadašnja istraživanja obuhvatila kriptorhične testise dječaka prije puberteta. Kod kriptorhičnih testisa mladih muškaraca osobito su rijetka istraživanja Leydigovih stanica i Reinkeovih kristala. Također do sada nije istraženo da li se kod ovih pacijenata mijenja broj Leydigovih stanica: a) uz sjemenske kanaliće i b) uz krvne žile intersticija, kao i eventualne promjene dužine ovih žila kod kriptorhičnih testisa.

Zato je cilj ovog istraživanja bila procjena parakrine i endokrine funkcije Leydigovih stanica i njihovih Reinkeovih kristala kod kriptorhičnih testisa mladih muškaraca i njihova usporedba s odgovarajućim vrijednostima zdravih muškaraca iste dobi.

Željeli smo istražiti slijedeće hipoteze:

1. da li se kod mladih muškaraca s kriptorhičnim testisima mijenja broj Leydigovih stanica uz:
a) sjemenske kanaliće i b) uz krvne žile,
2. da li kod muškaraca s kriptorhičnim testisima dolazi do promjena u broju i smještaju Reinkeovih kristala,
3. da li kod mladih muškaraca s kriptorhičnim testisima dolazi do promjena dužine krvnih žila intersticija testisa u usporedbi sa zdravim muškarcima.

3. MATERIJALI I METODE

3.1. PRIKUPLJANJE UZORAKA TESTISA

Preparati biopsija testisa koji su korišteni u ovom istraživanju potječu iz arhiva Zavoda za histologiju i embriologiju Medicinskog fakulteta Sveučilišta u Zagrebu.

Istraživanje je obuhvatilo biopsije kriptorhičnih testisa desetorice mladih muškaraca (u dobi od 18 do 27 godina). Kao kontrola poslužili su uzorci tkiva testisa dvojice muškaraca (u dobi od 28 i 29 godina) koji su dobiveni obdukcijom nakon prometne nesreće.


3.2. HISTOLOŠKA PRIPREMA TKIVA TESTISA

Histološka obrada uzoraka tkiva testisa učinjena je u laboratoriju Zavoda za histologiju i embriologiju Medicinskog fakulteta Sveučilišta u Zagrebu.

Tkivo istraživane i kontrolne skupine testisa prvo je fiksirano u Gendreu, a potom je uklopljeno u parafin. Debljina rezova tkiva iznosila je 7 μ m. Serijski rezovi su obojani hemalaun – eozinom i po Massonu.

3.3. STEREOLOŠKA ANALIZA TKIVA TESTISA

Stereološka analiza bioptičkih uzoraka tkiva testisa izvršena je na svjetlosnom, binokularnom mikroskopu tvrtke Nikon pomoću integracijskog okulara s ugrađenim mnogonamjenskim testnim sistemom po Weibelu s 42 testne točke (Slika 3). Svi uzorci analizirani su okularom 6,3X i imerzionim objektivom 100X, uz ukupno povećanje od 630X. Referentni prostor bili su sjemenski kanalići i intersticijsko tkivo testisa.



Slika 3. Mnogonamjenski testni sistem M 42.

U svakom uzorku tkiva testisa analizirano je 300 testnih polja na nekoliko rezova. Za stereološku analizu izabrani su slijedeći osnovni podaci:

Određen je broj Leydigovih stanica (broj njihovih jezgri) uz: sjemenske kanaliće (**N(t)**) i krvne žile (**N(v)**). Također, prebrojani su i Reinkeovi kristali: u Leydigovim stanicama uz sjemenske kanaliće (**N Rc(t)**) i krvne žile (**N Rc(v)**), kao i Reinkeovi kristali izvan Leydigovih stanica uz sjemenske kanaliće (**N Ri(t)**) i krvne žile (**N Ri(v)**).

Iz broja profila navedenih čestica (tj. broja jezgri Leydigovih stanica) izračunata je numerička gustoća (**N_v**) tj. broj Leydigovih stanica u jedinici volumena tj. u mm³ tkiva testisa po formuli prema Abercrombie-u (1946) (Kališnik, 1985):

$$N_v = N_A / \bar{D} \quad \text{mm}^{-3} \quad N_v - \text{numerička gustoća}$$

N_A – broj profila čestica na testnom arealu (ili ravnini) **A_t**

\bar{D} – prosječni tangenti promjer čestica

$$N_A = N / A_t$$

N – broj jezgara Leydigovih stanica
A_t – testni areal

Prema istoj formuli određen je i broj Reinkeovih kristala na testnoj površini **A_t**.

$$N_A = N / A_t$$

N_A – broj Reinkeovih kristala na testnom arealu (**A_t**)
N – broj Reinkeovih kristala

Također, izračunata je dužinska gustoća krvnih žila uz sjemenske kanaliće (**L_{vkž(t)}**) i u preostalom intersticiju (**L_{vkž(int)}**) brojanjem probodišta (**Q**) ovih struktura unutar testne ravnine (**A_t**) poznate površine po formuli (Kališnik, 1985):

$$L_v = 2Q / A_t \quad \text{mm}^{-2}$$

L_v – dužinska gustoća
Q – broj probodišta
A_t – testna ravnina poznate površine

Površina testne ravnine (**A_t**) uz primijenjeno povećanje je iznosila 0,0576 mm².

3.4. STATISTIČKA OBRADA PODATAKA

Rezultati dobiveni stereološkom analizom obrađeni su statistički.

Izračunata je:

1. ARITMETIČKA SREDINA (\bar{X}) prema formuli: $\bar{X} = \sum_{i=1}^n X_i / n$ gdje je

$\sum_{i=1}^n X_i$ - suma svih vrijednosti za određenu varijablu

n – veličina uzorka

2. STANDARDNA DEVIJACIJA (S) prema formuli: $S = \sqrt{\frac{\sum_{i=1}^n (X_i - \bar{X})^2}{n-1}}$

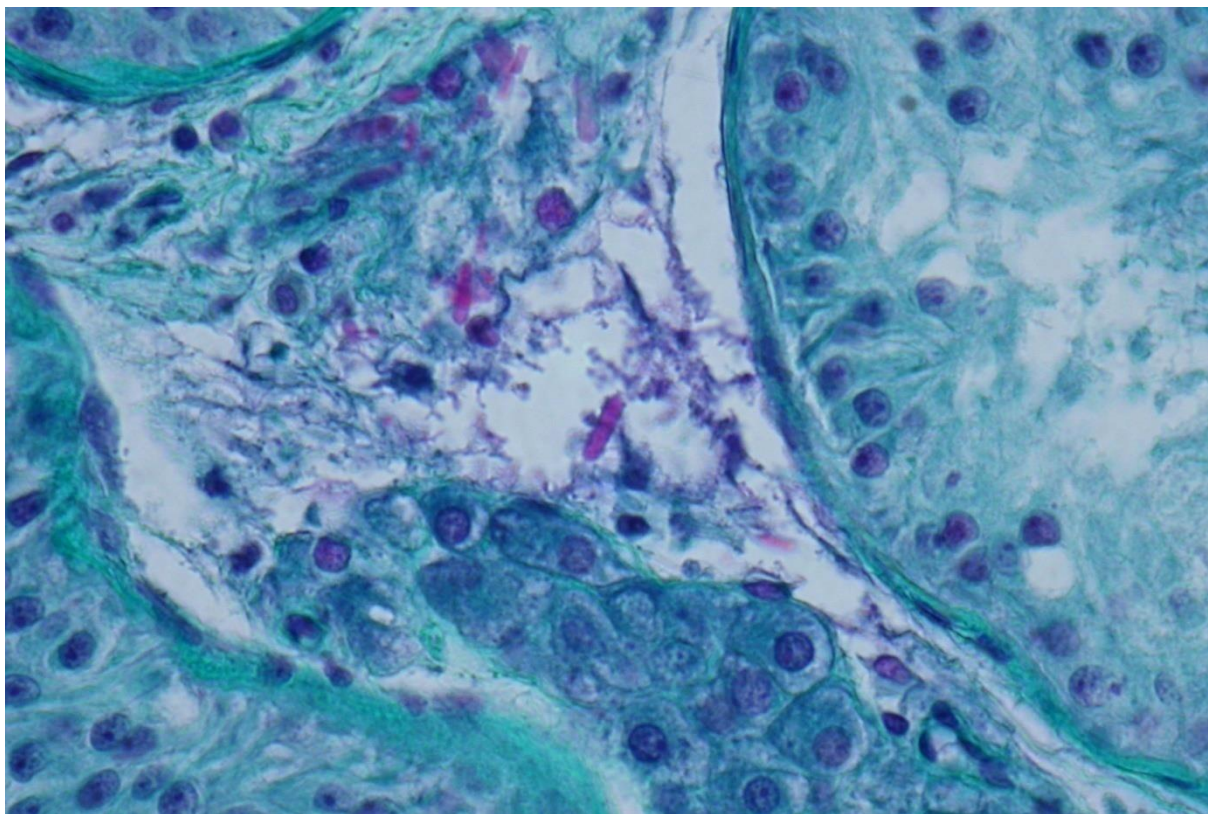
3. STANDARDNA POGREŠKA (SE) prema formuli: $SE = \frac{s}{\sqrt{n}}$

4. RELATIVNA STANDARDNA POGREŠKA (RSE): $RSE = \frac{SE}{\bar{X}}$

U istraživanju primijenjen je Studentov t – test, kako bi sa sigurnošću znali da razlika između vrijednosti numeričke i dužinske gustoće istraživanih parametara kod kriporhičnih testisa i kontrolne skupine nije slučajna već statistički značajna.

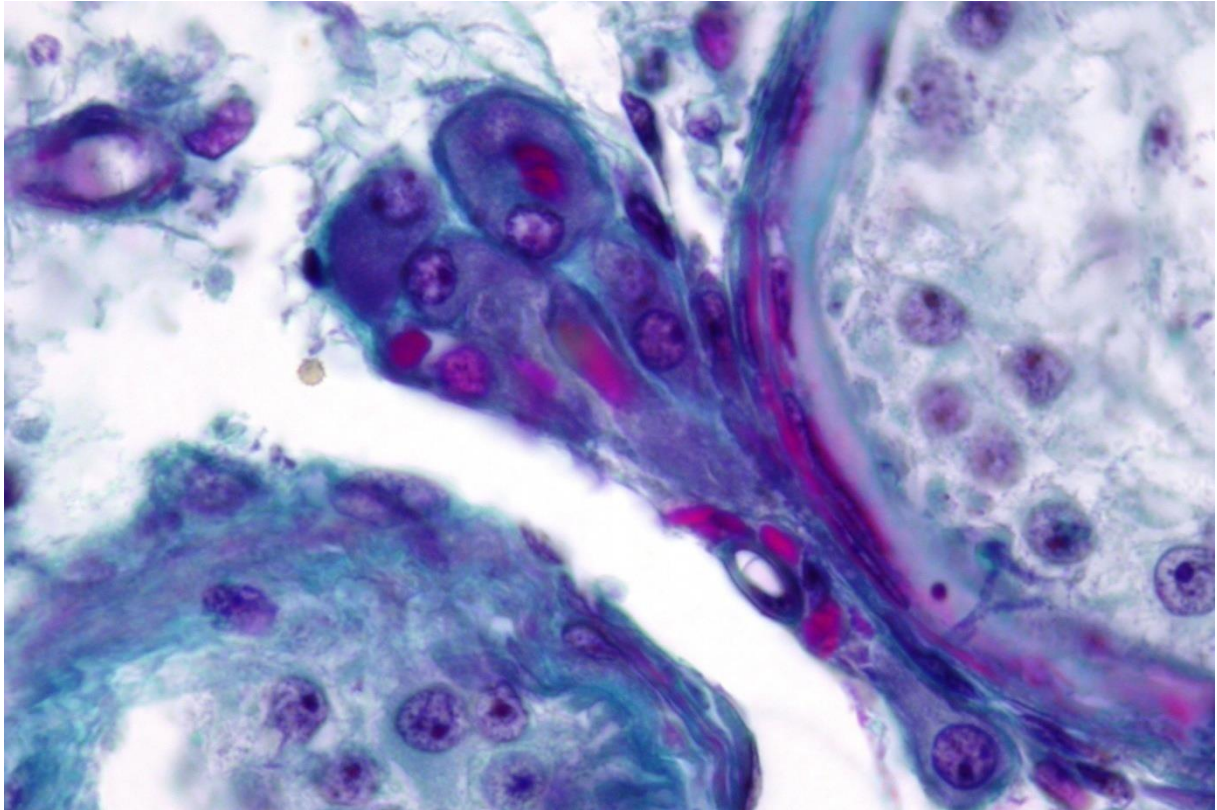
4. REZULTATI

Sjemenski kanalići kriptorhičnih testisa mladih muškaraca većinom su sadržavali samo Sertolijeve stanice. Ipak, dio kanalića sadržavao je stanice spermatogeneze i to: spermatogonije, ali i spermatocite a vrlo rijetko i spermatoide (Slika 4).



Slika 4. Testis kriptorhičnog pacijenta. Sjemenski kanalići sadrže samo Sertolijeve stanice. Leydigove stanice. Reinkeovi kristali u citoplazmi i izvan citoplazme Leydigovih stanica (Masson, 400X).

U intersticiju nalazile su se i Leydigove stanice, krvne žile i vezivne stanice. Dio Leydigovih stanica bio je prislonjen uz sjemenske kanaliće, a preostale Leydigove stanice bile su često u nakupinama i smještene uz krvne žile. Leydigove stanice kriptorhičnih testisa uz sjemenski kanalić kao i uz krvne žile u intersticiju često su sadržavale Reinkeove kristale. Reinkeovi kristali većinom su smješteni u citoplazmi Leydigovih stanica, a ponekad su se nalazili i izvan stanice, u intersticiju (Slika 4 i 5).



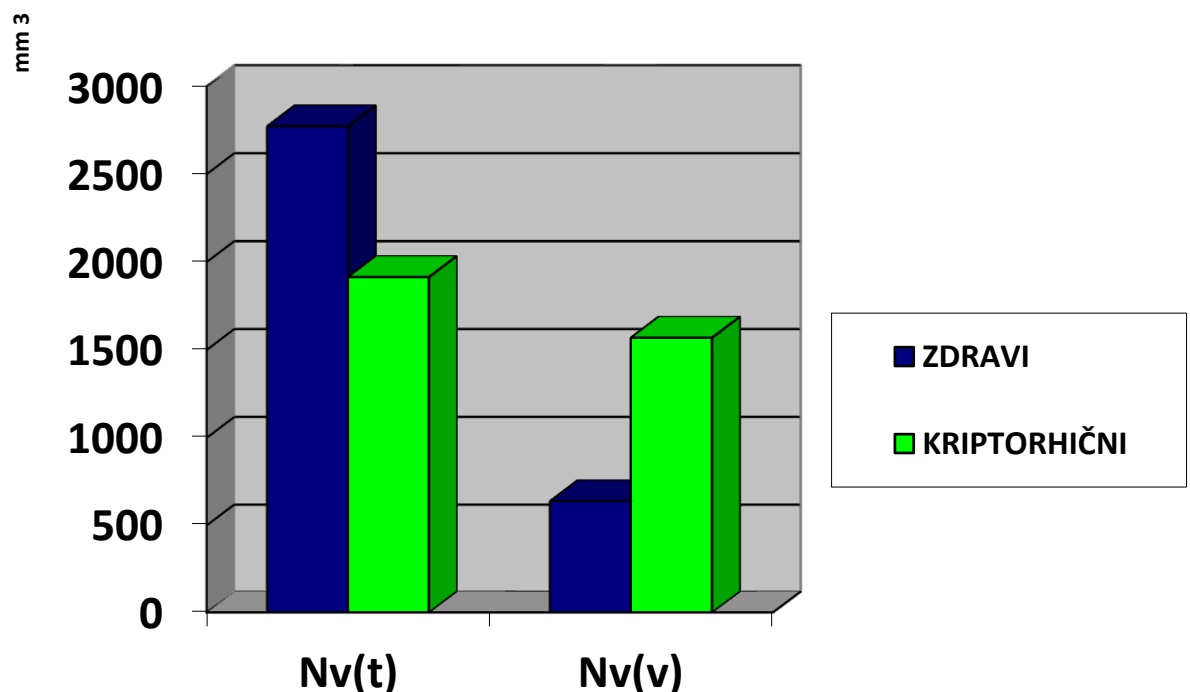
Slika 5. Testis kriptorhičnog muškarca. Vide se Leydigove stanice smještene uz sjemenski kanalić. Leydigove stanice sadrže Reinkeove kristale (crveno obojeni) (Masson, 630X).

4.1. NUMERIČKA GUSTOĆA LEYDIGOVIH STANICA UZ SJEMENSKE KANALIĆE I KRVNE ŽILE

U kontrolnoj skupini testisa broj Leydigovih stanica u mm^3 tkiva uz sjemenske kanaliće ($N_v(t)$) bio je veći u odnosu na njihov broj u preostalom intersticiju uz krvne žile ($N_v(v)$) (grafikon 1).

U kriptorhičnih testisa *numerička gustoća* Leydigovih stanica **uz sjemenske kanaliće** ($N_v(t)$) bila je značajno manja u odnosu na kontrolnu skupinu (grafikon 1, tablica 5) ($P < 0.01$).

Za razliku od toga, *numerička gustoća* Leydigovih stanica **uz krvne žile** ($N_v(v)$) bila je značajno veća u kriptorhičnim testisima nego u kontrolnoj skupini, uz $P < 0.01$ (grafikon 1, tablica 5).



Grafikon 1. *Numerička gustoća* Leydigovih stanica **uz sjemenske kanaliće** ($N_v(t)$) i **krvne žile** ($N_v(v)$) kod kriptorhičnih i zdravih testisa.

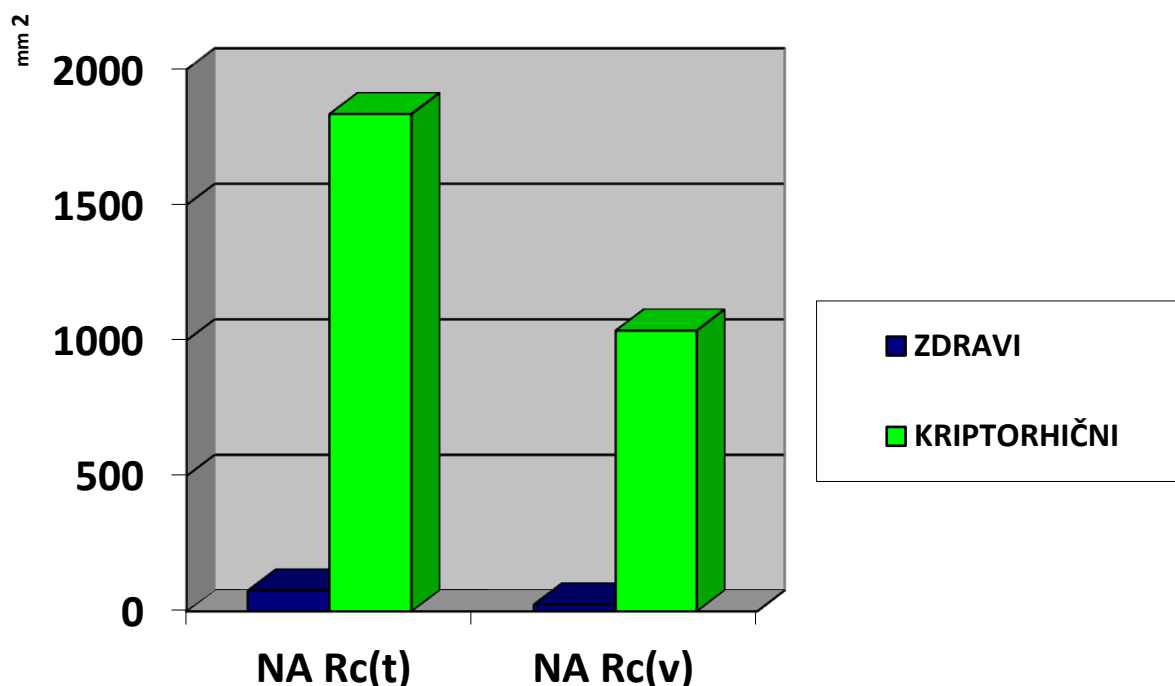
Tablica 1. Pregled vrijednosti *numeričke gustoće* Leydigovih stanica **uz sjemenske kanaliće** ($N_v(t)$) i **krvne žile** ($N_v(v)$) kriptorhičnih testisa u odnosu na zdrave testise.

Parametar	Kontrola (n = 2)		Kriptorhični (n=10)	
	$N_v(t)$	$N_v(v)$	$N_v(t)$	$N_v(v)$
\bar{X}	2772,17	639	1914,36	1569,61
s	165,05	294,71	299,12	580,62
SE	116,71	208,39	94,59	183,61
RSE	0,04	0,33	0,05	0,12

4.2. BROJ REINKEOVIH KRISTALA NA TESTNOJ POVRŠINI A_t U LEYDIGOVIM STANICAMA UZ SJEMENSKE KANALIĆE I KRVNE ŽILE

Kod kriptorhičnih testisa broj Reinkeovih kristala u Leydigovim stanicama **uz sjemenske kanaliće ($N_A Rc(t)$)** bio je značajno veći nego kod kontrolnih testisa, uz $P < 0.01$ (grafikon 2, tablica 5).

Također, kod kriptorhičnih testisa broj Reinkeovih kristala u Leydigovim stanicama **uz krvne žile ($N_A Rc(v)$)** bio je značajno veći u odnosu na zdrave testise. ($P < 0.01$) (grafikon 2, tablica 5).



Grafikon 2. Broj Reinkeovih kristala na testnoj površini A_t u Leydigovim stanicama uz sjemenske kanaliće ($N_A Rc(t)$) i krvne žile ($N_A Rc(v)$) kod kriptorhičnih i zdravih testisa.

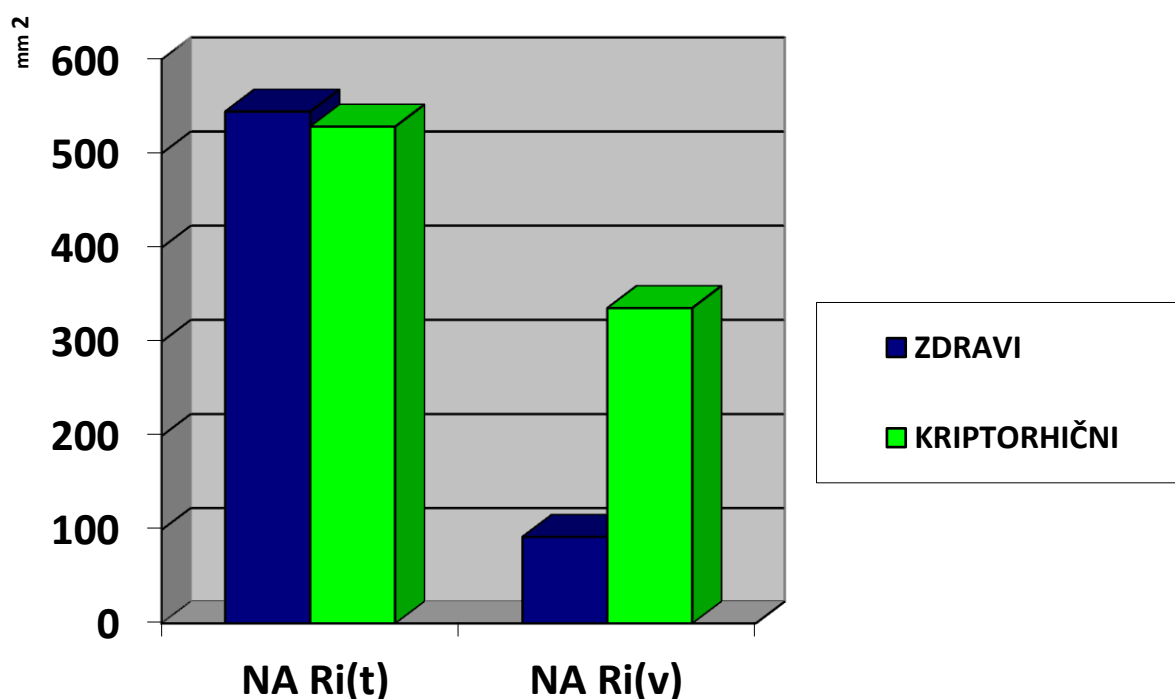
Tablica 2. Pregled broja Reinkeovih kristala na testnoj površini A_t u Leydigovim stanicama uz sjemenske kanaliće ($N_A Rc(t)$) i krvne žile ($N_A Rc(v)$) kriptorhičnih testisa u odnosu na zdrave testise.

Parametar	Kontrola (n = 2)		Kriptorhični (n=10)	
	N Rc(t)	N Rc(v)	N Rc(t)	N Rc(v)
\bar{X}	76,54	25,42	1835,29	1036,32
s	21,64	21,74	1338,36	839,54
SE	15,30	15,38	423,23	265,49
RSE	0,19	0,60	0,23	0,26

4.3. BROJ REINKEOVIH KRISTALA NA TESTNOJ POVRŠINI A_t IZVAN LEYDIGOVIH STANICA UZ SJEMENSKE KANALIĆE I KRVNE ŽILE

Kod kriptorhičnih testisa broj Reinkeovih kristala na testnoj površini A_t izvan Leydigovih stanica smještenih **uz sjemenske kanaliće ($N_A Ri(t)$)** ne pokazuje značajnu razliku u odnosu na zdrave testise, uz $P > 0.05$ (grafikon 3, tablica 5).

Za razliku od toga, kod kriptorhičnih testisa broj Reinkeovih kristala na testnoj površini izvan Leydigovih stanica **uz krvne žile ($N_A Ri(v)$)** bio je značajno veći u odnosu na zdrave kontrolne testise. Ova razlika nije bila statistički značajna, uz $P > 0.05$ (grafikon 3, tablica 5).



Grafikon 3. Broj Reinkeovih kristala na testnoj površini A_t izvan Leydigovih stanica uz sjemenske kanaliće ($N_A Ri(t)$) i krvne žile ($N_A Ri(v)$) i kod kriptorhičnih te zdravih testisa.

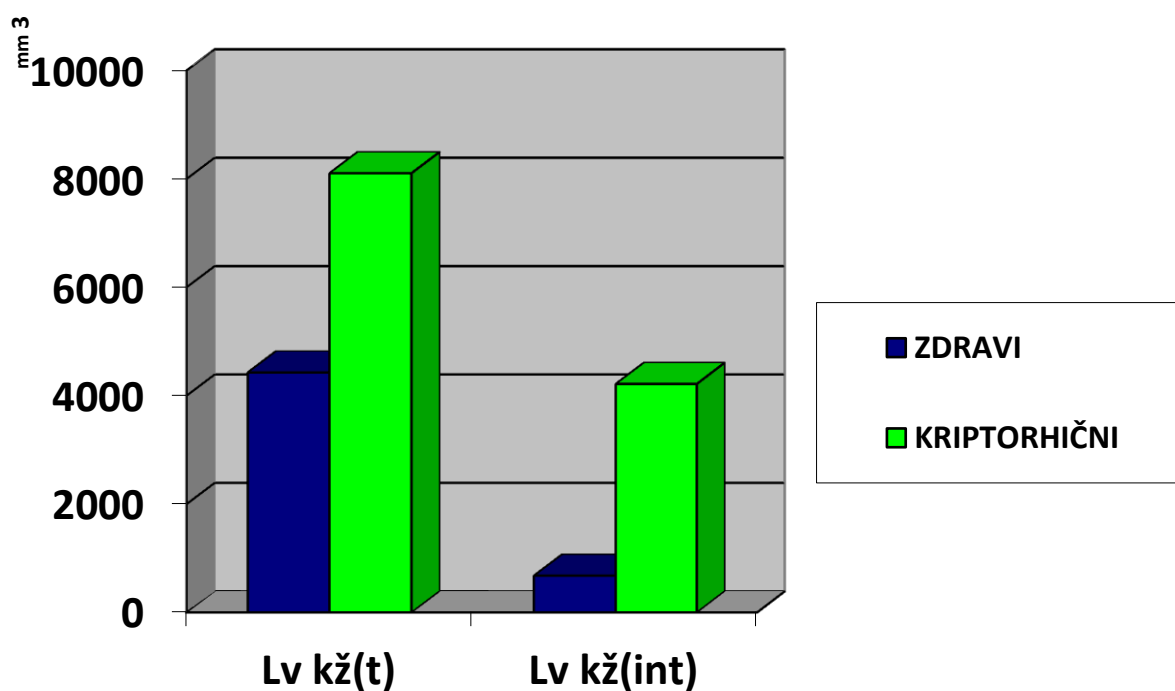
Tablica 3. Pregled broja Reinkeovih kristala na testnoj površini A_t izvan Leydigovih stanica uz sjemenske kanaliće ($N_A Ri(t)$) i krvne žile ($N_A Ri(v)$) kriptorhičnih testisa u odnosu na zdrave testise.

Parametar	Kontrola (n = 2)		Kriptorhični (n=10)	
	$N_A Ri(t)$	$N_A Ri(v)$	$N_A Ri(t)$	$N_A Ri(v)$
\bar{X}	544,55	92,56	528,55	335,96
s	705,16	115,70	415,69	318,71
SE	498,63	81,82	131,45	100,79
RSE	0,92	0,88	0,25	0,30

4.4. DUŽINSKA GUSTOĆA KRVNIH ŽILA UZ SJEMENSKE KANALIĆE I PREOSTALOG INTERSTICIJA

Dužinska gustoća krvnih žila uz sjemenske kanaliće ($Lv_{kž}(t)$) kriptorhičnih testisa bila je značajno veća u odnosu na kontrolnu skupinu, uz $P < 0.01$ (grafikon 4, tablica 5)

Također, *dužinska gustoća krvnih žila preostalog intersticija* ($Lv_{kž}(int)$) kod kriptorhičnih testisa bila je veća, iako ne značajno u odnosu na zdrave testise kontrolne skupine, uz $P > 0.05$ (grafikon 4, tablica 5).



Grafikon 4. Dužinska gustoća krvnih žila uz sjemenske kanaliće ($Lv_{kž}(t)$) i u preostalom intersticiju ($Lv_{kž}(int)$) kod kriptorhičnih i zdravih testisa.

Tablica 4. Pregled vrijednosti *dužinske gustoće krvnih žila uz sjemenske kanaliće* ($Lv_{kž}(t)$) i u *preostalom intersticiju* ($Lv_{kž}(int)$) kod kriptorhičnih i zdravih testisa.

Parametar	Kontrola (n = 2)		Kriptorhični (n=10)	
	Lv kž(t)	Lv kž(int)	Lv kž(t)	Lv kž(int)
\bar{X}	4427,08	677,09	8104,17	4215,28
s	417,39	319,18	2249,61	6541,85
SE	295,14	225,69	711,39	2068,69
RSE	0,07	0,33	0,09	0,49

Tablica 5. Pregled razlika aritmetičkih sredina relativnih stereoloških parametara **kriptorhičnih** testisa prema **kontrolnoj** skupini (t – vrijednost t – testa, P – vjerojatnost).

STEREOLOŠKI PARAMETRI	t	P	ZNAČAJNOST RAZLIKE
$N_v(t)$	5,71	$P < 0,01$	značajna
$N_v(v)$	3,35	$P < 0,01$	značajna
$N_A Rc(t)$	4,15	$P < 0,01$	značajna
$N_A Rc(v)$	3,80	$P < 0,01$	značajna
$N_A Ri(t)$	0,03	$P > 0,05$	nije značajna
$N_A Ri(v)$	1,88	$P > 0,05$	nije značajna
$L_v k\check{z}(t)$	4,77	$P < 0,01$	značajna
$L_v k\check{z}(int)$	1,70	$P > 0,05$	nije značajna

5. RASPRAVA

Spuštanje testisa kontrolirano je različitim hormonima ovisno o razdoblju razvoja. Prva faza ovog procesa je spuštanje unutar abdomena, a kontrolirana je anti – Müllerovim hormonom Sertolijevih stanica. Potom dolazi do druge faze spuštavanja testisa u skrotum koja je regulirana androgenim hormonima. Smanjenje obje vrste hormona može izazvati kriptorhizam (Hutson i sur. 1994).

U našem istraživanju je po prvi puta zasebno proučavan broj Reinkeovih kristalića unutar Leydigovih stanica i izvan njih smještenih uz sjemenske kanaliće i uz krvne žile intersticija testisa te usporedba njihovog broja kod kriptorhičnih i zdravih testisa. Rezultati našeg istraživanja pokazuju da je broj Reinkeovih kristalića značajno veći kod kriptorhičnih testisa u odnosu na zdrave testise.

Odnos Reinkeovih kristala i oštećenja tkiva testisa još je uvijek neriješen. Dok jedni smatraju da su oni uvijek izraz oštećenja testisa (Stieve, 1930), dotle drugi smatraju da su oni normalni sastavni dio tkiva (Sniffen, 1950; Hornstein, 1966).

Bukofzer (1924) smatra da su Reinkeovi kristali rezervni materijal za stvaranje spermija zato jer se pojavljuju tek kod spolno zrelih individua. Kod izrazito povećanog broja kristala ne radi se o degenerativnoj pojavi, nego čak obratno.

Sniffen (1950) opisuje promjene u ultrastrukturi Leydigove stanice od fetalne preko zrele do ostarjele stanice spominjući Reinkeove kristale kao normalnu komponentu, s pojavljivanjem u zreloj i nestajanje u starosti.

Gordon i sur. 1964., te Southren i sur. 1965., su uočili da Reinkeovih kristala nema u testisima bolesnica sa sindromom neosjetljivosti na androgene. Kod takvih bolesnica čiji je kariotip 46,XY a izgledaju kao lijepe žene, testisi stvaraju androgen, ali zbog nedostatka receptora na izvršnim stanicama spolnih organa hormoni su nedjelotvorni. To je narušilo prvobitnu hipotezu o Reinkeovim kristalima kao sudionicima biosinteze i sekreciji androgena zbog njihovog pojavljivanja u početku puberteta.

Hornstein i sur. su 1966.g. objavili svoje rezultate o pojavljivanju Reinkeovih kristala u zdravom i oštećenom tkivu testisa. Pokazalo se da postoji veći postotak Reinkeovih kristala u normalnom odraslom testisu, nego u oštećenom testisu. Došli su do zaključka da broj Reinkeovih kristala ovisi u stupnju morfološke diferenciranosti kao i funkcionalne aktivnosti Leydigove stanice. Njihovi rezultati pokazuju da su Reinkeovi kristali fakultativni dijelovi zdrave i hormonalno aktivne stanice, a ne produkt stanične degeneracije.

Posinovec i Durst – Živković, 1973., na temelju istraživanja različitih stupnjeva oštećenja testisa, zaključuju da Reinkeovi kristali nisu izraz oštećenja testisa odnosno Leydigovih stanica jer je utvrđeno da se oni manje više podjednako susreću pri tim oštećenjima.

U ovom radu koji se nastavlja na gore navedeno istraživanje promatrano je da li postoji razlika u prosječnom broju Reinkeovih kristala po Leydigovoj stanici kod kriptorhičnog testisa, u odnosu na normalni testis. Dobiveni rezultati pokazuju da postoji značajno povećan broj kristalića u Leydigovim stanicama kriptorhičnih testisa u odnosu na zdrave testise.

S obzirom na podijeljena mišljenja autora o porijeklu, ulozi, te o hormonskoj ovisnosti stvaranja kristala, pretpostavljamo da je povećani broj kristalića u stanici u vezi s oštećenjem testisa. Predlažemo da se daljnjim istraživanjem ispita utjecaj razine hormona (testosterona i LH) u krvi kod ispitanika s oštećenim testisima, kako bi se usporedio s nalazom Reinkeovih kristala istih oštećenih testisa.

Mori i sur. (1978) su stereološkom analizom došli do zaključka da Reinkeovi kristali jesu degenerativni produkti žive stanice. Tkivo testisa je uzeto od starijih ljudi s dijagnozom karcinoma prostate i od spolno zrelih mladića. Rezultati su pokazali da su broj i volumen Reinkeovih kristala po stanici bili značajno veći u starijoj grupi. Proučavane varijable nisu bile ni u kakvoj korelaciji s koncentracijom testosterona u plazmi. Osim toga, Leydigove stanice su proizvođači testosterona u različitim životinjama (Hall, 1970), a samo u ljudskim stanicama nalazimo Reinkeove kristale. To govori da oni ne bi trebali sudjelovati u produkciji testosterona, premda ih najranije nalazimo u trinaestogodišnjaka, dakle, s početkom puberteta. Zato Mori i sur. iznose da Reinkeove kristale možemo smatrati degenerativnim produktima u životu stanice.

Ohata (1978) je otkrio novu vrstu citoplazmatskih kristaloide – derivati glatkog endoplazmatskog retikuluma u intersticijskoj stanici testisa šišmiša. Vjerojatno imaju ulogu u steroidogenezi (Sisson i Fahrenbach, 1967) Najvažnija razlika je što održavaju kontinuitet s glatkim endoplazmatskim retikulumom, tj. nisu slobodni u citoplazmi. Nalaz je značajan i po tome što su kristalinične formacije po prvi put pronađene u životinjskim intersticijskim stanicama.

Payer (1980), nije otkrio nikakvu povezanost između prisutstva parakristaličnih uklopina i normalne ili abnormalne funkcije Leydigovih stanica. On opisuje ultrastrukturnu klasifikaciju parakristaličnih uklopina u pet vrsta i smatra ih prethodnicima Reinkeovih kristala. Za sada ostaje neobjašnjena činjenica zašto Leydigova stanica proizvodi različite tipove parakristaličnih inkluzija.

Kerr i sur. (1986) proučavajući hormonsku i ultrastrukturnu građu testisa štakora (*Rattus fuscipes*), opisuju za vrijeme spolnog mirovanja životinje formiranje intranuklearnih mjehurića u atrofičnim jezgrama Leydigovih stanica, koje ponekad sadržavaju sitne kristaloide. Ponovnim uspostavljanjem spermatogeneze i porastom razine gonadotropina i testosterona, Leydigove stanice se povećavaju a kristali nestaju.

Na temelju ultrastrukturnih promjena autori zaključuju da oni odlaze u citoplazmu, gdje stvaraju veće kristale. U eksperimentu kristali su se pojavili kada je serumski LH bio smanjen i kada je spermatogeneza bila potpuna (određivanjem razine testosterona) ili

zaustavljena (hipofizektomijom). Time je zaključeno da njihovim stvaranjem upravlja hipofiza, te da je ono neovisno o stupnju spermatogenetske aktivnosti.

Nadalje, vršena su razna semikvantitativna istraživanja biopsija kriptorhičnih testisa. Određen je ukupni broj: Sertolijevih i Leydigovih stanica, skupina Leydigovih stanica i sjemenskih kanalića te su njihove vrijednosti stavljene u međusobni odnos. Na taj način je ustanovljeno da je ukupni broj Leydigovih i Sertolijevih stanica u kriptorhičnim testisima kao i kod nekih drugih oštećenja testisa povećan (Mendis-Handagama i sur. 1990).

Naše stereološko kvantitativno istraživanje biopsija kriptorhičnih testisa odraslih muškaraca također je pokazalo porast ukupnog broja Leydigovih stanica u kriptorhičnim testisima. Značajno je da je broj Leydigovih stanica uz sjemenske kanaliće bio smanjen, što bismo mogli protumačiti kao posljedicu oštećenja sjemenskog epitela u kojemu se ne odvija spermatogeneza, pa se gubi potreba za izlučivanjem testosterona u sjemenske kanaliće, čime Leydigove stanice gube parakrinu funkciju i propadaju.

Za razliku od toga, povećan broj Leydigovih stanica i Reinkeovih kristala uz krvne žile odgovara istraživanju da razina testosterona, kojeg Leydigove stanice endokrinološki izlučuju u krv, kod kriptorhičnih muškaraca ostaje u normalnim razinama. To bismo mogli povezati sa mogućnošću da Leydigove stanice, premda oštećene utjecajem više temperature zbog neadekvatnog položaja testisa, kompenziraju izlučivanje testosterona u krv na način da se njihov broj povećava diferenciranjem iz nediferenciranih mezenhimskih stanica prisutnih u intersticiju.

Konačno, naše istraživanje pokazuje određeni porast dužinske gustoće krvnih žila u intersticiju kriptorhičnih testisa u odnosu na kontrolnu skupinu. Slično povećanje dužine krvnih žila zamijećeno je i u jednoj eksperimentalnoj studiji kriptorhizma kod miševa (Mendis – Handagama i sur. 1990).

6. ZAKLJUČAK

Kvantitativnom histološkom analizom kriptorhičnih testisa utvrđeno je da u jedinici volumena tkiva testisa dolazi do promjene slijedećih relativnih vrijednosti u odnosu na zdrave testise:

- numerička gustoća Leydigovih stanica uz sjemenske kanaliće ($N_v(t)$) bila je značajno manja ($P < 0.01$).
- numerička gustoća Leydigovih stanica uz krvne žile ($N_v(v)$) bila je značajno veća ($P < 0.01$).
- značajno povećanje broja Reinkeovih kristala u Leydigovim stanicama uz sjemenske kanaliće ($N_A Rc(t)$) i krvne žile ($N_A Rc(v)$) ($P < 0.01$).
- broj Reinkeovih kristala izvan citoplazme Leydigove stanice uz krvne žile ($N_A Ri(v)$) bila je značajno veća, ali rezultat statistički nije značajan, uz $P > 0.05$.
- dužinska gustoća krvnih žila uz sjemenske kanaliće ($Lv_{kz}(t)$) bila je značajno veća, uz $P < 0.01$.

Broj Reinkeovih kristala izvan citoplazme Leydigovih stanica uz sjemenske kanaliće ($N_A Ri(t)$) nije se značajno razlikovao od kontrolne skupine, uz $P > 0.05$.

Dužinska gustoća krvnih žila u preostalom intersticiju ($Lv_{kz}(int)$) kriptorhičnih testisa bila je značajno veća, ali rezultat statistički nije značajan, uz $P > 0.05$.

Ovim radom potvrđuje se hipoteza da je u Leydigovim stanicama kriptorhičnih testisa značajno povećan broj Reinkeovih kristala.

Međutim, uloga i porijeklo, te njihova povezanost sa sekrecijom androgenih hormona i nadalje ostaju nepoznanica vrijedna daljnjeg proučavanja.

7. POPIS LITERATURE

Bay K., Asklund C., Skakkebaek N.E., Andersson A. (2006): Testicular dysgenesis syndrome: possible role of endocrine disrupters. Vol.20, No.1, pp. 77-90

Bukofzer E. (1924): Uber das Verhalten der Krystalle und Krystalloide im Hoden bei verschiedenen Erkrankungen und Altersstufen, Virchows Arch. 248 : 429

Christensen A. K. (1975): Leydig cells. U: Greep R. O., Astwood E. B. Handbook of Physiology. Endocrinology. Washington D.C., V American Physiological Society, str. 57

De Grazia E., Gattuccio F., Fatta G., Cigna R. M., Agosta E. (1978): Epididymo – testicular anomalies in the undescended testis. How important is their effect on infertility?. Acta, Eur. Fertil. 13 : 1

De Kretser D.M. (1968): Crystal of Reinke in the nuclei of human testicular interstitial cells, Experientia 24 : 587

Ewing L. L., Brown B. L. (1977): Testicular steroidogenesis. U: Johnson A. D., Gomes W. R. The testis. New York, Academic Press, str. 239

Favorito L. A. , Hidalgo A. Jr., Pazos H. M. F., Costa W. S., Sampaio F. J. B. (2005): Stereological and morphometric analysis of collagen and seminiferous tubules in testes of patients with cryptorchidism submitted or not to treatment with human chorionic gonadotrophin. International Braz J Urol, 31(6) : 562-568

Fawcett D. E. i Burgos U.(M) H. (1956): Observations on the interstitial cells, Ciba Foundation Colloquia on Aeging 2 : 86

Fawcett D. W. (1973): Observations on the organization of the interstitial tissue of the testis and on the occluding cell junctions in the seminiferous epithelium. Adv. Biosci. 10:83

Fawcett D.W. (1986): A textbook of histology. 11. izdanje. Saunders company, Philadelphia

Gordon G.B., Miller L.R., Bensch K.G. (1964): Electron microscopic observations of the gonad in the testicular feminization syndrome. Lab. Invest. 13 : 152-160

Hack W.W.M., Meijer R.W., Bos S.D., Haasnoot K. (2003): A New clinical classification for undescended testis. Scand J Urol Nephrol 37: 43-47

Hack W.W.M., Meijer R.W., van der Voort-Doedens L.M., Bos S.D., Haasnoot K. (2003 b): Natural course if acquired undescended testis in boys. British journal of surgery; 90: 728-731

Hall P.F. (1970): Endocrinology of the testis. In: The testis. (A.D. Johnson, W.R. Gomes and N.L. Vandemark, eds.), vol. II, pp. 1-71. New York-London: Academic Press

- Hellinga G. (1976): Clinical andrology. William Heineman Medical Books LTD, London, str. 233
- Hornstein O., Eifel H., Mittmann O. (1966): Untersuchungen über die Reinkeschen Kristalloide der Leydigzellen bei Hodenparenchymschaden, Arch. Klin. Exp. Derm. 225 : 1
- Hutson J., Baker M., Terada M., Zhou B., Paxtru G. (1994): Hormonal control of testicular descent and the cause of cryptorchidism. Reprod., Fertil., Devel. & : 151 - 156
- Janko A. B. i Sandberg E. C. (1970): Histochemical evidence for the protein nature of the Reinke crystalloid. J. Obstet. And Gynecol. 35 : 493
- Junqueira L. C., Carneiro J. (2005): Osnove histologije. 10. izdanje. Školska knjiga, Zagreb
- Kaler L. W. i Neaves W. B. (1978): Attrition of the human Leydig cell population with advancing age. Anat. Rec. 192: 513
- Kališnik M. (1985): Temelji stereologije. Ljubljana
- Kerr J. B., Abbenhyus D. C., Irby D. C. (1986): Crystalloid formation in Leydig cells of rats (*Rattus fuscipes*), Cell Biol. Res. 245 : 91
- Marković V. (1984): Kongenitalne anomalije testisa i adneksa. U: Petković S. : Urologija. Medicinska knjiga, Beograd – Zagreb, str. 784
- Mendis – Handagama S.M., Kerr J.B., De Kretser D.M. (1990): Experimental cryptorchidism in the adult mouse: I. Qualitative and quantitative light microscopic morphology. J. Andrology 11(6) : 539-547
- Mori H., Fukunishi R., Fujii M., Hataji K., Shiraishi T., Matsumoto K., (1978): Stereological analysis of Reinke's crystals in human Leydig cells. Virchows Archiv 380: 1 – 9
- Nagano T., Ohtsuki I (1971): Reinvestigation of the fine structure of Reinke's crystals in the human testicular interstitial cell. J. Cell Biol. 51 : 148
- Ohata M. (1978): Electron microscope study on the bat testicular interstitial cell with special reference to the cytoplasmic crystalloid, Arch. Histol. Jap. 42 : 20
- Paniagua R., Nistal M., Bravo M. P. (1984): Leydig cell in primary testicular disorders. Human Pathology, 15(2) : 181 – 190
- Paniagua R., Amat P., Nistal M., Martin A. (1985): Ultrastructure of Leydig cells in human ageing testes, J. Anat. 146 : 173-183
- Payer A. F. (1980): Ultrastructural classification of paracrystalline inclusions untreated and estrogen treated human Leydig cells. Anat. Rec. 198: 175 – 182

- Posinovec J. i Durst – Živković B. (1973): Reinke' s Crystals at damaged germinal epithelium, *Experientia* 29 : 1378
- Posinovec J., Banek Lj., Vučković I., Lulić Ž., Matulić S., Kejla Z. (1984): Kriptorhizam u mladih ljudi. *Radovi Medicinskog fakulteta, Zagreb*, 1 : 27
- Pujol A., Rodriguez J., Bernat – Landoni R., Serrallach N. (1978): The value of bilateral biopsy in unilateral cryptorchidism. *Eur. Urology*, 4 : 85
- Reinke F. (1896): Ueber Krystalloidbildungen in den interstitiellen Zellen des menschlichen Hodens, *Arh. Mikrosk. Anat. Entw. Mech.* 47 : 34
- Schulze C. (1984): Sertoli cells and Leydig cells in man, *Adv. Anat. Embryol, Cell Biol.* 88 : 1
- Sisson J.K., Fahrenbach W.H. (1967): Fine structure of steroidogenic cells of a primate cutaneous organ. *Am. J. Anat.* 121 : 337-368
- Sniffen R. C. (1950): The normal testis, *Archs Path.* 50 : 259
- Sohval A. R., Gabrilove J. L., Churg J. (1973): Ultrastructure of Leydig cell paracrystalline inclusions, possibly related to Reinke crystals, in the normal human testis, *Z. Zellforsch.* 142:13
- Southren J.K., Tochimoto S., Carmody N.C., Isurugi K. (1965): Plasma production rates of testosterone in normal adult men and women and in patients with syndrome of feminizing testes. *J. Clin. Endocrinol* 25 : 1441-1450
- Stieve H. (1930): Harn und Geschlechtsapparat. Mannliche Genitalorgane. In: *Mollendorf's Handbuch der mikroskopischen Anatomie des Menschen*. Springer, Berlin
- Taran I. i Elder J. S. (2006): Results of orchiopexy for the undescended testis. *World J Urol*, 24:231-239
- Yamada E. (1956): Some observations on the fine structure of the interstitial cell in the human testis as revealed by electron microscopy. *Gumna Symp. Endocrinol.* 2: 1-17
- Yasuzumi G., Naka Y., Tsubo J., Yasuda M., Sugioka T. (1967): The fine structure of nuclei as revealed by electron microscopy. IV The intranuclear inclusion formation of Leydig cells of aging human testes. *Exp. Cell Res.* 45 : 261