

Imunohistokemijsko značenje biljega ciklina-D1 i p27 u procjeni metastatskog potencijala papilarnog mikrokarcinoma štitne žlijezde

Biškup, Natalija

Master's thesis / Diplomski rad

2012

Degree Grantor / Ustanova koja je dodijelila akademski / stručni stupanj: **University of Zagreb, Faculty of Science / Sveučilište u Zagrebu, Prirodoslovno-matematički fakultet**

Permanent link / Trajna poveznica: <https://um.nsk.hr/um:nbn:hr:217:297094>

Rights / Prava: [In copyright](#)/[Zaštićeno autorskim pravom.](#)

Download date / Datum preuzimanja: **2025-03-11**



Repository / Repozitorij:

[Repository of the Faculty of Science - University of Zagreb](#)



**Sveučilište u Zagrebu
Prirodoslovno-matematički fakultet
Biološki odsjek**

Natalija Biškup

**IMUNOHISTOKEMIJSKO ZNAČENJE BILJEGA
CIKLINA-D1 I P27 U PROCJENI METASTATSKOG
POTENCIJALA PAPILARNOG MIKROKARCINOMA
ŠTITNE ŽLIJEZDE**

Diplomski rad

Zagreb, 2012. godina

Ovaj rad, izrađen u Klinici za tumore, Kliničke bolnice „Sestre milosrdnice“ u Zagrebu, pod voditeljstvom prof. dr. sc. Fabijana Kneževića i suvoditeljstvom doc. dr. sc. Vesne Benković, predan je na ocjenu Biološkom odsjeku Prirodoslovno-matematičkog fakulteta Sveučilišta u Zagrebu u svrhu stjecanja zvanja magistra edukacije biologije.

Zahvaljujem se svom mentoru prof. dr. sc. Fabijanu Kneževiću i dipl. ing. mol. biol. Snježani Ramić na velikom strpljenju i bezrezervnom prenošenju svog znanja i iskustva u izradi ovog rada. Posebne zahvale iskazujem svojoj obitelji, najdražem suprugu, malom Niki i roditeljima, na financijskoj i moralnoj podršci.

TEMELJNA DOKUMENTACIJSKA KARTICA

Sveučilište u Zagrebu
Prirodoslovno-matematički fakultet
Biološki odsjek

Diplomski rad

IMUNOHISTOKEMIJSKO ZNAČENJE BILJEGA CIKLINA D1 I P27 U PROCJENI METASTATSKOG POTENCIJALA PAPILARNOG MIKROKARCINOMA ŠTITNE ŽLIJEZDE

Natalija Biškup

**Rooseveltov trg 6
10000 Zagreb**

Papilarni mikrokarcinom štitne žlijezde definiran je kao papilarni karcinom koji je manji ili jednak jednom centrimetru. Papilarni mikrokarcinom ima odličnu prognozu dok se agresivnije ponašanje tumora očituje pojavom proširenja bolesti u limfne čvorove vrata. Poremećaj kontrole stanične diobe osnova je kancerogeneze. Stanični ciklus kontroliraju ciklin ovisne kinaze koje se aktiviraju formirajući komplekse s ciklinima. Kod većih papilarnim karcinoma pojava metastaza povezana je sa smanjenom izraženosti p27 i pojačanom aktivnost ciklina D1. Izraženost ciklina D1 i p27 odredili smo imunohistokemijskom analizom. Intraglandularna diseminacija u drugi režanj štitnjače je značajan pokazatelj agresivnog ponašanja tumora i pojave metastaza u limfne čvorove vrata ($p < 0,001$). Veličina tumora je u negativnoj korelaciji s izraženošću p27 u jezgri ($P = 0,036$). Izraženost ciklina D1 u jezgri pokazala je statistički značajnu negativnu korelaciju s izraženošću p27 u jezgri ($P = 0,023$) i s izraženošću p27 u citoplazmi ($P = 0,001$). Kod papilarnog mikrokarcinoma izraženost ciklina D1 i p27 nije u statistički značajnoj korelaciji s pojavom metastaza.

(47 stranica, 21 slika, 2 tablice, literaturna navoda, izvorno hrvatski jezik)

Rad je pohranjen u Središnjoj biološkoj knjižnici

Ključne riječi: cikoin D1, p27, karcinom štitnjače, prognostički čimbenik, imunohistokemija

Voditelj: Dr. sc. Fabijan Knežević, prof.

Suvoditelj: Dr. sc. Vesna Benković, doc.

Ocjenitelji:

Rad prihvaćen:

BASIC DOCUMENTATION CARD

University of Zagreb
Faculty of Science
Department of Biology

Graduation thesis

IMMUNOHISTOCHEMICAL SIGNIFICANCE OF CYCLIN D1 AND p27 IN EVALUATION OF METASTATIC POTENTIAL OF THYROID PAPILLARY MICROCARCINOMA

Natalija Biškup

**Rooseveltov trg 6
10000 Zagreb**

Thyroid papillary microcarcinoma is a papillary carcinoma less than or equal to one centimeter in diameter. Papillary mikrocarcinoma has an excellent prognosis if it has no metastasis in regional lymph nodes. Alteration in control of the cell division is a basis of carcinogenesis. Cell cycle is controlled by cyclin-dependent kinases activated through complexes with cyclins. Studies on papillary carcinomas showed that underexpression of p27 and overexpression of cyclin D1 correlate with metastases. We determined expression of cyclin D1 and p27 using immunohistochemical assay. Appearance of intraglandular dissemination in another lobe of the thyroid is a significant factor of tumor aggressive behavior and appearance of metastases in regional lymph nodes ($p < 0.001$). Size of a tumor negatively correlates with nuclear expression of p27 ($P = 0.036$). Nuclear expression of cyclin D1 shows statistically significant negative correlation with nuclear and cytoplasmic expression of p27 ($P = 0.023$ and $P = 0.001$, retrospectively). Expression of cyclin D1 and p27 did not significantly correlate with appearance of metastases in thyroid papillary microcarcinoma.

(47 pages, 21 figures, 2 tables, references, original in Croatian language)

Thesis deposit in the Central biological library in Zagreb

Keywords: cyclin-D1, p27, thyroid cancer, prognostic factor, immunohistochemistry

Supervisor: Dr. sc. Fabijan Knežević, Prof.

Cosupervisor: Dr. sc. Vesna Benković, Asst. Prof.

Reviewers:

Thesis accepted:

SADRŽAJ

1. UVOD	1
1.1. Građa štitnjače	1
1.2. Karcinomi štitnjače	3
1.2.1. Podjela karcinoma štitnjače.....	4
1.2.1.1 Papilarni karcinom štitnjače.....	6
I. Mikropapilarni karcinom štitnjače.....	7
1.2.1.2 Ostali tipovi karcinoma štitnjače.....	9
I. Folikularni karcinom štitnjače.....	9
II. Medularni karcinom štitnjače.....	9
III. Anaplastični karcinom štitnjače.....	9
1.2.2. TNM klasifikacija štitnjače.....	10
1.3. Imunohistokemijski biljezi	12
1.3.1. Tireoglobulin.....	12
1.3.2. Kalcitonin.....	12
1.3.3. Regulatori staničnog ciklusa – Ciklin D1 i p27.....	13
1.4. Cilj istraživanja	16
2. MATERIJALI I METODE	17
2.1. Bolesnici	17
2.2. Imunohistokemijsko bojanje	18
2.2.1. Priprema uzoraka.....	18
2.2.2. Postupak imunohistokemijskog bojenja.....	19
2.2.3. Prikaz rezultata imunohistokemijskog bojenja.....	19
2.2.4. Statistička obrada podataka.....	19
3. REZULTATI	21
3.1. Kliničke i patohistološke karakteristike	21
I. Dob i spol bolesnika.....	21
II. Veličina tumora.....	22
III. Proširenost karcinoma u drugi režanj štitnjače.....	24
3.2. Izraženost Ciklina D1	25
I. Izraženost Ciklina D1 u citoplazmi.....	25

II. Izraženost Ciklina D1 u jezgri	27
3.3. Izraženost proteina p27	29
I. Izraženost p27 u citoplazmi	29
II. Izraženost p27 u jezgri	32
4. RASPRAVA	36
5. ZAKLJUČAK	39
6. LITERATURA	42

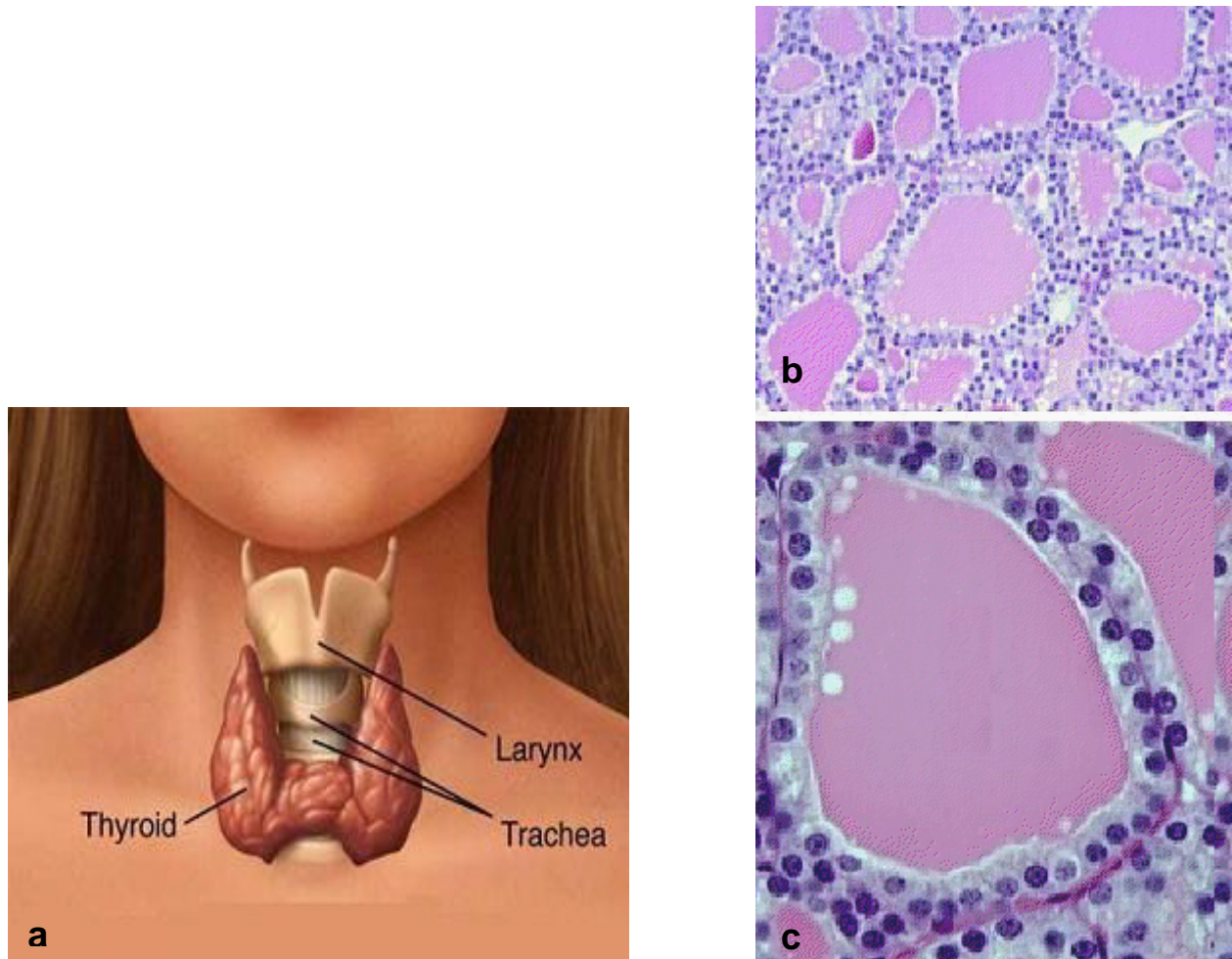
1. UVOD

1.1. Građa štitnjače

Štitnjača (lat. *glandula thyreoidea*) je neparna žlijezda s unutrašnjim izlučivanjem smještena u donjem dijelu vrata, ispod tireoidne hrskavice, na prednjoj strani dušnika. Razvijena štitnjača se sastoji od dva režnja (lat. *lobus*) koje povezuje središnji suženi dio (lat. *isthmus*) što žlijezdi daje oblik slova H. Veličina svakog režnja je 4 cm, a čitava štitnjača teži oko 20-25 grama. Na presjeku je sjajna, svijetlosmeđa, lobulirane (baršunaste) površine. Histološki, štitnjača je građena od različito velikih folikula obloženih kubičnim epitelom. Epitelne stanice su cilindrične kada štitnjača aktivno luči hormone, a sploštene kada je manje aktivna. Lumeni folikula su ispunjeni želatinoznim homogenim sadržajem-koloidom. Koloid sadržava izlučeni tireoglobulin iz kojeg se otpuštaju aktivni hormoni štitnjače trijodtironin (T3) i tetrajodtironin (tiroksin, T4). Osim folikularnih epitelnih stanica, štitnjača sadržava i parafolikularne ili C-stanice raspršene među folikularnim stanicama ili u intersticiju. Spomenute stanice luče kalcitonin čija je osnovna funkcija snižavanje razine kalcija. Struktura i funkcija štitne žlijezde regulirana je lučenjem TSH (tireotropni hormon) iz hipofize (Damjanov i Jukić 2004, Al-Brahim i Asa 2006).

Štitnjača je jedina žlijezda s unutrašnjim izlučivanjem u kojoj se pohranjuje velika količina proizvoda sekrecije. Pohranjivanje se obavlja u izvanstaničnom koloidu, a sam proces proizvodnje i nakupljanja hormona odvija se u četiri faze: a) sinteza tireoglobulina; b) unošenje jodida iz krvi; c) aktiviranje jodida; d) jodiranje tirozinskih ostataka. Na poticaj tireotropnim hormonom (TSH) folikularne stanice pinocitozom unose koloid u citoplazmu u kojoj se koloid stapa s lizosomima. Djelovanjem lizosomskih proteaza u citoplazmi se oslobađaju tiroksin (T4), trijod-tirozin (T3), dijod-tirozin (DIT) i monojod-tirozin (MIT). Slobodni T4 i T3 prolaze kroz staničnu membranu i otpuštaju se u kapilare, a MIT i DIT se razgrađuju na osnovne sastavnice jod i tirozin, koji se u folikularnim stanicama ponovno koriste u procesu proizvodnje hormona. Po količinskom udjelu, T4 prevladava i čini 90% hormona štitnjače u krvi, iako T3 djeluje brže i snažnije. Oba hormona stimuliraju disanje i oksidativnu fosforilaciju u mitohondrijima. Većina učinaka posljedica je djelovanja na bazalni metabolizam, povećanje apsorpcije ugljikohidrata iz crijeva, reguliranje

metabolizma lipida i utjecanja na rast tijela i razvoj živčanog sustava (Junqueira i Carneiro 2005, Lin 2008).



Slika 1. Prikaz položaja i građe štitne žlijezde: a) smještaj i izgled žlijezde; b) histološka građa folikula (povećanje 200x) i c) građa folikula i žljezdanog epitela (povećanje 400x). Preuzeto iz:

1.2. Karcinomi štitnjače

Karcinomi štitnjače predstavljaju najrjeđu bolest štitnjače te se javljaju u 1,5% svih karcinoma kod odraslih i u 3% svih karcinoma kod djece, prema izvješću Američke udruge za rak (eng. *American Cancer Society, ACS* 2012). Većina karcinoma su podrijetlom iz folikularnog epitela ali mogu nastati i iz parafolikularnih C stanica koje luče kalcitonin, odnosno njihovom malignom preobrazbom. Sporo rastu i imaju nisku smrtnost. Benigni tumori štitnjače su mnogo učestaliji od malignih. Primjerice, benigne tumore nalazimo u oko 5-7% svih odraslih osoba, a maligne u omjeru 1: 1 000. Manje od 1% svih tumora štitnjače su maligni (Damjanov i Jukić 2004, DeLellis i sur. 2004).

Uzroci karcinoma štitnjače manje su poznati no ionizacijsko zračenje, posebno u području glave i vrata, osobito kod djece stvara sklonost kasnijem nastanku karcinoma štitnjače. Dugotrajna stimulacija TSH (stimulirajući hormon štitnjače) kod bolesnika oboljelih od guše ili hipertireoze može dovesti do karcinoma. Naravno, određeni oblici tumora javljaju se genetski tj. obiteljski.

Karcinom štitnjače učestaliji je 2-3 puta kod žena nego kod muškaraca. Očituje se kao bezbolni čvor u žlijezdi te se javlja u svim dobnim skupinama, no češće u srednjoj i kasnoj životnoj dobi (Damjanov i Jukić 2004). Prema izvješću Hrvatskog zavoda za javno zdravstvo (HZJZ 2009) u Hrvatskoj se karcinom štitnjače javlja u 5,4 / 100.000 muškaraca i 17,5 / 100.000 žena, najviše u dobi između 50-60 godina. Hrvatska pripada skupini zemalja s višom incidencijom karcinoma štitnjače u žena (raspon u svijetu 1,9-19,4). Štitnjača je jako dobro prokrvljen organ i zbog toga u njoj često nalazimo metastaze drugih tumora, najčešće melanoma, karcinoma pluća, dojke i jednjaka. Svaki čvor štitnjače može predstavljati rak. Osim histološkog pregleda ne postoji ni jedna nepogrješiva metoda za razlikovanje benignih od malignih tumora.

Liječenje karcinoma štitnjače ovisi o pojedinačnom nalazu bolesnika. U svrhu što točnije dijagnostike radi se ultrazvuk štitne žlijezde i vrata te biopsija sumljivih limfnih čvorova i lateralnih lezija. Tumori manji od 1 cm bez detektiranih metastaza u limfne čvorove, nemaju točno definiran tretman liječenja. Prema protokolima američke Nacionalne udruge za liječenje raka (eng. *National Comprehensive Cancer Network, NCCN* 2012)

preporučeno je praćenje bolesnika i tijeka bolesti uz preporuku mogućnosti terapije tiroksinom kako bi se razina TSH održala normalnom.

U liječenju karcinoma štitne žlijezde ovisno o opsežnosti bolesti provode se tri postupka: 1. Operacija, 2. Terapija radioaktivnim jodom i 3. Terapija lijekovima. Opsežnost operacijskog zahvata, u svrhu odstranjenja karcinoma u cijelosti, ovisi o veličini čvora te se često odstranjuje i cijela štitna žlijezda. Nakon operacije bolesnici primaju terapiju radioaktivnim jodom (J^{131}). Radioaktivni jod zračenjem uništava preostalo tkivo štitnjače, te pomaže jasnijoj prognostičkoj slici i detekciji preostalog tumorskog tkiva. Ukoliko operacija nije mogućnost, vanjska terapija radioaktivnim jodom može biti jako korisna. Nakon operacije ili terapije radioaktivnim jodom pri čemu se odstrani štitnjača u cijelosti, pacijenti trebaju uzimati levothyroxin lijek do kraja života. Spomenuti lijek zamjenjuje učinak hormona koje proizvodi zdrava štitnjača. Većina bolesnika koji su imali karcinom štitne žlijezde svakih 6-12 mjeseci trebaju kontrolirati razinu hormona štitnjače krvi. Ostali testovi koji se mogu učiniti nakon liječenja karcinoma štitnjače je test radioaktivnim jodom (J^{131}), te ultrazvuk štitnjače.

Prema ACS (2012) prognoza preživljavanja bolesnika s karcinomom štitnjače je jako dobra. Više od 95% odraslih s karcinomom živi najmanje 10 godina. Lošiju prognozu odnosno češći povrat bolesti imaju bolesnici mlađi od 20 i stariji od 60 godina iako je kod male djece karcinom izlječiv gotovo 100%. Najlošiju prognozu imaju bolesnici koji imaju udaljene metastaze te im je petogodišnje preživljenje manje od 60% u odnosu na ukupno preživljenje (ASC 2012). Prognoza je bolja za bolesnike mlađe od 40 godina i za one s manjim tumorom (NCCN 2012). Iako karcinom štitnjače češće nastaje kod žena muškarci imaju nešto lošiju prognozu (ASC 2012).

1.2.1. Podjela karcinoma štitnjače

Prema klasifikaciji Svjetske zdravstvene organizacije (eng. *World Health Organization*, WHO) karcinomi štitnjače porijeklom mogu nastati iz folikularnih i parafolikularnih C-stanica štitnjače, a s obzirom na histološku sliku dijele se na papilarni, folikularni, medularni te

anaplastični. Najčešći dobroćudni tumor štitnjače je folikularni adenom, a od zloćudnih tumora, najčešći je papilarni karcinom (70-80%) zatim folikularni karcinom (10-15%), medularni karcinom (5-10%) i anaplastični karcinom (< 5%). Postoje još i rijetki tumori štitnjače koji nastaju iz drugih tkiva skvamozni, mucinozni, limfomi, mješani medularni i folikularni, spindle cell, mukoepidermoidni, angiosarkomi i dr. (DeLellis i sur. 2004). Ovisno o terapiji i prognozi bolesti oko 33% bolesnika ima proširenje bolesti, najčešće do 10 godina nakon operacije. Od toga je 74% proširenje bolesti u regionalne limfne čvorove vrata od čega 8% bolesnika umre od proširene bolesti. Lošiju prognozu također imaju bolesnici s agresivnijim, invazivnim papilarnim ili folikularnim karcinomom. Oko 10% bolesnika s karcinomom štitnjače ima lokalno invazivni tip karcinoma koji je u trenutku postavljanja dijagnoze već prodro kroz kapsulu štitnjače u okolno tkivo i krvne žile, što povećava progresiju bolesti i smrtnost bolesnika (ACS 2012, NCCN 2012). Povrat bolesti je dva puta češći kod bolesnika s lokalno invazivnim karcinomom te je i njihova smrtnost oko 33% (NCCN 2012). Udaljenje metastaze javljaju se u 21% bolesnika (pluća) od čega 50% bolesnika umre od karcinoma (Mazzaferri 1994). Veličina tumora (> 1 cm) jedan je od važnih faktora rizika i prognoze kod papilarnog i folikularnog karcinoma štitnjače (DeLellis i sur. 2004, NCCN 2012).

Tablica 1. Podjela tumora s obzirom na stupanj sposobnosti prodora u okolno tkivo i metastaziranja (malignosti)

	Vrsta
Tumori niske malignosti	Papilarni karcinom Folikularni karcinom
Tumori umjerene malignosti	Folikularni karcinom Medularni karcinom Difuzni limfom B-stanica
Tumori visoke malignosti	Anaplastični karcinom Angiosarkom

Tablica 2. Prognostički faktori većeg rizika za pojavu progresije bolesti, metastaziranje i smrt od karcinoma štitne žlijezde

Pacijenti	Tumor
Dob < 15 godina ili > 45 godina Muški spol Obiteljska povijest oboljelih od karcinoma štitne žlijezde	Tumor > 2 cm Lokalizacija: multifokalna, bilateralna Lokalna tumorska invazija: izvan kapsule Podtipovi: visoke, stupolike, Hürthle stanice (podtip folikularnog karcinoma) Nuklearna atipija i tumorska nekroza: naglašena Krvožilna invazija: prisutna Vratni ili medijastinalni limfni čvorovi pozitivni Udaljene metastaze

1.2.1.1. Papilarni karcinom štitnjače

Papilarni karcinom štitnjače nastaje iz folikularnih stanica i najčešći je oblik karcinoma štitnjače a javlja se u više od 70% slučajeva (Rosenbaum i sur. 2009, NCCN 2012). Može se pojaviti u bilo kojoj životnoj dobi, češće između 20. i 50. godine života, te je učestaliji u žena (M:F 1:2,5). Etiologija nastanka papilarnog karcinoma usko se povezuje sa utjecajem okoliša i izloženosti zračenju. Klinički se papilarni karcinom očituje kao bezbolni čvor u štitnjači, ponekad se javlja povećanje limfnih čvorova vrata bez opipljivog čvora u samoj žlijezdi. Makroskopski je vidljiva bjelkasto-siva tumorska masa, prividno oštro odijeljena od okolnog tkiva uz poneka žarišna ovapnjenja. Okolni parenhim često sadrži multipla žarišta tkiva tumora koja se većinom uoče samo mikroskopski.

Histološki, tumor grade resice od fibrovaskularne strome, na površini prekrivene jednorednim ili višerednim kubičnim, cilindričnim stanicama sa karakterističnim jezgrama. Kromatin je fino raspršen, „ground glass“ jezgre, psamomska tjelešca (kalciferiti) koji mogu biti prisutni uz stanice tumora ili u njihovoj stromi. Imunohistokemijski, stanice karcinoma pokazuju pozitivitet na tiroglobulin, tiroglobulin transkripcijski faktor (TTF-1) i

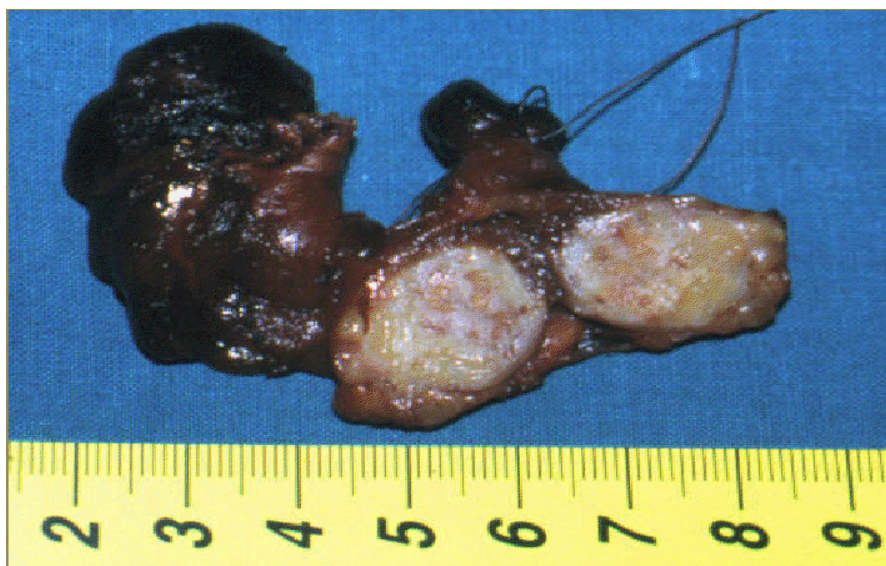
citokeratin (CK). Ne postoje imunohistokemijski markeri koji bi omogućili razlučivanje papilarnog karcinoma od svojih benignih i malignih imitatora.

Dobro diferenciran papilarni karcinom štitnjače ima dobru prognozu ukoliko je ograničen na štitnjaču. Papilarni karcinomi veći do 8 cm imaju povrat bolesti u 25% slučajeva. U slučaju preoperativnog nalaza papilarnog karcinoma štitnjače većeg od 1 cm u pravilu se operativno odstranjuje cijela štitnjača čime se produžuje preživljenje bolesnika u odnosu na odstranjenje jednog režnja (Bilimoria i sur. 2007). Papilarni karcinom štitnjače sklon je širenju unutar žlijezde kao mala žarišta, kao i metastaziranju u limfne čvorove vrata u približno 40% slučajeva dok su udaljene metastaze rijetke (10%), najčešće u pluća.

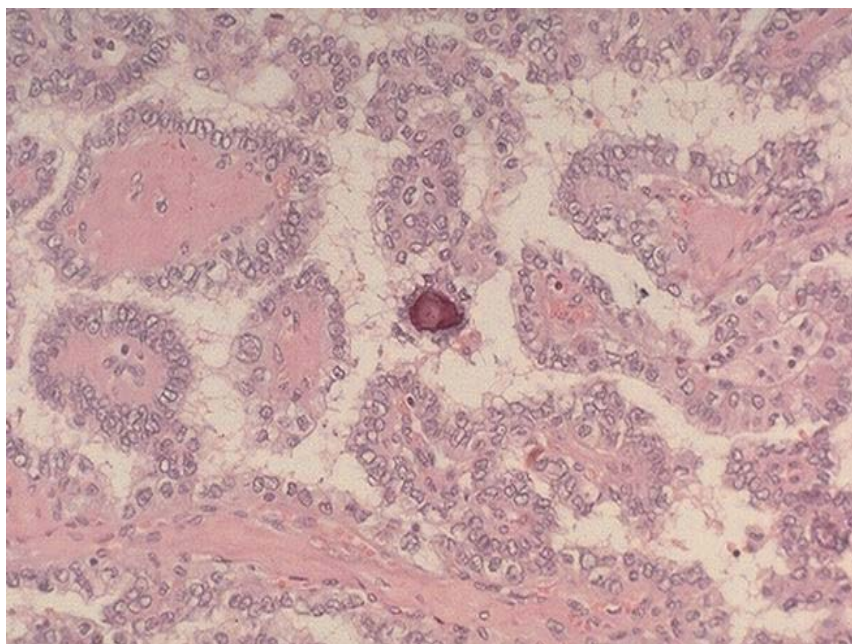
Mikropapilarni karcinom štitnjače

Zaseban oblik papilarnog karcinom je papilarni mikrokarcinom, odnosno karcinom manji ili jednak jednom centrimetru. Najčešće se otkrije slučajno, karakteristične histološki slike papilarnog karcinoma. Papilarni mikrokarcinom je neoštro ograničen, smješten uz čahuru štitnjače s izraženom sklerozacijom strome. Slučajan je nalaz kod 1-35 % obdukcija, te se također slučajno nađe kod 5-30% odstranjenih štitnjača kod strume ili drugih benignih poremećaja - incidentalni mikrokarcinomi. Prema literaturi, kod mikrokarcinoma štitnjače rijetko se javlja povrat bolesti (4%) a smrtnost je zanemariva (0,4%) (Baudin i sur. 1998, Bilimoria i sur. 2007). Ovaj tumor se u odraslih očituje metastazama u limfne čvorove vrata, dok u djece pokazuje puno agresivniji tijek (DeLellis i sur. 2004).

Prema smjernicama NCCNa-a u slučaju nalaza mikropapilarnog karcinoma štitnjače u jednom režnju dovoljno je odstranjenje tog režnja (lobektomija) i praćenje tijeka bolesti uz eventualnu terapiju levotiroksinom (normalizacija TSH u krvi). Terapija radioaktivnim jodom se ne preporuča kod mikrokarcinoma, osim ako karcinom ne pokazuje agresivniju histološku sliku, vaskularnu invaziju ili lokalno širenje u limfne čvorove vrata (NCCN 2012).



Slika 2. Makroskopska fotografija svježeg tkiva štitne žlijezde s papilarnim karcinomom (bijela masa na prerezu).



Slika 3. Mikroskopska fotografija papilarnog karcinoma štitne žlijezde. Histološki preparat obojan HE (povećanje 400x).

1.2.1.2. Ostali tipovi karcinoma štitnjače

Folikularni karcinom

Folikularni karcinom je kao i papilarni karcinom, podrijetla folikularnog epitela, no za razliku od papilarnog karcinoma, histološki ne pokazuje promjenu jezgara. Javlja se u 10-15 % slučajeva, češće kod žena a rijetko se pojavljuje u djece. Povezuje se sa nedostatkom joda u prehrani, povećanom izloženosti radioaktivnom zračenju te je učestaliji u petom desetljeću života. Klinički se folikularni karcinom očituje kao bezbolni čvor u štitnjači, često kapsuliran, žućkasto- sive do smeđe boje, okruglog do ovalnog oblika. Veličinom su veći od 1 cm, različite su histološke slike s jasno formiranim folikulima ispunjenih koloidom. Postavljanje dijagnoze zahtjeva definiranje invadiranosti čahure tumora, odnosno krvnih žila u čahuri ili izvan tumora. Sukladno tome postoji minimalno i široko invazivni oblik tumora. Smrtnost bolesnika u skupini s minimalno invazivnim tumorom iznosi 3-5%, a u skupini sa široko invazivnim oblikom 50% (DeLellis i sur. 2004). Metastaze u limfne čvorove vrata javljaju se u oko 17% dok 25% bolesnika ima udaljene metastaze.

Medularni karcinom

Medularni karcinom štitnjače je tumor podrijetla iz C-parafolikularnih stanica štitnjače. Učestao je u srednjoj životnoj dobi, približno 25% spomenutog karcinoma je nasljednog tipa s mutacijom protoonkogena RET. Klinički se radi o bezbolnom čvoru, makroskopski najčešće oštro ograničene, neočahurene tvorbe. Metastaze u limfnim čvorovima nalazimo u približno 50% bolesnika, dok se udaljene metastaze nalaze u približno 15% bolesnika (DeLellis i sur. 2004).

Anaplastični karcinom

Anaplastični karcinom štitnjače je zloćudni tumor, većinom se javlja u starijoj životnoj dobi. Klinički se prikazuje kao brza rastuća tvorba, koju prate ostali simptomi, primjerice promuklost, paraliza glasa, otežano gutanje i disanje te bolovi u vratu. Metastaze u limfnim

čvorovima nalazimo u približno 40% bolesnika, a isti postotak pokazuju i praćenja udaljenih metastaza.

1.2.1.3. TNM klasifikacija

Prema smjernicama Američkog komiteta za rak (eng. *The American Joint Committee on Cancer, AJCC*) preporučeno je sustav određivanja kliničke proširenosti bolesti koji uzima u obzir tri najbitnija morfološka prognostička parametra: veličinu primarnog tumora (T), zahvaćenost regionalnih limfnih čvorova (N) i postojanje udaljenih metastaza (M) (AJCC 2010). Prema navedenoj TNM klasifikaciji:

T - veličina primarnog tumora definira se kao:

T0 - odsustvo tumora

T1 - tumor veći od 2 cm, ograničeni samo na štitnjaču (T1a – tumor veličine do 1 cm; T1b – tumor veličine 1 do 2 cm)

T2 - tumor veličine od 2 do 4 cm

T3 - tumor promjera većeg od 4 cm ili svi tumori s minimalnim ekstratireoidalnim širenjem

T4a - tumor sa širenjem izvan kapsule štitnjače i s invazijom subkutanog mekanog tkiva, larinksa, traheje i egzofahusa

T4b - tumor koji invadira prijevertebralnu fasciju, krvne žile medijastinuma ili obuhvaća arteriju karotis.

N – status regionalnih limfnih čvorova definira se kao:

N0 - odsustvo metastaza u regionalne limfne čvorove

N1 - prisutne regionalne metastaze

N1a - metastaze samo u VI. regiji limfnih čvorova (predtrahealni, paratrahealni i predlaringealni)

N1b - metastaze u ostalim regijama limfnih čvorova vrata (I, II, III, IV, V i VII).

M – status udaljenih metastaza definira se kao:

M0 – odsustvo udaljenih metastaza

M1 – prisutne udaljene metastaze

Posebna kategorizacija svih TNM stadija karcinoma štitnjače definira klinički stadij bolesti (eng. *staging*) ovisno o histološkom tipu karcinoma (papilarni, folikularni, medularni ili anaplastični). Prema „stagingu“ diferencirani papilarni ili folikularni karcinom štitnjače bolesnika do 45 godine starosti svrstava se u stadij I (bilo koji T i N ako je M0) ili stadij II (bilo koji T i N ako je M1). Kod bolesnika starijih od 45 godina, klinički stadiji bolesti se definiraju kao stadij I (T1N0M0), stadij II (T2N0M0), stadij III (T3N0M0 ili T1-3N1aM0), stadij IV (T4aN0M0, T4aN1aM0 i svi ostali stadiji koji imaju N1b ili M1). Kod medularnog karcinoma T3N0M0 pripada stadiju II dok kod anaplastičnog (nediferenciranog) karcinoma ne postoji općenito prihvaćen sustav stupnjevanja već se svaki anaplastični karcinom svrstava u IV stadij tumora (Gorges 2005).

Prema staroj klasifikaciji mali papilarni karcinom definirao kao tumor promjera 1,5 cm te je kasnije prema definiranju Svjetske zdravstvene organizacije i stadiju T1 5. izdanja TNM klasifikacije zamijenjen nazivom papilarni mikrokarcinom promjera do 1 cm.

1.3. Imunohistokemijski biljezi

Analiza molekularnih biljega ima više uloga u praćenju bolesnika s rakom štitnjače. Koriste se kod probira, u dijagnostici, za određivanje prognoze te za praćenje bolesnika nakon operacije. Bolesnici sa nejasnom citološkom malignom dijagnozom, izlože se operaciji štitnjače u dijagnostičke svrhe, iako ih većina ima benigne promjene štitnjače. Uvođenje pouzdanih molekularnih biljega koji bi povećali točnost prijeoperativne dijagnostike promjena štitnjače mogla bi smanjiti broj nepotrebnih operacija (Šamija i sur. 2010).

1.3.1. Tireoglobulin

Tireoglobulin je jodirani glikoprotein koji čini glavnu supstancu koloida stanica štitnjače. Kontrolira stvaranje, skladištenje i izlučivanje hormona štitnjače u cirkulaciju. Serumaska koncentracija tireoglobulina se značajno povećava u hipertireozu, pri upalnim i drugim oštećenjima štitne žlijezde, te osobito u diferenciranom karcinomu štitnjače. Razina tireoglobulina održava razinu mase tkiva štitnjače i ukazuje na pojavu metastaza, čak i njihovu lokalizaciju. Poteškoća u tumačenju nalaza tireoglobulina javlja se zbog moguće interferencije tireoglobulinskih protutijela u postupku mjerenja tireoglobulina, što može biti uzrok lažnim pozitivnim / negativnim rezultatima (Al-Brahim i Asa 2006).

1.3.2. Kalcitonin

Kalcitonin je polipeptid kojeg izlučuju parafolikularne stanice ili C stanice štitnjače. Kod bolesnika koji boluju od medularnog karcinoma štitnjače, zbog maligne transformacije C stanica pojačano se luči kalcitonin, pa je moguće njegovo određivanje u serumu prije nego li nastupe znakovi bolesti. Nakon operacije bolesnika s medularnim karcinomom štitnjače, kalcitonin se koristi kao specifični tumorski biljeg za otkrivanje recidiva ili metastaza (Al-Brahim i Asa 2006).

1.3.3. Regulatori staničnog ciklusa - Ciklin D1 i p27

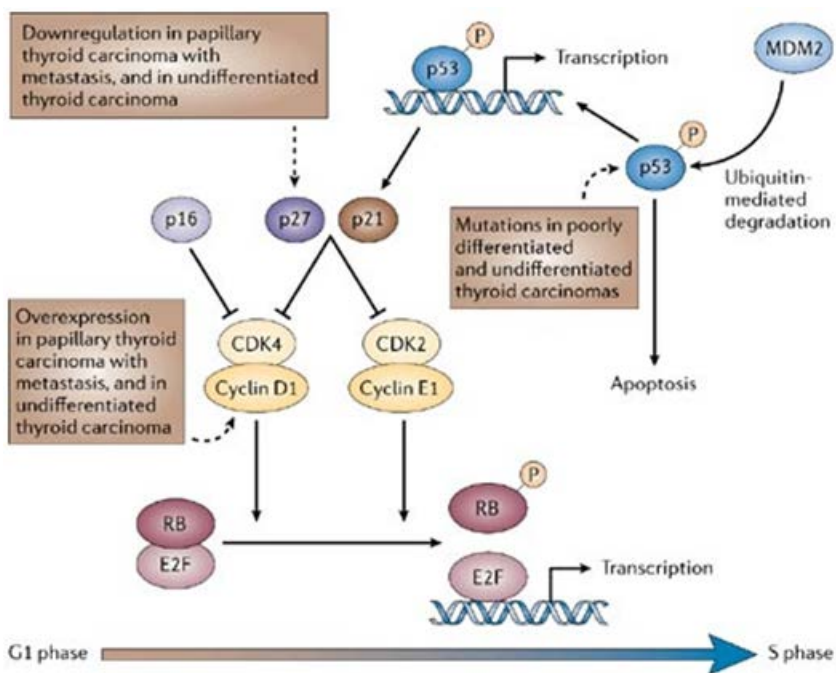
DNA molekula je stalno izložena djelovanju različitih štetnih fizikalnih utjecaja, radikala kisika te potencijalno štetnih kemikalija tako da je i mogućnost nastanka različitih oštećenja na DNA molekuli velika. Kako bi se zaštitio genetički materijal koji se diobom prenosi u stanicu - kćer, popravljavanje oštećene molekule DNA prije samog dijeljenja stanica je jako bitno. Popravljavanje oštećene DNA vrše specifični proteinski produkti, najčešće enzimi ali i proteini koji sudjeluju u rekombinaciji molekule DNA. Ukoliko su ti proteini oštećeni ili u smanjenoj količini, oštećena se DNA molekula prenosi u stanicu – kćer i to je jedan od načina na koji počinje zloglasna preobrazba stanica (Damjanov i sur. 2011).

Stanični ciklus kontroliraju ciklin ovisne kinaze (Cdk) koje se aktiviraju formirajući komplekse s ciklinima. U normalnim stanicama ciklin/ciklin ovisna kinaza kompleks radi samo u prisutnosti regulatora rasta. U stanicama tumora dolazi do poremećaja kontrole stanične diobe. U tumorskoj stanici pojavljuju se nefunkcionalni ciklini koji se mogu vezati za ciklin ovisne kinaze i onda kada regulator rasta nije prisutan. Pojava nefunkcionalnih ciklina koji mogu nastati mutacijom u genu za ciklina uzrokuje nekontroliranu diobu stanica i stvaranje tumora. Tumor supresor geni kao što su p53 i Rb kodiraju proteine koji se vežu s kompleksom ciklin/ciklin ovisnih kinaza te sprječavaju aktivnost kinaze i na taj način sprječavaju karcinogenezu (Slika 4).

Gen za ciklin D1 smješten je na 11q13 kromosomu, kodira nastanak proteina koji s ciklin-ovisnim kinazama (Cdk 4/6) tvori kompleks koji fosforilira i inaktivira tumor supresorski protein retinoblastoma (Rb) i omogućuje prijelaz staničnog ciklusa iz G1 u S fazu.

Tumor supresorski gen p27 nalazi se na kromosomu 12q13 i kodira protein koji je inhibitor ciklin-ovisnih kinaza. Protein p27 specifično inhibira stvaranje ciklin D1/Cdk kompleksa u G0 fazi i ranoj G1 fazi staničnog ciklusa. Tim načinom inhibira inaktivaciju proteina retinoblastoma i sprječava prelazak G1 u S fazu staničnog ciklusa (Pestell i sur. 1999). Protein p27 je negativni inhibitor ciklina D1.

Normalne tireocitne stanice ne pokazuje nuklearni pozitivitet na ciklin D1, dok su imunoreaktivni na p27. Razina proteina p27 opada kada stanica uđe u stanični ciklus, a kod karcinoma opada sa stupnjem dediferencijacije (Segev i sur. 2003). Istraživanja provedena na papilarnim karcinomima s i bez metastaza utvrdila su da tumori s metastazama pokazuju smanjenje tumor supresorskog gena p27 ili pojačanu aktivnost ciklina D1 (Kondo i sur. 2006). Karcinomi većeg metastatskog potencijala pokazuju gubitak pozitivnosti reakcije na biljeg p27, a javlja se pozitivitet na ciklin D1, HBME-1 i galektin-3 (Khoo i sur. 2002, Kondo i sur. 2006). Istovremeno, porastom stupnja dediferenciranosti raste broj mutacija na p53 genu čime tumorske stanice gube sposobnost apoptoze (Slika 4).



Slika 4. Shematski prikaz mehanizma regulacije staničnog ciklusa. Preuzeto iz: Kondo i sur. 2006.

Wang i sur. su uspoređivali ekspresiju ciklina D1 te p27 kod folikularnog adenoma te folikularne varijante papilarnog karcinoma. Dokazali su prekomjernu izraženost (over-ekspresiju) ciklina D1 kod folikularnog adenoma dok p27 nije bio znatno smanjen. Kod folikularne varijante papilarnog karcinoma uz prekomjernu izraženost ciklina D1 dokazali su smanjenje ekspresije p27. Khoo i sur. analizirali su prekomjernu izraženost ciklina D1 te p27 kod papilarnih mikrokarcinoma s metastazama i bez njih. Dokazali su da je kod metastazirajućeg papilarnih mikrokarcinoma ekspresija ciklina D1 bila povećana dok je ekspresija p27 bila znatno manja nego kod nemetastazirajućeg papilarnih mikrokarcinoma.

Izraženost ciklina D1 i p27 značajna je samo kod reakcije u jezgri jer to obilježava aktivnost u jezgri - proliferacija. Međutim izraženost ciklina D1 u citoplazmi može upućivati na rani biokemijski poremećaj (Fleischmann i sur. 2011). Pojava p27 u citoplazmi može značiti da dolazi do nakupljanja defektnog proteina koji više nije normalno aktivan u jezgri te upućuje na rani poremećaj regulacije staničnog ciklusa (Vasko i sur. 2004, Motti 2005, Lee i sur. 2010). Alao i sur. su sa 7 različitih istraživačkih pristupa prikazali da je ciklin D1 pretežno prevladavajući citoplazmatski protein u stanicama karcinoma dojke te da citoplazmatsko određivanje može dodatno služiti za regulaciju aktivnosti ciklina D1 u stanicama karcinoma dojke.

Pešut-Pisac i sur. u svom istraživanju određivali su prognostičku vrijednost ciklina D1 i p27 u papilarnim karcinomima štitnjače. Rezultati su pokazali da spol i kapsularna invazija imaju ulogu u metastaziranju karcinoma u limfne čvorove dok dob, veličina, histopatološka varijanta i multifokalnost nemaju. Istraživanje je također pokazalo da pojačano lučenje ciklina D1 i slabije lučenje p27 predviđa metastaziranje tumora u limfne čvorove. Zanimljiva je bila i korelacija između lučenja ciklina D1 i p27 u prognostičkim skupina s visokim i niskim rizikom. Skupina s niskim rizikom imala je negativan ciklin D1 a pozitivan p27, dok je skupina s visokim rizikom imala pozitivan ciklin D1 i negativan p27. Također, u skupini sa visokim rizikom spol, kapsularna invazija i p27 bitni su pokazatelji metastaziranja karcinoma u limfne čvorove. Istraživanje Pešutić-pisac i sur. pokazalo je da imunohistokemijska analiza p27 može biti jako korisna za određivanje rizika metastaziranja karcinoma u limfne čvorove i agresivnog ponašanja papilarnih tumora štitnjače.

1.4. Cilj istaživanja

Cilj istraživanja je putem imunohistokemijskih biljega ciklina D1 i proteina p27, utvrditi koji od mikrokarcinoma štitnjače pokazuje veći metastatski potencijal, što bi olakšalo odluku o terapiji radioaktivnim jodom (J^{131}) kod pacijenata s mikrokarcinomom štitnjače. Istražene razlike su vezane uz dob i spol bolesnika, prisutnost širenja tumora unutar žlijezde (drugi režanj) i prisutnost metastaza u regionalne limfne čvorove vrata.

2. MATERIJALI I METODE

2.1. Bolesnici

Istraživanje je provedeno na uzorku od 53 bolesnika s primarnom dijagnozom papilarnog mikrokarcinoma štitnjače, koji su operirani i liječeni u Klinici za tumore Kliničke bolnice „Sestre milosrdnice“ u Zagrebu u razdoblju od 2004. do 2009. godine. Analizirani su arhivirani uzorci biopsija tumora koji su dobiveni tijekom operacijskih zahvata, a svi podaci o dobi bolesnika i patohistološkim obilježjima tumora kao što je veličina tumora, lokalizacija tumora u lijevom ili desnom režnju, zahvaćenost drugog režnja te prisutnost metastaza, preuzeti su iz patohistoloških nalaza pohranjenih u arhivi Patologije Klinike za tumore.

Srednja životna dob bolesnika uključenih u istraživanje je 51 godina u rasponu od 27 do 80 godina, pretežno ženskog spola (M:Ž = 5:48). Mikrokarcinom je češće lokaliziran u desnom režnju štitnjače (29 bolesnika) dok je u lijevom režnju bio prisutan u 22 bolesnika, a u isthmusu u 2 bolesnika. Prema podacima iz povijesti bolesti kod 13 bolesnika (24,5%) utvrđena je prisutnost karcinoma i u drugom režnju (intraglandularna diseminacija) dok je kod 17 bolesnika (32%) utvrđena pojava metastaza u regionalne limfne čvorove vrata.

Prema definiciji Svjetske zdravstvene organizacije (WHO) papilarni mikrokarcinom štitnjače je karcinom veličine do 10 mm čiji je nalaz najčešće slučajan prilikom preuzimanja bioptičkog materijala zbog drugog uzroka, najčešće benigne promjene štitnjače. S obzirom na slučajan nalaz, broj biopsija s mikrokarcinomom je mali pa smo u istraživanje uključili karcinome veličine do 12 mm. Stoga je veličina tumora varirala u rasponu do 2 do 12 mm s medijanom 8 mm.

2.2. Imunohistokemijsko bojenje

Za dokazivanje izraženosti proteina p27 i ciklina D1 u stanicama papilarnog karcinoma štitnjače koristili smo metodu imunohistokemijskog bojenja upotrebom anti-human primarnog protutijela:

- 1) mišje primarno protutijelo na p27^{Kip1}, klon SX53G8 Dako Danska, razrjeđenje 1:
- 2) zečje primarno protutijelo na ciklin D1, klon EP12 Dako Danska, razrjeđenje 1:

2.2.1. Priprema uzoraka

Korišten je tumorski materijal koji se u parafinskim blokovima čuva u arhivi Službe za patologiju Klinike za tumore Zagreb, Kliničke bolnice „Sestre milosrdnice“. Ponovnim pregledom arhiviranih stakala tumora obojanih hemalaun-eozin metodom bojanja, utvrđeno je točno smješteno područje tumorske mase i izabrani parafinski blokovi za daljnju analizu.

Od svakog izabranog parafinskog bloka, mikrotomom su izrezana po 2 reza debljine 2-3 μm , rezove smo razvukli u vodenoj kupelji te postavili na predmetno stakalce i osušili u termostatu na 60 °C 40 minuta.

Prije bojanja preparate je bilo potrebno deparafinizirati u ksilenu (2x10 min), rehidrirati u silaznom gradijentu etanola (100%, 95%, 70%) i isprati u destiliranoj vodi. Formalin koji je korišten kao fiksativ (24 - 48 sati), čuva morfologiju tkiva ali ujedno može i narušiti trodimenzionalnu strukturu i elektrostatički naboj epitopa što će onemogućiti njegovo prepoznavanje od strane protutijela. Iz tog razloga antigene je bilo potrebno demaskirati kuhanjem u vodenoj kupelji u prethodno zagrijanoj puferskoj otopini 20 minuta, što je provedeno u PT Link uređaju u Tris/EDTA puferu pH=9,0 na 97 °C. Nakon kuhanja rezovi se ispiru u puferu za ispiranje (Dako, Wash buffer) te se ostavljaju u njemu do trenutka bojenja jer se preparati ne smiju osušiti.

2.2.2. Postupak imunohistokemijskog bojenja

Rezovi su prije bojanja tretirani 3% vodikovim peroksidom kako bi se inhibirale endogene peroksidaze. Na preparate s uzorcima nakon ispiranja, primijenili smo primarna protutijela. Nakon 45 minuta inkubacije s primarnim protutijelima i ispiranja nastali kompleks antigena i antitijela tretirali smo s Dako EnVision™ FLEX /HRP detekcijskim reagensom (EnVision Flex, High pH sustav, Dako Danska) 30 minuta. Taj reagens sačinjava polisaharidni polimer asociran s velikim brojem enzima peroksidaze i univerzalnim sekundarnim protutijelima što pojačava signal reakcije. Specifična reakcija antigena i protutijela konačno se vizualizirala inkubacijom s DAB kromogenom, 10 minuta, pri čemu peroksidaznom oksidacijom kromogena na mjestima reakcije nastaje smeđe obojenje. Pozadinskim bojanjem preparata u hematoksilinu, 2-5 min, pri čemu nastaje kontrastno plavo obojenje vizualizirali smo ostale strukture i morfologiju tkiva. Bojanje se vrši automatizirano u Dako Autostainer uređaju (Dako, Danska) na sobnoj temperaturi prema preporuci proizvođača.

2.2.3. Prikaz rezultata imunohistokemijskog bojanja

Prisutnost istraživanih proteina nakon imunohistokemijske reakcije dokazana je pojavom smeđeg obojenja u jezgrama tumorskih stanica. Jačina imunohistokemijskog obojenja izražena je semikvantitativno, određivanjem postotka obojenih jezgara tumorskih stanica neovisno o intenzitetu reakcije (broj obojenih jezgara na 100 stanica). Istovremeno je određena i prisutnost citoplazmatskog obojenja, po istom kriteriju postotka obojenih stanica.

2.2.4. Statistička obrada podataka

Za osnovnu obradu podataka te izračun medijana i srednje vrijednosti kvantitativnih varijabli korištena je deskriptivna statistika. Statistički značajnu razliku u dobi bolesnika, veličini tumora te izraženosti ciklina D1 i p27 u donosu na prisutnost metastaza i

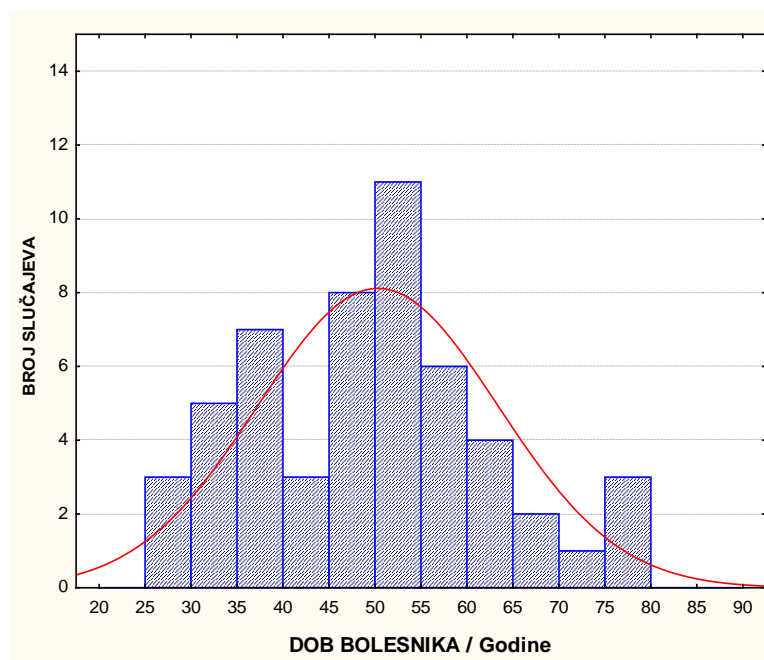
proširenost bolesti u drugi režanj analizirali smo parametrijskim T-testom za nezavisne varijable. Statistički značajnu razliku prisutnosti metastaza u odnosu na spol bolesnika, prisutnost karcinoma u lijevom ili desnom reznju i proširenost bolesti u drugi režanj analizirali smo χ^2 testom. Međusoban odnos svih analiziranih varijabli (dob, spol, strana, drugi režanj, metastaze te postotak izraženosti ciklina D1 i p27 u citoplazmi i jezgri tumorskih stanica) analizirali smo neparametrijskim Spearman korelacijskim testom. Statistička analiza provedena je upotrebom statističkog programa Statistika 7.0 Statsoft, Tulsa USA s razinom statističke značajnosti 5% ($P < 0,05$). Dobiveni rezultati prikazani su grafički.

3. REZULTATI

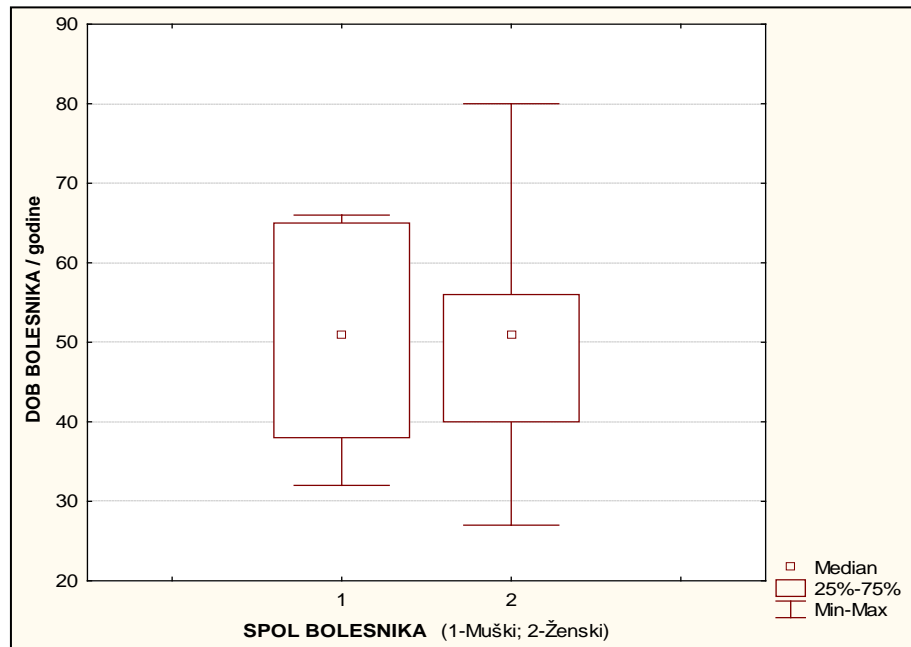
3.1. Kliničke i patohistološke karakteristike

I. Dob i spol bolesnika

U istraživanoj skupini od 53 bolesnika s mikrokarcinomom štitnjače srednja životna dob je 51 godina u rasponu od 27 do 80 godina (Slika 5). Bolesnici su pretežno ženskog spola (M:Ž = 1:9,6) bez značajne razlike u dobi između muškaraca i žena. Učestalost pojave karcinoma podudara se u dobi između muškaraca i žena iako je vidljivo da osobe ženskog spola pokazuju veći raspon godina oboljevanja od karcinoma nego muškarci (Slika 6). Statističkom analizom dob i spol bolesnika nisu pokazali značajnu korelaciju s veličinom tumora, lokalizacijom tumora niti s pojavom metastaza.



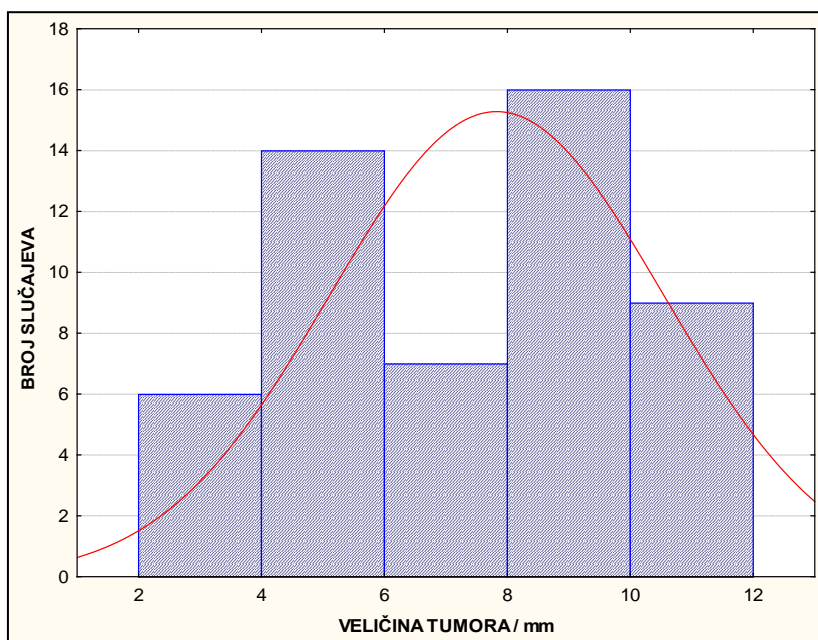
Slika 5. Distribucija dobi bolesnika s mikrokarcinomom štitnjače (n=53)



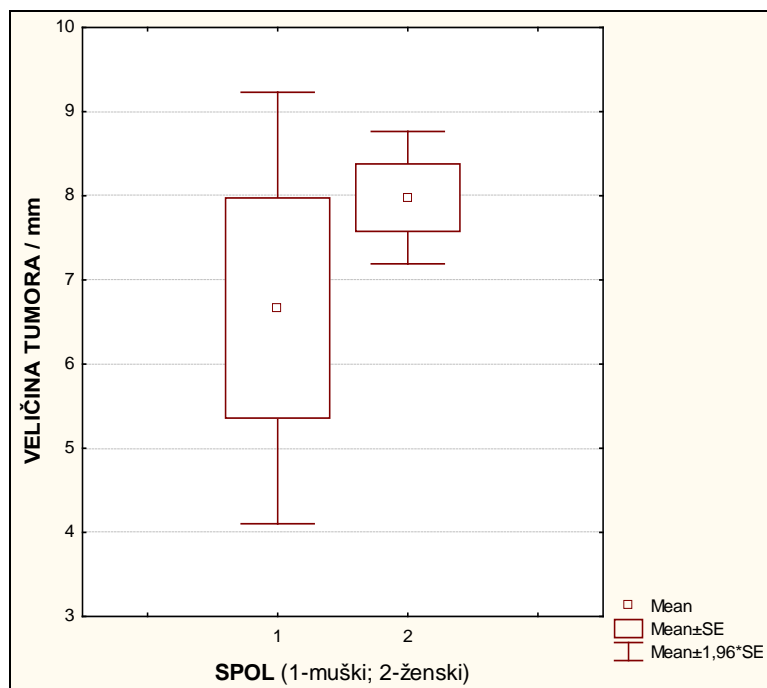
Slika 6. Odnos dobi prema spolu bolesnika s mikrokarcinomom štitnjače

II. Veličina tumora

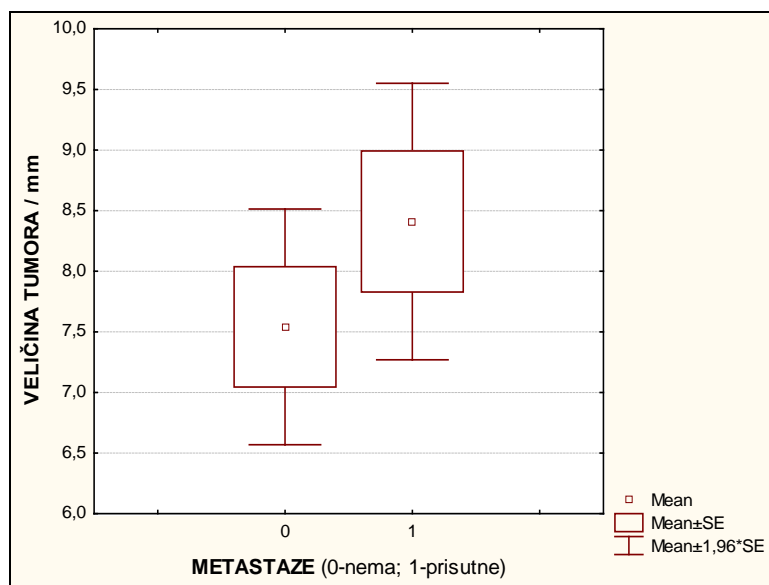
Prosječna vrijednost izmjerene veličine tumora je 7,8 mm (medijan 8 mm) u rasponu od 2 do 12 mm (Slika 7). Iako razlika nije statistički značajna, prosječna veličina tumora kod bolesnica je 8 mm dok kod bolesnika iznosi 6,6 mm (T-test $P=0,281$) (Slika 8). Također su primarni tumori koji su metastazirali prosječno nešto veći (8,4 mm) u odnosu na veličinu tumora bez metastaza (7,5 mm) iako razlika nije statistički značajna (T-test $P=0,294$) (Slika 9).



Slika 7. Distribucija veličine (mm) mikrokarcinoma štitnjače u istraživanoj skupini



Slika 8. Odnos veličine tumora prema spolu bolesnika s mikrokarcinomom štitnjače



Slika 9. Odnos veličine tumora (mm) s pojavom metastaza u limfne čvorove vrata bolesnika s mikrokarcinomom štitnjače

III. Proširenost karcinoma u drugi režanj štitnjače (intraglandularna diseminacija)

U 38 bolesnika nije utvrđena pojava tumora u drugom režnju štitnjače (intraglandularna diseminacija). U toj skupini sedam bolesnika ima prisutne metastaze u limfne čvorove vrata (18,4%). Od 13 bolesnika koji imaju intraglandularnu diseminaciju u 10 slučajeva je utvrđena i pojava metastaza u limfne čvorove vrata (76,9%) ($\chi^2=14,92$ P=0,0001).

Spearmanovom analizom korelacije patohistoloških parametara papilarnog mikrokarcinoma štitnjače, pojava intraglandularne diseminacije u drugi režanj štitnjače je jedini značajan pokazatelj agresivnog ponašanja tumora i pojave metastaza u regionalne limfne čvorove vrata (R=0.547 p<0,001).

3.2. Izraženost ciklina D1

I. Izraženost ciklina D1 u citoplazmi

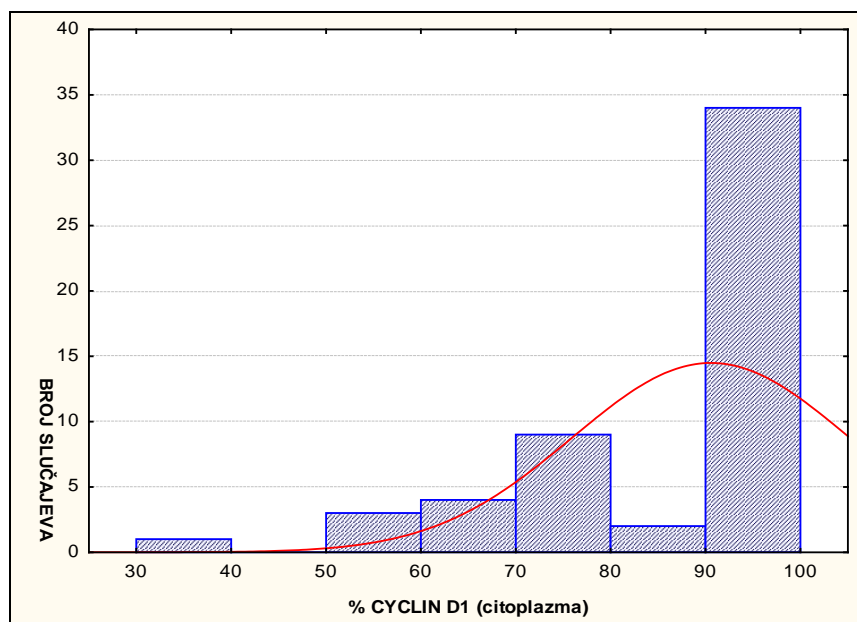
Izraženost ciklina D1 u citoplazmi stanica mikropapilarnog karcinoma utvrđena je u svim uzorcima, u rasponu od 40 % do 100 % (Slika 10). Srednja vrijednost izraženosti iznosi 90%.

Spearmanov test korelacija nije pokazao statistički značajnu korelaciju s izraženošću ciklina D1 u citoplazmi s dobi ($R = -0,212$ $P = 0,126$), spolom bolesnika ($R = -0,045$, $P = 0,746$) niti s veličinom tumora ($R = -0,084$ $P = 0,552$).

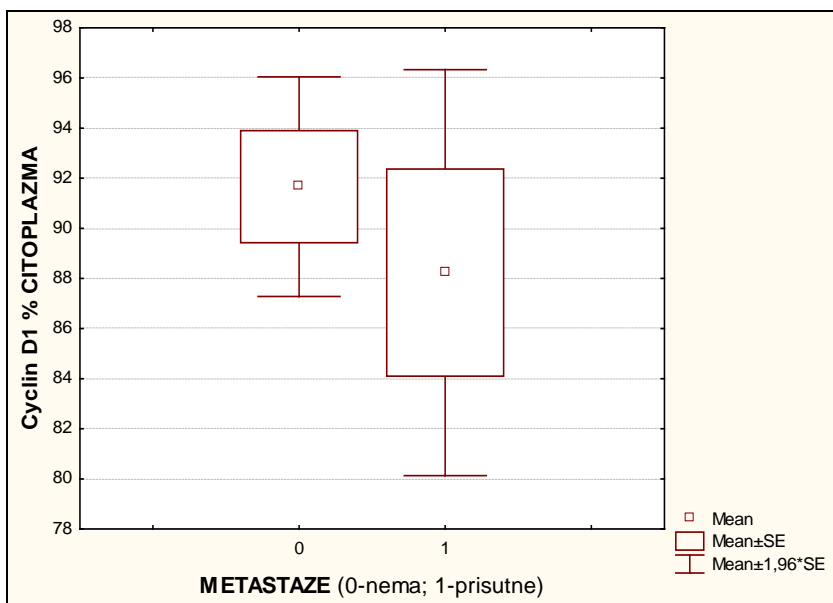
Također nema statistički značajne razlike u izraženošću ciklina D1 u mikrokarcinomima koji su prošireni na drugi režanj (T-test, $p = 0,954$).

U mikrokarcinomima koji su metastazirali u limfne čvorove vrata uočena je slabija izraženost ciklina D1 u citoplazmi (srednja vrijednost 88%) u odnosu na mikrokarcinome bez metastaza (srednja vrijednost 92%) ali razlika nije statistički značajna (T-test, $P = 0,429$) (Slika 11).

Prema Spearman testu izraženost ciklina D1 u citoplazmi nije pokazala korelaciju s izraženošću ciklina D1 u jezgri ($R = -0,017$, $P = 0,901$), niti s izraženošću proteina p27 u jezgri ($R = -0,172$, $P = 0,226$) ili citoplazmi ($R = -0,183$, $P = 0,204$).



Slika 10. Distribucija izraženosti ciklina D1 u citoplazmi tumorskih stanica



Slika 11. Izraženost ciklina D1 u citoplazmi stanica mikrokarcinoma bez metastaza (0-nema) i s metastazama u regionalne limfne čvorove (1-prisutne)

II. Izraženost ciklina D1 u jezgri

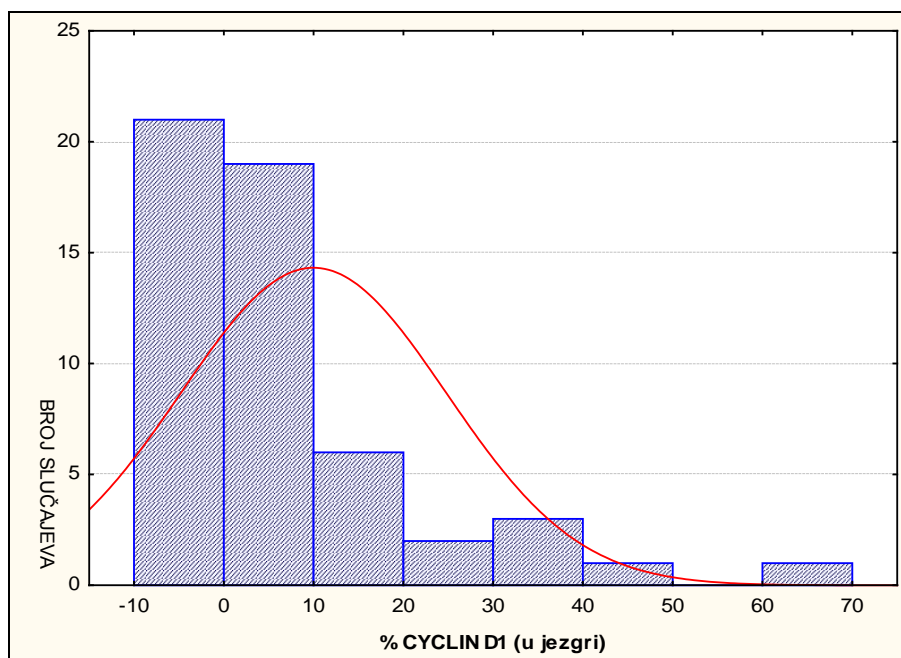
Izraženost ciklina D1 u jezgri stanica mikropapilarnog karcinoma utvrđena je u 33 uzoraka (62,3%), dok 20 uzoraka (27,7%) nije pokazalo izraženost ciklina D1 u jezgri (Slika 12). Srednja vrijednost izraženosti iznosi 10% u rasponu od 1% do 70%.

Spearmanov test korelacija nije pokazao statistički značajnu korelaciju izraženosti ciklina D1 u jezgri s dobi ($R=0,111$ $P=0,427$) i spolom bolesnika ($R= -0,078$, $P=0,574$) niti s veličinom tumora ($R= 0,159$ $P=0,258$).

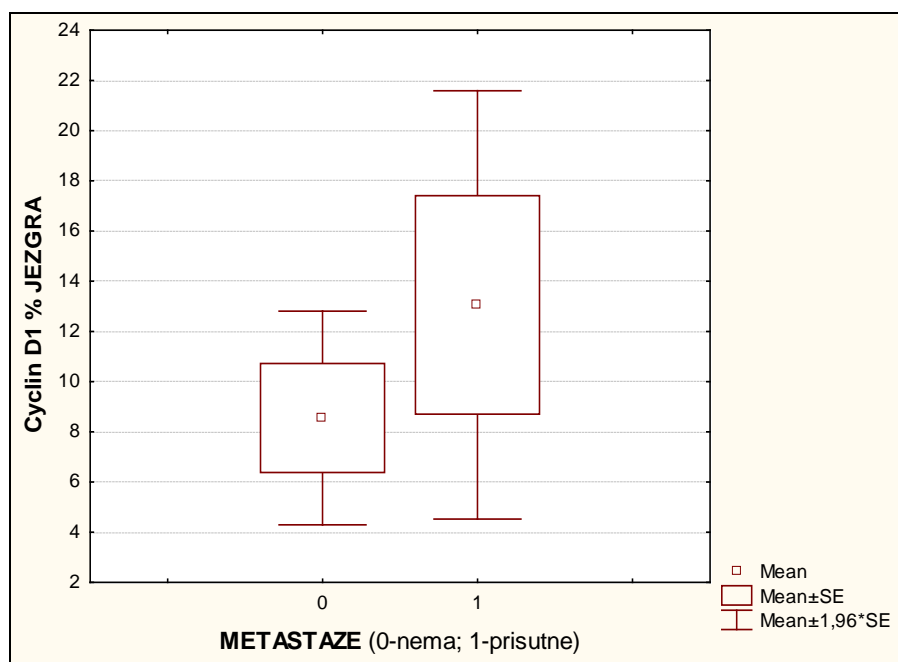
Iako mikrokarcinomi koji su prošireni na drugi režanj štitnjače pokazuju jaču izraženost ciklina D1 u jezgri (srednja vrijednost 10,6%), također nema statistički značajne razlike (T-test, $p=0,564$) u odnosu na karcinome bez proširenosti (srednja vrijednost 8%).

U mikrokarcinomima koji su metastazirali u limfne čvorove vrata uočena je jača izraženost ciklina D1 u jezgri (srednja vrijednost 13,5%) u odnosu na mikrokarcinome bez metastaza (srednja vrijednost 8,5%) ali razlika nije statistički značajna (T-test, $P=0,304$) (Slika 13).

Prema Spearman testu izraženost ciklina D1 u jezgri pokazala je statistički značajnu negativnu korelaciju s izraženošću proteina p27 u jezgri ($R= -0,320$, $P=0,023$) i s izraženošću p27 u citoplazmi ($R= -0,427$, $P=0,001$).



Slika 12. Distribucija izraženosti ciklina D1 u jezgrama stanica mikrokarcinoma



Slika 13. Izraženost ciklina D1 u jezgrama stanica mikrokarcinoma bez metastaza (0-nema) i s metastazama u regionalne limfne čvorove (1-prisutne)

3.3. Izraženost proteina p27

I. Izraženost p27 u citoplazmi

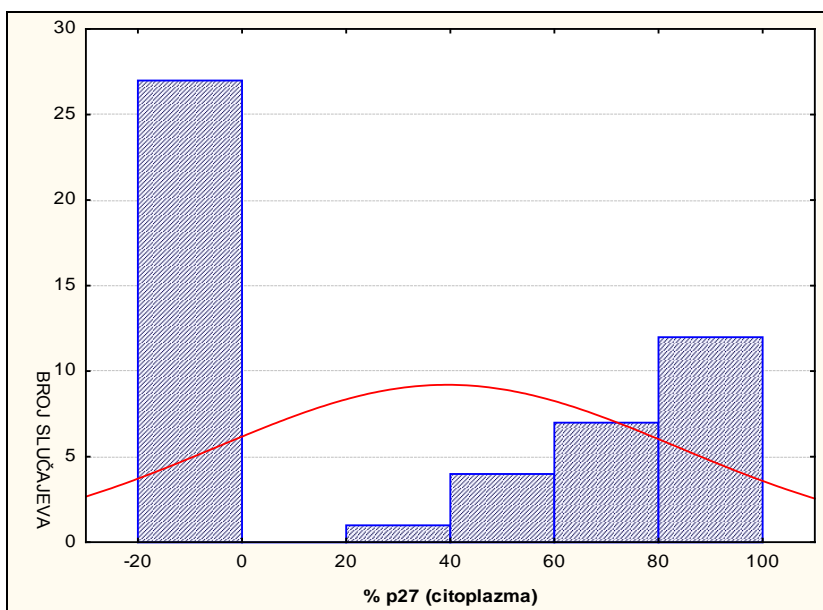
Izraženost proteina p27 u citoplazmi stanica mikropapilarnog karcinoma utvrđena je u 26 uzoraka (49%), dok 27 uzoraka (51%) nije pokazalo izraženost p27 u citoplazmi (Slika 14). Srednja vrijednost izraženosti iznosi 39,4% u rasponu od 40% do 100%.

Spearmanov test korelacija nije pokazao statistički značajnu korelaciju citoplazmatske izraženosti p27 s dobi ($R=-0,126$ $P=0,377$) i spolom bolesnika ($R= -0,056$ $P=0,695$) niti s veličinom tumora ($R= -0,101$ $P=0,481$).

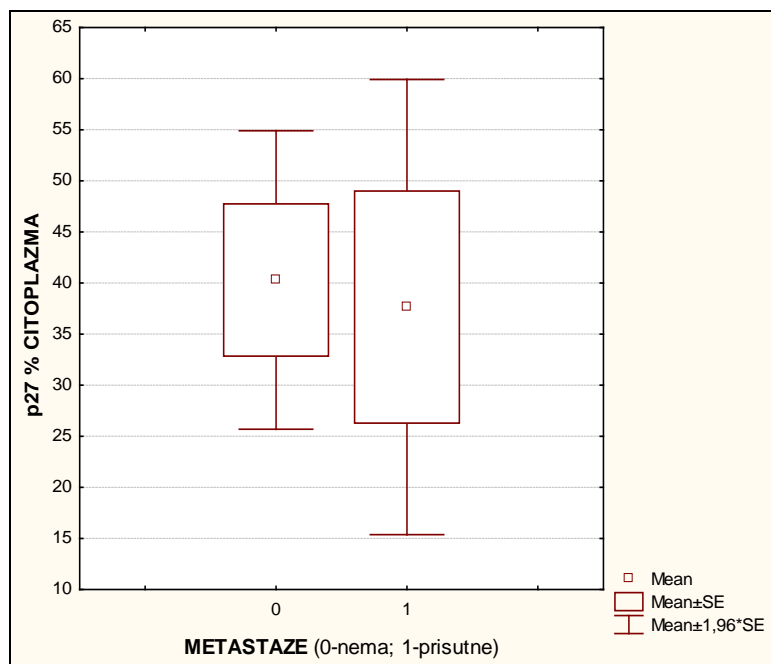
Slabiju citoplazmatsku izraženost p27 (srednja vrijednost 38%) pokazuju mikrokarcinomi koji su prošireni na drugi režanj štitnjače u odnosu na karcinome bez proširenosti (srednja vrijednost 43%) ali nema statistički značajne razlike (T-test, $p=0,732$)

U istraživanju je uočena je slabija citoplazmatska izraženost p27 u mikrokarcinomima koji su metastazirali u limfne čvorove vrata (srednja vrijednost 37,6%) u odnosu na mikrokarcinome bez metastaza (srednja vrijednost 40,3%) ali razlika nije statistički značajna (T-test, $P=0,842$) (Slika..).

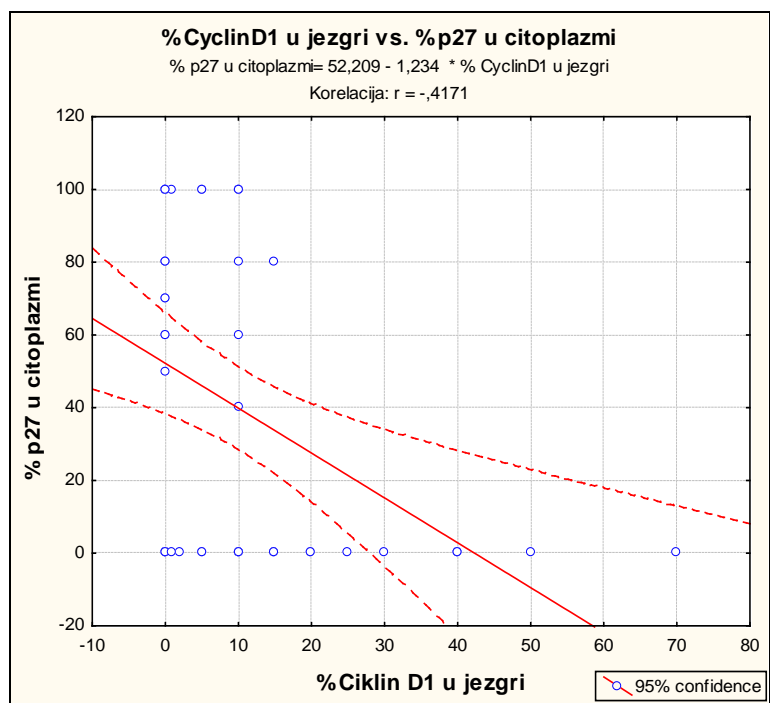
Citoplazmatska izraženost p27 je u statistički značajnoj negativnoj korelaciji s izraženošću ciklina D1 u jegri ($R= -0,427$, $P=0,001$).



Slika 14. Distribucija izraženosti proteina p27 u citoplazmi stanica mikrokarcinoma



Slika 15. Izraženost p27 u citoplazmi stanica mikrokarcinoma bez metastaza (0-nema) i s metastazama u regionalne limfne čvorove (1-prisutne).



Slika 16. Grafički prikaz odnosa izraženosti p27 u citoplazmi prema izraženosti ciklina D1 u jezgri stanica mikrokarcinoma (P=0,001)

II. Izraženost p27 u jezgri

Izraženost p27 u jezgri stanica mikropapilarnog karcinoma utvrđena je u 48 uzoraka (90,5%), dok 5 uzoraka (9,5%) nije pokazalo izraženost p27 u jezgri. Na slici 17 prikazana je distribucija izraženosti p27 u jezgrama. Svega 18 uzoraka (40%) pokazuje izraženost u više od 50% tumorskih jezgara. Srednja vrijednost izraženosti iznosi 33,8% u rasponu od 5% do 100%.

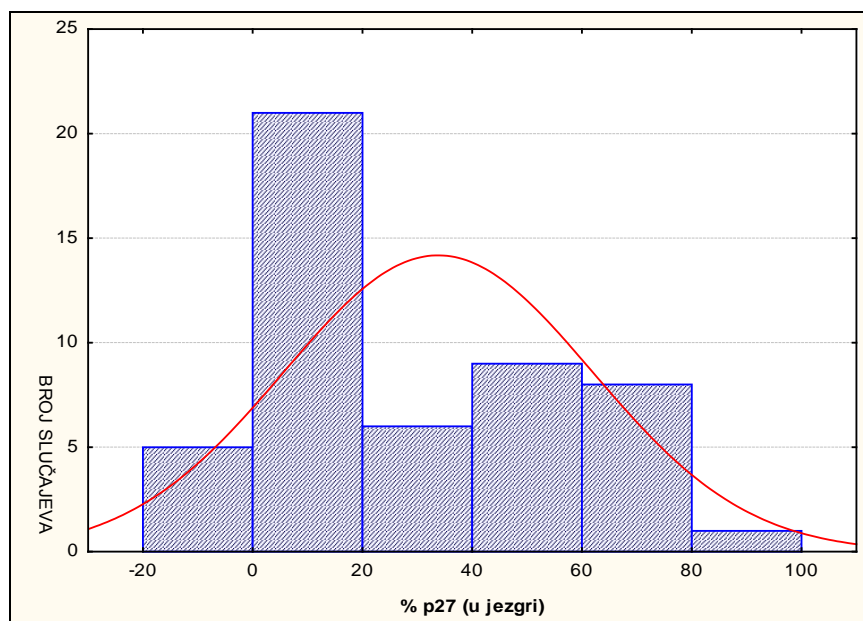
Prema Spearmanovom testu korelacija izraženosti p27 u jezgri nije u statistički značajnoj korelaciji s dobi ($R=0,0261$ $P=0,855$) i spolom bolesnika ($R= -0,055$, $P=0,7$).

Ipak, izraženost p27 u jezgri je u statistički značajnoj negativnoj korelaciji s veličinom tumora (Spearmanov korelacijski test $R= -0,299$ $P=0,036$) (Slika 19).

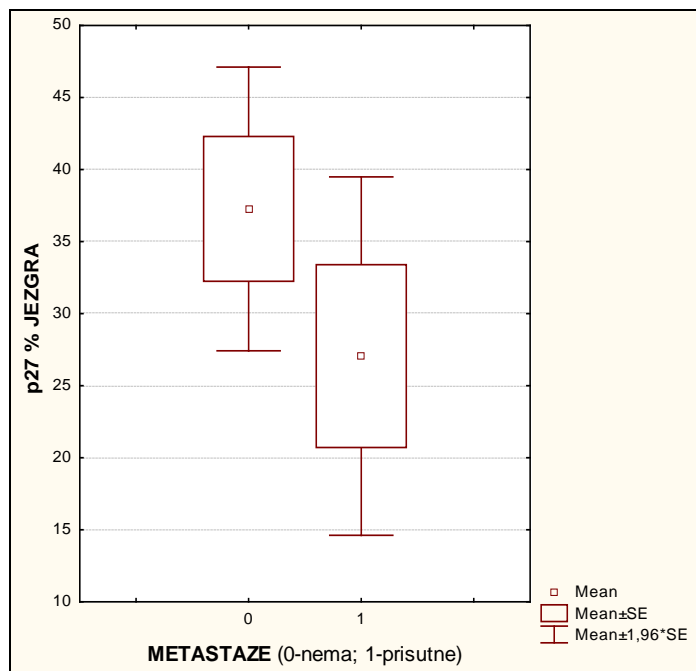
Iako mikrokarcinomi koji su prošireni na drugi režanj štitnjače pokazuju slabiju izraženost p27 u jezgri (srednja vrijednost 25%) u odnosu na karcinome bez proširenosti (srednja vrijednost 37%) razlika nije statistički značajna (T-test, $p=0,192$).

U mikrokarcinomima koji su metastazirali u limfne čvorove vrata uočena je slabija izraženost p27 u jezgri (srednja vrijednost 27%) u odnosu na mikrokarcinome bez metastaza (srednja vrijednost 37%) ali razlika nije statistički značajna (T-test, $P=0,227$) (Slika 18).

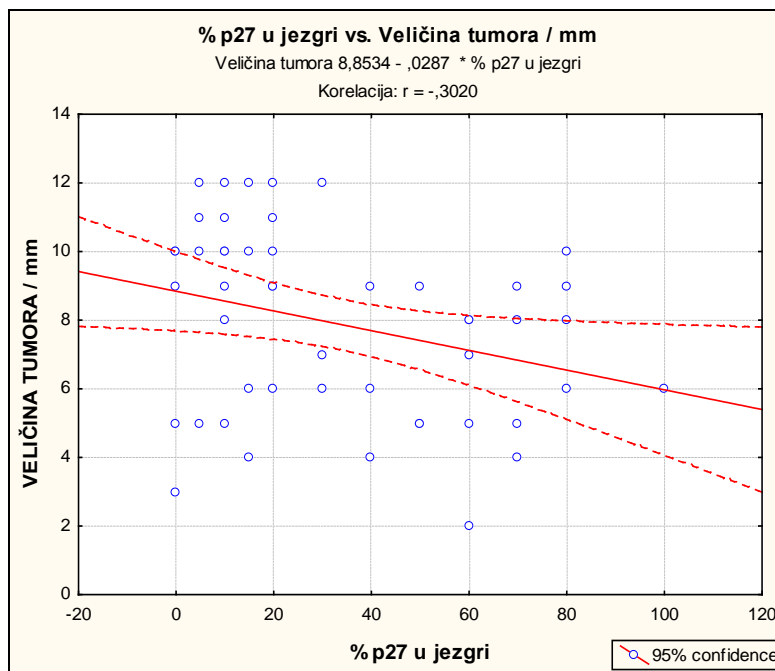
Izraženost p27 u jezgri pokazala je statistički značajnu negativnu korelaciju s izraženošću ciklina D1 u jezgri ($R= -0,320$, $P=0,023$) ali nije u korelaciji s izraženošću p27 u citoplazmi ($R= 0,028$, $P=0,844$) (Slika 20).



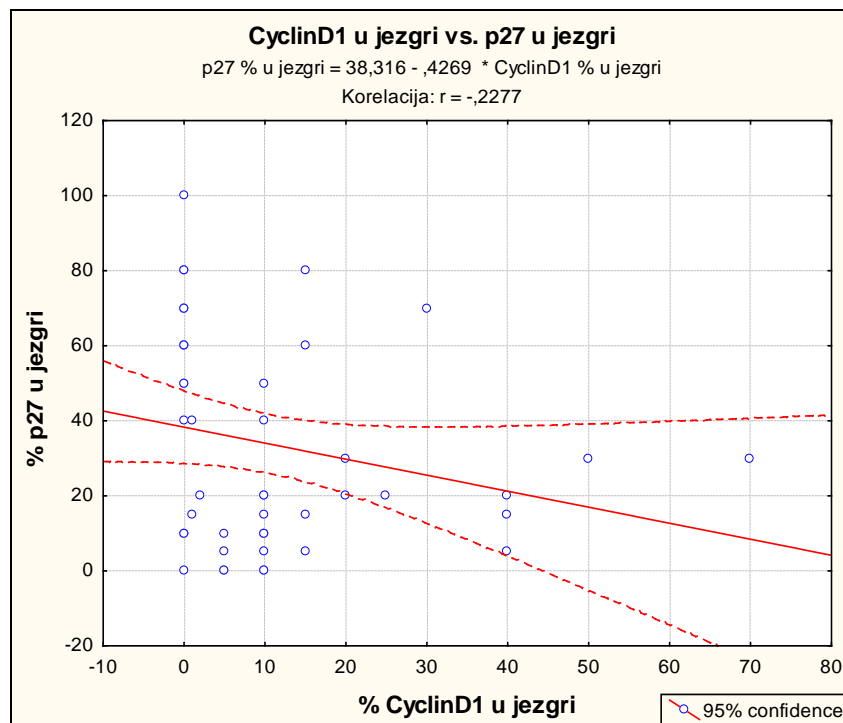
Slika 17. Distribucija izraženosti proteina p27 u jezgrama stanica mikrokarcinoma



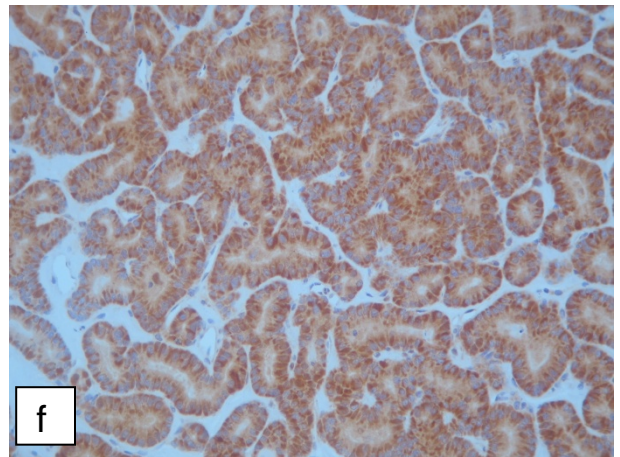
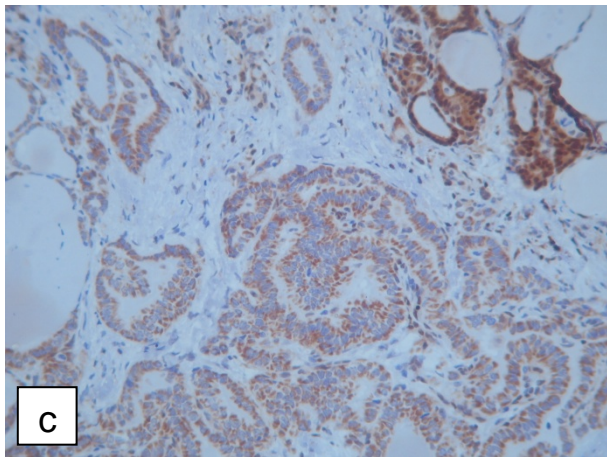
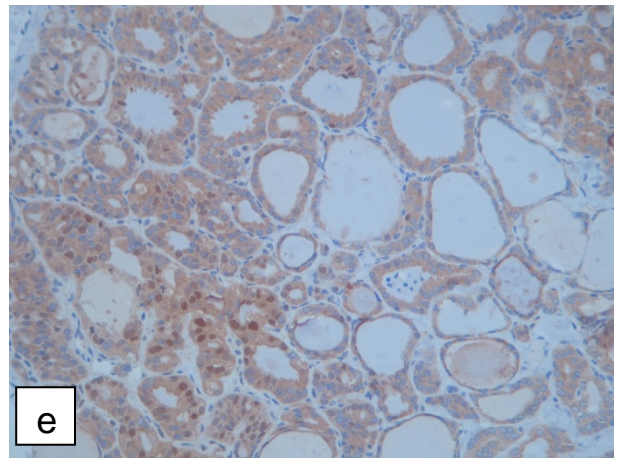
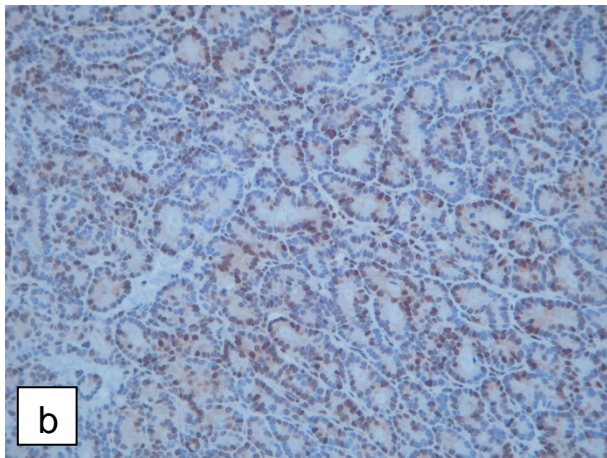
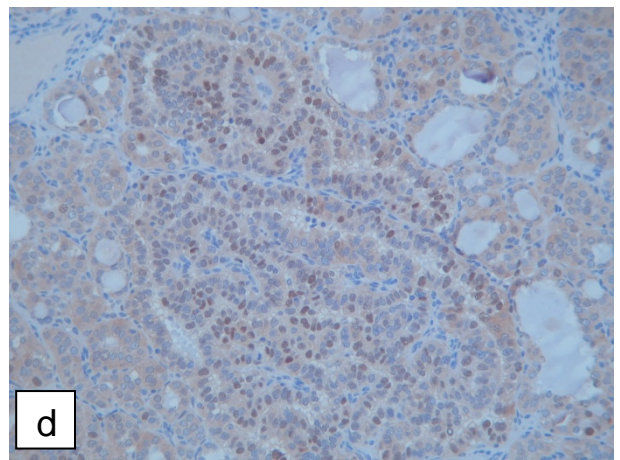
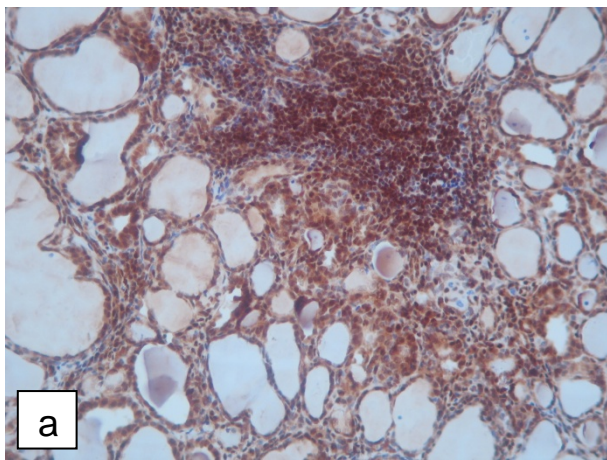
Slika 18. Izraženost proteina p27 u jezgrama stanica mikrokarcinoma bez metastaza (0-nema) i s metastazama u regionalne limfne čvorove (1-prisutne)



Slika 19. Grafički prikaz odnosa izraženosti p27 u jezgrama prema veličini mikrokarcinoma (P=0,036)



Slika 20. Grafički prikaz odnosa izraženosti p27 u jezgrama prema izraženosti ciklina D1 u jezgrama stanica mikrokarcinoma (P=0,023)



Slika 21. Mikroskopske fotografije izraženosti proteina p27 (a-c) i ciklina D1 (d-f) u mikrokarcinomu štitnjače; izraženost p27 u jezgri (a i b) i samo u citoplazmi (c); izraženost ciklina D1 u jezgri (d i e) i samo u citoplazmi (f)

4. RASPRAVA

Karcinomi štitnjače predstavljaju najrjeđu bolest štitnjače od kojih je najčešći papilarni histološki tip. Papilarni karcinom štitne žlijezde je epitelni tumor s većom učestalošću pojavljivanja u osoba ženskog spola (Kondo i sur 2005). Premda oboljeli od ovog tipa karcinoma imaju dobru prognozu postoji manja skupina bolesnika u kojih se tumor agresivnije ponaša (Kondo i sur 2005). Papilarni mikrokarcinom štitnjače je tumor manji od 1 cm, slučajnog nalaza, dobre prognostičke slike (WHO, Bradly i sur. 2009). No, kod manjeg broja slučajeva taj tumor metastazira, te bi bilo korisno znati unaprijed što određuje njegov metastatski potencijal (Kondo i sur 2005, Lee i sur. 2010). Na temelju dosadašnjih istraživanja zaključeno je da je biološka osnova papilarnog karcinoma koji nije metastazirao drugačija od biološke osnove papilarnog karcinoma koji se očituje metastazama u okolne limfne čvorove što se odnosi i na mikropapilarne karcinome (DeLellis i sur. 2004).

Rezultati dosadašnjih istraživanja, koja su temeljena na dugogodišnjem praćenju velikog broja bolesnika s papilarnim karcinomom štitnjače, agresivnije ponašanje povezuju sa životnom dobi bolesnika, veličinom tumora (veći od 1 cm), širenjem tumora unutar štitnjače, prisutnošću metastaza u regionalnim limfnim čvorovima i prisutnošću udaljenih metastaza (Park i sur. 2010, Roh i sur. 2011). Stoga je cilj našeg istraživanja bio utvrditi povezanost izraženosti regulatora staničnog ciklusa, ciklina D1 i proteina p27 s agresivnijim ponašanjem tumora u skupini od 53 bolesnika s papilarnim mikrokarcinomom štitnjače.

Prosječna životna dob bolesnika uključenih u istraživanje je 51 godina. Većina bolesnika je ženskog spola (90%). Iako je raspon dobi kod žena veći nego kod muškaraca (Slika), te je kod žena prosječna veličina tumora nešto veća nego kod muškaraca (Slika), dob i spol nisu pokazali korelaciju s agresivnijim ponašanjem tumora ... ().

U istraživanoj skupini utvrđeno je proširenje bolesti na drugi režanj štitnjače u 24,5% slučajeva (intradlandularna diseminacija) dok su metastaze u limfne čvorove vrata prisutne u 32% slučajeva. Svakako treba naglasiti da je, prema našim rezultatima, proširenost bolesti na drugi režanj siguran pokazatelj agresivnog ponašanja tumora jer je u toj skupini

76,9% bolesnika imalo metastaze u limfne čvorove vrata u odnosu na 18,4% bolesnika koji su imali metastaze u limfne čvorove vrata bez intraglandularne diseminacije ($\chi^2=14,92$ P=0,0001). Lokalna proširenost bolesti svakako je jedan od važnih značajki agresivnijeg ponašanja pa se prema tome određuje i način liječenja ().

Također su tumori koji su metastazirali bili nešto veći od ne-metastatskih, iako ne statistički značajno. To ipak pokazuje, kao što je već poznato na papilarnim karcinomima, da veličina tumora upućuje na agresivnije ponašanje čak i kod malih tumora (Bilimoria i sur. 2007, Zuo i sur. 2007). Istraživanje Parka i sur. (2010) koje je provedeno na 1150 uzoraka papilarnog karcinoma pokazalo je da prisutnost širenja tumora izvan žlijezde i prisutnost metastaza u limfnim čvorovima gotovo podjednaka u skupini mikro i ne-mikrokarcinoma. Na temelju dobivenih rezultata zaključeno je kako papilarni mikrokarcinom ima podjednake karakteristike i ponašanje poput papilarnih karcinoma većih od jedan centimetar (Park i sur. 2010). Prema radu Yipa i sur. (2010) agresivnije ponašanje mikropapilarnog karcinoma vjerojatno nastaje i mutacijama na genima ključnim za proces proliferacije stanica.

Prema NCCN uputama bolesnici s dijagnozom papilarnog mikrokarcinoma podliježu operativnom zahvatu i nastavnom praćenju tijekom bolesti u koliko nemaju detektiranih metastaza (NCCN 2012, Mazzaferri i Jhiang 1994). U slučaju intraglandularne diseminacije preporučena je totalna tireodektomija i/ili radio-ablacija nakon operacije (Baudin i sur. 1998). Prema Cheema i sur. (2006) čak 61% bolesnika je nakon operacije imao tretman radioaktivnim jodom iako je samo 16% bolesnika imalo metastaze u limfne čvorove vrata. Ipak, kod bolesnika mlađih od 20 godina starosti samo kod palpabilnih metastaza u limfne čvorove vrata izvršena radio-terapija jodom (Wada i sur. 2009)

Našim istraživanjem smo analizirali izraženost ciklina D1 i p27 kao moguće biljege agresivnijeg ponašanja tumora u svrhu pomoći pri pravovremenom odabiru najbolje opcije operativnog zahvata za bolesnika s mikrokarcinomom (totalnog ili poštednog) i odluke o potrebi za radio-tretmanom nakon operacije.

Dosadašnja istraživanja su pokazala da je razina biljega ciklina D1 povišena, dok je razina p27 smanjena u stanicama karcinoma (Wong i sur. 2001, Segev i sur. 2003, Rodolico i sur. 2005, Ito i sur. 2005).

Usporedbom dijagnostičkih vrijednosti biljega ciklina D1, p27 galektina-3, HBME-1 i citokeratina 19 istraženo na različitim vrstama karcinoma štitnjače pokazalo je da kod papilarnog karcinoma ekspresija ciklina D1, galektina-3, CK19 i gubitak izraženosti biljega p27 bila značajno viša nego kod folikularnog karcinoma ($p < 0.001$) (Park i sur. 2006). Istraživanje koje je provedeno na uzorku od 169 bolesnika sa papilarnim mikrokarcinomom štitnjače s ciljem otkrivanja odnosa biljega ciklina D1 i galektina-3 i agresivnijeg ponašanja pojedinih mikrokarcinoma štitnjače, izdvojilo je da ciklin D1 pokazuje veću ekspresiju u bolesnika s metastazama, nego u bolesnika bez metastaza. Time je dokazana poveznica ciklina D1 s agresivnijem ponašanjem karcinoma. (Khoo i sur. 2009, Zhang i sur. 2012, Lee i sur. 2010).

U našem istraživanju nije došlo do statistički značajnog rezultata koji bi ukazao na poveznicu između ekspresije ciklina D1 i pojave metastaza. Ipak, primjetili smo da u slučaju intraglandularne diseminacije i metastaza raste postotak stanica koje imaju izražen ciklin D1 u jezgri (Slika 13). Istovremeno izraženost ciklina D1 u citoplazmi, koja je uočena u svim uzorcima, pada s pojavom metastaza. Taj podatak nije očekivan jer u literaturi se navode značaj citoplazmatske izraženosti ciklina D1, kod karcinoma štitnjače ali i drugih karcinoma, kao važan pokazatelj lošije prognoze (Fleischmann i sur. 2011, Vasko i sur. 2004). Ipak, Alao i sur. (2006) i DeFalco i sur. (2004) su utvrdili na nekoliko staničnih linija da je lokalizacija ciklina D1 primarno citoplazmatska. Uzevši u obzir taj podatak, možemo reći da je naše istraživanje potvrdilo da u tijeku proliferacije dolazi do transporta ciklina D1 u jezgru što je značajniji pokazatelj agresivnijeg ponašanja tumora. Lee i sur. (2010) su utvrdili značajniju citoplazmatsku izraženost ciklina D1 kod papilarnih u odnosu na folikularne karcinome štitnjače. Značajna korelacija ciklina D1 s ostalim parametrima veličine tumora, dobi bolesnika te proširenošću bolesti na drugi režanj nije pronađena, što se podudara s literaturom (Weinberger i sur. 2007, Pešutić-Pisac i sur. 2008).

Slabija izraženost proteina p27 u stanicama karcinoma potvrđena je i u našem istraživanju iako svega 10% karcinoma nije pokazivalo izraženost p27. Papilarni mikrokarcinomi koji s intraglandularnom diseminacijom te metastazama imali su slabije izražen p27 u jezgri dok i citoplazmi iako se razlike u izraženosti p27 između metastatskih i ne-metastatskih karcinoma nisu bile statistički značajne. Taj podatak potvrdio je jedino Lee

i sur. (2010) dok su ostala istraživanja pokazala značajnu korelaciju p27 s pojavom metastaza ().

Značajna korelacija slabije izraženosti p27 s veličinom tumora u našem istraživanju, potvrdila je rezultate istraživanja Rodolica i sur. (2004) koji su također pokazali da se debljina tumora i mogućnost pojave metastaza mijenja s postotkom p27 pozitivnih stanica. Rezultati njihovog istraživanja jasno su pokazali da je veličina tumora, povećana izražajnost ciklina D1, debljina (>5 mm), te intreakcija između p27 i debljine tumora bitni, neovisni pokazatelji metastaza limfnih čvorova. Izraženost p27 nije u korelaciji s dobi i spolom bolesnika.

Rezultati našeg istraživanja pokazali su korelaciju jače izraženosti ciklina D1 u jezgri sa padom izraženosti p27 u jezgri i citoplazmi. Kao što navode slični rezultati drugih istraživanja ta dva proteina su u međusobnoj obrnutoj korelaciji jer je p27 inhibitor ciklina D1 (Wong i sur. 2001). Istraživanja su pokazala da pojačano lučenje ciklina D1 i slabije lučenje p27 predviđa metastaziranje tumora u limfne čvorove (Pešutić-Pisac i sur. 2008). Analizom prekomjerne izraženosti ciklina D1 te p27 kod papilarnih mikrokarcinoma s metastazama i bez njih, dokazano je da kod metastazirajućeg papilarnih mikrokarcinoma ekspresija ciklina D1 je povećana dok je ekspresija p27 znatno manja nego kod nemetastazirajućeg papilarnih mikrokarcinoma (Khoo i sur. 2009, Rodolico i sur. 2004). Ono što je zanimljivo u našem istraživanju je značajna korelacija citoplazmatske izraženosti p27 s ciklinom D1 u jezgri. Prema oskudnoj literaturi pretpostavlja se da citoplazmatsko nakupljanje p27 podatak koji upućuje na modifikacije p27 (npr. fosforilacija (Vasko i sur. 2004, Lee i sur. 2010).

Naše istraživanje analize izraženost ciklina D1 i p27 kao mogućih biljega agresivnijeg ponašanja papilarnog mikrokarcinoma štitnjače pokazalo je da vrlo rano u procesu karcinogeneze dolazi do poremećaja regulacije staničnog ciklusa. Ipak, te promjene nisu još dovoljno izražene da bi kod malih tumora pokazale statističku značajnost. U svakom slučaju potrebno je preciznije odrediti granične vrijednosti očitavanja izraženosti kako bi se istraživani proteini mogli primijeniti kao pomoć u dijagnostici.

5. ZAKLJUČCI

- Utvrdili smo da dob i spol bolesnika nisu pokazali značajnu korelaciju s veličinom tumora, lokalizacijom tumora niti s pojavom metastaza.
- Primarni tumori s metastazama bili su prosječno nešto veći (8,4 mm) u odnosu na veličinu tumora bez metastaza (7,5 mm) iako ne statistički značajno
- Pojava intraglandularne diseminacije u drugi režanj štitnjače značajan je pokazatelj agresivnog ponašanja tumora i pojave metastaza u regionalne limfne čvorove vrata
- Izraženost p27 u jezgri pokazala je značajnu negativnu korelaciju s veličinom tumora
- Izraženost ciklina D1 u jezgri pokazala je značajnu negativnu korelaciju s izraženošću proteina p27 u jezgri i s izraženošću p27 u citoplazmi
- Kod papilarnog mikrokarcinoma štitne žlijezde izraženost ciklina D1 i p27 nije u statistički značajnoj korelaciji s pojavom metastaza iako je vidljivo da je došlo do potemećaja u izraženosti ciklina D1 i p27

6. LITERATURA

Al-Brahim N. i Asa L.S. (2006): Papillary thyroid carcinoma. Arch Pathol Lab Med **130**: 1057-62.

American Cancer Society (ACS). Cancer Facts and Figures 2012. Preuzeto 10. kolovoza 2012. Dostupno na:

<http://www.cancer.org/acs/groups/content/@epidemiologysurveillance/documents/document/acspc-031941.pdf>

Bilimoria K.Y., Bentrem D.J., Ko C.Y., Stewart A.K., Winchester D.P., Talamonti M.S., Sturgeon C. (2007): Extent of surgery affects survival for papillary thyroid cancer. Ann Surg **246**: 375-84.

Bradly DP, Reddy V, Prinz RA, Gattuso P. (2009): Incidental papillary carcinoma in patients treated surgically for benign thyroid diseases. Surgery **146**(6):1099-104.

Cheema Y., Olson S., Elson D., Chen E. (2006): What is the biology and optimal treatment for papillary microcarcinoma of the thyroid? J Surg Res **134**(2): 160-2.

Damjanov I., Jukić S. (2004): Specijalna patologija. Zagreb, Medicinska naklada, str. 497-499. NAZIV POGLAVLJA

De Falco M., Fedele V., De Luca L., Penta R., Cottone G., Cavallotti I., Laforgia V., De Luca A. (2004): Evaluation of cyclin D1 expression and its subcellular distribution in mouse tissues. J Anat **205**: 405-12.

DeLellis R.A., Lloyd R.V., Heitz P.U., Eng C. (2004): World Health Organization Classifications of Tumours: Pathology and Genetics of Tumours of Endocrine Organs. Lyon (FR): IARC Press, str. 50-66.

Fleischmann A., Saxer-Sekulić N., Zlobec I., Sauter G., Thalmann G.N. (2011): High-level cytoplasmic cyclin D1 expression in lymph node metastases from prostate cancer independently predicts early biochemical failure and death in surgically treated patients. Histopathology **5**: 781-89.

Hrvatski zavod za javno zdravstvo (HZJZ). Registar za rak. Incidencija raka u Hrvatskoj 2009. Pristupljeno 13. srpnja 2012. Dostupno na: <http://www.hzjz.hr/rak/bilten2009/tablicaB30-2009.pdf>

Ilyin G.P., Glaise D., Gilot D., Baffet G., Guguen-Guillouzo C. (2003): Regulation and role of p21 and p27 cyclin-dependent kinase inhibitors during hepatocyte differentiation and growth. *Am J Physiol Gastrointest Liver Physiol* **285**: 115-27.

Ito Y, Takashi Uruno, Yuuki Takamura, Akihiro Miya, Kaoru Kobayashi, Fumio Matsuzuka, Kanji Kuma, Akira Miyauchi (2005): Papillary Microcarcinomas of the Thyroid with Preoperatively Detectable Lymph Node Metastasis Show Significantly Higher Aggressive Characteristics on Immunohistochemical Examination. *Oncology* 68:87-96

Junqueira L. C. i Carneiro J. (2005): Osnove histologije, udžbenik i atlas prema 10. američkom izdanju. Zagreb, Školska knjiga, str. 469-76.

Khoo Mark L.C., Beasley Nigel J.P., Ezzat S., Freeman L. J., Asa Sylvia L. (2002): Overexpression of cyclin D1 and Underexpression of p27 predict lymph node metastases in papillary thyroid carcinoma. *J Clin Endocrinol Metab* **87**(4): 1814-18.

Kondo T., Ezzat S., Asa S.L. (2006): Pathogenetic mechanisms in thyroid follicular-cell neoplasia. *Nat Rev Cancer* **6**: 292-306.

Lee S.H., Lee J.K., Jin S.M., Lee K.C., Sohn J.H., Chae S.W., Kim D.H. (2010): Expression of cell-cycle regulators (cyclin D1, cyclin E, p27^{kip1}, p57^{kip2}) in papillary thyroid carcinoma. *Otolaryng Head Neck* **142**: 332-7.

Liang J., Shao H.S., Han K., Slingerland J.M. (2003): Regulation of p27 -mediated cyclin D1-CDK4 assembly by PKB through multisite phosphorylation. *EMBO J* **20**: 6672-82.

Lin J.D. (2008): Thyroglobulin and human thyroid cancer. *Clin Chim Acta* **388**: 15-21.

Londero C.S., Godballe C., Krogdahl A., Bastholt L., Specht L., Sorensen C.H., Baymler Pedersen H., Pedersen U., Christiansen P.(2008): Papillary microcarcinoma of the thyroid

gland: Is the immunohistochemical expression of cyclin D1 or galectin-3 in primary tumour an indicator of metastatic disease? *Acta Oncol* **47**: 451-7.

Mattioli F., Masoni F., Ponti G., Rossi G., Molteni G., Alicandri-Ciufelli M., Presutti L. (2008): "Collision" metastasis from unknown primary squamous cell carcinoma and papillary microcarcinoma of thyroid presenting as lateral cervical cystic mass. *Auris Nasus Larynx* **1138**: 01-04.

Mazzaferri E.L., Jhiang S.M. (1994): Long-term impact of initial surgical and medical therapy on papillary and follicular thyroid cancer. *Am J Med* **5**: 418-28.

McNicol A.M. (2007): Pathology of thyroid tumours. *Surgery* **11**: 458-62

Mechanick J.I., Carpi A. (2008): Thyroid cancer: The impact of emerging technologies on clinical practice guidelines. *Biomed Pharmacother* **62**(8): 554-8.

Moretti F., Nanni S., Pontecorvi A. (2000): Molecular pathogenesis of thyroid nodules and cancer. *Baillieres Clin Endocrinol Metab* **4**: 517-39.

Motti M.L., Califano D., Troncone G., De Marco C., Migliaccio I, Palmieri E., Pezzullo L., Palombini L., Fusco A., Viglietto G. (2005): Complex regulation of the cyclin-dependent kinase inhibitor p27kip1 in thyroid cancer cells by the PI3K/AKT pathway. Regulation of p27kip1 expression and localization. *Am J Pathol* **166** (3): 737-49.

National Comprehensive Cancer Network (NCCN). Clinical Practice Guidelines in Oncology. Thyroid carcinoma. Preuzeto 5. srpnja 2012. Dostupno na: http://www.nccn.org/professionals/physician_gls/PDF/thyroid.pdf.

Noguchi S., Yamashita H., Uchino S., Watanabe S. (2008): Papillary mikrokarcinoma. *World J Surg* **32**: 747-53.

Park Y.J., Kwak S.H., Kim C.D., Kim H., Choe G., Park Do J., Jang H.C., Park S.H., Cho B.Y., Park S.Y. (2007): Diagnostic value of galectin-3, HMBE-1, cytokeratin 19, high molecular weight cytokeratin, cyclin D1 and p27 in the differential diagnosis of thyroid nodules. *J Korean Med Sci* **22**: 621-28.

Pelegriti G., Scollo C., Lumera G., Regalbuto C., Vigneri R., Belfiore A. (2003): Clinical behavior and outcome of papillary thyroid cancers smaller than 1.5 cm in Diameter: Study of 299 cases. *J Clin Endocrinol Metab* **89**: 3713-20.

Pelizzo M.R., Merante Boschini I., Toniato A, Pagetta C, Casal Ide E, Mian C, et al. (2008): Diagnosis, treatment, prognostic factors and long-term outcome in papillary thyroid carcinoma. *Minerva Endocrinol* **33**(4): 359-79.

Pelizzo M.R., Merante Boschini I., Toniato A., Piotto A., Bernante P., Pagetta C., Pampin L., Rubello D. (2006): Papillary thyroid microcarcinoma (PTMC): Prognostic factors, management and outcome in 403 patients. *EJSO* **32**: 1144-1148.

Pešutić-Pisac V., Punda A., Glunčić I., Bedeković V., Pranić-Kragić A., Kunac N. (2008): Cyclin D1 and p27 expression as prognostic factor in papillary carcinoma of the thyroid: association with clinicopathological parameters. *Croat Med J* **49**: 643-46.

Pignatoro L., Sambataro G., Pagani D., Pruneri G. (2005): Clinico-prognostic value of D-type cyclins and p27 in laryngeal cancer patients : a review. *Acta Otorhinolaryngol Ital* **25**: 75-85.

Rodolico V., Aragona F., Cabibi D., Di Bernardo C., Di Lorenzo R., Gebbia N., Gulotta G., Leonardi V., Ajello F. (2004): Overexpression of cyclin D1 and interaction between p27 and tumor thickness predict lymphnode metastases occurrence in lower lip squamous cell carcinoma. *Oral Oncol* **41**: 268-75.

Roh JL, Kim JM, Park CI. (2011): Central lymph node metastasis of unilateral papillary thyroid carcinoma: patterns and factors predictive of nodal metastasis, morbidity, and recurrence. *Ann Surg Oncol* **18**(8):2245-50.

Rosenbaum MA, McHenry CR. (2009): Contemporary management of papillary carcinoma of the thyroid gland. *Expert Rev Anticancer Ther* **9**(3): 317-29.

Sabino de Matos P. (2008): Thyroid epithelial tumours. *Diagn Histopathol* **14**: 236-46.

Sakofaras G.H., Giotakis J., Stafyla V. (2005): Papillary thyroid microcarcinoma: A surgical perspective. *Cancer Treat Rev* **31**: 423-38.

Segev D.L., Umbricht C., Zeiger M.A. (2003): Molecular pathogenesis of thyroid cancer. *Surg Oncol* **12**: 69-90.

Sherr J.C. (2000): The pezcoller lecture: cancer cell cycles revisited. *Cancer Res* **60**: 3689-95.

Simpson K.W., Albores-Saavedra J. (2007): Unusual findings in papillary thyroid microcarcinoma suggesting partial regression: a study of two cases. *Ann Diagn Pathol* **11**: 97-102.

Sugino W.N., Mimura T., Nagahama M., Kitagawa W., Shibuya H., Ohkuwa K., Nakayama H., Hirakawa S., Yukawa N., Rino Y., Masuda M., Ito K. (2009): Treatment strategy of papillary thyroid carcinoma in children and adolescents: clinical significance of the initial nodal manifestation. *Ann Surg Oncol* **16**: 3442-9.

Šamija I., Lukač J., Kusić Z. (2010): Bolesti štitnjače – racionalna dijagnostika. Zagreb, Medicinska naklada, str. 55- 64.

Vasko V., Saji M., Hardy E., Kruhlak M., Larin A., Savchenko V., Miyakawa M., Isozaki O., Murakami H., Tsushima T., Burman K.D., Micco C., Ringel M.D. (2004): Akt activation and localization correlate with tumour invasion and oncogene expression in thyroid cancer. *J Med Genet* **41**: 161-70.

Visone R., Russo L., Pallante P., De Martino I., Ferraro A., Leone V., Borbone E., Petrocca F., Alder H., Croce C.M., Fusco A. (2007): MicroRNAs (miR)-221 and miR-222, both overexpressed in human thyroid papillary carcinomas, regulate p27 protein levels and cell cycle. *Endocr-Relat Cancer* **14**: 791-8.

Wada N., Sugino K., Mimura T., Nagahama M., Kitagawa W., Shibuya H., Ohkuwa K., Nakayama H., Hirakawa S., Yukawa N., Rino Y., Masuda M., Ito K. (2009): Treatment strategy of papillary thyroid carcinoma in children and adolescents: Clinical significance of the initial nodal manifestation. *Ann Surg Oncol* **16**(12): 3442-9.

Wong Sze Chuen C., Chan John K.C., Lee K.C., Hsiao W.L. (2001): Differential expression of p16/p21/p27 and cyclin D1/D3, and their relationships to cell proliferation, apoptosis and tumor progression in invasive ductal carcinoma of the breast. *J Pathol* **194**: 35-42.

Zuo H., Tang W., Yasuoka H., Nakamura Y., Ito Y., Miyauchi A., Kakudo K. (2007): A review of 227 cases of small papillary thyroid carcinoma. *EJSO* **33**: 370-5.