

# Ekspresija proteina SALL4 i HOXA9 u tumoru zametnih stanica sjemenika čovjeka

---

Zovko, Dragana

Master's thesis / Diplomski rad

2022

Degree Grantor / Ustanova koja je dodijelila akademski / stručni stupanj: **University of Zagreb, Faculty of Science / Sveučilište u Zagrebu, Prirodoslovno-matematički fakultet**

Permanent link / Trajna poveznica: <https://um.nsk.hr/um:nbn:hr:217:564943>

Rights / Prava: [In copyright](#)/[Zaštićeno autorskim pravom.](#)

Download date / Datum preuzimanja: **2024-11-22**



Repository / Repozitorij:

[Repository of the Faculty of Science - University of Zagreb](#)



Sveučilište u Zagrebu  
Prirodoslovno-matematički fakultet  
Biološki odsjek

Dragana Zovko

**Ekspresija proteina SALL4 i HOXA9 u  
tumoru zametnih stanica sjemenika čovjeka**

Diplomski rad

Zagreb, 2022.

University of Zagreb

Faculty of Science  
Department of Biology

Dragana Zovko

**Expression of SALL4 and HOXA9 proteins  
in human testicular germ cell tumour**

Master thesis

Zagreb, 2022.

Ovaj rad je izrađen u Grupi za istraživanje epigenetičkih biomarkera (epiMark) Laboratorija za epigenetiku i molekularnu medicinu na Zavodu za medicinsku biologiju Medicinskog fakulteta Sveučilišta u Zagrebu, pod voditeljstvom izv. prof. dr. sc. Nina Sinčića, te suvoditeljstvom doc. dr. sc. Sofie Ane Blažević. Ovaj rad financiran je u okviru znanstvenog projekta KK.01.1.1.01.0008 (Znanstveni centar izvrsnosti za reproduktivnu i regenerativnu medicinu, *European Regional Development Fund*, EU) i znanstvenog projekta UIP-2017-05-8138 (Hrvatska zaklada za znanost, HR). Rad je predan na ocjenu Biološkom odsjeku Prirodoslovno-matematičkog fakulteta Sveučilišta u Zagrebu radi stjecanja zvanja magistra eksperimentalne biologije.

# TEMELJNA DOKUMENTACIJSKA KARTICA

---

Sveučilište u Zagrebu  
Prirodoslovno-matematički fakultet  
Biološki odsjek

Diplomski rad

## Ekspresija proteina SALL4 i HOXA9 u tumoru zametnih stanica sjemenika čovjeka

Dragana Zovko

Rooseveltove trg 6, 10000 Zagreb, Hrvatska

Tumori zametnih stanica sjemenika (TGCT, engl. *testicular germ cell tumor*) su raznolika skupina neoplazmi koju možemo podijeliti na seminome i neseminome. Seminomi su najčešći oblik TGCT-a, a prezentiraju se homogenom populacijom nediferenciranih tumorskih stanica. Neseminomi obuhvaćaju četiri histološka podtipa: embrionalni karcinom, koriokarcinom, tumor žumanjčane vreće i teratom. Smatra se da (mikro)okolišni i (epi)genetički čimbenici dovode do njihovog razvoja. Za detekciju pojedinih histoloških podtipova te zbog postavljanja precizne dijagnoze koriste se biomarkeri. Budući da postojeći biomarkeri nisu dovoljno osjetljivi i specifični, znanstvena istraživanja i klinička praksa ukazuju na potrebu razvoja novih preciznijih biomarkera. U ovom radu istražen je potencijal antigena SALL4 i HOXA9 kao dijagnostičkih tkivnih biomarkera. Koristila sam metode histološkog bojenja, imunohistokemiju, morfometriju te statistički obradila podatke. Prema dobivenim rezultatima dokazana je značajna razina ekspresije antigena SALL4 u embrionalnom karcinomu, tumoru žumanjčane vreće, seminomu te u neoplaziji zametnih stanica *in situ* te HOXA9 u svim komponentama TGCT-a kao i u zdravom tkivu, osobito u koriokarcinomu i teratomu. Kombinacijom bojenja oba antigena možemo detektirati sve histološke podtipove TGCT-a.

(41 stranica, 12 slika, 4 tablice, 44 literaturnih navoda, jezik izvornika: hrvatski)

Rad je pohranjen u Središnjoj biološkoj knjižnici

Ključne riječi: biomarkeri, imunohistokemija, tumori sjemenika, seminom, neseminom

Voditelj: Izv. prof. dr. sc. Nino Sinčić

Suvoditelj: Doc. dr. sc. Sofia Ana Blažević

Ocjenitelji:

Izv. prof. dr. sc. Duje Lisičić

Izv. prof. dr. sc. Jasna Lajtner

Prof. dr. sc. Nada Oršolić

Rad prihvaćen: 10.02.2022.

## BASIC DOCUMENTATION CARD

---

University of Zagreb  
Faculty of Science  
Department of Biology

Master Thesis

# Expression of SALL4 and HOXA9 proteins in human testicular germ cell tumour

Dragana Zovko

Rooseveltova trg 6, 10000 Zagreb, Hrvatska

Testicular germ cell tumors (TGCTs) are a diverse group of neoplasms that can be divided into seminomas and nonseminomas. Seminomas are the most common form of TGCT, and are presented as homogeneous population of undifferentiated tumor cells. Nonseminomas include four histological subtypes: embryonal carcinoma, choriocarcinoma, yolk sac tumor, and teratoma. (Micro)environmental and (epi)genetic factors are thought to lead to their development. Biomarkers are used to detect different histological subtypes and to make an accurate diagnosis. Because existing biomarkers are not sensitive and specific enough, scientific research and clinical practice point to the need to develop new, more precise biomarkers. In this thesis, the potential of SALL4 and HOXA9 antigens as diagnostic tissue biomarkers was investigated. I used histological staining methods, immunohistochemistry, morphometry and statistically processed the data. According to the obtained results, a significant level of SALL4 antigen expression was demonstrated in embryonal carcinoma, yolk sac tumor, seminoma and in germ cell neoplasia *in situ*. HOXA9 was demonstrated in all components of TGCT and healthy tissue, especially in choriocarcinoma and teratoma. By combining the staining of both antigens, we can detect all histological subtypes of TGCTs.

(41 pages, 12 figures, 4 tables, 44 references, original in: Croatian)

Thesis is deposited in Central Biological Library.

Keywords: biomarkers, immunohistochemistry, testicular tumors, seminoma, nonseminoma

Supervisor: dr. Nino Sinčić, Assoc. Prof.

Co-supervisor: dr. Sofia Ana Blažević, Asst. Prof.

Reviewers:

dr. Duje Lisičić, Assoc. Prof.

dr. Jasna Lajtner, Assoc. Prof.

dr. Nada Oršolić, Prof.

Thesis accepted: 10.02.2022.

## Sadržaj

1. UVOD .....	1
1.1 Tumori zametnih stanica sjemenika.....	1
1.1.1 Embrionalni karcinom.....	2
1.1.2 Tumor žumanjčane vreće .....	4
1.1.3 Koriokarcinom .....	5
1.1.4 Teratom .....	6
1.1.5 Mješoviti oblik tumora zametnih stanica .....	7
1.2 Razvoj i podrijetlo tumora zametnih stanica sjemenika .....	7
1.3 Faktori rizika za razvoj tumora zametnih stanica sjemenika .....	9
1.4 Klasifikacija TGCT-a.....	12
1.5 Dijagnostika i liječenje .....	12
1.6 Biomarkeri .....	14
1.6.1 Alfa fetoprotein.....	15
1.6.2 Beta humani korionski gonadotropin.....	16
1.6.3 Laktat dehidrogenaza .....	17
1.7 MicroRNA .....	17
1.8 Suvremeni biomarkeri TGCT-a .....	18
1.8.1 SALL4.....	18
1.8.2 HOXA9 .....	19
1.9 Cilj rada.....	20
2. MATERIJALI I METODE .....	21
2.1 Materijali.....	21
2.2 Metode .....	21
2.2.1 Rezanje histoloških blokova na mikrotomu .....	21
2.2.2 Bojenje hemalaun-eozinom.....	21
2.2.3 Morfometrijska analiza .....	22
2.2.4 Imunohistokemijsko bojenje .....	22
2.2.5 Imunohistološka analiza.....	24
2.2.6 Statistička obrada .....	25
3. REZULTATI.....	26
3.1. Rezultati morfometrijske analize .....	26
3.2. Rezultati imunohistokemijske analize antigena SALL4 .....	29
3.3. Rezultati imunohistokemijske analize antigena HOXA9 .....	31
4. RASPRAVA .....	34
5. ZAKLJUČAK.....	36
6. LITERATURA .....	37
7. ŽIVOTOPIS.....	41

## POPIS KRATICA

**AFP** - alfa fetoprotein

**βHCG** - beta-humani korionski gonadotropin

**BSA** – (engl. *Bovine Serum Albumin*) goveđi serumski albumin

**CH** - (engl. *Choriocarcinoma*) koriokarcinom

**CIS** – (engl. *carcinoma in situ*) unutar tkivni karcinom

**CT** – (engl. *computed tomography*) računalna tomografija

**ctDNA** - cirkulirajuća DNA

**EC** – (engl. *embryonal carcinoma*) embrionalni karcinom

**ECC** - (engl. *embryonal carcinoma cell*) stanice embrionalnog karcinoma

**ESC** - (engl. *embryonic stem cell*) embrionalna matična stanica

**GCNIS** – (engl. *germ cell neoplasia in situ*) neoplazija zametnih stanica *in situ*

**GCT** - (engl. *germ cell tumor*) tumor zametnih stanica

**HE** – hemalaun - eozin

**HOX geni** – podskup homeobox gena

**HOXA9** - Homeobox protein Hox-A9, protein koji je kod ljudi kodiran genom *HOXA9*

**HT** – (engl. *Healthy tissue*) zdravo tkivo

**IGCNU** – (engl. *intratubular germ cell neoplasia*) intratubularna neoplazija zametnih stanica *in situ*

**IHC** - imunohistokemija

**INT** – intersticij sjemenika

**IT** – (engl. *immature teratoma*) nezreli oblik teratoma

**LDH** - laktat dehidrogenaza

**MGCT** – (engl. *mixed germ cell tumor*) miješani oblik tumora zametnih stanica

**MRI** – (engl. *Magnetic resonance imaging*) magnetska rezonancija

**MT** – (engl. *mature teratoma*) zreli oblik teratoma

**NS** - neoseminom

**PGC** - (engl. *primordial germ cells*) primordijalne zametne stanice

**SALL4** – (engl. *Sal-like protein 4*) transkripcijski faktor kojeg kodira *Spalt-like* član gena (SALL)



**SE** - seminom

**SNP** – (engl. *single-nucleotide polymorphism*) jednonukelotidni polimorfizam

**TBS** - (engl. *Tris-Buffered Saline*)

**TE** – (engl. *teratoma*) teratom

**TGCT** – (engl. *testicular germ cell tumor*) tumor zametnih stanica testisa

**YST** – (engl. *yolk sac tumor*) tumor žumanjčane vreće

## 1. UVOD

Tumor zametnih stanica sjemenika (TGCT, engl. *testicular germ cell tumor*) je najčešća vrsta novotvorine koja se pojavljuje kod muške populacije u dobi od 15 do 45 godina (Batoool i sur., 2019; Shen i sur., 2018). Rak sjemenika predstavlja 1 % do 1,5 % neoplazija kod muškaraca i 5 % uroloških tumora općenito (Sarici i sur., 2013). Iako čine nizak postotak u odnosu na sve druge tumore, pogađaju muškarce u najreproduktivnijem razdoblju života (Batoool i sur., 2019). U mnogim zemljama od sredine 20. stoljeća incidencija TGCT-a raste iz nepoznatih razloga. Puno češće obolijevaju muškarci europskog podrijetla (Ghazarian i sur., 2017; Buljubašić i sur., 2018; Baird i sur., 2018). 2018. dijagnosticirano je preko 71.000 slučajeva raka sjemenika te je jedna trećina oboljelih bila iz Europe (Krašić i sur., 2020), a najveća incidencija je na sjeveru Europe (Dearnaley, 2001).

U Sjedinjenim Američkim Državama rak sjemenika je mnogo češći kod muškaraca europskog podrijetla, kao što je i spomenuto ranije (6,9 oboljelih pojedinaca od 100.000 muškaraca) u odnosu na afroamerikance (1,2 oboljeli pojedinac od 100.000 muškaraca) (Cheng i sur., 2018). Prema GLOBOCAN (engl. *Global Cancer Observatory*) 2008 pojavnost će se do 2040. narasti za 85.635 slučajeva godišnje na svjetskoj razini. Iako je stopa izlječenja iznad 95 % budući da su strategije i način liječenja napredovali, Hrvatska bilježi porast mortaliteta (Raos i sur., 2020) te se smatra da će do 2025. svaki stoti muškarac u RH obolijevati od TGCT-a. TGCT čine 95 % svih slučajeva raka sjemenika, a proizlaze iz istog prekursora tj. od primordijalne zametne stanice (PGC, engl. *primordial germ cells*) (Krašić i sur., 2020).

### 1.1 Tumori zametnih stanica sjemenika

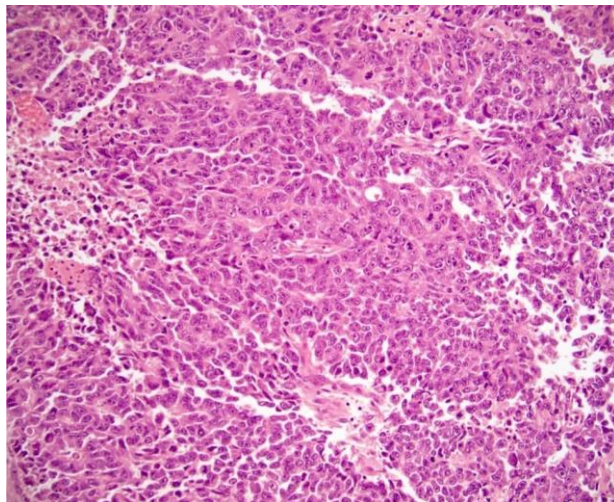
TGCT je veoma heterogena skupina neoplazmi koja je podijeljena u seminome (SE) i neseminome (NS). Čisti SE su češći i čine 55 % od ukupno oboljelih muškaraca sa srednjom životnom dobi od 35 godina, a prezentiraju se homogenom populacijom nediferenciranih tumorskih stanica. NS ima 45 % bolesnika, a srednja životna dob oboljelih je 25 godina (Elzinga –Tinke i sur., 2014; Woldu i sur. 2017; Raos i sur., 2020). U oko 10 % slučajeva SE i NS stanice istovremeno su prisutne u istom sjemeniku što rezultira tzv. mješovitim oblikom (MGCT, engl. *mixed germ cell tumor*) (Baroni i sur., 2019). NS čine četiri histološka podtipa: embrionalni karcinom (EC, engl. *embryonal carcinoma*), tumor žumanjčane vreće (YST, engl. *yolk sac tumor*), koriokarcinom (CH, engl. *choriocarcinoma*) i teratom (TE) (Sheikine i sur.,

2012). Podtipovi NS uglavnom se pojavljuju kao mješoviti tumori zametnih stanica sastavljeni od različitih podtipova (Raos i sur., 2020).

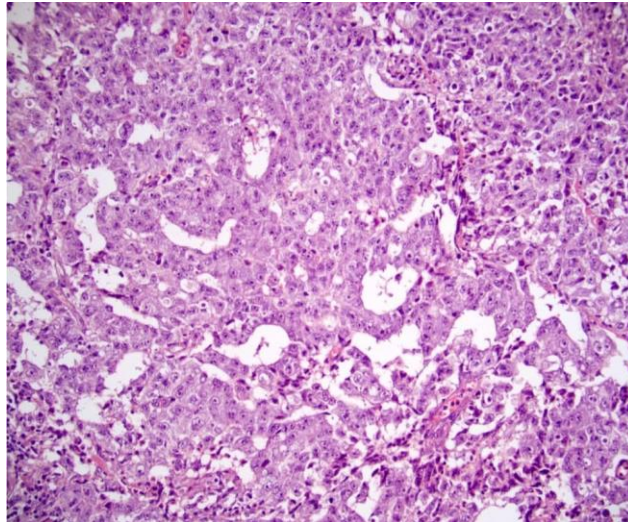
### 1.1.1 Embrionalni karcinom

EC je drugi najčešći oblik tumora zametnih stanica (GCT, engl. *germ-cell tumor*). Javlja se u čistom obliku ili kao komponenta mješovitog TGCT-a. 1946. EC je opisan kao karakterističan podtip neoplazmi sjemenika, a opisan je 40 godina nakon SE. Smatra se da ima tri glavna uzorka: žljezdani, čvrsti i papilarni (Kao i sur., 2014). Sastoji se od stanica embrionalnog karcinoma (ECCs) koje su slične embrionalnim matičnim stanicama (ESC). ECC se mogu diferencirati duž embrionalne linije u TE ili duž ekstraembrionalne linije u YST ili CH (Raos i sur., 2020).

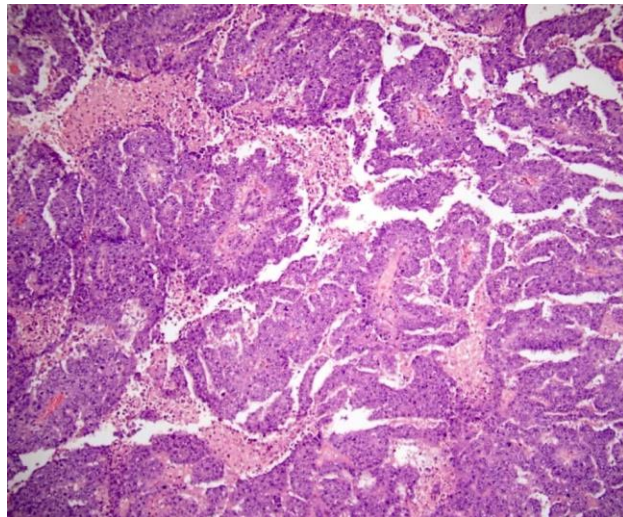
Karakteristične citološke značajke su stanice s velikim, pleomorfnim vezikularnim jezgrama koje imaju jednu ili više velikih jezgri, gustu amfofilnu citoplazmu, loše definirane citoplazmatske membrane, brojne mitotičke figure i česta apoptotska tijela (Kao i sur., 2014).



Slika 1. Radikalna orhidektomija s embrionalnim karcinomom koja pokazuje čvrsti uzorak stanica (<https://www.pathologyoutlines.com/topic/testisembryonal.html>).



Slika 2. Radikalna orhidektomija s embrionalnim karcinomom koja pokazuje žljezdani rast (<https://www.pathologyoutlines.com/topic/testisembryonal.html>).



Slika 3. Radikalna orhidektomija s embrionalnim karcinomom koja pokazuje papilarni rast (<https://www.pathologyoutlines.com/topic/testisembryonal.html>).

EC ima tendenciju brzog širenja, a recidivira u 33 % slučajeva nakon operacije i kemoterapija. Visoke razine ljudskog korionskog gonadotropina beta ( $\beta$ HCG) i alfa fetoproteina (AFP) u krvi ukazuju na EC (Mahesh i sur., 2017).

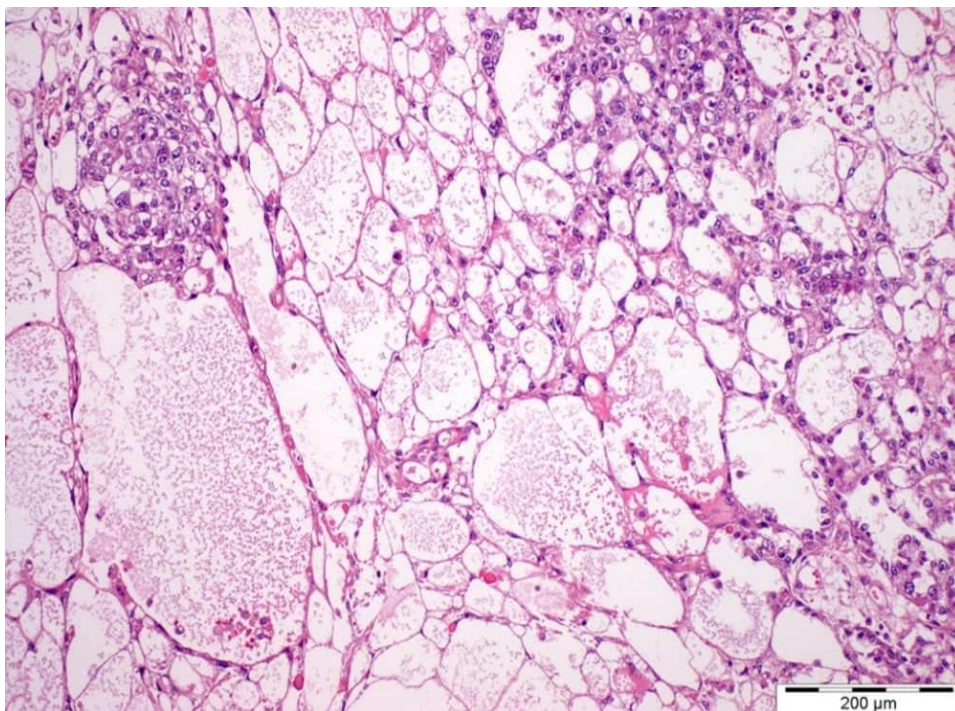


### 1.1.2 Tumor žumanjčane vreće

YST (poznat i kao tumor endodermalnog sinusa) je maligni tumor zametnih stanica. Histološki nalikuje mezenhimu primitivne žumanjčane vreće. Pojavljuje se najčešće kod djece mlađe od 3 godine, ali u toj dobi ima dobru prognozu. Pojavljuju se kod oba spola u jajnicima, sjemenicima ili drugim dijelovima tijela (Kattuo i Kumar, 2021).

U usporedbi sa čistim tipom kod dojenčadi i male djece, kod odraslih se YST često nalazi u kombinaciji s drugim vrstama tumora zametnih stanica (npr. TE i EC). Pacijenti s YST imaju znakove i simptome ovisno o mjestu raka, a kod sjemenika nemaju specifične simptome osim mase sjemenika (Kattuo i Kumar, 2021).

YST karakteriziraju: klasteri stanica različite veličine, povremene glomeruloidne strukture, metakromatski materijal bazalne membrane, velike stanice, mukoidna pozadina itd. (Choudhury i sur., 2015).



Slika 4. Postpubertetski tip YST; mikrocistični uzorak, formiranje arhitekture nalik paukovoju mreži, spajanje cisti u makrocistične uzorke (<https://www.pathologyoutlines.com/topic/testisyst.html>).

Gotovo svi slučajevi YST su pozitivni na AFP, ali nije specifičan biomarker budući da se pojavljuje i kod drugih tumora. Kod MGCT, nalazi biopsije mogu biti negativni na YST

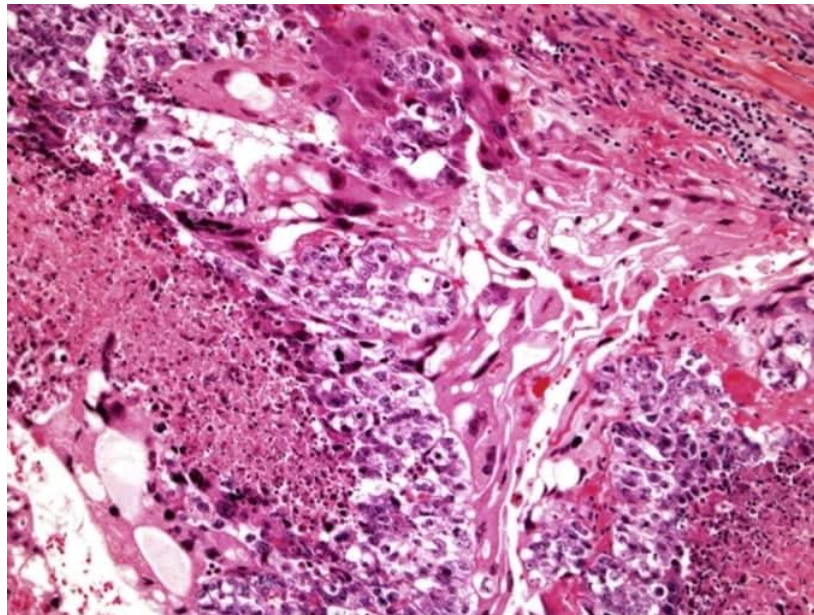
budući da su oni obično ograničeni na malim malignim žarištima unutar većeg tumora. Pozitivnim bojenjem na AFP potvrđuje se prisutnost YST unutar drugog tumora zametnih stanica (Kattuo i Kumar, 2021).

### 1.1.3 Koriokarcinom

CH je maligni tumor zametnih stanica, a pacijenti s ovom dijagnozom zahtijevaju rano agresivno liječenje kako bi se povećale šanse za preživljavanjem. Karakteriziran je veoma visokim razinama  $\beta$ HCG-a u serumu te ranim i difuznim metastazama (Railley i Pagliaro, 2015).

U usporedbi s drugim tumorima zametnih stanica sjemenika, liječenje CH-a može biti veoma izazovno upravo zbog njegovog maligniteta i rijetke pojavnosti. Zbog toga je jako važno na vrijeme provesti odgovarajuću obradu uključujući CT prsnog koša, abdomena i zdjelice te MRI mozga (Railley i Pagliaro, 2015).

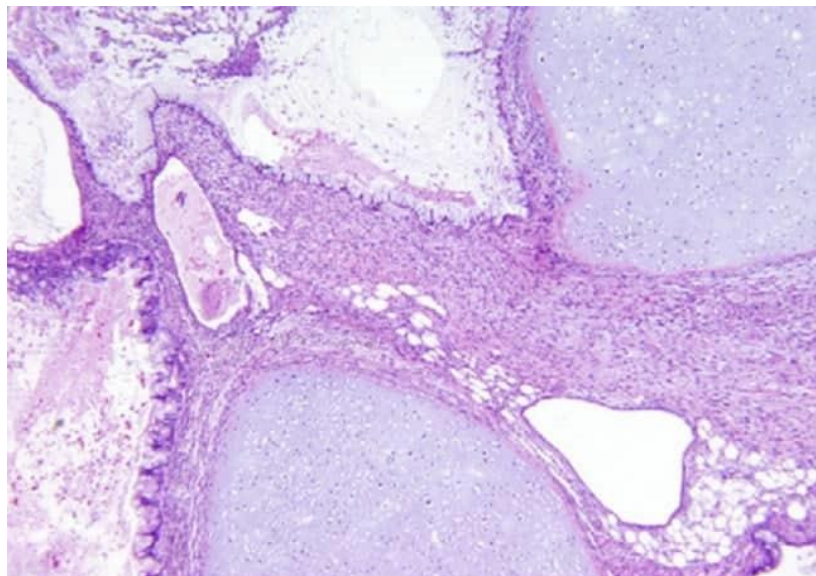
Mikroskopski, CH je dvofaznog izgleda sa skupinama mononuklearnih trofoblasta (citrifoblasti i intermedijarni trofoblasti) i sincitiotrofoblasta s više jezgri koji često obavijaju ili prekrivaju mononuklearne stanice. Izraženo je krvarenje i nekroza, osobito u središtu mase te česta je vaskularna invazija (Humphrey, 2014).



Slika 5. CH s višejezgrenim sincitiotrofoblastima i jednojezgrenim citotrofoblastima. Prisutna je i tumorska nekroza (Humphrey, 2014).

#### 1.1.4 Teratom

TE su najčešći tumori zametnih stanica kod djece klasificirani kao nezreli (IT), zreli (MT) i maligni. Imaju heterogen epidemiološki, patološki i klinički obrazac u djetinjstvu i adolescenciji, koji se odnose na drugačije biološko ponašanje bolesti. Razvijaju se iz totipotentnih primordijalnih stanica koje su dijelom izgubile svoj genomski utisak. MT je češći od IT te se sakrokokcigealni teratom javlja uglavnom kod novorođenčadi i dojenčadi, TE sjemenika u prvih pet godina života, a TE jajnika kod starije djece do 15 godina. I zreli i nezreli oblik su nemaligna tkiva, ali unatoč benignom histološkom izgledu ovih lezija, za malu skupinu pacijenata može biti fatalna. Maligne stanice mogu se pojaviti kao druge histološke podvrste zametnih stanica ili kao somatska diferencijacija nazvana teratom s malignom somatskom komponentnom (Terenziani i sur., 2015). Iako čisti TE u pretpubertetskom razdoblju imaju benigni klinički tijek, kod odraslih su metastaze prijavljene u 29 % do 76 % slučajeva (Carver i sur., 2007).



Slika 6. TE s različitim vrstama elemenata zrelog tkiva uključujući epitel enteričkog tkiva, hrskavicu, glatke mišiće i masno tkivo (Carver i sur., 2007).

### 1.1.5 Mješoviti oblik tumora zametnih stanica

Mješoviti oblici tumora zametnih stanica sadrže više od jedne komponente TGCT-a i mnogo su češći od ostalih čistih histoloških oblika. Najčešća je kombinacija EC i TE. Manja žarišta YST su česta, ali su uglavnom zasjenjena drugim komponentama kao što je EC. Kao što je tipično za EC u čistom obliku, kada je prisutan u MGCT, epitel je uglavnom povezan s divovskim stanicama sincitiotrofoblasta (Stamatiou i sur., 2009).

### 1.2 Razvoj i podrijetlo tumora zametnih stanica sjemenika

GCT su raznolika skupina neoplazmi koja se pojavljuje u gonadama (jajnicima i sjemenicima) te različitim ekstragonadnim mjestima duž srednje linije tijela (retroperitonealne i medijastinalne regije) te duž srednje linije mozga. Ova anatomska distribucija vjerojatno je povezana s migracijom PGCs tijekom embriogeneze i organogeneze (Oosterhuis i Looijenga, 2005; Elzinga-Tinke i sur., 2014; Taylor-Weiner, 2016).

Od svog početnog opisa (1972.) prethodno nazvan karcinom *in situ* (CIS) ili intratubularna neoplazija zametnih stanica *in situ* (IGCNU, engl. *intratubular germ cell neoplasia*) se smatra prekursorskom lezijom malignih zametnih stanica sjemenika (TGCS) (Cheng i sur., 2018) koja nastaje u sjemenskom tubulu iz zaustavljenih ili blokiranih PGCs (Raos i sur., 2020). Prema ažuriranoj klasifikaciji Svjetske zdravstvene organizacije (WHO) nazivamo je neoplazija zametnih stanica *in situ* (GCNIS, engl. *Germ cell neoplasia in situ*) (Baroni i sur., 2019).

PGCs su prekursorske zametne stanice koje nastaju od pluripotentne embrionalne matične stanice, a moguće ju je identificirati u ljudskom embriju u stjenki žumanjčane vreće još u gestacijskom razdoblju od petog do šestog tjedna. Vođene KIT ligandom, njegovim receptorima te kemokinom SDF1 i njegovim receptorima, putuju od proksimalnog epiblasta kroz mezenterij te dolaze do genitalnog brežuljka gdje postaju gonocyte (Buljubašić i sur., 2018; Baroni i sur., 2019). KIT/KITLG (faktor matičnih stanica, SCF, c-kit ligand) je ključni put za ovu migraciju (Elzinga-Tinke, 2014). Tijekom i za vrijeme migracije PGC ekspirira specifične biomarkere koji se mogu koristiti kao dijagnostički biomarkeri za TGCT i GCNIS. Neki od tih biomarkera su OCT3/4 (također poznat kao POU5F1), c-KIT, PLAP, NANOG, SOX2 (samo kod NS), SALL4 te SOX17 (Sheikine i sur., 2012; Elzinga-Tinke i sur., 2014; Baroni i sur., 2019). PGC i gonocyte su nediferencirane embrionalne zametne stanice sa svojim



originalnim genetskim utiskom koji je obrisan procesom DNA demetilacije što omogućava razvoj spolno specifičnih zametnih stanica (Sheikine i sur., 2012).

U prisutnosti Y kromosoma, gonadne matične stanice eksprimiraju transkripcijski faktor SRY koji pomoću gena *SOX9* dovodi do rasta Sertolijevih stanica. Sertolijeve stanice odgovorne su za formiranje okoliša koji pogoduje diferencijaciji gonocita u prospermatogonije i spermatogonije (Buljubašić i sur., 2018). Tijekom procesa diferencijacije zametne stanice postupno gube ekspresiju gena *NANOG*, *PLAP* i *POU5F1*, djelomično gube ekspresiju *KIT* i *SALL4* i počinju eksprimirati druge gene uključujući *MAGE4A*, *VASA* i *TSP* (Sheikine i sur., 2012).

U to vrijeme pod različitim utjecajima (epi)genetičkih i (mikro)okolišnih čimbenika, ova populacija stanica može biti zaustavljena ili blokirana u diferencijaciji te pretvorena u GCNIS (Raos i sur., 2020). Kod 50 % muškaraca s GCNIS-om, neoplazija će napredovati do invazivnog karcinoma unutar 5 godina (Dearnaley, 2001).

U sedmom tjednu formiraju se primitivne sjemenske vrpce. To je posebna struktura u kojoj zametne stanice i Sertolijeve stanice još nisu u potpunosti organizirane. Nakon toga zametne stanice migriraju prema bazalnoj lamini sjemenske vrpce. One koje ne migriraju podvrgavaju se procesu apoptoze. Tijekom trinaestog tjedna zametne stanice počinju gubiti ekspresiju nekih biomarkera (Baroni i sur., 2019).

Diferencijacija PGC-a prolazi kroz tri faze u kojima se nalaze tri različite vrste zametnih stanica: gonocite, intermedijalne stanice i spermatogonije. One su prisutne u isto vrijeme u fetalnom testisu, a razlikuju se po morfološkim i imunohistokemijskim značajkama (Baroni i sur., 2019).

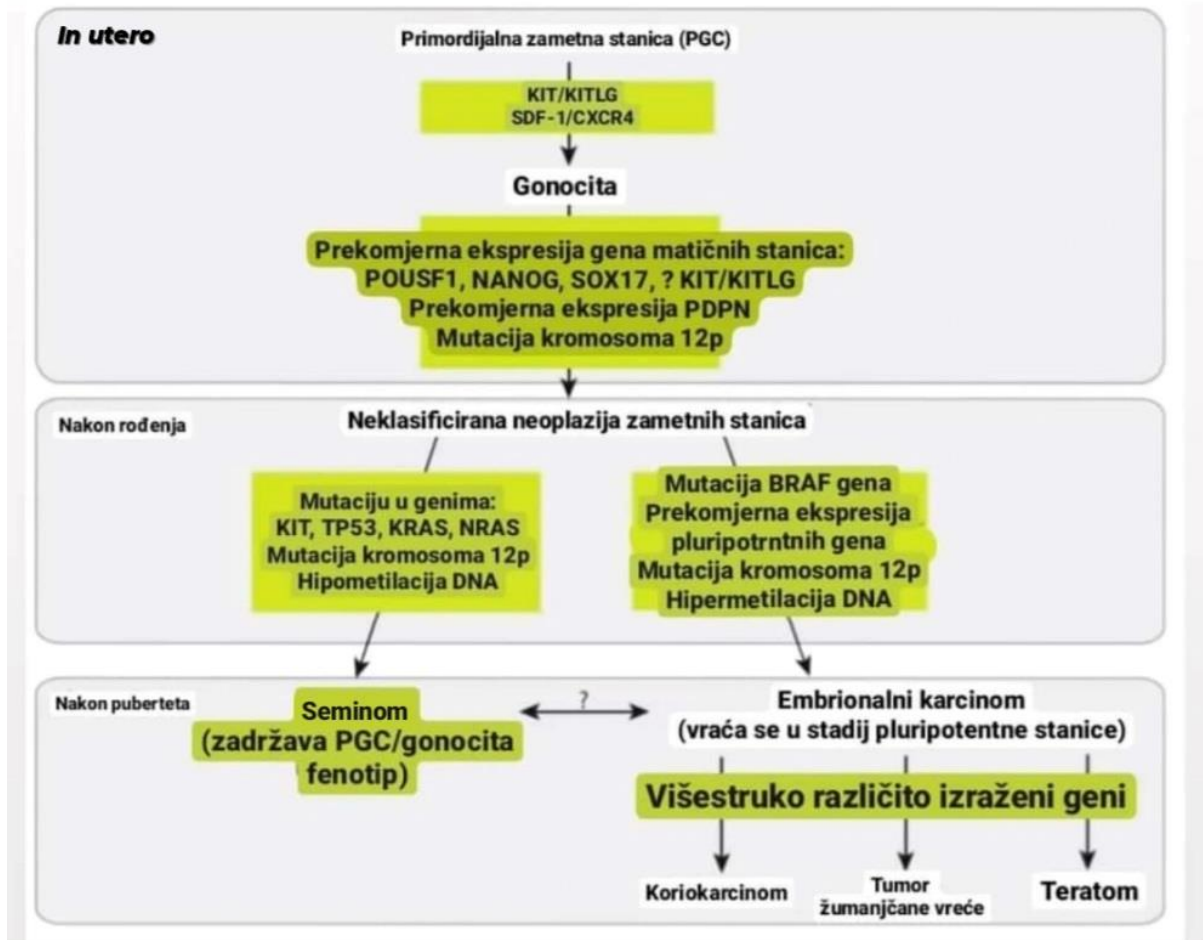
Gonocite su velike stanice. U desetom gestacijskom tjednu one su najzastupljenija populacija zametnih stanica, a smješteni su centralno unutar sjemenih vrpce, a od bazalne lamine dijele ih Sertolijeve stanice. Zatim slijedi faza u kojoj su gonociti srednje stanice smještene periferno unutar sjemene vrpce i u kontaktu su s bazalnom laminom. Pretpostavka je da te stanice u kontaktu s bazalnom laminom gube svoju pluripotentost i počinju se diferencirati u spermatogonije. Od osamnaestog tjedna na dalje, spermatogonije su najčešća populacija zametnih stanica koja se nalazi periferno od bazalne membrane i ulaze u mitotički prostor (Baroni i sur., 2019).

Spermatogeneza je temeljni proces u uspostavljanju i održavanju muške plodnosti. Budući da se smatra da TGCT nastaje zbog grešaka koje sprječavaju normalan razvoj gonocita, razumijevanje procesa spermatogeneze pruža uvid u pojavu i značajke TGCT-a (Batool i sur., 2019).

GCNIS su stanice locirane iznad bazalne lamine. Njihovu prisutnost je teško dijagnosticirati zbog odsutnosti simptoma. Najraširenije prihvaćena hipoteza njihovog nastanka je ranije spomenuti zastoj u razvoju zbog utjecaja različitih signala ili zbog nemogućnosti reagiranja na pojedine signale. One nastavljaju eksprimirati svoje biomarkere pluripotencije te ostaju u fazi mirovanja sve do puberteta. U razdoblju mirovanja GCNIS stanice mogu akumulirati kromosomske aberacije koje dalje utječu na gene povezane s diferencijacijom i proliferacijom. To ih dovodi do nekontroliranog i potencijalno malignog rasta koji se podudara s pubertetom kada signali i hormoni rasta, koje izlučuju Serolijeve i Leydigove stanice, potiču GCNIS na proliferaciju (Baroni i sur., 2019). Dakle, podrijetlo TGCT-a vjerojatno počinje u ranoj embriogenezi, a pretpostavlja se da je dio sindroma disgeneze testisa (Elzinga-Tinke i sur., 2014).

### 1.3 Faktori rizika za razvoj tumora zametnih stanica sjemenika

Studije su identificirale nekoliko genskih lokusa koji mogu biti odgovorni za razvoj raka sjemenika. Ono što karakterizira TGCT su česte kromosomske anomalije te niska stopa somatskih mutacija (Batool i sur., 2019). Mutacija kromosoma 12p glavno je obilježje TGCT-a i identificirano je u gotovo svim invazivnim oblicima istog, kao i u intratubularnom SE i intratubularnom EC. Konkretno, najčešća promjena (~80 %) je izokromosom 12p (Sheikine i sur., 2012). 12p je lokacija gena koja kodira proteine uključene u KIT/KITLG signalizaciju (Hanna i Einhorn, 2014). Čak 80-100 % TGCT i GCNIS stanica u susjedstvu samog raka pokazuje ovu pojavu (Baroni i sur., 2019). Zanimljivo je da GCNIS bez okolnog/susjednog invazivnog TGCT-a uglavnom ne sadrži izokromosom 12p, što sugerira na to da izokromosom 12p nije ključan za razvoj GCNIS-a (Sheikine i sur., 2012). Neki od genetskih događaja koji su uključeni u patogenezu TGCT-a prikazani su na slici 7.



Slika 7. Više genetičkih čimbenika uključeno je u svakoj fazi razvoja TGCT-a. *In utero*, hormonski i okolišni čimbenici te KIT mutacija zaustavljaju razvoj PGC u stadiju gonocite. Gonociti imaju gotovo potpuno demetiliranu DNA, što uzrokuje nakupljanje mutacija tijekom diobe stanice te dovodi do razvoja neoplazije zametnih stanica *in situ*. Pojavnost kromosoma 12p povezana je s invazijom neoplazije zametnih stanica *in situ* kroz bazalnu membranu sjemenih tubula. Mutacije pojedinih gena te ekspresija nekih drugih mogu odrediti razvoj seminoma ili neseminoma. Također, unutar seminoma ekspresija odabranih gena može odrediti različite smjerove diferencijacije. Koriokarcinom, tumor žumanjčane vreće i teratom mogu se razviti izravno iz neoplazije zametnih stanica *in situ* ili neizravno iz embrionalnog karcinoma kao međufaza (preuzeto i prilagođeno prema Sheikine i sur., 2012).

Čimbenici rizika za razvoj TGCT-a uključuju kriptorhizam, obiteljsku anamnezu, prethodno obolijevanje od tumora zametnih stanica, neplodnost, naslijeđene genetske aberacije te poremećaji spolne diferencijacije. Ipak, većina TGCT-a javlja se spontano (Elzinga-Tinke i sur., 2014).

Kriptorhizam predstavlja odsutnost sjemenika u scrotumu, tj. kriptohidni sjemenik leži iznad vanjskog ingvinalnog prstena. Javlja se kada postoji urođeni defekt u embrionalnom procesu spuštanja sjemenika i povećava rizik za razvoj maligne transformacije 5-10 puta u odnosu na normalnu populaciju. Zbog poboljšanih dijagnostičkih tehnika koje su danas dostupne i metodičkog izvođenja orhidopeksije u dojenačkoj dobi, slučajevi tumora sjemenika nastali na nespuštenim sjemenicima danas su rijetka pojava (Suciu i sur., 2019).

Nedavne genomske studije upućuju na nasljednost TGCT-a u 48,9 % slučajeva, a jednonukelotidni polimorfizam (SNP, engl. *single-nucleotide polymorphism*) predstavlja samo 9,1 % ukupne heritabilnosti. Koristeći cjelogenomske studije povezanosti identificirano je nekoliko genskih lokusa te je utvrđeno da su mnogi od lokusa uključeni u kaskadu KIT-KITLG što je potvrdilo njegovu središnju ulogu u tumorigenezi TGCT-a (Batool i sur., 2019). KITLG odgovoran je na više načina za razvoj PGC/gonocita. KIT/KITLG put regulira opstanak, proliferaciju i migraciju embrionalnih zametnih stanica, te upravo zadržavanje ovog puta može biti razlog odgađanja diferencijacije PGC/gonocita, a posljedično nastanka TGCT-a. Kod 21 % SE i 9 % NS uočena je veća količina kopija *KIT* gena (Elzinga-Tinke i sur., 2014).

SNP-ovi u lokusima 5q31, 9p24 i 12q21 potvrdile su neovisne studije. Lokus 12q21 ima mnogo nižu incidenciju u afroameričkoj populaciji u usporedbi s populacijom europskog podrijetla, što može objasniti mnogo nižu incidenciju TGCT u Afroamerikanaca. Iako SNP-ovi imaju veliki biološki značaj, čine samo 15 % genetskog rizika (Sheikine i sur., 2012).

Ipak, mnogi muškarci, koji imaju jedan ili više navedenih čimbenika rizika, nikad neće razviti TGCT. S druge strane, mnogi pacijenti s dijagnozom TGCT nemaju navedene čimbenike rizika. Time se zaključilo da ovi čimbenici rizika nisu dovoljno specifični te da i okoliš igra veoma bitnu ulogu (Elzinga-Tinke i sur., 2014).

Primjer okolišnog čimbenika rizika je i prekomjerna izloženost estrogenu ili molekulama estrogenog djelovanja tijekom trudnoće. Studije su pokazale da estrogeni iz okoliša mijenjaju normalan razvoj embrionalnog urogenitalnog sustava što dovodi do veće pojavnosti kriptorhizma kod novorođenčadi i smanjenja broja spermija što je povezano s povećanjem stope raka sjemenika kod mladih muškaraca (Baroni i sur., 2019). Poremećaj razvoja zametnih stanica estrogenom rezultira zaustavljanjem fetalnih zametnih stanica u stadiju gonocita. Fetalni gonociti imaju potpuno izbrisani uzorak genomskog otiskivanja DNA demetilacijom, te su stoga osjetljivi na mutacijske događaje koji se nakupljaju tijekom replikacije stanice. Kombinacijom mutacija koje će aktivirati onkogene i utišati gene supresore

tumora, gonociti se transformiraju u GCNIS (Sheikine i sur., 2012). Uz estrogen, anti-testosteroni mogu negativno utjecati na razvoj Sertolijevih i Leydigovih stanica stvarajući suboptimalne uvjete za razvoj zametnih stanica što dovodi do stvaranja GCNIS-a (Elzinga-Tinke i sur., 2014).

Istraživani su različiti utjecaji iz okoliša u prenatalnom i postnatalnom razdoblju. Ti dokazi i ranije navedeni genetički i okolišni čimbenici još nisu dovoljni za individualnu procjenu razvoja TGCT-a te se smatra da nastaje kombinacijom genetičkih, epigenetičkih i okolišnih faktora (Elzinga-Tinke i sur., 2014).

#### 1.4 Klasifikacija TGCT-a

Tradicionalno, tumori zametnih stanica (GCT) klasificirani su temeljem njihovim histoloških značajki, ali i linijom zametnih stanica, dobi pacijenta pri postavljanju dijagnoze (tj. kod pedijatrijskih, adolescentskih i odraslih pacijenata) te kromosomskoj konstituciji (Oosterhuis i Looijenga, 2005; Cheng i sur., 2018).

Trenutni klasifikacijski sustav Svjetske zdravstvene organizacije (WHO) koji je objavljen 2016. kombinira ove parametre te definira dva glavna oblika TGCT-a kao GCNIS povezani TGCT i GCNIS nepovezani TGCT. TGCT koji nisu povezani s GCNIS-om podijeljeni su na TGCT tipa I (obuhvaćaju uglavnom prepubertetske TE i YST) i TGCT tipa III (obuhvaćaju spermatocitne tumore). TGCT koji su povezani s GCNIS-om (TGCT tipa II) su zapravo najčešći, maligni su te obuhvaćaju SE (potječi iz germinalnog epitela sjemenih tubula) i NS (Elzinga-Tinke i sur., 2014; Cheng i sur., 2018).

#### 1.5 Dijagnostika i liječenje

SE morfološki i imunofenotipski nalikuju PGC/gonocitima, a osjetljivi su na zračenje i kemoterapiju baziranu na platini. NS su osjetljivi na kemoterapiju, ali ne i na zračenje (Sheikine i sur., 2012). Većina pacijenata s karcinomom sjemenika dobiva dijagnozu kad je bolest u stadiju I (Hanna i Einhorn, 2014).

Dijagnoza TGCT-a prvenstveno ovisi o fizičkom pregledu, ultrazvuku, magnetskoj rezonanciji, mjerenju biomarkera u serumu te patološkoj analizi. Standardni tretman u liječenju TGCT-a je orhidektomija koja može biti u kombinaciji s kemoterapijom ili radioterapijom ili

pak retroperitonealnom disekcijom limfnih čvorova. Kao potencijalna terapija sugerira se primjena interferirajuće RNA, miRNA te imunoterapije. Kao prognostički čimbenici predlažu se značajni parametri imunocita koji infiltriraju sami tumor, invazija angliolimfata, invazija rete testisa, razina tumorskih biomarkera u serumu, polimorfizam, promotorska metilacija DNA itd. (Van Casteren i sur., 2008; Batool i sur., 2019).

Radikalna ingvinalna orhidektomija je dijagnostička i terapijska. Koristeći imunohistokemijsku analizu, stručnjaci patolozi trebaju odrediti histološki sastav tumora (uključujući postotke svakog histološkog tipa u tumoru) i dati ključne informacije, uključujući veličinu tumora i prisutnost ili odsutnost limfovaskularne invazije (Hanna i Einhorn, 2014).

Dijagnostika TGCT-a uvelike se oslanja na detekciju serumskih biomarkera kao što su AFP,  $\beta$ HCG te laktat dehidrogenaza (LDH), ali samo 60 % pacijenata pokazuje povišenje ovih biomarkera te jako ovise o histologiji i stadiju (Baroni i sur., 2019; Lobo i sur., 2021). Koncentracija AFP je povećana kod 50-60 % slučajeva NS dok kod čistih SE nije, a  $\beta$ HCG je povećan kod 30-35 % NS i 10-25 % SE (Dearnaley, 2001).

Starija literatura kao zlatni standard za otkrivanje GCNIS-a i TGCT-a navodi biopsiju sjemenika (Van Casteren i sur., 2008, Elzinga-Tinke i sur., 2014). Dok je kod drugih anatomskih struktura obavezna biopsija tkiva za potvrdu dijagnoze, kod sjemenika je kontroverzna i obično se ne izvodi zbog (teoretski) povezanog rizika zasijavanja tumorskih stanica zbog mekanog tkiva samog skrotuma. Jedini neinvazivni način dijagnoze koji preostaje je tekuća biopsija. Tekuća biopsija danas postaje sve popularnija u liječenju, a posebice u onkologiji. Tekuća biopsija oponaša dinamiku samog tumora i uvažava heterogenost tumora i kada je otežano uzimanje uzorka, a izbjegnuta je i mogućnost uzimanja uzorka koji nije reprezentativan (Lobo i sur., 2021).

Ukupna stopa izlječenja TGCT-a viša je od 95 %, čak i u prisutnosti metastaza (Elzinga-Tinke i sur., 2014). Ipak, ne možemo reći da su TGCT potpuno izlječivi maligni tumori. Prema informacijama Europskog udruženja za urologiju (EAU), 15-30 % pacijenata oboljelih od raka sjemenika zahtijevati će dodatno liječenje nakon prvog ciklusa kemoterapije (Batool i sur., 2019). Također, muškarci koji su preživjeli TGCT mogu imati dugoročne posljedice uzrokovane sistemskim liječenjem raka kao što su npr. kronični umor, metabolički sindrom, neplodnost, kardiovaskularne bolesti pa čak i drugi karcinom (Elzinga-Tinke i sur., 2014). Pacijenti s prethodnom poviješću obolijevanja od TGCT-a imaju 25 puta veći rizik od obolijevanja od kontralateralnog maligniteta nego opća populacija iste dobi (Baroni i sur.,

2019). Muškarac čiji je brat imao rak sjemenika ima 8 do 10 puta veću šansu za obolijevanjem od istog i sin čiji je otac imao rak sjemenika ima 4 do 6 puta veću šansu za obolijevanjem u usporedbi s onima koji nisu imali oboljele u obitelji (Hanna i Einhorn, 2014).

Primarni TGCT najčešće metastaziraju u retroperitonealne limfne čvorove, vrat, srce, mozak, pluća, plućne arterije, jetru, želudac, donju šuplju venu i aortu te hrskavice (Batool i sur., 2019).

## 1.6 Biomarkeri

Biomarkeri raka su biološki, kemijski ili biofizički entiteti prisutni u tumorskim tkivima ili tjelesnim tekućinama, koji daju vrijedne informacije o trenutnom i budućem ponašanju raka. Upotrebljavaju se u raznim znanstvenim disciplinama, a u medicini to može biti tvar čije prepoznavanje ukazuje na bolesno stanje organizma (Ma i Gamagedara, 2015). Definirani su kao stanične, biokemijske i/ili molekularne (uključujući genetiku i epigenetiku) karakteristike koje se mogu objektivno mjeriti i vrednovati kao pokazatelj normalnih bioloških procesa, patogenih procesa ili pokazatelj odgovora organizma na terapiju (Mordente i sur., 2015). Koriste se u dijagnostici bolesti, karakterizaciji, praćenju bolesti i liječenja, kao prognostički pokazatelj, za predviđanje i liječenje nuspojava lijekova, za prepoznavanje stanica, razne studije itd. (Aronson i Ferner, 2017).

Po strukturi mogu biti nukleinske kiseline, proteini, šećeri, lipidi, mali metaboliti, kao i cijele stanice uzete iz pojedinog tkiva od interesa ili iz cjelokupnog cirkulacijskog sustava. Možemo ih kategorizirati u tri skupine: molekularni ili biokemijski, fiziološki i anatomske biomarkeri. Biomarkeri se mogu identificirati neovisno ili kao skupina molekula korištenjem velikog dijapazona analitičkih tehnika u rasponu od biokemijskih testova do biomedicinskog snimanja. Nedavni napredak u epigenomici, genomici i proteomici dovodi do mogućnosti istovremenog otkrivanja velikog broja biomarkera (Ma i Gamagedara, 2015).

Biomarkeri raka mogu biti otkriveni u cirkulaciji (krv, serum ili plazma) ili u izlučevinama (stolica, urin, sputum itd.) ili u drugim ljudskim biološkim tekućinama. Zbog toga se mogu lako odrediti neizvazivnim metodama ili mogu biti dobiveni iz tkiva i zahtijevati biopsiju ili kiruršku resekciju (Mordente i sur., 2015).

Idealni tumorski biomarker bi trebao biti:

- 1) proizveden samo od strane tumorske stanice;
- 2) prisutan u mjerljivim količinama (ili u koncentracijama znatno višim od normalnih) u krvi (ili drugim ljudskim biološkim tekućinama) pacijenata s rakom u ranim ili pretkliničkim stadijima (po mogućnosti samo u jednoj vrsti raka);
- 3) nedetektiran (ili prisutan u vrlo niskim razinama) u krvi (ili drugim biološkim tekućinama) zdravih osoba ili kod benigne bolesti;
- 4) lako mjerljiv čak i u malim količinama i uz malo pripreme, pomoću pouzdanog testa, isplativ i povezan s visokom analitičkom osjetljivošću i specifičnošću.

Iako se biomarkeri koji ne zadovoljavaju sve uvjete koriste rutinski u kliničkoj praksi, daleko su od idealnih i takvi tumorski biomarkeri zapravo ne postoje (Mordente i sur., 2015).

Klasični serumski tumorski biomarkeri AFP,  $\beta$ HCG i LDH univerzalni su dio liječenja pacijenata koji imaju sumnjive lezije sjemenika. Povišenje takvih biomarkera ukazuje na TGCT, ali oni nemaju posebnu osjetljivost. Povišeni AFP i  $\beta$ HCG mogu biti povezani s prisutnošću specifičnih histoloških elemenata koji mogu biti prisutni u YST-u ili CH-u ili ne. Također, ovim tumorskim biomarkerima nedostaje specifičnost budući da mogu biti povećani pri nekim drugim stanjima. Uzimajući u obzir činjenicu da samo 60 % oboljelih od TGCT-a ima povišene ove serumske biomarkere, za ostalih 40 % pacijenata koji imaju određenu masu u sjemenicima ne može se utvrditi sa sigurnošću radi li se o malignitetu, ili nekom totalno drugom stanju. To je osobito važno kod SE budući da samo rijetki dovode po povišenja ovih biomarkera (Lobo i sur., 2021). Ipak, određivanje razine ovih tumorskih biomarkera važne su u procjeni stadija bolesti, odlučivanju o načinu liječenja, praćenju odgovora pacijenta na primjenjivanu terapiju itd. (Montomery i sur., 2011).

### 1.6.1 Alfa fetoprotein

AFP je jednolančani glikoprotein od 70 kilodaltona koji se u fetusu sintetizira u žumanjčanoj vreći, crijevima i jetri i služi kao glavni vezujući protein u serumu. Njegove najviše razine bilježe se tijekom 12. do 14. tjedna trudnoće i zatim naglo opadaju (Montgomery i sur., 2011). Prvi put je pronađen u visokoj koncentraciji u ljudskom embriju i fetalnom serumu i nazvan je alfa-1 globulin (Lobo i sur., 2021).



Kod TGCT-a, AFP prvenstveno proizvode stanice YST-a, a u manjoj mjeri EC i TE. AFP može biti pronađen kod 20-25 % TE. U skupini od 1.500 pacijenata s rakom sjemenika, više od 60 % pacijenata s NS imalo je povišene razine AFP-a što ga čini najčešćim povišenim biomarkerom kod raka sjemenika (Montgomery i sur., 2011). Jedno od ograničenja AFP-a je i njegova povišenost u drugim stanjima, uključujući i maligna stanja poput hepatocelularnog karcinoma, karcinoma pluća, gušterače i adenokarcinoma želudca. Povišenje je uočeno i u netumorskim stanjima kao što su različite bolesti jetre. TGCT pacijenti koji su podvrgnuti liječenju citotoksičnim lijekovima mogu imati lažno pozitivna povišenja AFP-a, vjerojatno zbog oštećenja jetre, te može biti veoma izazovno za tumačenje. Poluživot ovog biomarkera u serumu iznosi od 5 do 7 dana (Tablica 1) (Lobo i sur., 2021; Conduit i Tran, 2021).

#### 1.6.2 Beta humani korionski gonadotropin

$\beta$ HCG proizvode stanice placente (sinciciotrofoblasta) te ima različite uloge tijekom trudnoće. Dokazano je da potiče diferencijaciju fetalnih organa. Pokazalo se da je biomarker bolesti trofoblaste uključujući koriokarcinom. Poluživot ovog biomarkera u serumu iznosi 12 do 36 sati (Tablica 1) (Lobo i sur., 2021).

GCT proizvode netaknutu HCG molekulu (protein od 38 kilodaltona sastavljen od  $\alpha$  i  $\beta$  podjedinica koje luče placentni sincitiotrofoblasti) i/ili samo  $\beta$  podjedinicu ovog proteina. Razina povišenja ovog markera ovisi o histološkom podtipu te ukupnom opterećenju bolesti. Kod NS, može biti značajno povišen kod CH, a umjereno povišen u kombinaciji s karcinomom embrionalnih stanica. Povišenje je također uočeno kod otprilike 10-20 % pacijenata sa SE prvog stadija, a 30-50 % diseminiranih SE (Montgomery i sur., 2011).

Tablica 1 Karakteristike biomarkera (prilagođeno prema Montgomery i sur., 2011)

Biomarker	Veličina (daltoni)	Poluživot	Normalni raspon	Vrsta tumora
AFP	70.000	5-7 dana	<40 ug/l	EC, TE, YST
$\beta$ HCG	38.000	24-36 sati	<5 IU/l	SE, CH, EC
LDH	134.000	varira	1,5-3,2 ukat/l	Bilo koji

### 1.6.3 Laktat dehidrogenaza

LDH je stanični enzim od 134 kilodaltona koji proizvode mišići (skeletni, glatki i srčani), bubrezi, jetra i mozak koji katalizira međupretvorbu laktata i piruvata. LDH ima nisku specifičnost za GCT. Postoji pet izoformi LDH-a, a LDH-1 je najčešće povišen kod karcinoma sjemenika (Montomery i sur., 2011).

Testovi za LDH mjere enzimsku aktivnost, a ne stvarnu količinu enzima; stoga mogu postojati značajne varijacije u razinama LDH ovisno o testu koji koristi određeni laboratorij. Njegov poluživot je teško odrediti. Kao posljedica toga, povišene razine LDH se uzimaju u kontekstu s drugim tumorski biomarkerima. LDH je povišen kod 40-60 % pacijenata s TGCT-om (Montomery i sur., 2011; Lobo i sur., 2021).

### 1.7 MicroRNA

Od svih pokušaja pronalazena klinički korisnih i točnih biomarkera iz tekuće biopsije, ni jedan se nije pokazao dovoljno dobar kao microRNA (miRNA). Dokazano je da su ovi nekodirajući dijelovi RNA uključeni u nekoliko aspekata razvoja i progresije tumora. Njihova stabilnost u cirkulaciji i relativno jeftina metodologija otkrivanja privukla je pažnju znanstvenika (Lobo i sur., 2021).

miRNA su male, nekodirajuće molekule ribonukleinske kiseline uključene u regulaciju ekspresije post-transkripcijskih gena. Stupaju u interakciju s glasničkom RNA, utječu na translaciju proteina i, kada su uključeni u onkogenezu, mogu djelovati i kao onkogeni i kao supresori tumora. Više susjednih gena miRNA, koji se smatraju klasterima, imaju kolektivnu funkciju u normalnom razvoju i onkogenezi. Međutim, pojedinačne miRNA molekule mogu biti ključne u za proliferaciju i rast tumora (Conduit i Tran, 2021).

Kod TGCT-a, slično kao i kod serumskih biomarkera, postoji veza s razvojnom biologijom. miRNA sudjeluje u regulaciji embrionalnog razvoja i detektirani su u fetalnim gonadama. Početne studije na modelima *in vitro* (stanične linije) i *in vivo* (mišji) potvrđuju specifičnost miRNA za GCT. miR-372 i miR-373 definirani su kao onkogeni biomarkeri u TGCT, sudjeluju u smanjenju regulacije signalnog puta p53 te omogućavaju rast i proliferaciju tumora u prisutnosti divljeg tipa TP53 (Voorhoeve i sur., 2006). Otkriće ovih biomarkera je

bilo revolucionarno i ubrzo nakon toga studije na uzorcima TGCT-a potvrdile su da su miR-371, miR-373 i klaster 302 visoko specifični za ovaj tip tumora. Ove studije također su potvrdile univerzalnu ulogu miRNA te obuhvaćaju sve dobne skupine, svu histološku raznolikost (čak i GCNIS), osim histologije zrelog diferenciranog TE (Lobo i sur., 2021).

miRNA je obećavajući biomarker u liječenju TGCT-a. Evolucija znanosti u ovom području bila je brza, sa značajnim napretkom u tehnologiji i bazi podataka u posljednjih 10 godina. Više studija potvrdilo je superiornost nad postojećim biomarkerima. Osim što ima očitu ulogu u dijagnostici i nadzoru TGCT-a, pruža pouzdane informacije o stanju nakon orhidektomije i kemoterapije. Sugerira se da bi miRNA mogla popuniti praznine koje imaju trenutni alati za dijagnostiku i nadzor (Conduit i Tran, 2021).

## 1.8 Suvremeni biomarkeri TGCT-a

Trenutno se provode mnoga istraživanja kako bi se identificirali specifični biomarkeri koji bi poboljšali dijagnozu i što više predvidjeli prognozu pacijenta s TGCT-om. Identifikacija što većeg broja potencijalnih biomarkera uvelike bi odredila smjer samog liječenja. Posljednjih godina provedena je intenzivna aktivnost na identificiranju novih i mnogi proteini su opisani kao "potencijalni biomarkeri" različitih vrsta rakova (Chieffi i Chieffi, 2013). Budući da samo 60 % pacijenata s TGCT-om ima povišenje klasičnih biomarkera TGCT-a (AFP,  $\beta$ HCG i LDH) (Lobo i sur., 2012), potrebno je pronaći i ispitati nove biomarkere koji potencijalno mogu biti osjetljivi i specifičniji. U ovom radu ispitan je potencijal antigena *SALL4* i *HOXA9* kao biomarkeri TGCT-a.

### 1.8.1 SALL4

*SALL4* (sal-like 4) je gen lokaliziran na kromosomu 20q13.13-q13.2 (Kohlhase, 2002). Bitan je za održavanje samoobnavljanja i pluripotencije ESC. Ima dvije izoforme (*SALL4A* i *SALL4B*) koje su rezultat različitog spajanja obrazaca unutar egzona (Zhang i sur., 2015). Kod miševa, gen *SALL4* je bitan za ranu embriogenezu. Kao i kod drugih vrsta, bitan je za ljudski razvoj te mutacije tog gena dovode do akro-renalno-okularnog i Okihiro sindroma, povezanim s defektima više udova, nedostatnim pokretima očiju, bubrežnim malformacijama i gluhoćom (Cao i sur., 2009; Wu i sur., 2020). Svoju fiziološku ulogu ima tijekom fetalno-embrionalnog razvoja, a zatim postupno nestaje i ostaje utišan u potpuno diferenciranim tkivima. Odsutan je

ili potisnut u većini tkiva odraslih osoba, ali se može reaktivirati u mnogim oblicima raka. Analize ekspresije gena *SALL4* pokazale su njegovu onkogenu ulogu u prekursorskom limfoblastnom limfomu B-stanica, akutnoj i kroničnoj mijeloidnoj leukemiji, karcinomu probavnog sustava, dojke i pluća (Tatetsu i sur., 2016; Wu i sur., 2020). *SALL4* je uključen u više staničnih procesa koji su uključeni u tumorigenezu, rast tumora i njegovu progresiju. U različitim tipovima raka može imati različitu ulogu (Zhang i sur., 2015).

Mnoga istraživanja potvrdila su kako ESC i stanice raka dijele mnoge sličnosti. Na primjer, agresivni karcinomi i ESC dijele zajednički potpis genske ekspresije koji uključuje stotine gena. Budući da ESC geni nisu prisutni u većini tkiva odraslih, mogli bi biti idealni kandidati za dijagnozu i liječenje specifičnih za rak. Tako je *SALL4* jedan od gena koji bi mogao uspostaviti tu vezu (Tatetsu i sur., 2016).

OCT4, NANOG i SOX2 su osjetljivi i specifični biomarkeri SE i EC, ali pojavljuju se samo u ta dva oblika GCT-a. Gen *SALL4* regulira transkripciju *OCT4* i djeluje uzvodno na OCT4, NANOG i SOX2 u održavanju pluripotencije i samoobnavljanju embrionalnih matičnih stanica (Camparo i Comperat, 2012). Budući da je *SALL4* usko povezan sa navedenim biomarkerima, sugerirano je da bi i on mogao biti biomarker GCT-a. Osim što ima širi profil ekspresije u TGCT-u od OCT4, *SALL4* se također razlikuje od OCT4 po tome što je izražen u normalnoj spermatogoniji i u djece i u postpubertetskih muškaraca. Nije poznato koji mehanizam utišavaju ekspresiju *SALL4* dok se spermatogonije diferenciraju u zrelije zametne stanice. U svakom slučaju, istraživanja su pokazala da je *SALL4* osjetljiv i relativno specifičan dijagnostički biomarker za GCT (Cao i sur., 2009).

### 1.8.2 HOXA9

HOX proteini su transkripcijski faktori koji igraju ulogu u regulaciji anatomskog razvoja. Osim uloge u anatomskom razvoju, HOX proteini su uključeni u regeneraciju udova, zacjeljivanje rana, adipogenezu te samoobnavljanje hematopoetskih matičnih stanica (Huang i sur., 2012).

*HOXA9* je član homeobox (*HOX*) gena i posebno je eksprimira u visokim razinama u ranim hematopoetskim progenitornim stanicama i potiče širenje matičnih stanica. Smanjena regulacija *HOXA9* gena povezana je s hematopoetskom diferencijacijom (Huang i sur., 2011).

Prekomjerna ekspresija *HOXA9* povezana je s lošom prognozom akutne mijeloične leukemije (Raos i sur., 2020).

Istraživanja su pokazala da aberantna DNA hipermetilacija CpG otoka igra bitnu ulogu u karcinogenezi te da to može biti cilj molekularne detekcije u tjelesnim tekućinama. Aberantni obrasci metilacije DNA u cirkulirajućoj DNA (ctDNA) daju vrlo specifične signale raka. Jedan od ciljanih gena u takvim istraživanjima je i *HOXA9* (Singh i sur., 2020). Ranije je primijećena hipermetilacija promotora *HOXA9* u velikom udjelu seroznih karcinoma jajnika visokog stupnja te je predloženo da bi se detekcija metilacije promotora gena *HOXA9* u ctDNA mogla koristiti kao prognostički biomarker ili kao biomarker za praćenje tijekom liječenja (Rusan i sur., 2020).

## 1.9 Cilj rada

Cilj ovog diplomskog rada je istražiti potencijal antigena SALL4 i HOXA9 kao dijagnostičkih tkivnih biomarkera za TGCT.

## 2. MATERIJALI I METODE

### 2.1 Materijali

Istraživanje sam provela na Zavodu za medicinsku biologiju Medicinskog fakulteta Sveučilišta u Zagrebu sa uzorcima iz biološke banke tkiva tumora KBC Zagreb i KBC Sestre Milosrdnice. Uzorci zdravih sjemenika (N=20) i TGCT-a (N=38) bili su uklopljeni u parafinske blokove i svaki uzorak je pripadao jednom pacijentu, a čuvala sam ih u hladnjaku na 4 °C.

### 2.2 Metode

#### 2.2.1 Rezanje histoloških blokova na mikrotomu

Iz parafinskih blokova čuvanih na 4 °C napravila sam rezove debljine 4 µm na mikrotomu (Leica RM2125 RTS). Vodenu kupelj (KUNZ, HIR-3D) sam zagrijala na 40 °C te sam na njenu površinu stavljala rezove. Prethodno sam označila predmetna stakalca (VitroGnost Plus Ultra) s brojem bloka iz kojeg dolazi pojedini rez te sam rezove iz vodene kupelji prebacila na predmetna stakalca na zadnjoj trećini predmetnice. Rezove na predmetnicama sam zatim ocijedila od viška vode i stavila na sušenje na grijač. Nakon sušenja, kada bi tkivo postalo prozirno, predmetna stakalca sam stavila na drveni stalak te spremila u termostat na 37 °C. Idući dan sam predmetna stakalca prebacila pod stakleno zvonom na sobnoj temperaturi da se dodatno osuše i fiksiraju. Zatim sam ih složila u kutije i pohranila na 4 °C za potrebe bojanja hemalaun-eozinom (HE) i imunohistokemijskog (IHC) bojenja.

#### 2.2.2 Bojenje hemalaun-eozinom

Bojenje hamalaun-eozinom (HE) sam započela deparafinizacijom prethodno pohranjenih predmetnih stakalaca. Po 20 histoloških stakalaca sam stavljala u plastične nosače i pohranjivala u termostat na 56 °C na 1 sat. Nakon jednog sata sam histološka stakalca provodila kroz rehidracijski niz:

- dvije čaše 100 %-og ksilola (po 10 minuta),
- dvije čaše 100 %-og etanola (po 5 minuta),
- dvije čaše 96 %-og etanola (po 5 minuta),
- čaša 70 %-og etanola (5 minuta),
- čaša destilirane vode (dH<sub>2</sub>O) (5minuta).

Zatim sam rehidrirana tkiva uronila u hemalaun na 50 sekundi pa ih isprala u dH<sub>2</sub>O 10 sekundi i zatim stavila u vodovodnu vodu (vH<sub>2</sub>O). Ispiranje sam radila na laboratorijskoj tresilici (IKA, KS 260 basic) prvo 5 minuta s vH<sub>2</sub>O, a zatim 5 minuta s dH<sub>2</sub>O. Stakalca sam nakon toga uronila u eozin na 40 sekundi pa 10 sekundi isprala sa 70 %-tnim etanolom. Zatim sam stakalca dehidrirala provlačenjem kroz obrnuti niz od ranije navedenog (bez dH<sub>2</sub>O) (dehidracija) na 5 minuta po otopini. U dvije zadnje čaše niza (100 % ksilol) stakalca sam držala 30 sekundi i zatim na 15 minuta stavila u treću čašu 100 %-tnog ksilola. Jedno po jedno stakalce sam vadila iz ksilola i pomoću par kapi histološke smole (BioGnost, BioClear) lijepila pokrovna stakalca (VitroGnost cover glass) na predmetnice.

### 2.2.3 Morfometrijska analiza

Stakalca sam nakon bojenja HE analizirala uz pomoć i nadzor kliničkog patologa pomoću svjetlosnog mikroskopa (Olympus Bx53). Analizom su utvrđene komponente tkiva. Nakon što je potvrđeno da rezovi TGCT-a imaju komponente TGCT-a, odnosno da su rezovi zdravog tkiva doista zdravi, prešla sam na IHC bojenje.

### 2.2.4 Imunohistokemijsko bojenje

Imunohistokemijsko bojenje (IHC) sam započela pripremom predmetnih stakalaca tako što bi označila primarno protutijelo i njegovu koncentraciju te pH na kojem ću kuhati. U plastični nosač sam stavila po 20 stakalaca (uključujući pozitivnu kontrolu, negativnu kontrolu te biološki negativnu kontrolu) te ih stavila u termoblok na 56 °C na 1 sat kako bi se otopio parafin. Stakalca sam zatim provukla kroz ranije opisani niz za deparafinizaciju i rehidraciju tkiva. Nakon rehidracije tkiva sam stavila u bijele plastične čaše u koje sam ulila 1x otopini Tris EDTA (pH9). U jednu čašu sam stavila po 8 rezova, a čepove nisam zatvorila do kraja. Čašice sam stavila u parno kuhalo (Tefal VitaCuisine) i kuhala sat vremena. Tijekom kuhanja oslobodili su se epitopi za vezanje primarnog protutijela. Nakon kuhanja čašice sam izvadila

iz kuhala i držala na sobnoj temperaturi pola sata. Nakon pola sata uzorke sam složila na plastični nosač u čaši s TBS-om (engl. *Tris-Buffered Saline*) (Tablica 2). Pufer sam vratila u odgovarajuću bočicu i na bočici označila točkom korištenje (koristi se 10 puta). Čašu s TBS-om i uzorcima sam stavila na laboratorijsku tresilicu na 5 minuta. Stakla sam zatim jedno po jedno izvadila iz čaše s TBS-om i pomoću masnog markera okružila tkiva kako bi se smanjio volumen potrebnih kemikalija. Kako bi blokirala endogene imunoglobuline te spriječila nespecifično vezivanje protutijela tijekom IHC bojanja, tkiva sam inkubirala 20 minuta u 5 % BSA (goveđi serumski albumin, engl. *Bovine Serum Albumin*) u TBS-u. Nakon ispiranja u TBS-u, na tkiva sam nanijela mikropipetom odgovarajuće primarno protutijelo (300  $\mu$ L) u određenoj koncentraciji (Tablica 3) razrijeđeno u otopini (0.1 % Tween-20 + 1 % BSA u 1x TBS-u) sukladno protokolu. Na negativnu kontrolu sam nanijela samo otopinu za razrjeđivanje protutijela. Rezove sam 10 minuta ostavila na sobnoj temperaturi unutar komore te inkubirala na 4 °C preko noći.

Tablica 2 Priprema 1000mL 20x TBS pH vrijednosti 7,5 pomoću pH metra

1000mL 20x TBS-a, pH 7,5		
Kemikalija	Molarna masa	Količina
NaCl	58,44	175,32 g
Tris	121,14	121,14 g
HCl	36,458	do pH 7,5
dH2O	18,015	do 1000 mL

Tablica 3 Značajke korištenih primarnih protutijela

Protutijelo	Šifra protutijela	Proizvođač	Klonalnost	Domaćin	Vrsta	pH pufera	Koncentracija protutijela	Negativna kontrola	Pozitivna kontrola
antiSALL4	HPA015291	Atlas	više	zec	čovjek	9	1:500	debelo crijevo	sjemenik
antiHOXA 9	HPA061982	Atlas	više	zec	čovjek	9	1:1300	karcinom bubrega	debelo crijevo

Idući dan sam stakalca izvadila iz hladnjaka i ostavila na sobnoj temperaturi 10 minuta. Zatim sam jedno po jedno stakalce ispirala u TBS-u (prvo negativnu kontrolu) i stavljala u



novu čašu s TBS-om. Stakalca sam isprala pet puta po 5 minuta u TBS-u na laboratorijskog tresilici. Nakon ispiranja na stakla sam nanijela 3 % H<sub>2</sub>O<sub>2</sub> u dH<sub>2</sub>O i inkubirala na sobnoj temperaturi, u mraku 20 minuta. Stakalca sam ispirala u TBS-u tri puta po 5 minuta i nanijela po 300 µL sekundarnog protutijela (Dako REAL EnVision, K5007) razrijeđenog u TBS-u 1:1. Sekundarno protutijelo se inkubiralo u termostatu 1 sat na 37 °C. Sekundarno protutijelo sam isprala u TBS-u tri puta po pet minuta na laboratorijskog tresilici. Da bi vizualizirala tražene signale, na rezove sam dodala otopinu DAB kromogena i DAB supstrata (Dako REAL EnVision, K5007) (DAB 20 µL u 1 mL supstrata) te inkubirala 6 minuta u mraku. Stakalca sa DAB-om sam umočila u čašu s dH<sub>2</sub>O i prebacila u novu čašu s dH<sub>2</sub>O i ispirala 5 minuta. Stakalca sam farbala u hemalaunu 10 sekundi te zatim ispirala u čašama redom: dH<sub>2</sub>O, vH<sub>2</sub>O i stavljala u čašu s vH<sub>2</sub>O. Čašu sa stakalcima i vH<sub>2</sub>O sam stavila u sudoper pod slabi mlaz vode, koji je udarao u kut čaše, na 8 minuta. Stakalca sam zatim isprala u dH<sub>2</sub>O i provela kroz ranije opisani niz ali obrnutim redoslijedom:

- 70 % EtOH (1 minuta),
- 96 % EtOH (1 minuta),
- 100 % EtOH (1 minuta),
- 100 % EtOH (2 minute),
- Xylene (5 minuta),
- Xylene ( 5minuta).

Tkiva sam zatim uklopila u histološku smolu te prekrila pokrovnicom.

### 2.2.5 Imunohistološka analiza

Nakon obavljene IHC-metode, uz pomoć i nadzor kliničkog patologa je obavljena morfometrijska analiza rezova pod svjetlosnim mikroskopom (Olympus Bx53). Cilj je bio analizirati intenzitet obojenosti zdravog tkiva i pojedinih komponenti TGCT-a unutar imunohistoloških preparata. Imunohistološku reakciju na protutijela sam izrazila semikvantitativno prema intenzitetu reakcije: “0” - nema reakcije, “1” - slaba reakcija, “2” - umjerena reakcija, “3” - jaka reakcija. Imunoreaktivne stanice iskazala sam postotkom na ljestvici od 0 % do 100 %. Umnoškom intenziteta obojenosti (IR) i postotka imunoreaktivnih stanica (PRS) dobila sam imunohistološku H mjeru (engl. *H score*) kojom sam iskazala kvantifikaciju proteinske ekspresije proteina od interesa. Dakle,  $H = IR \times PRS$ , a u rasponu je

od 0 do 300 (“0” - nema reakcije, “1 do 100” - slaba ekspresija, “101 do 200” - srednja ekspresija, “201 do 300“ - visoka ekspresija).

#### 2.2.6 Statistička obrada

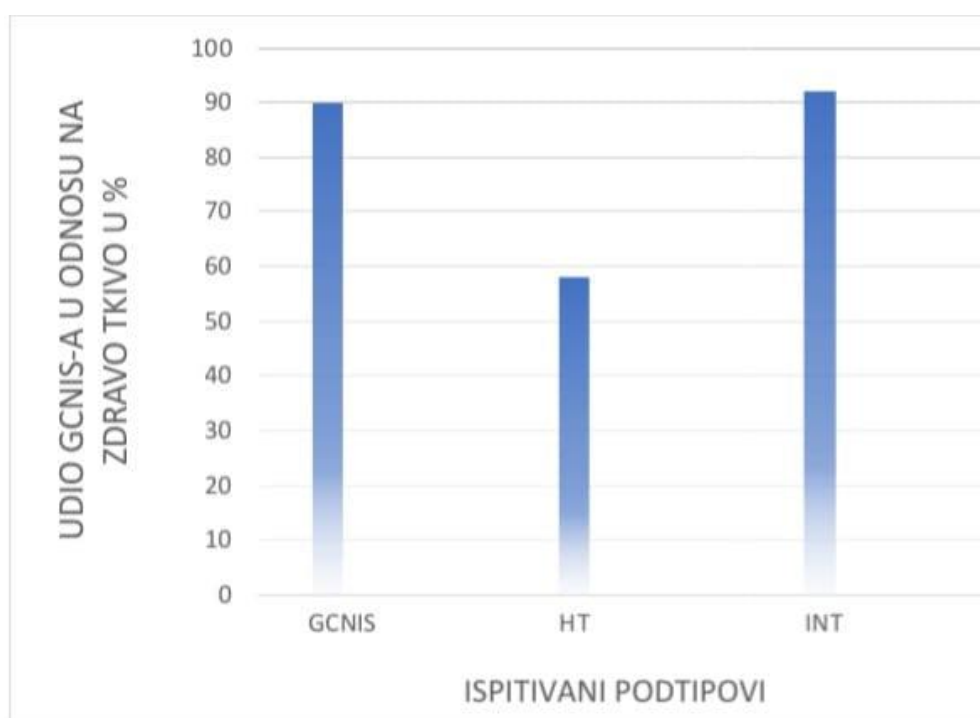
Raspodjelu promatranih obilježja prikazala sam koristeći se deskriptivnim statističkim metodama. Normalnost raspodjele rezultata testirala sam Kolmogorov-Smirnovljevim testom. Budući da rezultati nisu pratili Gaussovu krivulju, daljnju statističku obradu podataka testirala sam neparametrijskim metodama (Kruskal-Wallis s Dunn-ovom korekcijom). Statistički značajnim sam smatrala sve p vrijednosti koje su manje od 0,05. Za svrhe analize koristila sam GraphPad Prism 6 te Microsoft Excel 2016.

### 3. REZULTATI

HE metodom obojano je 20 uzoraka zdravog tkiva sjemenika te 38 uzoraka TGCT-a. Morfometrijskom analizom tih uzoraka, određena je prisutnost ili odsutnost pojedinih podtipova: EC, TE, YST, CH, GCNIS, HT (engl. *healthy tissue*) te INT (intersticij testisa). Za potrebe IHC analize obojano je također 20 uzoraka zdravog tkiva sjemenika i 38 uzoraka TGCT-a, te odgovarajuća pripadajuća tkiva za pozitivnu, negativnu i biološki negativnu kontrolu s protutijelima za SALL4 i HOXA9. Rezultati su dobiveni koristeći se odgovarajućim statističkim metodama.

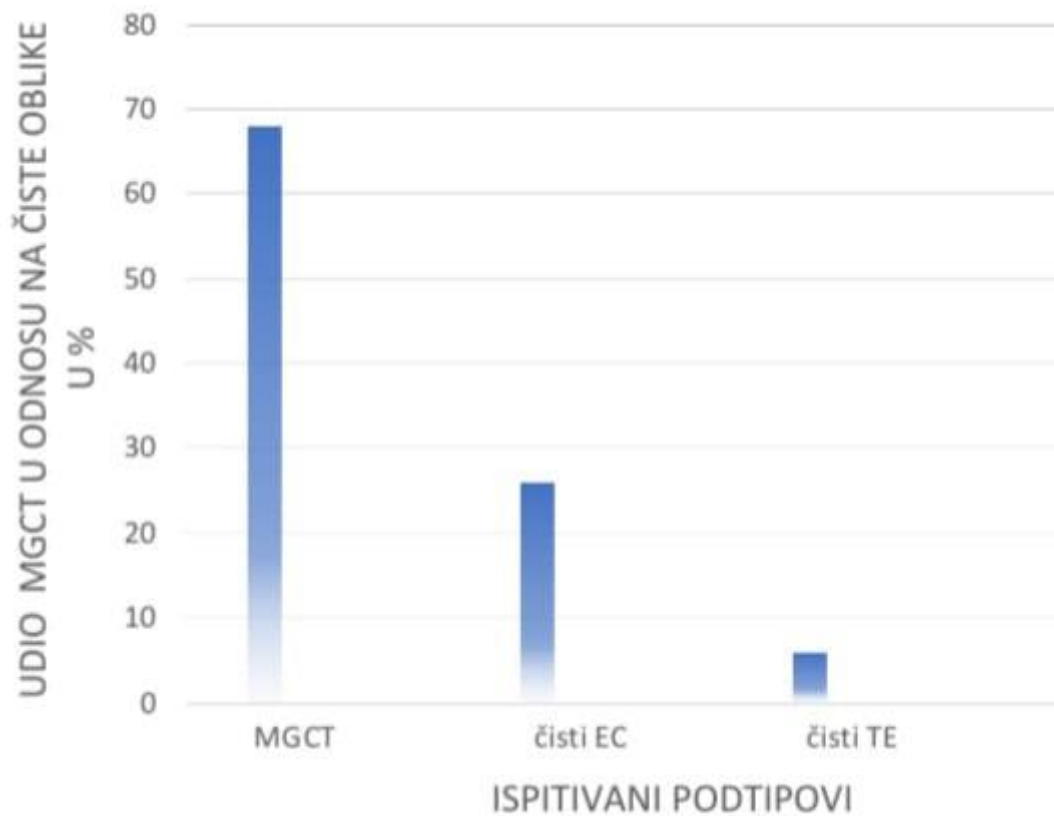
#### 3.1. Rezultati morfometrijske analize

Od ukupno 38 uzoraka TGCT-a, kod 90 % uzoraka pronađena je komponenta GCNIS-a, 58 % uzoraka imalo je zdravo okolno tkivo s očuvanom spermatogenezom i 92 % uzoraka je imalo očuvan INT (Slika 8).



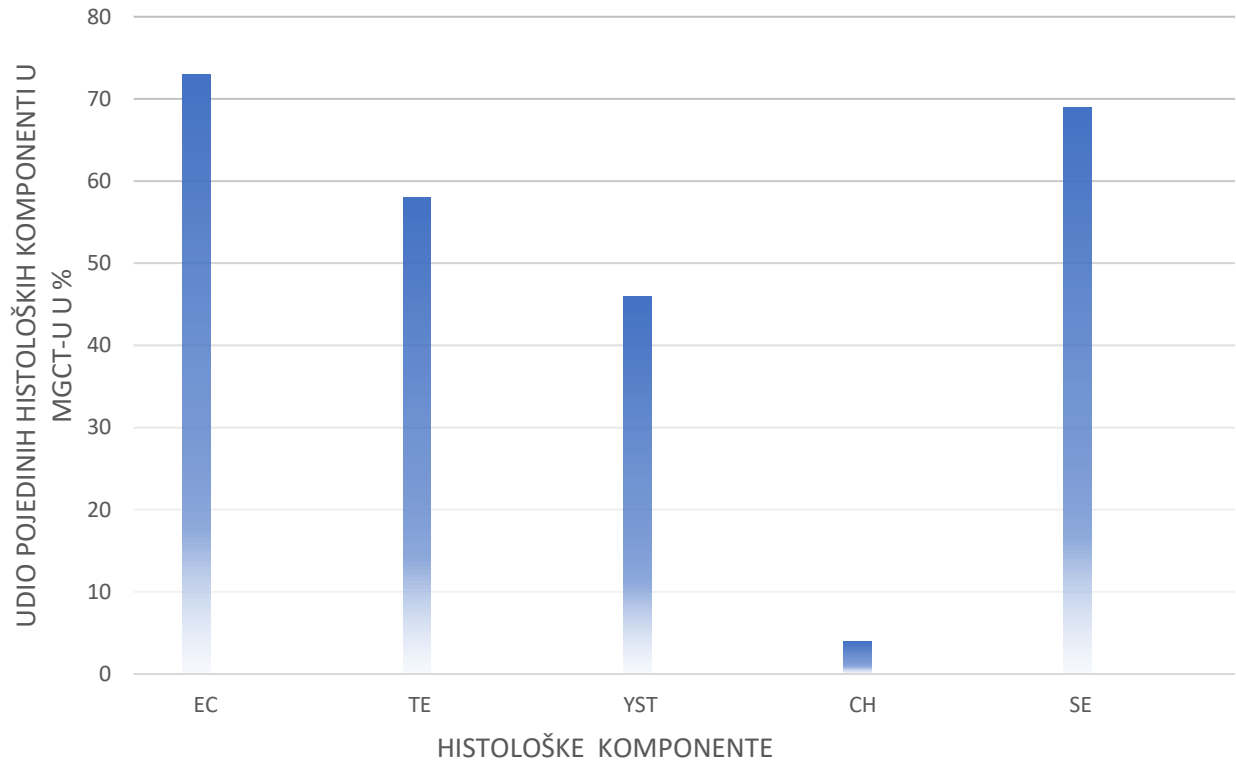
Slika 8. Rezultati dobiveni nakon morfometrijske analize tkiva obojanih HE metodom. Na slici je prikazan udio uzoraka s GCNIS-om u odnosu na okolno zdravo tkivo s očuvanom spermatogenezom (HT) i INT u svim uzorcima TGCT-a.

Od ukupno 38 uzoraka TGCT-a, kod 68 % radilo se od MGCT-u. Ostatak su činili čisti oblici EC (26 %) i čisti TE (6 %) (Slika 9).



Slika 9. Rezultati dobiveni nakon morfometrijske analize tkiva obojanih HE metodom. Slika prikazuje udio MGCT u odnosu na ostatak čistih oblika TCGT-a (EC i TE) u svim uzorcima TGCT-a.

Od svih pronađenih MGCT-a, u 73 % oblika detektiran je EC, u 58 % detektiran je TE, u 46 % detektiran je YST, 4 % detektiran je CH te u 69 % MGCT-a detektiran je SE (Slika 10).



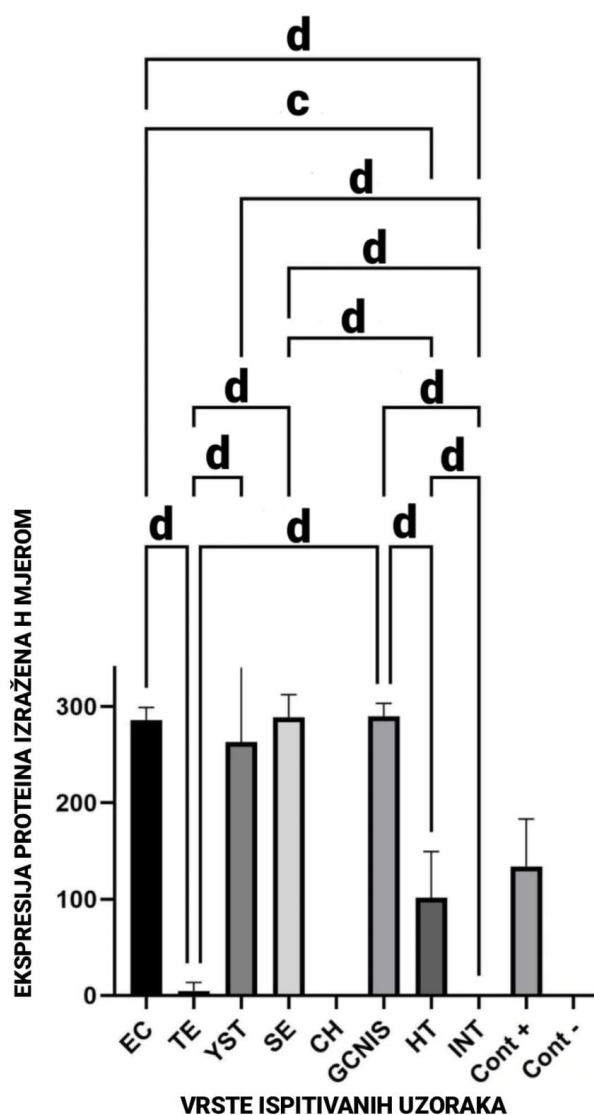
Slika 10. Rezultati dobiveni nakon morfometrijske analize tkiva obojanih HE metodom. Slika pokazuje udio pojedinih histoloških komponenti TGCT-a unutar MGCT-a u svim TGCT uzorcima s prisutnim MGCT.

### 3.2. Rezultati imunohistokemijske analize antigena SALL4

U EC-u je zabilježena visoka ekspresija antigena SALL4. Srednja vrijednost H mjere iznosila je 285,7 ( $\pm 13,17$ ). Niska ekspresija antigena SALL4 zabilježena je kod TE, a srednja vrijednost H mjere iznosila je 4,7 ( $\pm 8,74$ ). Također, visoka ekspresija SALL4 zabilježena je kod YST-a sa srednjom vrijednošću H mjere 263,1 ( $\pm 83,97$ ). Visoka ekspresija antigena SALL4 zabilježena je i kod SE. Srednja vrijednost H mjere iznosila je 288,5 ( $\pm 23,43$ ). Kod CH reakcija na antigen SALL4 je potpuno izostala te je time srednja vrijednost H mjere 0 ( $\pm 0$ ). Kod GCNIS-a je zabilježena najviša ekspresija antigena SALL4 sa srednjom vrijednošću H mjere 290,4 ( $\pm 13,06$ ). Kod HT zabilježena je srednja ekspresija antigena SALL4, a srednja vrijednost H mjere iznosila je 101,25 ( $\pm 48,06$ ). U INT nije došlo do reakcije na antigen SALL4 pa je srednja vrijednost H mjere 0 ( $\pm 0$ ) (Tablica 4).

Statistički značajna razlika u ekspresiji SALL4 antigena pronađena je pomoću statističke analize Kruskal-Wallis testom s Dunn-ovom višestrukom usporedbom u usporedbama: EC-a i HT-a ( $p=0,001$ ), SE-a i HT-a ( $p=0,001$ ), GCNIS-a i HT-a ( $p<0,0001$ ), INT-a i HT-a ( $p<0,0001$ ) (Slika 11).

## SALL4



Slika 11. Prikaz razine ekspresije antigena SALL4 u pojedinim histološkim podtipovima TGCT-a (EC, TE, YST, SE, SE, CH, GCNIS) zdravog tkiva (HT) i INT-a rađenog u GraphPad Prism 6. y os predstavlja ekspresiju antigena u pojedinim komponentama izraženu H mjerom, a x os predstavlja komponente TGCT-a i HT. Prikazana je standardna devijacija i srednja vrijednost mjere H. Pomoću p vrijednosti prikazane su statistički značajne razlike između zdravog tkiva i komponenti TGCT-a. Slova predstavljaju p vrijednosti i to: p < 0,05 (a), p < 0,01 (b), p < 0,001 (c), p < 0,0001 (d).

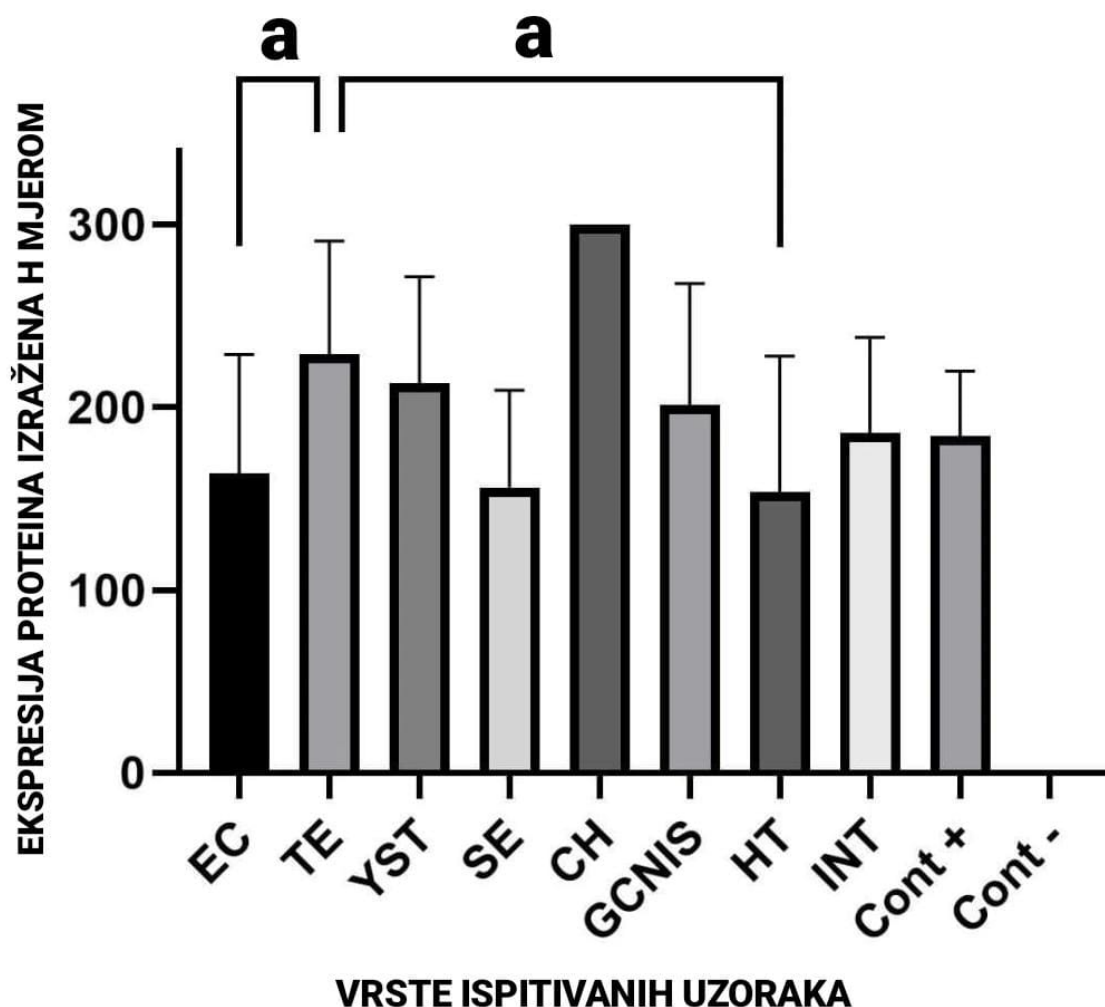
### 3.3. Rezultati imunohistokemijske analize antigena HOXA9

U EC-u je zabilježena srednja ekspresija antigena HOXA9, a srednja vrijednost H mjere iznosi 163,6 ( $\pm 65,17$ ). U TE-u je zabilježena visoka ekspresija antigena HOXA9 sa srednjom vrijednosti H mjere 228,82 ( $\pm 62,04$ ). Kod YST-a je također zabilježena visoka ekspresija antigena HOXA9 srednje vrijednosti H mjere 213 ( $\pm 58,31$ ). Kod SE-a je srednja ekspresija antigena HOXA9, a srednja vrijednost H mjere iznosi 155,88 ( $\pm 53,39$ ). Kod CH-a je maksimalna ekspresija antigena HOXA9 te srednja vrijednost H mjere iznosi 300. Visoka ekspresija antigena HOXA9 zabilježena je i u GCNIS-u sa srednjom vrijednošću H mjere 201,03 ( $\pm 66,56$ ). U HT-u je zabilježena srednja vrijednost ekspresije antigena HOXA9, a srednja vrijednost H mjere iznosila je 153,47 ( $\pm 74,54$ ). U INT-u je također zabilježena srednja ekspresija antigena HOXA9 sa srednjom vrijednošću H mjere 185,78 ( $\pm 52,36$ ) (Tablica 4).

Statistički značajna razlika u ekspresiji SALL4 antigena pronađena je pomoću statističke analize Kruskal-Wallis testom s Dunn-ovom višestrukom usporedbom samo u slijedećim usporedbama: EC-u i TE-u ( $p=0,0105$ ), TE-u i SE-u ( $p=0,0355$ ), TE-u i HT-u ( $0,0012$ ) (Slika 12).



## HOXA9



Slika 12. Prikaz razine ekspresije antigena HOXA9 u pojedinim histološkim podtipovima TGCT-a (EC, TE, YST, SE, SE, CH, GCNIS) zdravog tkiva (HT) i INT-a rađenog u GraphPad Prism. Prikazana je srednja vrijednost i standardna devijacija mjere H. Pomoću p vrijednosti prikazane su statistički značajne razlike između zdravog tkiva i komponenti TGCT-a. Slova predstavljaju p vrijednosti i to:  $p < 0,05$  (a),  $p < 0,01$  (b),  $p < 0,001$  (c),  $p < 0,0001$  (d).

Tablica 4 Prikaz rezultata srednje vrijednosti H mjere za ispitivane antigene (“0” - nema reakcije, “1 do 100” - slaba ekspresija, “101 do 200” - srednja ekspresija, “201 do 300“ - visoka ekspresija).

antigen	EC	TE	YST	SE	CH	GCNIS	HT	INT
SALL4	285,7	4,7	263,1	288,5	0	290,4	101,25	0
HOXA9	163,6	228,82	213	155,88	300	201,03	153,47	185,78

## 4. RASPRAVA

Tijekom proteklog desetljeća, brojni dokazi su pokazali da *SALL4* igra ključnu ulogu u biologiji tumora. U različitim oblicima tumora, pokazalo se da je *SALL4* presudan za proliferaciju i preživljavanje stanice, invazivnu migraciju i kemorezistenciju. Može funkcionirati kao aktivator ili supresor transkripcije. Međutim, čini se da patološke uloge *SALL4* proteina u raku ovise o tipu stanice i kontekstu. Temeljni molekularni mehanizmi odgovorni za različite funkcije *SALL4* nisu još u potpunosti razjašnjeni. Potrebno je razumjeti postoje li ikakve druge genetske ili epigenetske modifikacije gena *SALL4* koje doprinose razvoju i napredovanju tumora. Daljnja istraživanja trebaju rasvijetliti ulogu *SALL4* u biologiji tumora te pružiti puni potencijal ovom biomarkeru, ne samo za TGCT nego i sa druge oblike tumora (Zhang i sur., 2015).

*SALL4* je poznati TGCT biomarker, a ovo istraživanje to i potvrđuje. U ovom istraživanju dokazana je statistički značajna razina ekspresije antigena *SALL4* u gotovo svim komponentama TGCT-a osim slabe ekspresije u TE-u. Gotovo 100 %-tna obojenost pojavljuje se kod GCNIS-a što potvrđuje rezultate istraživanja koji navode *SALL4* kao korisni imunohistokemijski biomarker za gotovo sve tumore zametnih stanica osim nekih trofoblastičkih tumora i zrelih komponenti TE (Miettinen i sur., 2014). Budući da u ovom istraživanju antigen *SALL4* ima nisku ekspresiju u TE, vjerojatno se radi o zrelijim komponentama TE te je pronađeno samo u pet uzoraka. U CH nemamo ni jedan signal, a detektirana je samo jedna komponenta tog oblika. U INT također nemamo niti jedan signal. Ovi podaci potvrđuju i istraživanje koje su proveli Raos i sur. (2020.) gdje je *SALL4* bio dijagnostički pozitivan u 82 % slučajeva GCNIS-a i u 76 % TGCT-a. Signal je bio jako intenzivan i lokaliziran unutar jezgri što je potvrdilo dosadašnja istraživanja da se radi o nuklearnom proteinu (Tatetsu i sur., 2016).

Budući da je *SALL4* gen koji svoju ulogu ima u fetalno-embrionalnom razvoju te se nakon rođenja njegova ekspresija smanjuje i izostaje u gotovo svim odraslim tkivima (Tatetsu i sur., 2016), a izražen je u nediferenciranoj spermatogoniji i u djece i u postpubertetskih muškaraca (Cao i sur., 2009) prema rezultatima na slici 11 to je potvrđeno: u zdravom tkivu (HT), s očuvanom spermatogenezom, zabilježena je srednja ekspresija antigena *SALL4*, a u INT-u se signal ne pojavljuje.

Cao i sur. (2009) napravili su imunohistokemijsku studiju tada novog biomarkera matičnih stanica SALL4. Da bi dokazali specifičnost ovog biomarkera, uspoređivali su ga s tada potvrđenim biomarkerima OCT4 i AFP. Svi GCNIS, SE i EC pokazali su jako SALL4 bojenje u više od 90 % tumorskih stanica što se podudara s rezultatima ovog istraživanja. Također, svi uzorci YST bili su jako pozitivni na SALL4, a negativni na OCT4 čime je pokazana specifičnost ovog biomarkera za ovu određenu komponentu. Oni u svojim rezultatima navode da je detektiran promjenjiv pozitivan SALL4 signal u CH. Također, detektiraju fokalno SALL4 bojenje u TE. SALL4 pozitivno boji spermatogonije, intenzitet obojenosti bio je slab do umjeren. Također, sekundarni spermatociti, spermatide, spermatozoidi, Sertolijeve stanice, Leydigove stanice, rete testis, sjemenska vrpca, fibroblasti, krvne žile i hematopoetske stanice, ne pokazuju bojenje na SALL4 (Cao i sur., 2009).

Rezultati ovog istraživanja potvrđuju prethodne tvrdnje da antigen SALL4 ima veliku dijagnostičku korist za TGCT. Dokazana je njegova 100 %-tna osjetljivost na GCNIS, SE, EC i YST. Također, ne smijemo zanemariti da je obojio neke TE, ali i da boji mononuklearne trofoblastične stanice CH. Nasuprot tome, ne boji stanice koje nisu GCT.

Radene su imunohistokemijske analize sa antigenom SALL4 na netestikularne tumore iz različitih mjesta i organa te se u manje od 25 % tretiranih tkiva pojavio slab signal. Literatura navodi da su jedini oblici tumora koji su pokazivali pozitivan signal na SALL4 bili prekursori limfoblastičnog limfoma i mijeolične leukemije, a drugi oblici hematopoetskih tumora bili su negativni (Cao i sur., 2009). Svi ovi dokazi ukazuju na to da je SALL4 osjetljiv dijagnostički biomarker TGCT-a.

U ovom istraživanju dokazana je statistički značajna ekspresija antigena HOXA9 u svim komponentama TGCT-a kao i u HT-u, tj. u tumoru i zdravom tkivu. Trenutno još uvijek nema veliki broj radova koji izvještavaju o antigenu HOXA9 u kontekstu TGCT-a. Raos i sur. (2020) u svom istraživanju detektiraju antigen HOXA9 u 64 % TGCT-a. Oni u svom istraživanju pronalaze jaču ekspresiju HOXA9 u NS nego u SE što jednako rezultatima ovog istraživanja. Potvrđeno je također da je visoka ekspresija HOXA9 u svim komponentama NS (više od 70 %). Međutim, u tom istraživanju gotovo jednaka visoka ekspresiranost antigena HOXA9 zabilježena je u HT-u i GCNIS-u i viša je nego u TGCT-u. U ovom istraživanju najveća ekspresiranost HOXA9 zabilježena je u CH te je ekspresiranost veća u TGCT-u nego u HT i GCNISU što je suprotno od spomenutog istraživanja.

Prema dobivenim podacima, antigen HOXA9 bi mogao biti potencijalni biomarker za detekciju CH i TE, te bi mogao detektirati te komponente za koje je antigen SALL4 negativan ili jako slabo eksprimiran.

## 5. ZAKLJUČAK

S obzirom na rezultate ovog istraživanja, čiji je cilj bio utvrditi potencijal biomarkera SALL4 i HOXA9 kao dijagnostičkih tkivnih biomarkera tumora zametnih stanica sjemenika, možemo zaključiti i potvrditi da je SALL4 visoko specifičan biomarker neoplazije zametnih stanica *in situ*, seminoma, embrionalnog karcinoma, tumora žumanjčane vreće te tumora zametnih stanica sjemenika općenito. Pomoću antigena SALL4 može se specifično detektirati tumor zametnih stanica sjemenika kod čovjeka. Antigen HOXA9 daje signale i u zdravom tkivu i u tkivu tumora zametnih stanica, stoga nije dovoljno specifičan marker za detekciju tumora zametnih stanica sjemenika čovjeka, ali u kombinaciji sa SALL4 detektira upravo one komponente koje SALL4 ne izdvaja (koriokarcinom i teratom). Ovo istraživanje potvrđuje da je kombinacija SALL4 i HOXA9 dobar dijagnostički alat za detekciju tumora zametnih stanica sjemenika čovjeka.

## 6. LITERATURA

- Aronson J.K., Ferner R.E. (2017): Biomarkers—a general review. *Curr. Protoc. Pharmacol.* **2017**: 9.23.1-9.23.17.
- Batool A., Karimi N., Wu X.N., Chen S.R., Liu Y.X. (2019): Testicular germ cell tumor: a comprehensive review. *Cell. Mol. Life Sci.* **76**: 1713–1727.
- Bradford J. (2019): Between a rock and a hard place. *Clever Girls Autoethnographies Class, Gend. Ethn.* 193–214.
- Buljubašić R., Buljubašić M., Bojanac A.K., Ulamec M., Vlahović M., Ježek D., Bulić-Jakuš F., Sinčić N. (2018): Epigenetics and testicular germ cell tumors. *Gene* **661**: 22–33.
- Cao D., Li J., Guo C.C., Allan R.W., Humphrey P.A. (2009): SALL4 is a novel diagnostic marker for testicular germ cell tumors. *Am. J. Surg. Pathol.* **33**: 1065–1077.
- Carver B.S., Al-Ahmadie H., Sheinfeld J. (2007): Adult and Pediatric Testicular Teratoma. *Urol. Clin. North Am.* **34**: 245–251.
- Casteren N.J. Van, Boellaard W.P.A., Dohle G.R., Weber R.F.A., Kuizinga M.C., Stoop H., Oosterhuis W.J., Looijenga L.H.J. (2008): Heterogeneous distribution of ITGCNU in an adult testis: Consequences for biopsy-based diagnosis. *Int. J. Surg. Pathol.* **16**: 21–24.
- Cheng L., Albers P., Berney D.M., Feldman D.R., Daugaard G., Gilligan T., Looijenga L.H.J. (2018): Testicular cancer. *Nat. Rev. Dis. Prim.* **4**: 1-29.
- Chieffi P., Chieffi S. (2013): Molecular biomarkers as potential targets for therapeutic strategies in human testicular germ cell tumors: An overview. *J. Cell. Physiol.* **228**: 1641–1646.
- Conduit C., Tran B. (2021): Improving outcomes in germ cell cancers using miRNA. *Ther. Adv. Med. Oncol.* **13**: 1–17.
- Cox R., Bouzekri N., Martin S., Southam L., Hugill A., Golamaully M., Cooper R., Adeyemo A., Soubrier F., Ward R., Lathrop G.M., Matsuda F., Farrall M. (2002): Okihiro syndrome is caused by SALL4 mutations. *Hum. Mol. Genet.* **11**: 2979–2987.
- Dearnaley D., Huddart R., Horwich a (2001): Managing testicular cancer. *BMJ Br. Med. J.* **322**: 1583–1588.

- Elzinga-Tinke J.E., Dohle G.R., Looijenga L.H.J. (2015): Etiology and early pathogenesis of malignant testicular germ cell tumors: Towards possibilities for preinvasive diagnosis. *Asian J. Androl.* **17**: 381–393.
- Ghazarian A.A., Kelly S.P., Altekruze S.F., Rosenberg P.S., McGlynn K.A. (2017): Future of testicular germ cell tumor incidence in the United States: Forecast through 2026. *Cancer* **123**: 2320–2328.
- Hanna N.H., Einhorn L.H. (2014): Testicular Cancer — Discoveries and Updates. *N. Engl. J. Med.* **371**: 2005–2016.
- Huang Y., Sitwala K., Bronstein J., Sanders D., Dandekar M., Collins C., Robertson G., MacDonald J., Cezard T., Bilenky M., Thiessen N., Zhao Y., Zeng T., Hirst M., Hero A., Jones S., Hess J.L. (2012): Identification and characterization of Hoxa9 binding sites in hematopoietic cells. *Blood* **119**: 388–398.
- Humphrey P.A. (2014): Choriocarcinoma of the testis. *J. Urol.* **192**: 934–935.
- Lobo J., Leão R., Jerónimo C., Henrique R. (2021): Liquid biopsies in the clinical management of germ cell tumor patients: State-of-the-art and future directions. *Int. J. Mol. Sci.* **22**: 1–22.
- Looijenga L.H.J., Zafarana G., Grygalewicz B., Summersgill B., Debiec-Rychter M., Veltman J., Schoenmakers E.F.P.M., Rodriguez S., Jafer O., Clark J., Kessel A.G. Van, Shipley J., Gulp R.J.H.L.M. Van, Gillis A.J.M., Oosterhuis J.W., Eyben F.E. Von, Rajpert-De Meyts E., Ottesen A.M., Lothe R. (2003): Role of gain of 12p in germ cell tumour development. *Apmis* **111**: 161–170.
- Mahesh S., Mallappa M., Vithoulkas G. (2018): Embryonal Carcinoma with Immature Teratoma: A Homeopathic Case Report. *Complement. Med. Res.* **25**: 117–121.
- Miettinen M., Wang Z., McCue P.A., Sarlomo-Rikala M., Rys J., Biernat W., Lasota J., Lee Y.-S. (2014): SALL4 Expression in Germ Cell and Non-Germ Cell Tumors. *Am. J. Surg. Pathol.* **38**: 410–420.
- Milose J.C., Filson C.P., Weizer A.Z., Hafez K.S., Montgomery J.S. (2011): Role of biochemical markers in testicular cancer: Diagnosis, staging, and surveillance. *Open Access J. Urol.* **4**: 1–8.
- Moch H., Cubilla A.L., Humphrey P.A., Reuter V.E., Ulbright T.M. (2016): The 2016 WHO

Classification of Tumours of the Urinary System and Male Genital Organs—Part A: Renal, Penile, and Testicular Tumours. *Eur. Urol.* **70**: 93–105.

Mordente A., Meucci E., Martorana G.E., Silvestrini A. (2015): Cancer biomarkers discovery and validation: State of the art, problems and future perspectives. *Adv. Exp. Med. Biol.* **867**: 9–26.

Oklahoma C. (2015): Biomarker analysis for oncology Collaborate and share insights. **9**: 845–850.

Oosterhuis J.W., Looijenga L.H.J. (2005): Testicular germ-cell tumours in a broader perspective. *Nat. Rev. Cancer* **5**: 210–222.

Raos, D., Krasic, J., Masic, S., Abramovic, I., Coric, M., Kruslin, B., Katusic Bojanac, A., Bulic-Jakus, F., Jezek, D., Ulamec, M. and Sincic, N. (2020): In Search of TGCT Biomarkers: A Comprehensive In Silico and Histopathological Analysis. *Dis. Markers*, **2020**: 8841880.

Reilley M.J., Pagliaro L.C. (2015): Testicular Choriocarcinoma: a Rare Variant that Requires a Unique Treatment Approach. *Curr. Oncol. Rep.* **17**: .

Rusan M., Andersen R.F., Jakobsen A., Steffensen K.D. (2020): Circulating HOXA9-methylated tumour DNA: A novel biomarker of response to poly (ADP-ribose) polymerase inhibition in BRCA-mutated epithelial ovarian cancer. *Eur. J. Cancer* **125**: 121–129.

Sarici H., Telli O., Eroğlu M. (2013): Bilateral testiküler germ hücreli tümörler. *Turk Urol. Derg.* **39**: 249–252.

Shen H., Shih J., Hollern D.P., Wang L., Bowlby R., Tickoo S.K., Thorsson V., Mungall A.J., ... Wheeler D.A. (2018): Integrated Molecular Characterization of Testicular Germ Cell Tumors. *Cell Rep.* **23**: 3392–3406.

Singh A., Gupta S., Badarukhiya J.A., Sachan M. (2020): Detection of aberrant methylation of HOXA9 and HIC1 through multiplex MethyLight assay in serum DNA for the early detection of epithelial ovarian cancer. *Int. J. Cancer* **147**: 1740–1752.

Stamatiou K., Papadopoulos P., Perlepes G., Galariotis N., Olympitis M., Moschouris H., Vasilakaki T. (2009): Mixed germ cell tumor of the testicle with raviduomuosarcomatous component: A case report. *Cases J.* **2**: 2–7.



- Stevens M., Frobisher C., Hawkins M., Jenney M., Lancashire E., Reulen R., Taylor A., Winter D. (2008): The British Childhood Cancer Survivor Study: Objectives, methods, population structure, response rates and initial descriptive information. *Pediatr. Blood Cancer* **50**: 1018–1025.
- Suciu M.D., Marica N.A., Oniu T., Tomuta A.I., Badea R. (2020): Embryonal carcinoma of an intraabdominal testicular tumor on an undescended testicle: a case report. *Med. Pharm. Reports* **93**: 213–218.
- Tatetsu H., Kong N.R., Chong G., Amabile G., Tenen D.G., Chai L. (2016): SALL4, the missing link between stem cells, development and cancer. *Gene* **584**: 111–119.
- Taylor-Weiner A., Zack T., O'Donnell E., Guerriero J.L., Bernard B., Reddy A., Han G.C., Aldubayan S., Amin-Mansour A., Schumacher S.E., Litchfield K., Turnbull C., Gabriel S., Beroukhim R., Getz G., Carter S.L., Hirsch M.S., Letai A., Sweeney C., Allen E.M. Van (2016): Genomic evolution and chemoresistance in germ-cell tumours. *Nature* **540**: 114–118.
- Verdorfer I. (2014): Genetics of testicular germ cell tumors. *Pathologie* **35**: 218–223.
- Voorhoeve P.M., Sage C. le, Schrier M., Gillis A.J.M., Stoop H., Nagel R., Liu Y.P., Duijse J. van, Drost J., Griekspoor A., Zlotorynski E., Yabuta N., Vita G. De, Nojima H., Looijenga L.H.J., Agami R. (2006): A Genetic Screen Implicates miRNA-372 and miRNA-373 As Oncogenes in Testicular Germ Cell Tumors. *Cell* **124**: 1169–1181.
- Woldu S.L., Amatruda J.F., Bagrodia A. (2017): Testicular germ cell tumor genomics. *Curr. Opin. Urol.* **27**: 41–47.
- Wu P., Luo R., Sun B., Zhao J., Xu Q., Feng S., Chen X., Wang C. (2020): SALL4 is a useful marker for pediatric yolk sac tumors. *Pediatr. Surg. Int.* **36**: 727–734.
- Zhang X., Yuan X., Zhu W., Qian H., Xu W. (2015): SALL4: An emerging cancer biomarker and target. *Cancer Lett.* **357**: 55–62.

Mrežna odredišta:

<https://www.pathologyoutlines.com/topic/testisembryonal.html> (5. prosinca 2021.)

<https://www.pathologyoutlines.com/topic/testisyst.html> (5. prosinca 2021.)

## 7. ŽIVOTOPIS

Rođena sam 30. lipnja 1997. u Metkoviću. Završila sam Osnovnu školu Čerin te Opću gimnaziju u Srednjoj školi dr. fra Slavka Barbarića u Čitluku.

Preddiplomski sveučilišni studij Biologije sam završila 2019. godine na Fakultetu prirodoslovno-matematičkih i odgojnih znanosti, Sveučilišta u Mostaru.

2019. godine sam upisala Diplomski sveučilišni studij Eksperimentalne biologije (modul: fiziologija i imunobiologija) na Biološkom odsjeku Prirodoslovno-matematičkog fakulteta, Sveučilišta u Zagrebu.