

# Bioantropološka analiza ljudskih koštanih ostataka s rimskodobnog nalazišta Ozad Arene u Puli

---

**Bencerić, Veronika**

**Master's thesis / Diplomski rad**

**2022**

*Degree Grantor / Ustanova koja je dodijelila akademski / stručni stupanj:* **University of Zagreb, Faculty of Science / Sveučilište u Zagrebu, Prirodoslovno-matematički fakultet**

*Permanent link / Trajna poveznica:* <https://um.nsk.hr/um:nbn:hr:217:448918>

*Rights / Prava:* [In copyright](#) / [Zaštićeno autorskim pravom.](#)

*Download date / Datum preuzimanja:* **2024-10-03**



*Repository / Repozitorij:*

[Repository of the Faculty of Science - University of Zagreb](#)



Sveučilište u Zagrebu  
Prirodoslovno-matematički fakultet  
Biološki odsjek

Veronika Bencerić

**Bioantropološka analiza ljudskih koštanih  
ostataka s rimskodobnog nalazišta  
Ozad Arene u Puli**

Diplomski rad

Zagreb, 2022.

Ovaj rad je izrađen u Laboratoriju za evolucijsku antropologiju i bioarheologiju na Institutu za antropologiju u Zagrebu, pod mentorstvom dr. sc. Maria Novaka te komentorstvom prof. dr. sc. Vesne Benković. Rad je predan na ocjenu Biološkom odsjeku Prirodoslovno-matematičkog fakulteta Sveučilišta u Zagrebu radi stjecanja zvanja magistra eksperimentalne biologije (mag. biol. exp.).

# TEMELJNA DOKUMENTACIJSKA KARTICA

---

Sveučilište u Zagrebu  
Prirodoslovno-matematički fakultet  
Biološki odsjek

Diplomski rad

## Bioantropološka analiza ljudskih koštanih ostataka s rimskodobnog nalazišta Ozad Arene u Puli

Veronika Bencerić

Rooseveltov trg 6, 10000 Zagreb, Hrvatska

Bioantropologija je znanstvena disciplina koja proučava ljudske koštane ostatke u arheološkom kontekstu. Fizički stresori, nedostatak nutrijenata, bolesti i traume mogu ostaviti jasne znakove na kostima pa analiza koštanih ostataka može dati uvid u životne uvjete arheoloških populacija. Cilj ovog diplomskog rada je primjenom metoda bioantropološke analize utvrditi populacijske i patološke značajke ljudskih koštanih ostataka s rimskodobnog nalazišta Ozad Arene u Puli te utvrditi postoje li razlike u odnosu na slične rimskodobne populacije i suvremene populacije. Analizirani su ljudski osteološki ostatci iz ukupno 29 grobova za koje je procijenjeno da potječu iz razdoblja od 1. do 4. stoljeća. Prilikom analize svakog kostura određena je starost u trenutku smrti, spol, prisutni koštani elementi te postojanje trauma, degenerativnih promjena, dentalnih i skeletnih patologija. Velik mortalitet djece, visoka učestalost karijesa i metaboličkih patologija te osteoartritis i Schmorlovi defekti ukazuju na lošije životne uvjete usporedno s rimskim populacijama na području Hrvatske. U rimskoj Puli metabolički i fizički stres je bio sveprisutan, pogotovo u djetinjstvu.

Ključne riječi: patologije, kosti, bioantropologija, *Homo sapiens*

(67 stranica, 33 slika, 14 tablica, 90 literaturnih navoda, jezik izvornika: hrvatski jezik)

Rad je pohranjen u Središnjoj biološkoj knjižnici

Mentor: Dr. sc. Mario Novak  
Komentor: Prof. dr. sc. Vesna Benković  
Ocjenitelji: Prof. dr. sc. Vesna Benković  
Prof. dr. sc. Ivana Maguire  
Izv. prof. dr. sc. Jasna Lajtner

Rad prihvaćen: 8. 12. 2022.

# BASIC DOCUMENTATION CARD

---

University of Zagreb  
Faculty of Science  
Department of Biology

Master thesis

## Bioanthropological analysis of the human skeletal remains from Roman period site of Ozad Arene in Pula

Veronika Bencerić

Rooseveltovo trg 6, 10000 Zagreb, Hrvatska

Bioanthropology is a field of research that studies human skeletal remains in an archeological context. Environmental and physical stress factors, poor nutrition, disease and trauma can leave trace on bones. These traces can provide information about past living conditions. The aim of this work is to determine the demographic and pathological characteristics of human remains from the archeological site of Ozad Arene in Pula using the methods of bioanthropological analysis. It will also be investigated whether the site differs from other archaeological sites from the Roman period and from modern populations. In total, human skeletal remains from 29 graves dating from the 1<sup>st</sup> to the 4<sup>th</sup> century AD were analysed. Sex and age were determined for each analysed skeleton, and the presence of trauma, degenerative changes, dental and skeletal pathologies were noted. The high infant mortality and high rates of dental caries and metabolic diseases, as well as the presence of osteoarthritis and Schmorl's nodules, indicate that the Roman inhabitants of Pula probably lived in worse living conditions than people at other Roman sites from Croatia. Metabolic and physical stress was omnipresent and had a great impact on the population, especially in childhood.

Keywords: pathologies, bones, bioanthropology, *Homo sapiens*

(67 pages, 33 figures, 14 tables, 90 references, original in: Croatian)

Thesis is deposited in Central Biological Library.

Mentor: Mario Novak, PhD  
Co-mentor: Prof. Vesna Benković, PhD  
Reviewers: Prof. Vesna Benković, PhD  
Prof. Ivana Maguire, PhD  
Assoc. Prof. Jasna Lajtner, PhD

Thesis accepted: 8. 12. 2022.

# Sadržaj

Kratice .....	
1. Uvod.....	1
1.1. <i>Homo sapiens</i> .....	1
1.2. Ljudski kostur.....	1
1.2.1. Zubi .....	3
1.3. Bioarheologija i biološka antropologija .....	4
1.4. Najčešće patologije kostura u bioarheološkom kontekstu.....	5
1.4.1. Česte dentalne patologije.....	5
1.4.2. Skeletne patologije .....	7
2. Cilj istraživanja .....	12
3. Materijali i metode .....	13
3.1. Arheološko nalazište Ozad Arene u Puli.....	13
3.2. Usporedba s drugim rimskodobnim nalazištima sličnih karakteristika.....	14
3.3. Bioantropološka analiza ljudskih koštanih ostataka iz Pule.....	16
3.3.1. Inventura prisutnih koštanih elemenata.....	16
3.3.3. Određivanje starosti u trenutku smrti .....	21
3.3.4. Analiza zubi i dentalnih patologija.....	22
3.3.5. Indikatori subadultnog fizičkog stresa.....	24
3.3.6. Periostitis (tragovi nespecifičnih bolesti) .....	25
3.3.7. Degenerativne promjene i bolesti.....	25
3.3.8. Traume i anomalije kostura .....	26
3.3.9. Analiza podataka .....	26
4. Rezultati .....	28
4.1. Demografska obilježja koštanog uzorka iz Pule .....	28
4.2. Oralne patologije .....	31
4.2.1. Karijes .....	31
4.2.2. Zaživotni gubitak zuba i alveolarne bolest .....	32
4.3. Indikatori subadultnog stresa.....	33
4.3.1. Hipoplazija zubne cakline .....	33
4.3.2. <i>Cribra orbitalia</i> i porozitet.....	34
4.4. Specifične i nespecifične bolesti .....	36
4.4.1. Periostitis .....	36

4.4.2. Mogući skorbut.....	37
4.4.3. Mogući slučaj rahitisa .....	37
4.5. Promjene na kralješnici i zglobovima .....	38
4.5.1. Schmorlovi defekti .....	38
4.5.2. Degenerativni osteoartritis kralježnice.....	39
4.5.3. Degenerativni osteoartritis dugih kostiju i zglobova.....	40
4.6. Ozljede kostura.....	40
4.7. Ostale patološke i kongenitalne promjene na kostima .....	42
4.7.1. Romboidna fosa.....	42
4.7.2. Bifidno rebro .....	43
4.7.3. <i>Osteochondritis dissecans</i> .....	44
4.7.4. Anomalije prsne kosti.....	45
5. Rasprava .....	47
5.1. Demografska obilježja.....	47
5.2. Patologije.....	48
5.2.1. Dentalne patologije.....	48
5.3. Skeletne patologije .....	51
5.3.1. Metaboličke i nespecifične bolesti .....	51
5.3.2. Promjene na kralješnici i dugim kostima .....	52
5.3.3. Traume kostura.....	55
5.3.4. Kongenitalne anomalije prsnog koša.....	56
6. Zaključak .....	57
7. Literatura .....	58
8. Životopis.....	66
9. Prilozi .....	67

## Kratice

AMTL	(eng. <i>antemortem tooth loss</i> ) – zaživotni gubitak zuba
C	(lat. <i>vertebrae cervicales</i> ) – vratni kralješci
C <sub>n</sub>	(lat. <i>dentes canini</i> ) – očnjaci
CO	(lat. <i>cribra orbitalia</i> ) – porozitet očnih orbita čeone kosti
D	desno
HZC	hipoplazija zubne cakline – razvojni poremećaj zubne cakline
I <sub>n</sub>	(lat. <i>dens incisivus</i> ) – sjekutići
L	lijevo
L	(lat. <i>vertebrae lumbales</i> ) - slabinski kralješci
M <sub>n</sub>	(lat. <i>dens molaris</i> ) – kutnjaci
Man	(lat. <i>mandibula</i> ) – donja čeljust
Max	(lat. <i>maxilla</i> ) – gornja čeljust
MBO	minimalni broj osoba
OA	(eng. <i>osteoarthritis</i> ) – osteoartritis
occ.	(lat. <i>os occipitale</i> ) – zatiljna kost
P <sub>n</sub>	(lat. <i>dens praemolaris</i> ) – pretkutnjaci
T	(lat. <i>vertebrae thoracicae</i> ) – prsni kralješci



# 1. Uvod

## 1.1. *Homo sapiens*

Suvremeni čovjek (*Homo sapiens* Linnaeus, 1758) jedina je recentna vrsta unutar svojeg roda – roda *Homo*. Spada u porodicu Hominidea (veliki čovjekoliki majmuni) zajedno sa svim svojim precima i bliskim srodnicima. U višim taksonomskim skupinama ljude ubrajamo u red primata (lat. Primates), razred sisavaca (lat. Mamalia), koljeno svitkovaca (lat. Chordata) i carstvo životinja (lat. Animalia) (Schoch i sur., 2020).

Ljudi s ostalim primatima dijele niz značajki: otklon palca, stereoskopski vid, nokte na vrhu prstiju umjesto kandži, relativno velik mozak u odnosu na tjelesnu težinu, dugo djetinjstvo, život u kompleksnim socijalnim strukturama i generaliziranu prehranu. Iako je čovjek po mnogim biološkim karakteristikama i ponašanjima slični drugim čovjekolikim majmunima, kroz evoluciju razvili smo i brojne karakteristike koje nas od njih dijele (Janković i Karavanić, 2009).

Jedan od najvažnijih događaja u evolucijskoj povijesti ljudske vrste je razvoj bipedalnog oblika kretanja – uspravno hodanje na dvije noge. Slijedilo je uzastopno povećanje volumena lubanje i površine mozga, a samim time i bolje kognitivne sposobnosti. Fosilni nalazi ranih hominina, i kasnije pripadnika roda *Homo*, jasno pokazuju ovaj trend uzastopnih promjena (Janković i Karavanić, 2009).

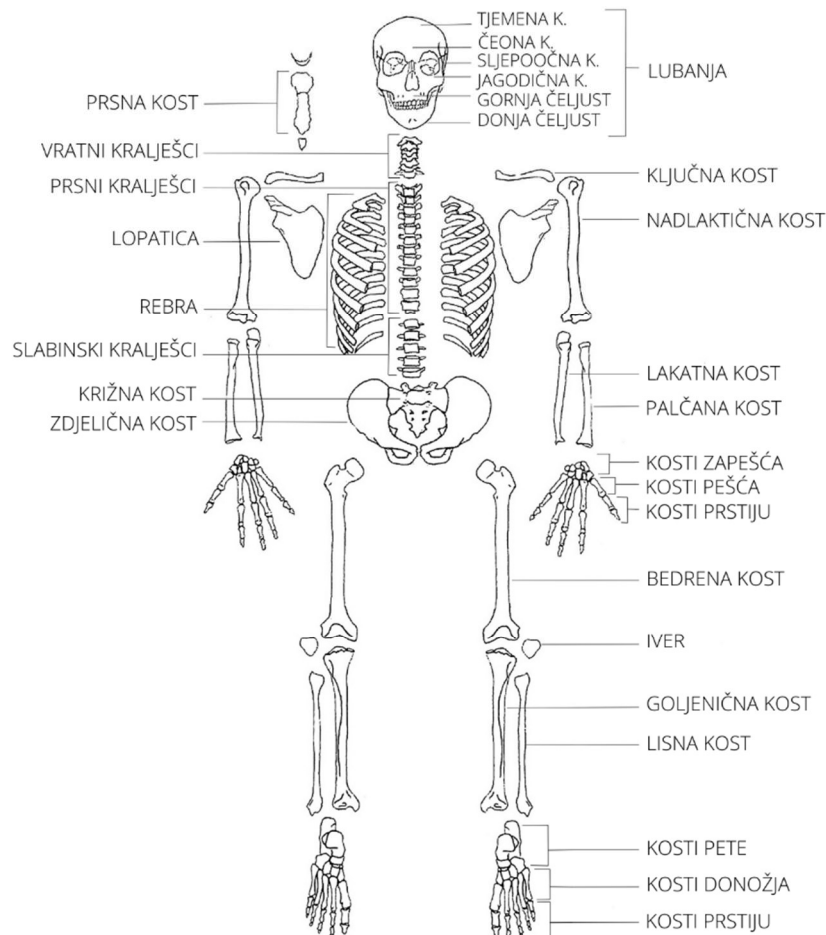
Ljudi od začetka svoje vrste oblikuju okoliš u kojem se nalaze. Tijekom tisuća godina svojim djelovanjem stvorili su svijet u kojem danas živimo domestikacijom životinja i biljka, preoblikovanjem pejzaža i osnivanjem kompleksnih socijalnih, kulturoloških, ekonomskih i političkih sustava koji su postali temelj ljudskih zajednica. Ti su se sustavi i uvjeti u kojima ljudi žive kroz povijest stalno mijenjali. Ljudi su imali velik utjecaj na okoliš, ali je i okoliš u isto vrijeme utjecao na njih te ih poticao na prilagodbe novim uvjetima (Roberts, 2015).

## 1.2. Ljudski kostur

Kostur je jedan od najvećih organskih sustava u ljudskom tijelu. On daje potporu tijelu, pruža oslonac za vezanje mišića i omogućuje kretanje, štiti unutarnje organe u glavi i prsnom košu, ima krvotvornu funkciju, služi kao spremište minerala (npr. kalcija i fosfora) te doprinosi održavanju homeostaze u organizmu (Junqueira i Carneiro, 2005; Su i sur., 2019).

Kostur odrasle osobe (slika 1) sastoji se od oko 206 kostiju. Stvaran broj kostiju kod pojedinih osoba može varirati zbog urođenih varijacija. Primjerice, neke osobe mogu imati 13. rebro, vratna rebra ili 13. prsni kralješak, što su uglavnom benigne anatomske varijacije. Kostur djece ima mnogo više

koštanih elemenata, oko 450 kostiju prilikom rođenja. Kostii srastaju kako dijete raste te dolazi do spajanja dijafiza s epifizama kostiju pa se i broj koštanih elemenata u tijelu smanjuje. Osim u broju, postoje varijacije i u veličini i morfologiji zbog spolnih, razvojnih i populacijskih razlika (White i Folkens, 2005; Šlaus, 2006).



**Slika 1:** Glavne kosti ljudskog skeletnog sustava. Slika je napravljena u programu Krita 5.0.6.

Kosti dijelimo u četiri skupine ovisno o njihovom izgledu. Duge kosti su cjevaste kosti koje se nalaze u udovima i služe kao oslonac za kretanje. Kratke kosti su sitne, često okruglaste kosti stopala i šake te kosti prstiju. U plosnate kosti spadaju neke kosti lubanje, zdjelične kosti i lopatice. Nepravilne kosti su kralješci te kosti pešća, pete i donožja (Šlaus, 2006; Šlaus, 2021).

Kostur je građen od dva glavna tkiva – hrskavice i koštanog tkiva (Karsenty, 2003) u kojeg su uklopljene krvne žile i živci. Kostii su građene od organskog i anorganskog materijala što im daje čvrstoću i fleksibilnost (Šlaus, 2006). Koštani matriks sastoji se od anorganske tvari (većinom u obliku fosfora i kalcija) i organskog kolagena. U koštanom tkivu nalaze se i tri vrste stanica: osteociti,

osteoblasti i osteoklasti. Osteoblasti imaju ulogu sinteze organskih sastojaka matriksa (izgradnja kosti) i smješteni su na površini koštanog tkiva. S vremenom njihova se aktivnost smanjuje, stanica se okruži koštanim matriksom i postane osteocit. Osteociti se nalaze u šupljinama matriksa (lakunama) i oni svojim metabolizmom održavaju koštani matriks. Osteoklasti su velike, pokretne stanice koje sudjeluju u resorpciji i remodeliranju koštanog tkiva. Ovi procesi stvaranja i resorpcije kosti omogućuju kostima promjenu oblika i veličine tijekom rasta, ali i popravke kosti nakon što je rast završio. Površina kosti je obložena tankim slojem stanicama koje tvore periost i endost. Vanjska površina kosti (pokosnica ili periost) i unutarnja površina koštanih šupljina (endost) prehranjuju koštano tkivo i opskrbljuju ga novim osteoblastima (Junqueira i Carneiro, 2005; White i Folkens, 2005).

Samo koštano tkivo može biti izgrađeno od kompaktnog koštanog tkiva i od spužvastog koštanog tkiva. Oba tkiva ima istu histološku građu, ali se razlikuju po broju šupljina – spužvasto tkivo ima veliki broj povezanih šupljina, dok ih kompaktno tkivo nema. Kod dugih je kosti dijafiza (središnji dio kosti) uglavnom izgrađena od kompaktnog koštanog tkiva koje okružuje šupljinu u unutrašnjosti kosti koja je ispunjena koštanom srži. Spužvasto tkivo većinom izgrađuje epifize (proširenja na terminalnim krajevima kostiju). Plosnate kosti (u lubanji) građene su od dva sloja kompaktnog tkiva (ploče) između kojih se nalazi sloj spužvastog tkiva (diploë) (Junqueira i Carneiro, 2005; Šlaus, 2006).

### 1.2.1. Zubi

Zubi su najtvrdi dio ljudskog tijela. Sastoje se od dentina (tvrđog, kalcificiranog vezivnog tkiva) koji tvori cement te cakline koja prekriva dentin na kruni zuba. Kruna zuba gornji je dio zuba koji se nalazi izvan čeljusti i vidljiv je. Korijen zuba nalazi se u zubnoj alveoli unutar čeljusti. Ljudi imaju četiri vrste zuba: sjekutiće (lat. *dens incisivus*) (I), očnjake (lat. *dentes canini*) (C), prekutnjake (lat. *dens praemolaris*) (P) i kutnjake (lat. *dens molaris*) (M) (White i Folkens, 2005; Šlaus, 2006).

Ljudi tijekom života imaju dva seta zuba u gornjoj (lat. *maxilla* (Max)) i donjoj čeljusti (lat. *mandibula* (Man)). Mliječni (decidualni) zubi počinju s razvojem u petom ili šestom tjednu razvoja fetusa, krune mliječnih zuba oblikuju se u periodu od 4. do 12. mjeseca života, a izbijaju između 6. i 12. mjeseca. Djeca ukupno imaju 20 mliječnih zuba sa zubnom formulom: I2/2, C1/1, M2/2=20. Zubi donje čeljusti uglavnom izbijaju prije zuba (iste vrste) gornje čeljusti. Do kraja puberteta mliječno zubalo je u pravilu zamijenjeno trajnim koje se sastoji od 32 zuba. Broj zuba u odraslih može varirati jer treći kutnjaci ne moraju niknuti ili nedostaju. Zubna formula odrasle osobe je: I2/2, C1/1, P2/2, M3/3=32 (White i Folkens, 2005; Šlaus, 2006).

### 1.3. Bioarheologija i biološka antropologija

Većina podataka o bliskoj ljudskoj prošlosti proizlazi iz proučavanja arheoloških predmeta, povijesnih zapisa i dokumenata, usmene predaje te drugih tragova ljudske kulturne aktivnosti u prošlosti. U arheološkim istraživanjima biološki ostaci često su zanemarevani zbog mišljenja da se iz njih ne mogu dobiti korisni podaci (Šlaus, 2006; Lamptey i Apoh, 2020).

Bioarheologija je grana arheologije koja se bavi proučavanjem bioloških ostataka ljudi, biljaka i životinja unutar kulturnog, odnosno arheološkog konteksta (Hayas, 2015; Roberts, 2015; Lamptey i Apoh, 2020). Istraživanja se uglavnom fokusiraju na proučavanje ljudskih koštanih ostataka pronađenih na arheološkim nalazištima u raznim pogrebnim kontekstima. Proučavanje ljudskih koštanih ostataka pruža uvid u način života, zdravlje, stres i kvalitetu života ljudskih zajednica u drugim ekološkim i vremenskim okvirima (Roberts, 2015; Lamptey i Apoh, 2020; Mant i sur. 2021).

Po svojoj prirodi bioarheologija i biološka antropologija multidisciplinarna su područja istraživanja koja se baziraju na proučavanju kostura kroz biološku analizu (paleopatologiju i osteologiju) uz pomoć spoznaja iz ekologije, povijesti, biokemije, geografije, sociologije i brojnih drugih znanosti. Bioarheologija doprinosi proširenju znanja o odnosima između ljudi i okoliša u kojem su živjeli te proučava kako su ljudi koristili i mijenjali okoliš u kojem su živjeli te kako su se različite kulture adaptirale na specifične uvjete i pritiske okoliša u kojem su se našle. Bioarheološke spoznaje, zajedno s pripadajućim kulturološkim i povijesnim kontekstom, važan su dio rekonstrukcije života ljudi koji su živjeli u prošlosti (Botham, 2017; Roberts, 2015).

Zbog velikog interesa za ljudske ostatke, bioarheologija je veoma slična biološkoj antropologiji. Interes obiju znanstvenih disciplina baziran je na odnosu između ljudske biologije i okoliša što dovodi do velikog preklapanja (Botham, 2017).

Biološka antropologija (bioantropologija ili fizička antropologija) grana je antropologije koja proučava biološke karakteristike, raznolikost i evoluciju ljudi, naših predaka i srodnih vrsta (primata) (Ulijaszek, 2013; Weber, 2014). Može se podijeliti u tri smjera istraživanja: evolucija primata (rod *Homo* i drugi primati), varijacija među ljudima te biološke osnove ljudskog ponašanja. Bioantropologija obuhvaća primatologiju, paleoantropologiju, biologiju čovjeka, genetiku, osteologiju, forenzičku antropologiju te bioarheologiju (Bašić, 2015; Tuttle, 2018). Zbog sličnosti metodologija i ciljeva istraživanja, autori, prilikom opisivanja vrlo sličnih istraživanja ljudskih koštanih ostataka, izraze „bioantropološka analiza“ i „bioarheološka analiza“ često koriste naizmjenično (Šlaus, 1996; Šlaus i Filipec, 1998; Šlaus, 2002; Novak i sur., 2008; Novak, 2011; Novak, 2013; Cheverko, 2013; Gestsdóttir, 2014).

Proučavanje tragova bolesti na koštanim ostacima u bioarheološkom, odnosno bioantropološkim istraživanjima, također se preklapa s područjem istraživanja paleopatologije. Paleopatologija je multidisciplinarna medicinska disciplina koja se bavi studijom bolesti i njihove pojavnosti u prošlosti (Fernández, 2012) te studijom generalnog zdravlja populacija, medicinskih praksi i ljudske brige prema drugima i njihovom zdravlju u različitim kulturama kroz povijest (Shaw i Sykes, 2018).

## 1.4. Najčešće patologije kostura u bioarheološkom kontekstu

### 1.4.1. Česte dentalne patologije

Raširenost dentalnih patologija može dati uvid u uvjete i kvalitetu života u arheološkim populacijama. Iz tragova na zubima mogu se dobiti informacije o zdravlju osoba i njihovim prehranbenim navikama te informacije o razlikama u prehrani između različitih skupina ljudi – između različitih populacija ili između socijalnih grupa unutar iste populacije (Šlaus, 2006; Peko i Vodanović, 2016). Stopa karijesa i drugih dentalnih oboljenja nije stalna kroz povijest i varira kroz vrijeme i među različitim populacijama ovisno o socio-ekonomskim i kulturnim čimbenicima (Irish i Nelson, 2008; Lanfranco i Eggers, 2012; Gagnon, 2019).

#### 1.4.1.1. Karijes, alveolarni apscesi i zaživotni gubitak zuba

Karijes je česta dentalna bolest u suvremenom svijetu, ali i kroz prošlost. Definiran je kao zarazna dentalna bolest koja dovodi do progresivne demineralizacije cakline i dentina te uništenja zuba. Uzrokovana je djelovanjem bakterijske flore (uglavnom bakterijom *Streptococcus mutans*) koja se nakuplja na površini zubne cakline (Ortner i Putschar, 1981; Anusavice, 2005; Irish i Nelson, 2008). Bakterije u usnoj šupljini razgrađuju ugljikohidrate fermentacijom prilikom koje dolazi do snižavanja pH vrijednosti u ustima (i na površini zuba) što dovodi do otapanja mineralnih komponenata površine zuba. Zatim se pH vrijednost povisuje uklanjanjem hrane sa zubne površine, a površina se zuba remineralizira. Produženo vrijeme uvjeta niske pH vrijednosti pogoduje nastanku karijesa (Irish i Nelson, 2008).

Prema veličini karijes može varirati od malih, jedva primjetnih lezija cakline sve do karijesa sa potpunim uništenjem krune zuba. Karijes se s vremenom širi i, ako se ne liječi, može dovesti do gubitka zuba, infekcije i uništenja okolnog tkiva (Ortner i Putschar, 1981; Šlaus, 2006). Na pojavnost karijesa

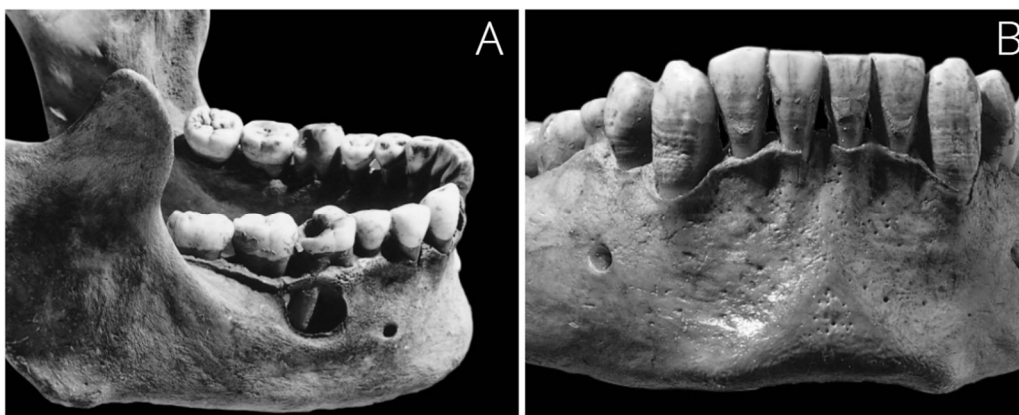
utječe sastav bakterijske flore i prehrana, pH vrijednost sline, morfologija i mogući defekti u zubnoj kruni, istrošenost zuba, starost, sistemske bolesti i drugi okolišni čimbenici (Šlaus, 2006).

Različiti obrasci distribucije i učestalost karijesa mogu dati uvid u prehrambene navike te uvjete i kvalitetu arheoloških populacija (Ortner i Putschar, 1981). Primjerice, visoka učestalost karijesa zabilježena je u društvima čija se ekonomija bazira na poljoprivredi, dok se niža zastupljenost javlja u lovačko-sakupljačkim društvima koja konzumiraju malo jednostavnih ugljikohidrata i puno proteina životinjskog porijekla (White i Folkens, 2005; Lanfranco i Eggers, 2012; Forsaw, 2014).

Alveolarni apscesi nastaju kao posljedica upale zubne alveole zbog širenja bakterija s karijesa, a očituju se kao defekt korteksa kosti čeljusti kroz koji gnoj izlazi iz upaljenog područja (alveole). S vremenom apscesi mogu dovesti do gubitka zuba (Šlaus, 2006; Forshaw, 2014). Karijes i alveolarni apsces su prikazani na slici 2A. Apsces također može nastati i kao rezultat traume ili dentalnih zahvata u suvremenim populacijama. Bakterije koje koloniziraju izloženi korijen zuba izazivaju akutnu infekciju koja se može proširiti i dovesti do danjih komplikacija, uključujući sepsu, razvoj apscesa u mozgu, šok te smrt (Shweta i Prakash, 2013). Prema tome nije iznenađujuće da su dentalne infekcije bile čest uzrok smrti kroz ljudsku povijest, ponajviše zbog nemogućnosti liječenja upale (Forshaw, 2014).

#### *1.4.1.2. Hipoplazija zubne cakline*

Linearna hipoplazija zubne cakline (HZC) najčešći je razvojni poremećaj zubne cakline koji se nalazi kod arheoloških populacija. Nešto manje se javlja u suvremenih populacija. Radi se o promjeni morfologije cakline koja je karakterizirana prisustvom plitkih horizontalnih linija na površini zuba koji nastaju zbog poremećaja, odnosno prekida, u sekreciji cakline tijekom nastanka krune zuba (White i Folkens, 2005; Šlaus, 2006; Forshaw, 2014). Karakteristične linije HZC-a prikazane su na slici 2B.



**Slika 2:** Primjer alveolarnog apscesa i karijesa (kategorije 2) na prvom desnom kutnjaku (A) te primjer jako izražene linearne hipoplazije zubne cakline na sjekutićima i očnjacima donje čeljusti (B). Slike preuzete i prilagođene iz White i sur. (2011).

U većini slučajeva HZC je uzrokovan nekim oblikom sustavnog fiziološkog stresa, primjerice: gladovanjem, metaboličkim poremećajima, zaraznim bolestima te fizičkim ili psihološkim traumama. Zubna caklina osjetljiva je na metaboličke poremećaje uslijed bolesti i neadekvatne prehrane, a kako se tijekom života ne može remodelirati koristan je pokazatelj fiziološkog stresa u populaciji (Ortner i Putschar, 1981; Šlaus, 2006; Novak, 2008).

## 1.4.2. Skeletne patologije

### 1.4.2.1. Porozitet i *cribra orbitalia*

Lezije i poroznost kosti lubanje mogu biti uzrokovane metaboličkim oboljenjima, parazitizmom, nedostatkom vitamina (vitamina C ili B) te neuhranjenošću zbog nebalansirane prehrane. Primjerice, *cribra orbitalia* (porozitet očnih orbita čeone kosti (CO)) često se povezuje s nedostatkom željeza u organizmu i anemijom (Šlaus, 2006; Walker i sur., 2009; White i sur., 2011; Zarifa i sur., 2016).

Porotična hiperostoza (eng. *porotic hyperostosis*) patološko je stanje koje se često nalazi na kostima lubanje, a karakterizirano je spužvastim izgledom kosti. Dolazi do stanjivanja i uništenja vanjske ploče lubanje uslijed širenja dipolē (spužvastog koštanog tkiva) zbog hipertrofije koštane srži vezane uz anemiju ili drugih patoloških stanja poput kroničnih infekcija vlasišta ili skorbuta (White i Folkens, 2005; Šlaus, 2006; Walker i sur., 2009). *Cribra orbitalia* i porotična hiperostoza smatraju se

indikatorima stresa, posebice subadultnog stresa u periodu razvoja te su korisni alat tijekom rekonstrukcije životnih i zdravstvenih uvjeta u kojima su živjele arheološke populacije (Novak i sur., 2009).

#### *1.4.2.2. Periostitis*

Periostitis je vrlo česta skeletna abnormalnost u arheološkim uzorcima. Ovo je upala kosti, odnosno periosta kosti (lat. *periosteum*), koja sama po sebi nije bolest već nastaje kao posljedica drugih oboljenja. Periostitis je odgovor na upalni proces koji se odlikuje rastom novih slojeva kosti (Golding, 1985; White i Folkens, 2005; White i sur., 2011). Osteoblastične stanice kosti aktiviraju se kao odgovor na ozljedu ili infekciju te stvaraju novi sloj kosti koji prekriva „staru“ kortikalnu kost (Šlaus, 2006).

Periostitis može biti uzrokovan nespecifičnim bakterijskim infekcijama, specifičnim zaraznim bolestima (npr. sifilisom), lokaliziranim traumama, metaboličkim bolestima i drugim čimbenicima. Periostitis može biti generaliziran ili lokaliziran. Lokaliziran periostitis nastaje kao posljedica traume, a generalizirani periostitis nastaje kao posljedica bolesti. U arheološkim koštanim uzorcima vrlo često nije moguće odrediti točan uzrok periostitičnih promjena (Ortner i Putschar, 1981; Šlaus, 2006; Kim i sur., 2013).

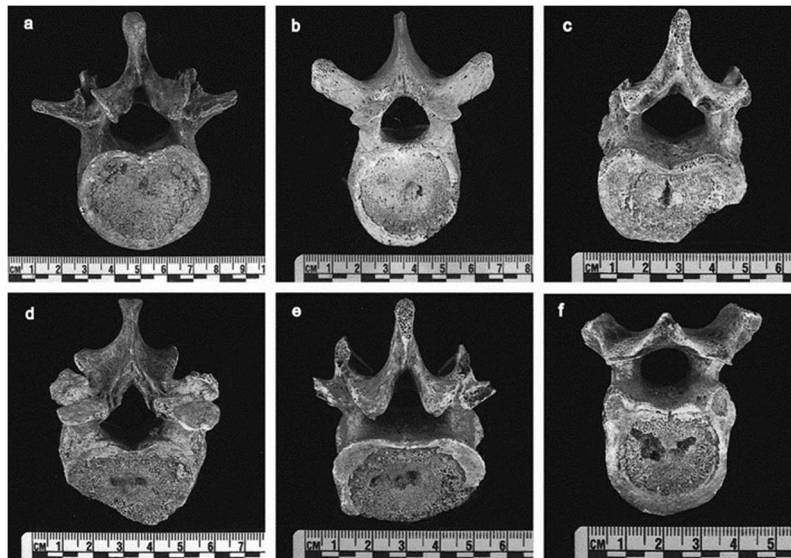
Periostitis se vrlo često javlja u arheološkim populacijama, pogotovo u razdobljima prije razvoja antibiotika. Koristan je indikator fiziološkog stresa, učestalosti bolesti te generalnog fitnesa i kvalitete života populacija (Novak i sur., 2009; Kim i sur., 2013; Cramer, 2018). U suvremenim populacijama pojam „periostitis“ se rijetko nalazi, najvjerojatnije jer se javlja kao posljedica drugih bolesti koje je moguće identificirati kod suvremenih pacijenata (Ortner i Putschar, 1981).



### 1.4.2.3. Schmorlovi defekti

Schmorlovi defekti su specifične lezije (udubljenja) na tijelu kralješka koje se često nalaze u suvremenim i arheološkim populacijama (Faccia i Williams, 2008; Burke, 2011). Ovi defekti nastaju kao posljedica hernijacije intervertebralnog diska, pri čemu sadržaj diska (lat. *nucleus pulposus*) probija kroz koštano i hrskavično tkivo tijela susjednog kralješaka. Uglavnom se javljaju na donjim prsnim (lat. *vertebrae thoracicae* (T)) i na slabinskim kralješcima (lat. *vertebrae lumbales* (L)) (Novak, 2008; Dar i sur., 2010; Kyere i sur., 2012).

Defekti koji nastaju na kralješcima uglavnom su plitki i okruglasti, a varijacije u obliku i dubini defekata prikazana je na slici 3. Uzroci nastajanja defekata nisu sasvim poznati, a povezuju se sa ozljedama, infekcijama, ponavljajućim opterećenjima i degenerativnim promjenama vezanim uz starenje (Šlaus, 2006; Burke, 2011; Sonne-Holm i sur., 2013). U arheološkom kontekstu prisutnost Schmorlovih defekata ukazuje na jako mehaničko opterećenje kralježnice i fizički rad (Šlaus, 2006; Novak, 2008).



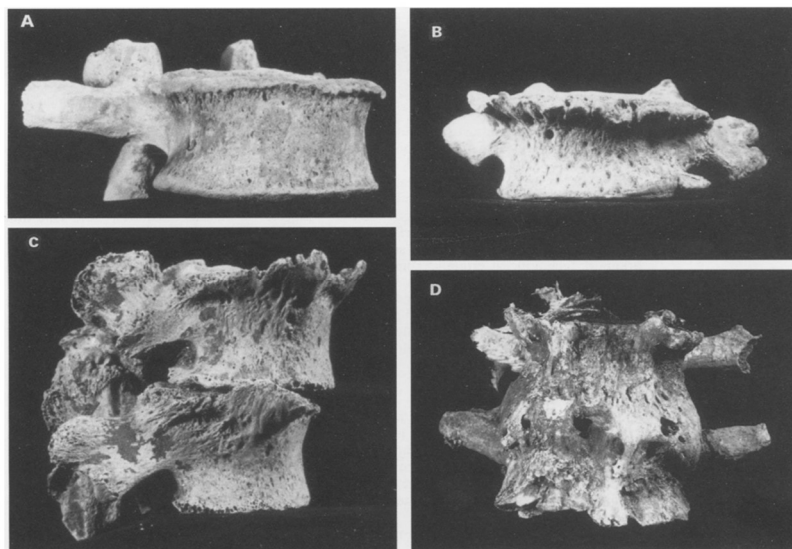
**Slika 3:** Primjeri Schmorlovih defekata na inferiornoj (*a, c i f*) i superiornoj strani kralješaka (*b i d*). Lezija na kralješku *a* puno je plića od ostalih lezija. Slika preuzeta i prilagođena iz Burke (2011).

#### 1.4.2.4. Osteoarthritis

Osteoarthritis (eng. *osteoarthritis* (OA)) (slika 4) najčešći je oblik patologija koji zahvaća zglobove te se s velikom učestalošću nalazi u suvremenim i arheološkim populacijama, pogotovo u starijih osoba (Jurmain i Kilgore, 1995). Osteoarthritis je kompleksno patološko stanje progresivnog karaktera. Ovo nije jedinstvena bolest već spektar bolesti koje se prezentiraju na vrlo sličan način te su sve objedinjene pod istim nazivom (Gestsdóttir, 2014; Domett i sur., 2017).

Osteoarthritis karakterizira degradacija struktura u zglobu te uključuje propadanje hrskavice zgloba, remodeliranje kosti i nastajanja novih koštanih formacija (osteofita) u zahvaćenom zglobu. Ove promjene prati bol u zglobovima prilikom kretanja te ograničena mobilnost. Osteoarthritis se pogoršava kako osoba stari zbog kontinuiranog korištenja zglobova prilikom kretanja što dovodi do smanjenje kvalitete života (Šlaus, 2006; Novak, 2008; Laktašić-Žerjavić, 2015; Domett i sur., 2017).

Različiti faktori mogu uzrokovati i pridonijeti nastajanju osteoartritisa, uključujući: nasljedni genetički faktori, starost, prekomjerna tjelesna težina, traume zglobova te fiziološki stres usred repetitivnih aktivnosti (Cheverko, 2013; Domett i sur., 2017). Mehaničko opterećenje zglobova smatra se velikim rizičnim čimbenikom (Laktašić-Žerjavić, 2015).



**Slika 4:** Primjer osteoartritisa na kralješcima. A - prikazuje kralješak s blagim artričnim promjenama na rubu tijela kralješka. B - prikazuje kralješak s umjerenim stupnjem artričnih promjena s dobro vidljivim osteofitima. C i D - prikazuju jaki osteoarthritis kralježnice. Slika preuzeta iz Jurmain i Kilgore (1995).

U bioarheološkom kontekstu osteoartritis se može koristiti kao indikator intenziteta i obrazaca ponašanja i aktivnosti u arheoloških populacijama te kvalitete života u tim populacijama (White i Folkens, 2005; Cheverko, 2013; Domett i sur., 2017).

#### *1.4.2.5. Traume*

Traume su jedan od najčešćih predmeta bioantropološke analize u sklopu populacijskih analiza i analiza pojedinačnih slučajeva. Analiza trauma u arheološkom kontekstu može dati vrijednu informaciju o specifičnim događajima u životu pojedinaca i ljudskih zajednica. Obrasci njihove pojavnosti govore o životnim uvjetima populacija i omogućuju uvid u socijalne, kulturne i okolišne uzroke trauma (Šlaus, 2006; Šlaus, 2021; Bedić i sur., 2019). Brojne studije se fokusiraju na nasilje u kontekstu ratovanja, interpersonalnih odnosa i ritualnih praksi kroz povijest s ciljem razumijevanja ljudske tendencije prema nasilnom ponašanju te uloge nasilja u različitim društvima i kulturama (Botham, 2017; Mant i sur., 2021). Neke od vrsta ozljeda koje se javljaju u arheološkom kontekstu su frakture kosti, dislokacije zglobova, umjetne deformacije kosti kao rezultat kulturoloških praksi, ubodne rane i amputacije (White i Folkens, 2005).

Ozljede kostura mogu biti rezultat nezgoda prilikom svakodnevnih životnih aktivnosti ili pak rezultat nasilja. Ozljede kao rezultat nezgoda uglavnom se pojavljuju na kostima udova te se često radi o frakturama kosti. Kod nesretnih slučajeva česte su frakture palčane, nadlaktične, ključne kosti, kuka i kosti potkoljenice (Šlaus, 2006; Bedić i sur., 2019). Perimortalne traume lubanje (nastale oko vremena smrti osobe), traume lica te traume nanese oruđem ili oružjem smatraju se indikatorima namjernog nasilja. U suvremenim populacijama kod nasilnih sukoba česte su ozljede gornje i donje čeljusti te nosne i jagodične kosti (Šlaus, 2006; Botham, 2017; Šlaus, 2021).

U prošlosti, traume su mogle rezultirati infekcijom kosti (osteomijelitisom), sekundarnim osteoartritisom te ograničenom mobilnošću ozlijeđenog dijela tijela, što bi dodatno utjecalo na kvalitetu života pojedinca (White i Folkens, 2005; Šlaus, 2006).

## 2. Cilj istraživanja

Cilj ovog diplomskog rada je analizirati bioantropološke značajke ljudskih koštanih ostataka s rimskodobnog nalazišta Ozad Arene u Puli te primjenom metoda bioantropološke analize utvrditi demografske (spolnu i dobnu raspodjelu) i patološke značajke (učestalost pojavnosti patologija i ozljeda) ove populacije kako bi se stekao bolji uvid u životne uvjete i kvalitetu života u rimskoj Puli.

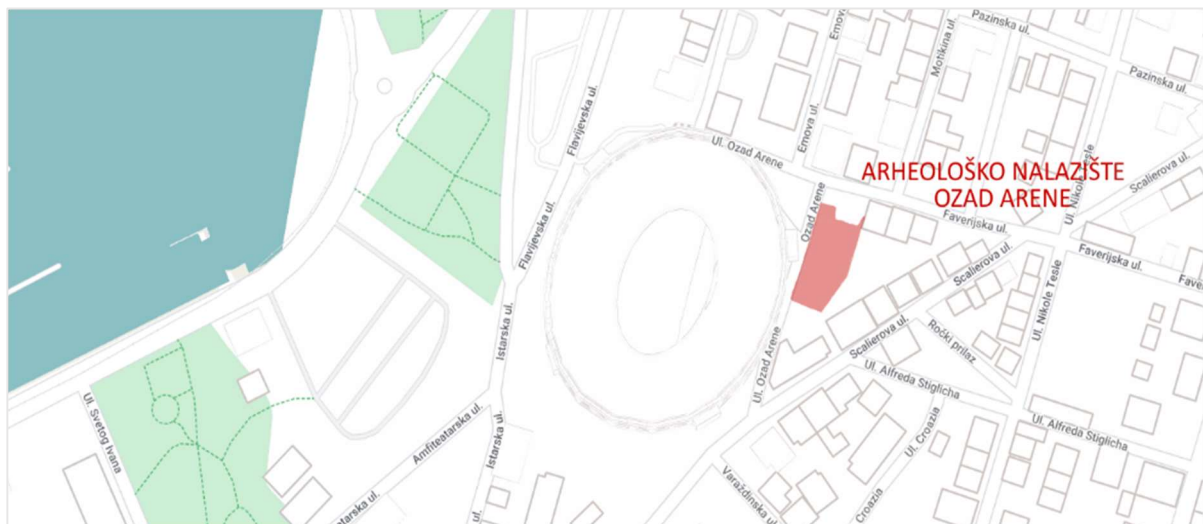
Rezultati analize pulskog skeletnog uzorka će biti uspoređivani s dva slična rimskodobna nalazišta – jedno iz kontinentalne Hrvatske i jedno iz Dalmacije iz istog vremenskog perioda. Ovom usporedbom želim vidjeti postoje li značajne razlike u učestalosti patologija između tri geografski udaljene rimske populacije. S obzirom na relativno veliku udaljenost nalazišta, očekujem da će razlike postojati, no smatram da će biti minorne. Također, očekujem veću sličnost između dva mediteranska nalazišta, pogotovo u odnosu na kontinentalno nalazište. Usporedbom dobivenih podataka s dostupnim podacima za suvremene populacije želim utvrditi u kojoj se mjeri uvjeti života u rimskom periodu razlikuju od suvremenih.

## 3. Materijali i metode

### 3.1. Arheološko nalazište Ozad Arene u Puli

Ozad Arene arheološko je nalazište gdje su pronađeni ostaci rimskog groblja. Privatna tvrtka Arheo TiM provela je iskapanje na lokalitetu tijekom 2020. i 2021. godine. Proveli su arheološku analizu samog nalazišta. Arheolozi su starost groblja procijenili na temelju predmeta koji su pronađeni u grobovima u ciljanim arheološkim slojevima. Utvrdili su da je na toj lokaciji groblje postojalo u periodu između 1. i 4. stoljeća. Tijekom iskapanja istražili su ukupno 28 formalnih grobova te su utvrdili postojanje različitih vrsta ukopa. Kapucinski ukopi su najčešći, a prisutni su i ukopi u drvenim sanducima, paljevinski grobovi, ukopi u različitim tipovima grobnica te ukopi u olovnim sarkofazima i kamenim grobnim kutijama. Kapucinski grobovi su uobičajeni grobovi pripadnika siromašnog dijela rimskog stanovništva u koje se osoba polaže direktno u tlo i prekriva keramičkim crijepovima (tegulama) (Godinović, 2021).

Samo nalazište se nalazi u neposrednoj blizini pulske Arene u ograđenom dvorištu s druge strane ceste sa sjeveroistočne strane Arene. Površina nalazišta iznosi 430 m<sup>2</sup> i raspoređuje se preko 3 katastarske čestice (k. č. 1063/1, 1063/5 i 1063/6) (Godinović, 2021). Lokacija nalazišta vidljiva je na slici 5.



**Slika 5:** Kartografski prikaz nalazišta Pula – Ozad Arene. Položaj i površina nalazišta prikazana je crvenom bojom. Karta je generirana web alatom Snazzy Maps (Krogh, 2019) i uređena u programu Krita 5.0.6.

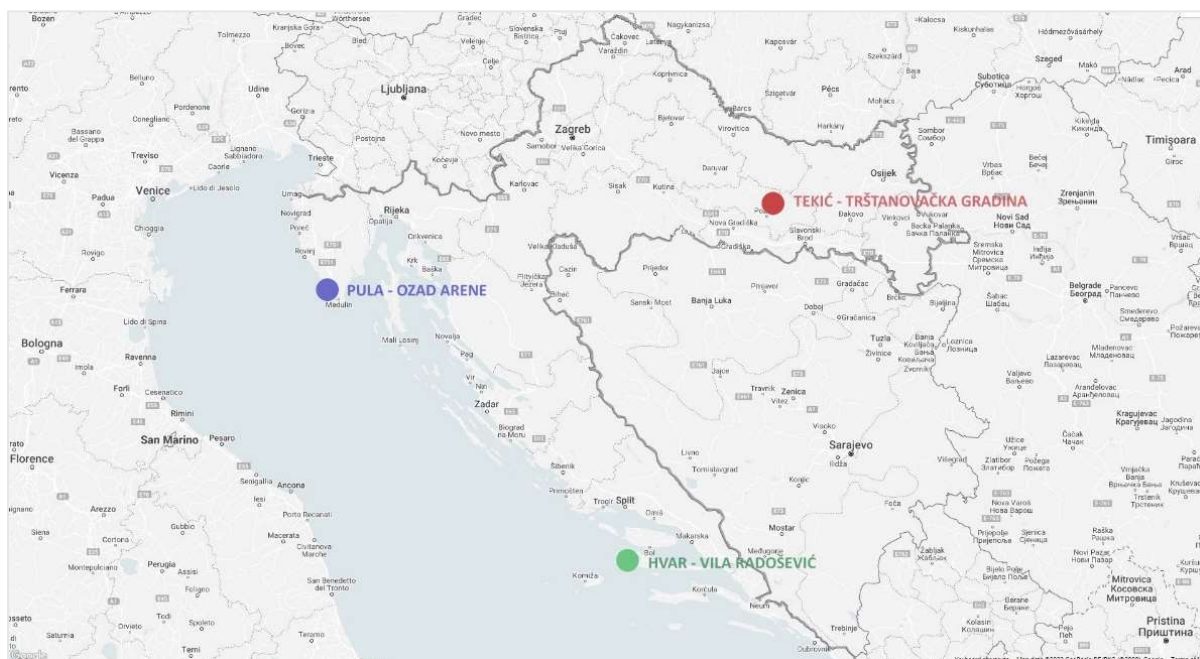
Arheolozi iz Arheo TiMa ljudski su skeletni materijal nakon vađenja oprali i pospremili u obilježene vrećice i kutije. Tako pripremljen bioarheološki materijal zatim su poslali na analizu u Centar za primijenjenu bioantropologiju Instituta za antropologiju u Zagrebu, u čijem sam laboratoriju (Laboratorij za evolucijsku antropologiju i bioarheologiju) provela daljnju analizu koštanog materijala u periodu od studenog 2021. godine do lipnja 2022. godine.

### 3.2. Usporedba s drugim rimskodobnim nalazištima sličnih karakteristika

Podatke koje sam dobila tijekom analize koštanog uzorka s nalazišta Pula – Ozad Arene statistički sam usporedila s dva već prije obrađena nalazišta sličnih karakteristika - slične kronološke starosti i veličine ukupnog koštanog uzorka. Usporedbu sam napravila kako bih utvrdila postoje li razlike između istodobnih rimskih populacija ovisno o geografskom položaju te kako bih svoje rezultate (pulski uzorak) mogla sagledati u kontekstu sličnih rimskih populacija na području današnje Republike Hrvatske. Uz pomoć Maria Novaka sam za usporedbu odabrala jedno rimsko nalazište u kontinentalnoj Hrvatskoj te jedno rimsko nalazište u Dalmaciji. Uzorak iz Pule relativno je malen stoga sam se odlučila za usporedbu s drugim nalazištima slične veličine uzorka.

Za usporedbu sam odabrala nalazište Tekić – Treštanovačka gradina pored Požege čiju su bioantropološku analizu proveli Željka Bedić, Mario Novak i Mario Šlaus 2013. godine te nalazište Hvar – Vila Radošević koje su analizirali Mario Novak i Mario Carić 2021. godine. Na slici 6 vidljiv je položaj nalazišta odabranih za usporedbu u odnosu na nalazište Pula – Ozad Arene.





**Slika 6:** Kartografski prikaz tri uspoređivana rimskodobna nalazišta. Nalazište Pula – Ozad Arene označeno je plavom bojom, nalazište Tekić – Treštanovačka gradina crvenom bojom, a nalazište Hvar – Vila Radošević označeno je zelenom bojom. Karta je generirana web alatom Snazzy Maps (Krogh, 2019) i uređena u programu Krita 5.0.6.

Bedić i sur. (2013) prilikom analize skeletnog uzorka iz Tekića pored Požege koristili su iste standardne metode bioantropološke analize kao i metode koje sam i sama koristila prilikom analiza pulskog uzorka. Uzorak iz Tekića je iz 4. stoljeća i sastoji se od ukupno 27 grobova s ostacima ukupno 28 osoba koji su iskopani tijekom 1972., 1975., 2004. i 2005. godine. Autori navode kako se radi o jako malom uzorku koji kao takav može pokazivati nasumične statističke varijacije te rezultate treba uzeti s dozom opreza, što sam uzela u obzir kod uspoređivanja, pogotovo zato što isto vrijedi i za pulski i hvarski uzorak.

Carić i Novak (2021) su se tijekom analize materijala iz Hvara služili istim standardnim metodama bioarheološke analize. Analizirali su skeletne ostatke minimalno 33 osoba iz ukupno 17 grobova koji potječu iz druge polovice 4. stoljeća i prve polovice 5. stoljeća. Na podacima s nalazišta Hvar – Vila Radošević nije bila napravljena nikakva statistička analiza. Stoga sam podatke koje su Carić i Novak prikupili statistički analizirala kako bih ih mogla usporediti sa svojim podacima sa pulskog nalazišta. Na podacima iz Hvara provela sam iste statističke testove kao i na podacima iz Pule. Podatke za hvarski uzorak dobila sam iz radnih obrazaca koje su Carić i Novak pisali tijekom analize, a same

obrasce mi je na statističku analizu (u svrhu usporedbe nalazišta za izradu ovog diplomskog rada) dao Mario Novak iz Instituta za antropologiju u Zagrebu.

Rezultate sam usporedila s dostupnim literaturnim podacima za suvremene populacije kako bih utvrdila postoje li, i kolike su, razlike u pojavnosti patologija između pulske rimske populacije te suvremenih ljudskih populacija.

### 3. 3. Bioantropološka analiza ljudskih koštanih ostataka iz Pule

Bioantropološku analizu provela sam na ljudskim (*Homo sapiens*) koštanim ostacima koji su pronađeni na arheološkom nalazištu Ozad Arene u Puli. Analizu sam provela pod nadzorom i uz pomoć Maria Novaka i Maria Carića u Laboratoriju za evolucijsku antropologiju i bioarheologiju u Institutu za antropologiju u Zagrebu. Za analizu koštanih ostataka koristila sam standardne metode i protokole bioantropološke analize koje preporučuje British Association for Biological Anthropology and Osteoarchaeology, a opisuju ih Brickley i McKinley (2004) u radu “Guidelines to the Standards for Recording Human Remains” i Buikstra i Ubelaker (1994) u radu “Standards for data collection from human skeletal remains”.

#### 3.3.1. Inventura prisutnih koštanih elemenata

Koštani sadržaj grobova (slika 7) iz pulskog groblja analizirala sam jedan po jedan. Ponajprije sam sve kosti iz pojedinog groba posložila u anatomski točan položaj uz pomoć priručnika (White i Folkens, 2005), pritom obraćajući pažnju na broj i očuvanost koštanih elemenata. U slučajevima dvostrukih ukopa kosti sam individualizirala tako da sam odredila kojem kosturu pripada koja kost na temelju veličine, očuvanosti i generalne morfologije kosti. Za svaki analizirani kostur napravila sam inventar prisutnih koštanih elemenata na način da sam ih zabilježila u radni obrazac (prilog 1). Na obrascu sam zabilježila bilo kakve uočene patološke i degenerativne promjene ili traume. Pronađene promjene sam opisala i zabilježila njihovu lokaciju na kosti, a po potrebi sam ih izmjerila pomičnom mjerkom. Cjelovite duge kosti sam izmjerila pomoću osteometrijske ploče.

Sve koštane elemente (cijele kosti i koštane fragmente) analizirala sam makroskopski uz jako svjetlo. Ako je bilo potrebno, rekonstruirala sam pojedine kosti tako da sam fragmente kosti privremeno zaljepila slabo ljepljivom trakom ili ljepljivom masom. Po potrebi sam koštane elemente četkom, četkicom za zube i/ili dentalnom probom očistila od zaostale zemlje. Izražene i zanimljive patologije,



traume i anatomske anomalije sam dodatno opisala te prema potrebi izmjerila pomičnom mjerkom i fotografirala digitalnim fotoaparatom (s i bez mjerila).

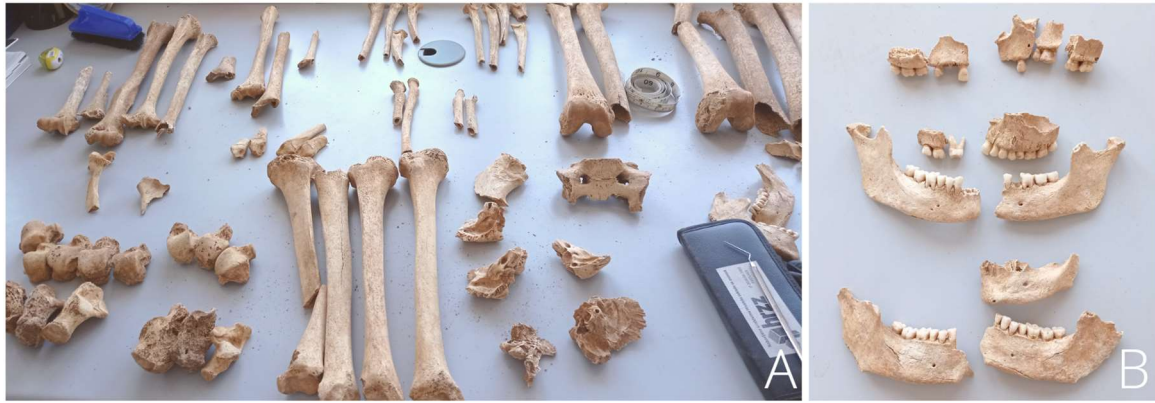

**Slika 7:** Koštani sadržaj groba 18 koji se sastoji od kostiju mlađeg djeteta (1,5 – 2,5 godina) i kostiju starijeg djeteta (5 – 6,5 godina). Kosti su individualizirane i posložene u anatomski točan položaj.

### *3.3.1.1. Masovni ukopi*

Za svaki grob sam zabilježila broj osoba u grobu, a u slučaju masovnih ukopa zabilježila sam minimalni broj osoba (MBO) u grobu. Masovni grobovi su grobovi u kojima su prisutni koštani ostaci velikog broja osoba (slika 8). Kosti iz masovnih grobova nisu se mogle individualizirati – nisam mogla odrediti kojoj osobi u grobu pripada koja kost.

MBO sam odredila prema najvećem broju jedinstvenih koštanih elemenata u grobu. Jedinstvenim koštanim elementom smatram one kosti koje se u kosturu javljaju samo jednom, poput desne lakatne kosti ili desne sljepoočne kosti. Kao MBO sam uzela broj koštanih elemenata koji je bio najveći. Za masovne grobove sam također napravila popis svih patoloških promjena i trauma, a prisutne patologije sam opisala na isti način kao i kod analize individualnih grobova.



**Slika 8:** Kosti osoba iz groba 3. A pokazuje kosti ekstremiteta više odraslih osoba. B prikazuje kosti gornje i donje čeljusti minimalno 3 odrasle osobe.

### 3.3.1.2. *Paljevinski ukopi*

Osim individualnih i masovnih ukopa, analizirala sam i nekoliko paljevinskih ukopa. Paljevinski ukop (slika 9) sam od individualnog ukopa razlikovala prema tragovima paljenja (obojenost i deformacije) na fragmentima kosti (Hincak i sur. 2007). Napravila sam inventuru velikih i prepoznatljivih koštanih fragmenata. Prema veličini i morfologiji fragmenata odredila sam radi li se o ostacima odrasle osobe ili djeteta te sam, ako je bilo moguće, odredila spol osobe. Kao i kod drugih vrsta ukopa, opisala sam sve vidljive patologije na fragmentima. Zbog većeg stupnja oštećenja korteksa paljevinskih ostataka u statističku analizu degenerativnih promjena nisam uključila koštane ostatke iz paljevinskih ukopa.



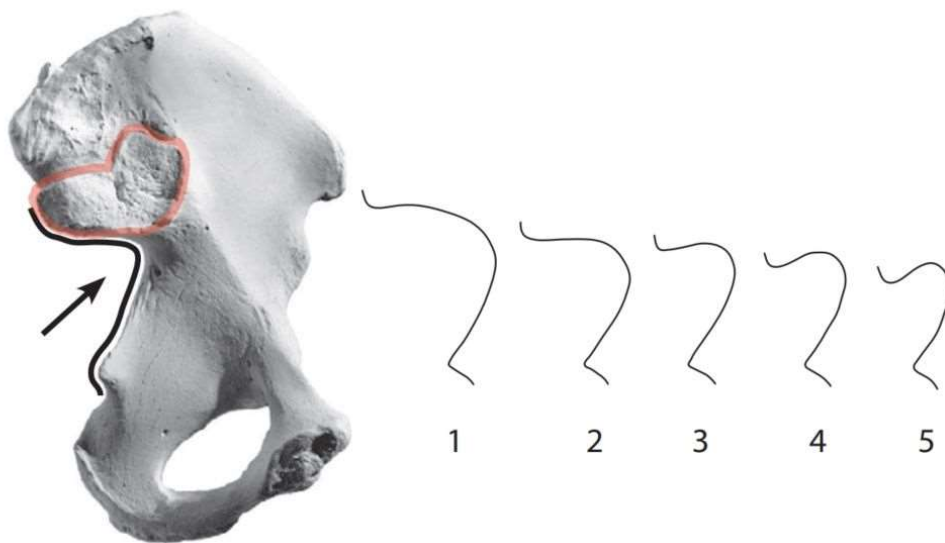
**Slika 9:** Spaljeni koštani ostaci iz groba 19 (A) i groba 27 (B).

### 3.3.2. Određivanje spola

Svakom analiziranom odraslom kosturu (iznad 18 godina starosti) odredila sam spol ako je to bilo moguće. Spol sam odredila na temelju morfoloških razlika između muškaraca i žena. Kostu sam pregledala makroskopski s fokusom na morfologiju kostiju lubanje i zdjelice te generalnu veličinu i robusnost kostura.

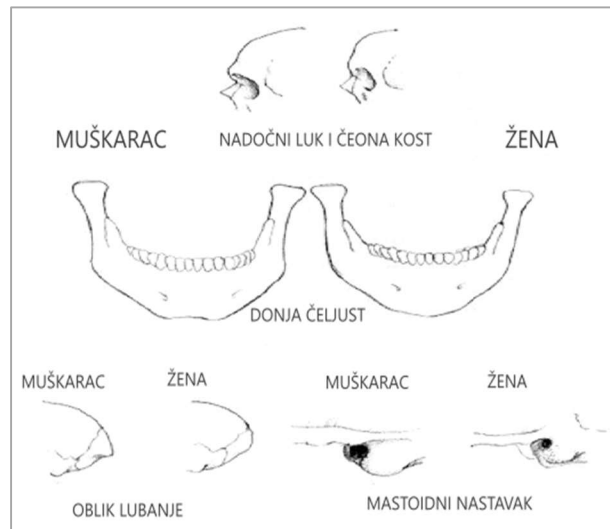
Iako se određene karakteristike smatraju tipično ženskima ili tipično muškima, one se ne pojavljuju samo kod jednog spola. Osobe mogu imati karakteristike koje se vežu uz suprotan spol ili mogu imati mješavinu muških i ženskih karakteristika što otežava određivanje. U ovakvim slučajevima sam, uz tipične spolne karakteristike, u obzir uzela i izgled cjelokupnog kostura, razvijenost mišićne mase (veliki mišići ostavljaju tragove na kostima) te „habitualne promjene“ na kostima koje pokazuju tragove rada, poput nošenja teškog tereta. Ako i nakon toga nisam sa sigurnošću mogla utvrditi spol, osobu sam kategorizirala kao odraslu osobu nepoznatog spola ili mogući muškarac odnosno žena. Osobe sam također kategorizirala kao osobe neodređenog spola ako je bio prisutan samo mali broj fragmenata kosti ili ako su osobe pronađene u masovnom grobu gdje individualizacija kostura nije bila moguća.

Generalno ženski kostur odlikuju gracilne kosti manjih dimenzija od kostiju muškaraca koji su uglavnom veći i robusniji od žena. Spolni dimorfizam dobro je vidljiv u morfologiji zdjelice kosti (lat. *os coxae*) (slika 10) gdje su razlike između spolova najveće. Primjerice, veliki sjedni urez zdjelice kosti u žena je mnogo širi nego u muškaraca (White i Folkens, 2005; Šlaus, 2006; Šlaus, 2021). Širina velikog sjednog ureza bila je prva karakteristika koju sam gledala prilikom određivanja spola.



**Slika 10:** Spolne razlike između muškaraca i žena u građi zdjelične kosti. Veliki sjedni urez označen je strelicom i ilustracijama označenim brojevima. Brojevi 1 i 2 označavaju široki sjedni kut koji je karakteristika ženskog kostura, a brojevi 3, 4 i 5 označavaju manji sjedni kut karakterističan za muškarce. Crvenom je bojom prikazana aurikularna površina zdjelične kosti čija se istrošenost može koristiti kao indikator starosti osobe. Slika je preuzeta i prilagođena iz White i Folkens (2005).

Kosti lubanje također pokazuju veliki stupanj spolnog dimorfizma u ljudi (slika 11). Kao i kod postkranijalnog kostura (kostur „ispod“ kostiju glave), kosti lubanje generalno su veće i robusnije u muškaraca nego u žena. Muškarci imaju naglašenije grebene na zatiljnoj kosti (lat. *os occipitale* (occ.)) koji služe kako hvatište mišića, naglašenije nadočne lukove čeonih kosti (lat. *os frontale*) i veći mastoidni nastavak (lat. *processus mastoideus*). Žene imaju veće i zaobljene očne orbite s oštrijim rubovima i manju, gracilniju donju čeljust u obliku slova V (White i Folkens, 2005; Šlaus, 2006; Novak, 2008).



**Slika 11:** Spolni dimorfizam u građi kosti lubanje kod muškaraca i žena. Slika preuzeta i prilagođena iz Zaki i sur. (2015) (originalno iz Bass (1987)).

Ako je zdjelična kost bila prisutna, spol sam primarno odredila prema kutu velikog sjednog ureza, zbog lakog određivanja i relativno dobre očuvanosti ovog dijela kosti (kost je debela i manje podložna fragmentaciji). Kao indikatore spola na lubanji najviše sam koristila morfologiju donje čeljusti, grebena zatiljne kosti, nadočnih lukova i veličinu mastoidnog nastavka. Spol nikada nisam odredila na temelju samo jedne karakteristike već sam gledala što veći broj različitih karakteristika kako bi procjena bila što točnija. Kod djece spol nisam određivala.

### 3.3.3. Određivanje starosti u trenutku smrti

Starost u trenutku smrti kod odraslih osoba odredila sam u intervalu od 10 godina na temelju promjena koje se javljaju uslijed starenja. Kao glavni indikator starosti odraslih osoba koristila sam morfologiju aurikularne površine zdjelične kosti koju sam odredila prema opisu i uputama koje daju White i Folkens (2005). Aurikularna površina označena je na slici 10. Prilikom određivanja starosti u obzir sam uzela i prisutnost degenerativnih promjena poput osteoartritisa, stupanja istrošenosti zuba i morfologiju pubične simfize te sternalnih krajeva rebra. U slučajevima kada su kosti bile jako fragmentirane i/ili uništene starost nisam mogla odrediti već sam samo odredila radi li se o odrasloj osobi ili o djetetu.

Kod djece starost sam odredila na temelju stupnja denticije (stupnja nicanja zuba) i stupanja srastanja dijafiza s epifizama te duljine dugih kostiju. Zbog intenzivnog rasta, kod jako male djece

starost sam mogla odrediti u intervalu od nekoliko mjeseci, a kod starije djece u intervalu od nekoliko godina. Stupanj srastanja dijafiza i duljinu dugih kostiju sam koristila prilikom određivanja starosti djece kod kojih zubalo nije bilo prisutno. Duljinu kostiju, zubalo i stupanj srastanja epifiza kostura usporedila sam s podacima i dijagramima koje daju White i Folkens (2005) te Cunningham i sur. (2016) kako bi ih mogla svrstati u odgovarajuće dobne kategorije.

### 3.3.4. Analiza zubi i dentalnih patologija

Broj i stanje zuba kod svake osobe sam zabilježila na radnom obrascu. Odredila sam prisutnost i odsutnost svakog zuba (kategorije su objašnjene u tablici 1). Na temelju morfologije kosti čeljusti razlikovala sam zaživotni gubitak zubi (antemortem) i gubitak zubi nakon smrti (postmortem). Kod zaživotnog gubitka zubi prisutni su znakovi remodeliranja koštanog tkiva i zarastanje alveole, a kod postmortem gubitka zubi prisutne su samo prazne alveole bez znakova zarastanja kosti.

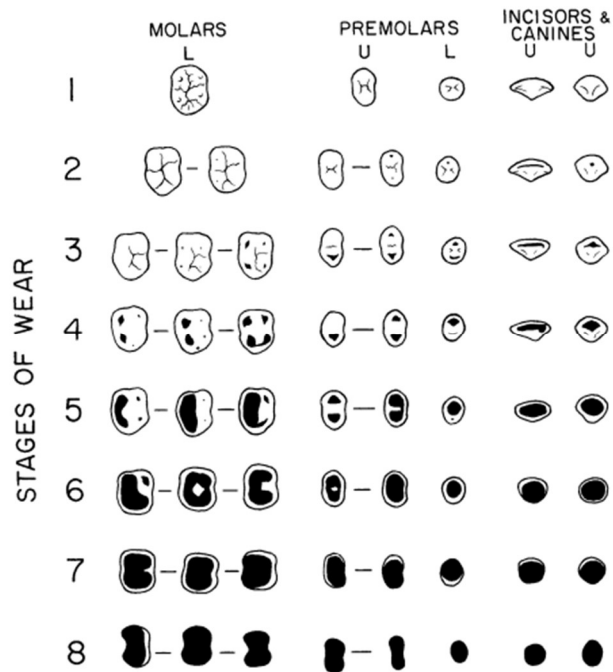
**Tablica 1:** Kategorije prisutnosti i odsutnosti zuba. Prilagođeno prema formularu koji se koristi na Institutu za antropologiju.

Dodijeljen broj	Objašnjenje
1	Prisutan je samo zub bez pripadajuće alveole u čeljusti
2	Prisutan je zub u zubnoj alveoli
3	Zaživotni gubitak zuba – prisutna je samo alveola
4	Zaživotni gubitak zuba s resorpcijom kosti – zarasla alveola
5	Postmortem gubitak zuba (nakon smrti) – prisutna je samo alveola
6	Zub koji je samo djelomično izbio iz čeljusti
7	Zub je prisutan u čeljusti, ali nije izbio
8	Urođena odsutnost zuba

Svaki prisutni zub sam analizirala makroskopski. Zabilježila sam sve vidljive znakove dentalnih patologija (karijesa, alveolarnih apscesa), kalcificiranih zubnih naslaga (kalkulus) i istrošenosti zuba prema kriterijima koje opisuju Smith (1984) i Brothwell (1981). Zube sam gledala pod jakim svjetlom i po potrebi koristila dentalnu probu za skidanje ostataka zemlje.

Istrošenost grizne površine zuba odredila sam vizualno prema dijagramu na slici 12. Svaki zub sam usporedila sa dijagramom obraćajući pažnju na površinu i izgled „potrošenog“ dijela zuba. Prisutnost kalkulusa sam odredila vizualno i dentalnom probom s time da sam zabilježila samo jasno

vidljiv kalkulus. Kalkulus nisam zapisivala u slučajevima gdje su na zubu bili prisutni samo blagi tragovi kalkulusa koji je skinut sa zuba tijekom pranja kostura. Kako bih odredila postoji li značajna alveolarna resorpcija grebena čeljusti, pomičnom mjerkom sam izmjerila visinu vidljivog korijena zuba. Resorpciju sam uzela kao značajnu ako je vidljivo barem 3 mm korijena zuba kada je zub potpuno smješten u pripadajuću alveolu.



**Slika 12:** Prikaz istrošenosti zuba po kategorijama. Veći broj kategorije označava veću istrošenost zubne površine. Crna područja označuju istrošenu površinu zuba odnosno površinu gdje je caklina toliko istrošena da je vidljiv dentin. Ilustracija je preuzeta iz Smith (1984).

Karijesne defekte prepoznala sam kao tamne lezije (rupe) na površini zuba ili kao veće tamno obojenje površine zuba. Kod malih karijesa koristila sam dentalnu probu kako bih vidjela radi li se o leziji cakline ili samo o točkastom tamnom obojenju. Karijes sam svrstala u kategorije ovisno o jačini oštećenja zuba s time da kategorija 1 označava najblaži oblik oštećenja, a kategorije 4 i 5 najteže oštećenje zuba. Kategorije karijesnih oštećenja prikazane su u tablici 2. Osim jačine, za svaki karijes sam zabilježila i njegov položaj na zubu. Prema položaju karijes može biti: bukalni (strana zuba prema obrazu), lingvalni (strana prema jeziku), okluzalni (grizna površina zuba) i interproksimalni karijes (između dva zuba) (Novak, 2008).



**Tablica 2:** Korištene kategorije karioznih promjena prema formularu koji se koristi na Institutu za antropologiju.

Kategorija	Objašnjenje
<b><i>KARIJES</i></b>	
1	Početak stvaranja lezije - mali karijes ili njegov početak
2	Lezija (karijes) veća od lezije 1, ali manja od ½ površine zuba
3	Karijes je uništio više od ½ površine zuba, ali ne potpuno
4	Površina zuba je potpuno uništena
5	Karijes koji je zahvatio korijen zuba

Alveolarna oboljenja odnose se na alveolarne apscese i zaživotni gubitak zuba. Alveolarne apscese sam lako prepoznala kao okruglaste lezije/rupe u kosti čeljusti na mjestu upalom zahvaćene zubne alveole. Zabilježila sam njihovu jačinu (stupanj oštećenja kosti) i lokaciju u asocijaciji sa zahvaćenim zubom.

### 3.3.5. Indikatori subadultnog fizičkog stresa

Fizički stres i metabolička oboljenja tijekom života mogu ostaviti tragove na kostima (Šlaus, 2006). Indikatori stresa koje sam tražila prilikom pregleda kostiju su linearna hipoplazija zubne cakline, poroznost kostiju i *cribra orbitalia*.

Na sjekutićima i očnjacima bilježila sam prisutnost hipoplastičnih defekata zubne cakline, specifično linearne hipoplazije zubne cakline. Prisutnost HZC-a sam bilježila samo na trajnim zubima. HZC sam prepoznala kako makroskopski vidljive horizontalne linije na površini krune zuba. Linije su najbolje vidljive kada se zub lagano pomiče s jedne strane na drugu stranu pod jakim izvorom svjetlosti.

*Cribra orbitalia* izgleda kao nepravilna, šupljikava i porozno promijenjena kost na unutarnjoj superiornoj strani očne orbite. Vizualnim pregledom čeone kosti odredila sam prisutnost CO te radi li se o aktivnom ili zraslom obliku. Aktivna CO se odlikuje jakom i površinom velikom poroznošću na orbiti. Kod zraslog oblika CO poroznost orbite manje je izražena te je prisutno zarastanje kosti. CO sam svrstala u kategoriju jačine kao jaku, umjerenu i slabu CO.

Porotičnu hiperostozu sam primarno bilježila na kostima lubanje gdje je prisutna češće nego u ostatku kostura. Utvrdila sam postojanje poroznosti (sitnih rupica na površini kosti) te je zabilježila ako je bila jasno vidljiva. Nisam je bilježila u slučajevima u kojima je bila toliko blaga da se makroskopski nije jasno vidjela bez jako detaljnog proučavanja površine kosti. Za prisutni porozitet zabilježila sam



lokaciju i jačinu. Ako je značajan porozitet bio prisutan na više koštanih elemenata lubanje naznačila sam da je osoba imala mogući skorbut.

### 3.3.6. Periostitis (tragovi nespecifičnih bolesti)

Prilikom pregleda kosti tražila sam tragove nespecifičnih oboljenja u obliku periostitisa. Periostitis je promjena teksture i boje korteksa kosti koji izgleda kao novonastali tanki sloj kosti koji „sjedi“ na površini kosti (gotovo poput naljepnice). Tamnije je boje od ostatka koštanog materijala, a sama je površina prekrivena sitnim i gusto raspoređenim porama. Za periostitis sam odredila prisutnost, lokaciju i jačinu. Zabilježila sam ga samo u slučajevima gdje je njegova prisutnost jasna. Primjerice, u nekim slučajevima periostitis je bio moguć, ali zbog uništenosti korteksa kosti nisam mogla sa sigurnošću utvrditi radi li se o patološkoj promjeni ili o promjeni teksture korteksa nakon smrti stoga takav slučaj nisam bilježila kao patološku promjenu.

### 3.3.7. Degenerativne promjene i bolesti

Kod analize kostura odraslih osoba bilježila sam sve tragove degenerativnih bolesti i promjene kostura koje se povezuju sa starenjem. To su primarno znakovi degenerativnog osteoartritisa u zglobovima dugih kosti i na kralješcima te Schmorlovi defekti na kralješcima.

Osteoartritis sam prepoznala po novonastalim koštanim strukturama (osteofitima) na zglobnim površinama dugih kostiju ili na rubu tijela kralješka. Zabilježila sam lokaciju i jačinu artritičnih promjena. Kasnije sam zasebno statistički analizirala pojavnost OA u glavnim zglobovima ekstremiteta i na kralješnici. Kako se OA ne javlja u djece, analizirala sam ga samo u odraslih osoba.

Schmorlove defekte sam prepoznala kao jasno vidljiva udubljenja (plitka ili duboka) na tijelu kralješka. Bilježila sam koji kralješci imaju defekte s time da je sam defekt zapisala samo kada je bio jasno vidljiv. Jako fragmenitirane i uništene kralješke nisam bilježila čak i ako su imali naznake postojanje defekata.

### 3.3.8. Traume i anomalije kostura

Traume kosti primarno su prijelomi kosti. Prijelome sam prepoznala prema izobličenoj morfologiji kosti i prisustvu novonastalog koštanog tkiva na mjestu prijeloma (kalusa). Svi prijelomi koje sam analizirala dogodili su se prije smrti osobe i kost je imala vremena zarasti. Zabilježila sam na kojim kostima je trauma prisutna, u kojem je stupnju zarastanja te da li je prisutan kalus i angulacija (zaokretanje jednog dijela kosti). Također sam izmjerila dio kosti zahvaćen traumom.

Osim trauma i patologija bilježila sam i anomalije kostura. Anomalije nisu nužno patološke prirode, već su povezane s razvojem samog kostura. U nekoliko slučajeva pronašla sam znatne anomalije kostura prsnog koša koje sam opisala, izmjerila pomičnom mjerkom i fotografirala.

### 3.3.9. Analiza podataka

Podatke dobivene za koštani uzorak s nalazišta u Puli sam s radnih obrazaca prepisala u tablicu za daljnju analizu. Rukom pisane obrasce sam digitalizirala u programu za crtanje Krita (verzija 5.0.6). U digitalizirani radni obrazac stavila sam i sažeti opis dentalne analize koji se originalno nalazi u tabličnom obliku na drugom obrascu. Digitalizirani obrasci za sve analizirane grobove nalaze se u prilogu 1 ovog diplomskog rada. Statističku analizu podataka sam provela u programima Microsoft® Excel® (verzija 2209) i IBM SPSS Statistics (verzija 28.0.1.1.) za Windows operativni sustav. Sve grafičke prikaze izradila sam u programu MS Excel.

Statistički sam analizirala demografske i patološke karakteristike pulskog koštanog uzorka. Međusobno sam usporedila različite grupe unutar uzorka (djecu i odrasle te muškarce i žene) kako bih vidjela postoje li znatne razlike u pojavnosti patologija između grupa. Podatke za Pulu također sam usporedila s preuzetim podacima za nalazište Tekić – Treštanovačka gradina i za nalazište Hvar – Vila Radošević. Podatke za Hvar sam prethodno analizirala na isti način kao i podatke za Pulu kako bih ih mogla međusobno usporediti. Prag značajnosti za sve provedene testove iznosi 5%, odnosno značajna  $p$  vrijednost  $\leq 0,05$ .

Prilikom statističke analize koristila sam neparametarske testove zbog relativnog malog broja uzoraka. Prilikom analize razlika starosti u trenutku smrti (za odrasle osobe) koristila sam neparametarski One-way ANOVA test (Kruskal-Wallisov test). Podatke za starost prethodno sam testirala za normalnost Shapiro-Wilkovim testom. Iako podaci za starost za sve gledane skupine imaju normalnu distribuciju, zbog relativnog malog broja podataka odlučila sam se za neparametarski Kruskal-Wallisov test naspram parametarskog One-way ANOVA testa.

Za usporedbu učestalosti pojavnosti patologija koristila sam hi-kvadrat test ( $p \leq 0,05$ ). Zbog premalog uzorka, u slučajevima kada hi-kvadrat test nije mogao biti proveden korišten je Fisherov egzaktni test (eng. *Fisher's exact test*) također s pragom značajnosti od 5%. Alternativno sam mogla koristiti hi-kvadrat test s Yatesovom korekcijom, no ovaj test ima tendenciju usmjeravanja rezultata prema neznačajnosti (Madrigal, 2012). Stoga sam se odlučila za Fisherov egzaktni test.

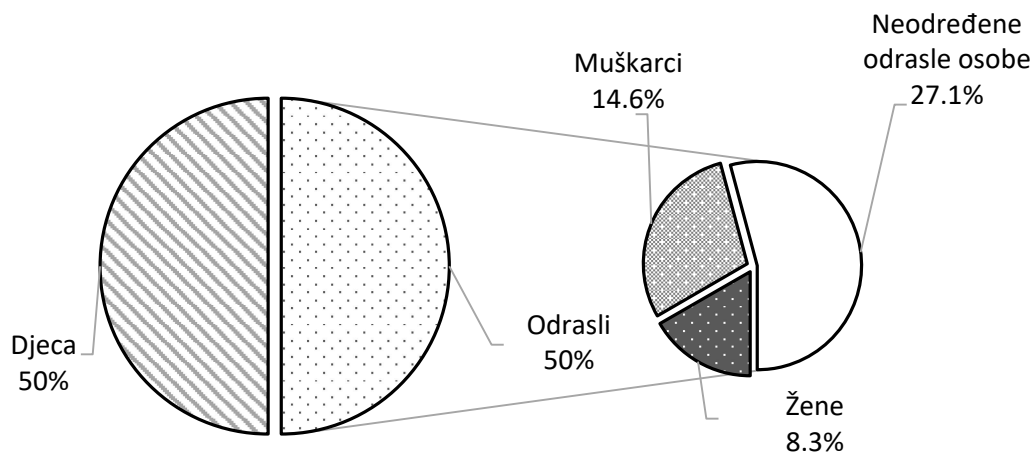
## 4. Rezultati

### 4.1. Demografska obilježja koštanog uzorka iz Pule

Koštani uzorak s nalazišta Ozad Arene u Puli sastoji se od koštanih ostataka minimalno 48 osoba koji su bili sahranjeni u ukupno 29 grobova. U dva slučaja radi se o masovnim grobovima s minimalno šest osoba pokopanima u grobu 3 i minimalno osam osoba pokopanima unutar stratigrafske jedinice E4-SJ049. Svi ostali ukopi su ukopi jedne ili nekoliko osoba s malim brojem ostataka u pojedinom grobu gdje je moguća individualizacija pojedinih kostura. Spol i starost osoba u koštanom uzorku iz Pule prikazana je na slici 13 i u tablici 3.

U slučaju četiri ukopa kosti su pronađene van službenih grobova (ukopi E3-SJ047, E3-SJ048, E4-SJ049 i H2/G2). Korištena oznaka je oznaka stratigrafske jedinice u kojoj su kosti nađene. Radi lakšeg razumijevanja ovi ukopi se dalje u tekstu navode kao grobovi.

Od ukupno 48 osoba 24 su djeca (50%), četiri su žene (8,3%), sedam su muškarci (14,6%) i trinaest osoba (27,1%) su odrasle osobe kojima spol nije mogao biti određen. Djeca i odrasli jednako su zastupljeni (obje skupine sa 50%) u ukupnom koštanom uzorku iz Pule.



**Slika 13:** Grafički prikaz spolne i dobne raspodjele koštanog uzorka s nalazišta Pula – Ozad Arene. Osobe su podijeljene na djecu (<18 godina starosti) i odrasle osobe (>18 godina starosti). Odrasle osobe podijeljene su prema spolu na muškarce i žene te na osobe kojima spol nije mogao biti određen.

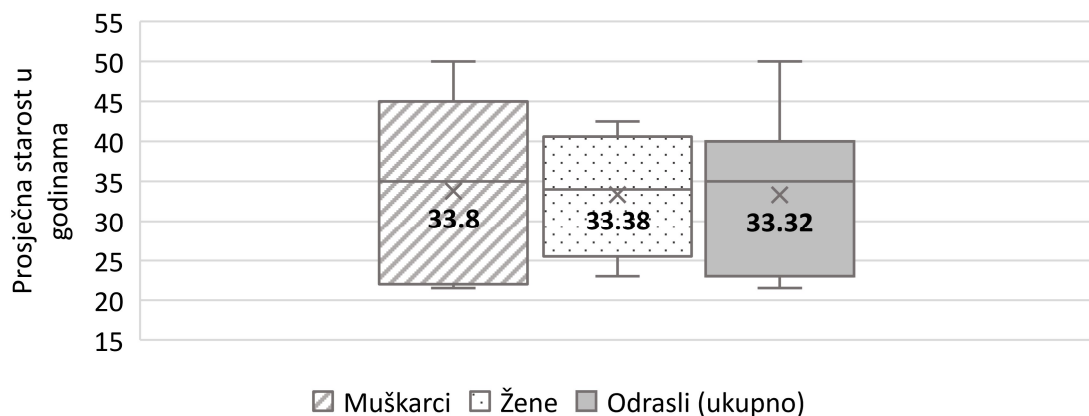
**Tablica 3:** Spol i procijenjena starost osoba s nalazišta Ozad Arene u Puli. <sup>1</sup>

GROBOVI (manji broj osoba)			MASOVNI GROBOVI		
Grob	Spol	Starost	Grob	Spol	Starost
1	Muškarac	18-25	3	Odrasla osoba A	X
2	Dijete	13-16		Odrasla osoba B	X
4	Muškarac	18-27		Odrasla osoba C	X
5	Dijete	8,5-9,5		Odrasla osoba D	X
6	Dijete	9,5-10,5		Odrasla osoba E	X
7	Dijete	2,5-3,5		Dijete	X
8	Žena	30-40	<b>E4-SJ049*</b>	Odrasla osoba A	X
9	Dijete	4,5-5,5 MJ		Odrasla osoba B	X
11	Dijete A	0-2 MJ		Odrasla osoba C	X
	Dijete B	4-7 MJ		Odrasla osoba D	X
	Dijete C	0-2 MJ		Odrasla osoba E	X
12	Muškarac	35-45		Dijete A	1-3 MJ
13	Dijete A	2-3,5		Dijete B	3-4,5
	Dijete B	3-6 MJ		Dijete C	3.5-4,5
14	Dijete	0-1,5 MJ			
15	Muškarac	30-40			
16	Žena	18-28			
	Odrasla osoba	X			
17	Dijete	3-6 MJ			
	Muškarac	X			
18	Dijete A	1,5-2,5			
	Dijete B	5-6,5			
19	Muškarac	>50			
21	Dijete	0-2 MJ			
22	Dijete	0-1 MJ			
24	Žena	28-38			
25	Dijete	2,5-4			
26	Žena	35-50			
27	Odrasla osoba	18-30			
28	Odrasla osoba	30-45			
<b>E3-SJ047*</b>	Dijete	2-3			
<b>E3-SJ048*</b>	Dijete A	0-2 MJ			
	Dijete B	8-12 MJ			
<b>H2/G2*</b>	Muškarac	X			

<sup>1</sup> Osobe čija starost nije mogla biti određena označene su oznakom X. Starost je izražena u godinama, osim u slučajevima kada se radi o maloj djeci starosti ispod godinu dana gdje je starost izražena u mjesecima (starost u mjesecima je naznačena oznakom MJ). Ukopi označeni zvjezdicom (\*) nisu formalni grobovi već su kosti nađene van konteksta groba unutar pojedinih slojeva.

U uzorku iz Pule kod odraslih osoba najviše su zastupljene osobe nepoznatog spola (54,2%). Radi se o osobama čiji su skeletni ostaci iznimno fragmentirani ili je prisutan samo mali broj skeletnih elemenata te o osobama čiji su ostaci pronađeni u masovnim grobovima te je njihova individualizacija nemoguća. Žene su nešto manje zastupljene od muškaraca (16,7% (4/24) naspram 29,2% (7/24)) u odraslom uzorku, no ova razlika statistički nije značajna.

Podaci o starosti osoba iz Pule imaju stistički normalnu distribuciju u svim gledanim skupinama, ali zbog malog uzorka za statističke usporedbe korišten je neparametarski Kruskal-Wallisov test. Prosječna doživjela starost (slika 14) izračunata je za sve odrasle osobe i iznosi 33,32 godine (vrijednost standardne devijacije (sd) iznosi 9,113). Prosječna starost žena iznosi 33,38 godina (sd=8,035) – samo 0,42 godine manje od muškaraca čija je prosječna starost u trenutku smrti iznosila 33,8 godina (sd=12,055). Ovo je jako mala i statistički neznačajna razlika.



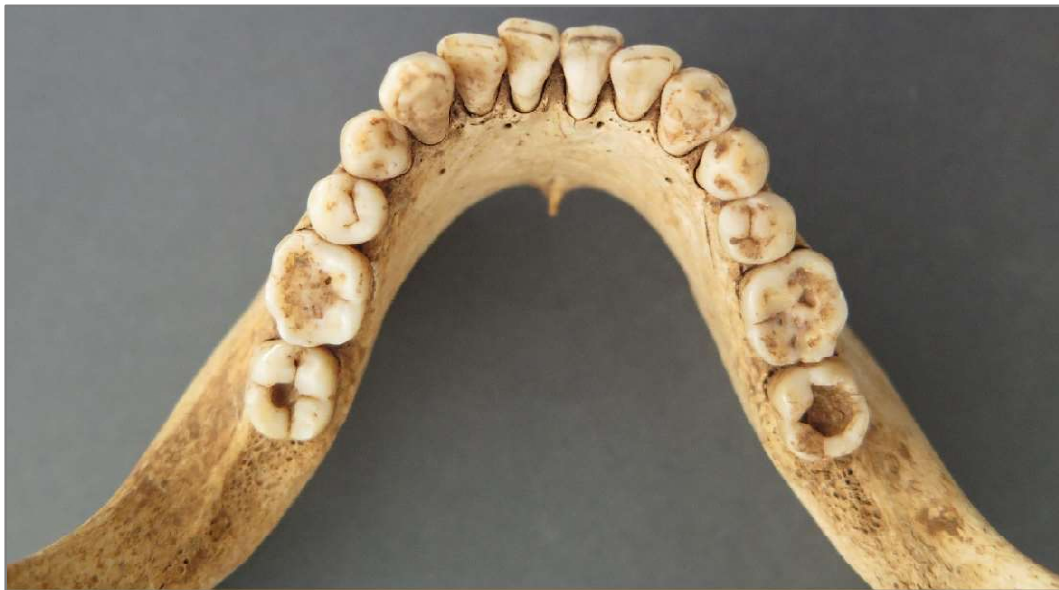**Slika 14:** Grafički prikaz prosječne starosti u godinama za odrasle osobe u koštanom uzorku iz Pule za žene i muškarce. Kategorija *Odrasli (ukupno)* predstavlja prosječnu starost za cijeli odrasli uzorak uključujući i odrasle osobe kojima spol nije određen.

Najveći mortalitet kod odraslih je u periodu između 20. i 35. godine kada umire sedam od jedanaest (63,64%) odraslih osoba. Samo je jedna odrasla osoba doživjela dob veću od 50 godina. Kod djece, najveći mortalitet je u prvoj godini života kada umire 52,2% (12/23) djece iz pulskog uzorka.

## 4.2. Oralne patologije

### 4.2.1. Karijes

Karijesi (slika 15) na trajnim zubima su u koštanom uzorku iz Pule prisutni samo kod odraslih osoba. Učestalost karijesa u odraslih prikazana je u tablici 4. Zanimljivo je da je karijes prisutan na dva mliječna zuba kod jednog djeteta.



**Slika 15:** Višestruki karijesi na zubima donje čeljusti muškarca iz groba 4. Karijesi prvog stupnja (početak stvaranja lezije) su prisutni obostrano na prvim kutnjacima (D i LManM<sub>1</sub>); karijes drugog stupnja na drugom desnom kutnjaku (DManM<sub>2</sub>) i karijes trećeg stupnja na drugom lijevom kutnjaku (LManM<sub>2</sub>).

**Tablica 4:** Učestalost karijesa na trajnim zubima u uzorku odraslih osoba iz Pule (n= broj zuba koji imaju prisutne kariozne promijene; N= označava ukupan broj pregledanih zuba).

	n	N	F=n/N (%)
<i>Muškarci</i>	31	80	38,8
<i>Žene</i>	9	22	40,9
<i>Odrasle osobe neodređenog spola</i>	20	177	11,3
<i>Ukupno odrasle osobe</i>	60	279	21,5

U uzorku trajnih zubi iz Pule karijes je prisutan na 21,5% pregledanih trajnih zubi. Učestalost karijesa je gotovo jednaka kod žena (40,9% (9/22)) i kod muškaraca (38,8% (31/80)) s time da je kod žena viša za samo 2%. Radi se o jako maloj i statistički neznačajnoj razlici.

Učestalost karijesa na pojedinoj vrsti zuba prikazana je u tablici 5. Karijes je najviše prisutan na kutnjacima i pretkutnjacima. Ne pojavljuje se na sjekutićima, a na očnjacima je prisutan samo u jednom slučaju. Karijes je najprisutniji na drugom kutnjaku ( $M_2$ ) gdje je prisutan s učestalošću od 52,2%; zatim na prvom kutnjaku ( $M_1$ ) s 50% i na drugom pretkutnjaku ( $P_2$ ) s učestalošću od 41,6%.

**Tablica 5:** Učestalost karijesa na kutnjacima i pretkutnjacima u koštanom uzorku iz Pule (n= broj zuba s karijesnim promjenama; N= broj pregledanih zuba; M= kutnjak; P= pretkutnjak).

	<b>M<sub>1</sub></b>	<b>M<sub>2</sub></b>	<b>M<sub>3</sub></b>	<b>Ukupno M</b>	<b>P<sub>1</sub></b>	<b>P<sub>2</sub></b>	<b>Ukupno P</b>
<i>n</i>	12	12	3	27	4	6	10
<i>N</i>	24	23	9	56	19	20	39
<i>F=n/N (%)</i>	<b>50</b>	<b>52,2</b>	33,3	48,2	21,1	<b>41,9</b>	25,6

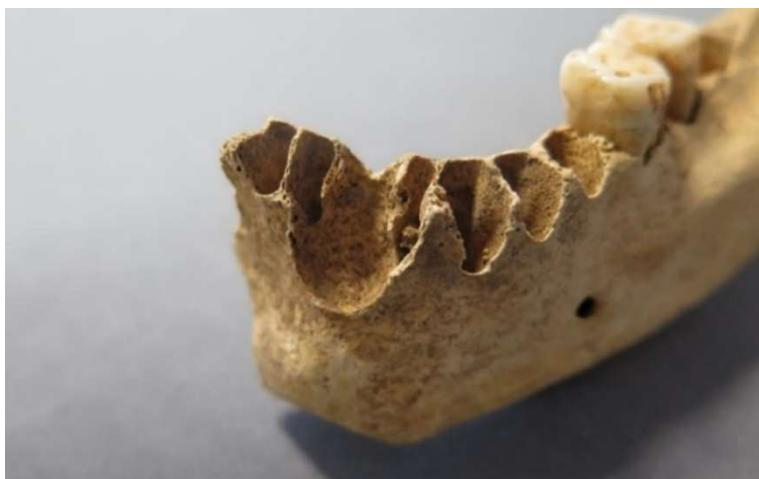#### 4.2.2. Zaživotni gubitak zuba i alveolarne bolesti

U skeletnom uzorku iz Pule zaživotni gubitak zuba (eng. *antemortem tooth loss* (AMTL)) zastupljen je s 5,3% (15/282). Učestalost AMTL-a je prikazana u tablici 6. Ukupno, petnaest zubnih alveola je zaraslo ili je bilo u procesu zarastanja u trenutku smrti osobe. Ne postoji značajna razlika između muškaraca (8,8% (7/82)) i žena (9,8% (4/41)) u učestalosti AMTL-a. Osim AMTL-a u pulskom uzorku pojavljuju se i alveolarni apscesi kod 3 osobe nepoznatog spola. Alveolarni apscesi (slika 16) i AMTL zajedno daju učestalost alveolarnih oboljenja od 7,5% (21/282) za cijeli uzorak.

**Tablica 6.:** Učestalost zaživotnog gubitka zubi u uzorku s nalazišta Pula – Ozad Arene (n= broj zaživotno izgubljenih zuba; N= broj pregledanih zubnih alveola).

	<b>n</b>	<b>N</b>	<b>F=n/N (%)</b>
<i>Muškarci</i>	7	82	8,8
<i>Žene</i>	4	41	9,8
<i>Odrasle osobe neodređenog spola</i>	4	159	2,5
<b><i>Ukupno odrasle osobe</i></b>	<b>15</b>	<b>282</b>	<b>5,3</b>





**Slika 16:** Alveolarni apsces na prvom lijevom sjekutiću lijeve donje čeljusti (LManI<sub>1</sub>) kod odrasle osobe nepoznatog spola iz konteksta E4-SJ049.

### 4.3. Indikatori subadultnog stresa

#### 4.3.1. Hipoplazija zubne cakline

Hipoplazija zubne cakline prisutna je na 92,2% gledanih zuba u skeletnom uzorku iz Pule (tablica 7). Hipoplazijom su zahvaćeni gotovo svi gledani sjekutići i očnjaci. Statistički nema razlike u frekvenciji pojavnosti HZC-a između muškaraca (93,3% (28/30)) i žena (85,7% (6/7)) te između odraslih osoba (92,5% (74/80)) i djece (90,5% (19/21)).

Hipoplazija je najzastupljenija na očnjacima gdje se javlja u 100% pregledanih očnjaka (14/14 za donju i 12/12 za gornju čeljust), zatim na sjekutićima donje čeljusti u 90,9% (20/22) pregledanih sjekutića, a najmanje se javlja na sjekutićima gornje čeljusti (81,3% (13/16)).

**Tablica 7:** Učestalost HZC-a trajnih zubi u uzorku s nalazišta Pula – Ozad Arene (n= broj zuba (sjekutića i očnjaka) s hipoplazijom cakline; N= broj pregledanih sjekutića i očnjaka).

	n	N	F=n/N (%)
<i>Muškarci</i>	28	30	93,3
<i>Žene</i>	6	7	85,7
<i>Odrasle osobe neodređenog spola</i>	40	43	93
<i>Djeca</i>	19	21	90,5
<b><i>Ukupni uzorak</i></b>	<b>59</b>	<b>64</b>	<b>92,2</b>

#### 4.3.2. *Cribra orbitalia* i porozitet

U skeletnom uzorku iz Pule *cribra orbitalia* prisutna je samo kod djece i to u aktivnom obliku. Prisutna je na ukupno 6 od 22 (27,3%) pregledanih čeonih kostiju (lat. *ossa frontalia*). Radi se o dvoje djece starosti između 8,5 i 10,5 godina, djetetu oko 3 godine starosti (slika 17) i dvoje novorođenčadi (0-2 mjeseca starosti). Kod djeteta iz groba 7 CO je prisutna na obje čeone kosti.



**Slika 17:** Jaka aktivna *cribra orbitalia* na desno orbiti čeone kosti djeteta iz groba 7 (2,5-3,5 godina).

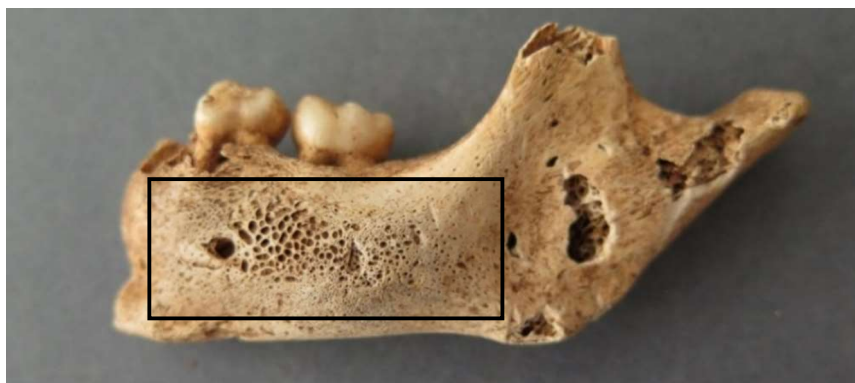Porotične promjene elemenata lubanje (lat. *cranium*) u skeletnom uzorku iz Pule su prisutne na 35,71% (10/28) pregledanih lubanja. Raspodjela različitih poroznosti kranija po elementima je prikazana u tablici 8. Porotična hiperostoza (slika 18) javlja se na tjemenim kostima (lat. *ossa parietalia*) – prisutna je na 57,7% (15/26) pregledanih tjemenih kosti. U 50% osoba s porotičnom hiperostozom javljaju se i druge promjene u obliku poroziteta uglavnom na sljepoočnim kostima (lat. *ossa temporalia*). Slika 19 prikazuje jaki aktivni porozitet donje čeljusti djeteta.

**Tablica 8:** Učestalost porotične hiperostoze i poroziteta po elementima za koštani uzorak iz Pule (n= broj kranijalnih elemenata s poroznošću; N= broj pregledanih kranijalnih elemenata).

	n	N	F=n/N (%)
<b>Porotična hiperostoza</b>			
<i>Čeona kost</i>	3	22	13,6
<i>Tjemena kost</i>	15	26	<b>57,7</b>
<b>Poroznost</b>			
<i>Sljepoočna kost</i>	15	40	<b>37,5</b>
<i>Donja čeljust</i>	1	29	3,4
<i>Gornja čeljust</i>	2	33	6,1
<b>Ukupno</b>	36	150	24



**Slika 18:** Jaka aktivna ektokranijalna poroznost (porotična hiperostoza) na fragmentu tjemene kosti djeteta iz groba 7.



**Slika 19:** Jaka aktivna poroznost na anteriornoj strani lijeve donje čeljusti djeteta iz groba 7 (2,5-3,5 godina).


#### 4.4. Specifične i nespecifične bolesti

##### 4.4.1. Periostitis

Periostitis je među osobama koje su pokopane u Puli prisutan kod ukupno šestero djece, odnosno u 25% djece (6/24). Kako se ne pojavljuje u odraslih osoba to čini 12,5% (6/48) osoba iz ukupnog uzorka. Tablica 9 prikazuje učestalost periostitisa po koštanim elementima kod djece. U svim slučajevima periostitis je prisutan u aktivnom obliku (slika 20) te najviše na dugim kostima donjih ekstremiteta (goljениčna kost (lat. *os tibia*) i bedrena kost (lat. *os femur*)) i nešto manje na dugim kostima gornjih ekstremiteta (nadraktična kost (lat. *os humerus*) i lakatna kost (lat. *os ulna*)).

**Tablica 9:** Učestalost periostitisa na pojedinim koštanim elementima djece iz uzorka iz Pule (n= broj elemenata sa periostitisom; N= broj pregledanih koštanih elemenata).

	n	N	F=n/N (%)
<i>Nadraktična kost</i>	2	29	6,9
<i>Palčana kost</i>	1	27	3,7
<i>Lakatna kost</i>	2	26	7,7
<i>Bedrena kost</i>	2	33	6,1
<i>Goljениčna kost</i>	4	31	12,9
<i>Lisna kost</i>	1	20	5
<i>Ključna kost</i>	1	21	4,8
<i>Donja čeljust</i>	1	15	6,7
<i>Gornja čeljust</i>	1	12	8,3



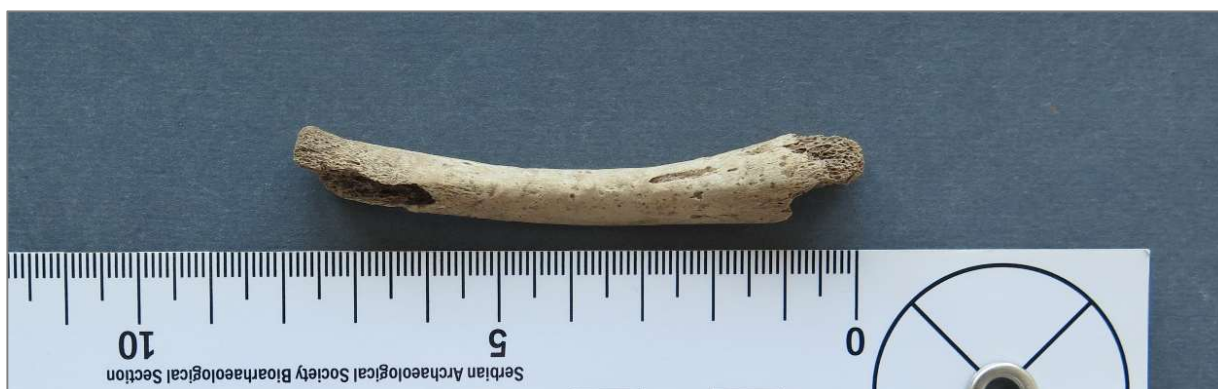**Slika 20:** Desna nadlaktična kost malog djeteta (4–7 mjeseci) iz groba 11 (dijete B) s aktivnim periostitisom. Periostitis je označen crvenom bojom.

#### 4.4.2. Mogući skorbut

Kod šest osoba (četiri odrasle osobe i dvoje djece) poroznost je prisutna na više različitih kranijalnih elemenata što može ukazivati na mogući skorbut. Kod svih osoba poroznost se javlja na prisutnim sljepoočnim i tjemenim kostima. Zanimljivo je da je kod dvoje djece (grob 6 i grob 7) prisutna višestruka poroznost i *cribra orbitalia*. Ova djeca za života su patila od jakih metaboličkih poremećaja, najvjerojatnije u obliku anemije i skorbuta.

#### 4.4.3. Mogući slučaj rahitisa

U grobu E4-SJ049 (masovni grob) pronađena je desna goljениčna kost (slika 21) s anteriorno-posteriornom devijacijom („*saber shin tibia*“) i aktivnim upalnim procesom na medijalnoj strani kosti. Iako nije moguća individualizacija kostura, na temelju duljine (78,5 mm) kosti, starost djeteta je procijenjena između 1 i 3 mjeseca starosti. Neobičan oblik kosti upućuje na mogućnost da je dijete bolovalo od rahitisa.



**Slika 21:** Desna goljenična kost jako malog djeteta s anteriorno-posteriornom devijacijom iz groba E4-SJ049.

## 4.5. Promjene na kralješnici i zglobovima

### 4.5.1. Schmorlovi defekti

Učestalost Schmorlovih defekata na kralješcima prikazana je u tablici 10. Schmorlovi defekti se u skeletnom uzorku odraslih osoba iz Pule javljaju u 36,8% (50/136) kralješaka. U ukupnom broju nema značajne razlike između žena i muškaraca (31% (37/94) naspram 39,3% (13/42)).

**Tablica 10:** Učestalost Schmorlovih defekata na kralješcima u uzorku s nalazišta Pula – Ozad Arene (n= broj kralješaka sa Schmorlovim defektima; N= broj pregledanih kralješaka; F=n/N).

	Ukupno kralješci		Vratni kralješci		Prsni kralješci		Slabinski kralješci	
	n/N	F (%)	n/N	F (%)	n/N	F(%)	n/N	F (%)
<i>Muškarci</i>	37/94	39,4	1/26	3,9	28/48	<b>58,3</b>	8/20	40
<i>Žene</i>	13/42	31	2/13	<b>15,4</b>	7/20	35	4/9	44,4
<i>Ukupno odrasli</i>	50/136	<b>36,8</b>	3/39	7,7	35/68	51,5	12/29	41,4

Žene imaju gotovo četiri puta veću učestalost Schmorlovih defekata (15,4% (2/13)) na vratnim kralješcima (lat. *vertebrae cervicales* (C)) od muškaraca (3,9% (1/26)), ali ta razlika statistički nije značajna. Muškarci zato imaju višu učestalost Schmorlovih defekata (58,3% (28/48)) na prsnim kralješcima od žena (35%). S  $X^2=3,077$  i  $p=0,079$  radi se o granično neznačajnoj (skoro značajnoj) razlici. Frekvencija pojavnosti Schmorlovih defekata na slabinskim kralješcima gotovo je ista u muškaraca (40% (8/20)) i žena (44,4% (4/9)) iz Pule.



Zanimljivo je to da se u uzorku iz Pule Schmorlovi defekti javljaju i kod djece. Prisutni su na prsnim i slabinskim kralješcima djeteta starosti između 8,5 i 9,5 godina i djeteta starosti između 9,5 i 10,5 godina.

#### 4.5.2. Degenerativni osteoartritis kralježnice

Učestalost degenerativnog osteoartritisa na kralješcima (tablica 11) u ukupnom skeletnom uzorku odraslih osoba iz Pule iznosi 27,9%. Učestalost artritisa kralješaka je nešto manja u muškaraca (24,5% (23/94)) nego u žena (35,7% (15/42)), s time da ta razlika nije značajna. U cijelom uzorku nije zabilježen OA vratnih kralješaka. Žene imaju znatno više OA od muškaraca na prsnim kralješcima (55% (11/20) naspram 27,1% (13/48);  $X^2=4,818$ ;  $p=0,028$ ). Osteoartritis slabinskih kralješaka ne razlikuje se značajno između muškaraca (50% (10/20)) i žena (44,4% (4/9)). U žena većina artritičnih promjena je na prsnim kralješcima, a kod muškaraca na slabinskim kralješcima. Artritične promjene pokazane su na slici 22.

**Tablica 11:** Učestalost degenerativnog osteoartritisa na kralješcima u uzorku iz Pule (n= broj kralješaka s artritičnim promjenama; N= broj pregledanih kralješaka; F=n/N(%)).

	Ukupno kralješci		Vratni kralješci		Prsni kralješci		Slabinski kralješci	
	n/N	F (%)	n/N	F (%)	n/N	F(%)	n/N	F (%)
<i>Muškarci</i>	23/94	24,5	0/26	0	13/48	27,1	10/20	50
<i>Žene</i>	15/42	35,7	0/13	0	11/20	55	4/9	44,4
<i>Ukupno odrasli</i>	38/136	<b>27,9</b>	0/39	0	24/68	35,3	14/29	48,3



**Slika 22:** Degenerativni osteoartritis na trećem slabinskom kralješku (L3) muškarca iz groba 19.

#### 4.5.3. Degenerativni osteoartritis dugih kostiju i zglobova

Učestalost OA u pojedinim glavnim zglobovima za uzorak iz Pule prikazana je u tablici 12. Učestalost osteoartritičnih promjena u zglobovima za koštani uzorak iz Pule je 16,7%, s time da je učestalost OA zglobova značajno veća u žena (27,8% (5/18)) nego u muškaraca (3,1% (1/32)) ( $X^2=6,630$ ;  $p=0,018$ ). Zglobovi koji su u žena najviše zahvaćeni osteoartritisom su koljena, a u muškaraca laktovi.

**Tablica 12:** Učestalost OA na zglobovima za skeletni uzorak odraslih osoba iz Pule (n= broj zglobova s atritičnim promjenama; N= broj pregledanih zglobova;  $F=n/N /(\%)$ ).

	Ukupno		Rame		Lakat		Kuk		Koljeno	
	n/N	F	n/N	F	n/N	F	n/N	F	n/N	F
<i>Muškarci</i>	1/32	3,1	0/8	0	1/8	<b>12,5</b>	0/8	0	0/8	0
<i>Žene</i>	5/18	27,8	1/5	20	1/6	16,7	1/4	25	2/3	<b>66,7</b>
<i>Ukupno odrasli</i>	9/54	<b>16,7</b>	1/13	7,7	2/15	13,3	2/13	15,4	4/13	30,7

#### 4.6. Ozljede kostura

Traume kostiju u skeletnom uzorku iz Pule prisutne su kod najmanje četiri osoba. Dvije traume (rebra i nadlaktične kosti) pronađene su u masovnom grobu (grob 3), ali zbog nemogućnosti individualizacije nije moguće reći radi li se o jednoj ili o dvije osobe. Ukupno su pronađene tri frakture dugih kostiju (dvije kod odraslih osoba i jedna kod djeteta), jedna fraktura rebra i jedna fraktura čeone kosti. Traume su prisutne u minimalno 8,3% (4/48) osoba – u minimalno 12,5% (3/24) odraslih osoba i u 4,2% (1/24) djece.

Traume dugih kostiju (prijelomi) zabilježene su kod tri osobe: prijelom desne lakatne kosti djeteta, prijelom desne nadlaktične kosti odrasle osobe nepoznatog spola (slika 23) i prijelom lijeve lakatne kosti žene (slika 24). Ukupna učestalost trauma dugih kostiju odraslih osoba za uzorak iz Pule iznosi 1,2% (2/162). Svi prijelom su zarasli (nastali su prije smrti).





**Slika 23:** Zrasli prijelom desne nadlaktične kosti odrasle osobe nepoznatog spola (grob 3) s blagom anteriornom anglacijom popraćenom velikim kalusom.



**Slika 24:** Zrasli prijelom lijeve lakatne kosti žene (28-38 godina) iz groba 24. Prijelom se nalazi na proksimalnoj strani kosti.

Osim trauma na dugim kostima u uzorku iz Pule, pronađena je i zaživotno zrasla fraktura na desnoj strani čeonke kosti odrasle osobe (slika 25). Fraktura se nalazi lateralno, blizu šava s desnom jagodičnom kosti. Učestalost trauma glave prisutna je u 3,6% (1/28) pregledanih lubanja.



**Slika 25:** Dobro zarasla fraktura čeone kosti odrasle osobe nepoznatog spola iz groba E4-SJ049.

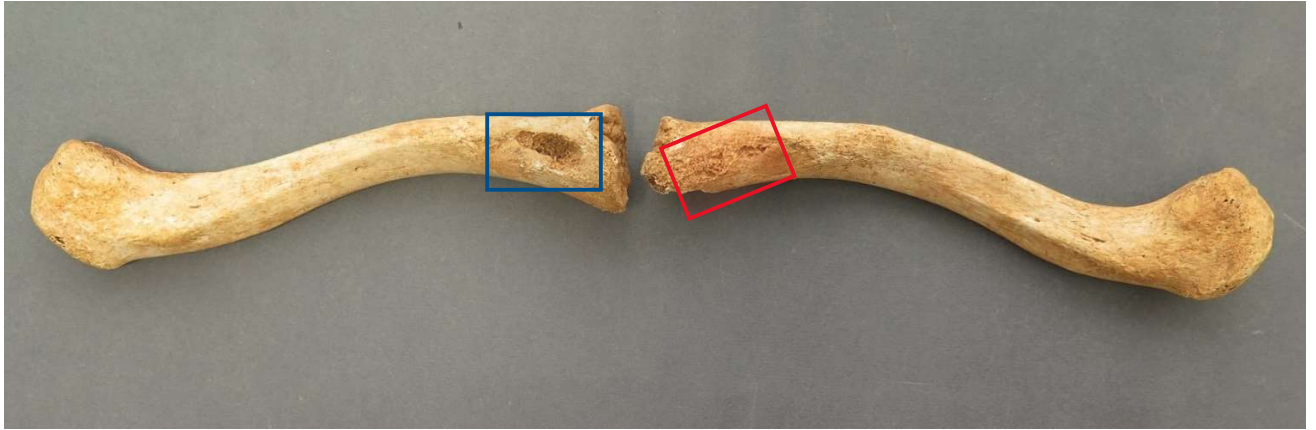
#### 4.7. Ostale patološke i kongenitalne promjene na kostima

##### 4.7.1. Romboidna fosa

Romboidna fosa je u koštanom uzorku iz Pule prisutna kod četiri muškarca (prisutna je na 87,5% (7/8) ključnih kosti) i u dvoje djece (14,3% (3/21) ključnih kostiju) starosti oko 9 godina. Nije prisutna u žena. Učestalost je prikazana u tablici 13. Potrebno je napomenuti da je romboidna fosa (slika 26) prisutna kod svih muških osoba čiji su kosturi imali ključne kosti (lat. *ossa clavicularae*). U ukupnom skeletnom uzorku romboidna fosa prisutna je na 25,6% pregledanih ključnih kostiju.

**Tablica 13:** Učestalost romboidne fose u skeletnom uzorku s nalazišta Pula – Ozad Arene (n= broj ključnih kosti s romboidnom fosom; N= broj pregledanih ključnih kosti).

	n	N	F=n/N (%)
<i>Muškarci</i>	7	8	87,5
<i>Žene</i>	0	5	0
<i>Odrasle osobe nepoznatog spola</i>	0	5	0
<i>Ukupno odrasle osobe</i>	7	18	38,9
<i>Djeca</i>	3	21	14,3
<b><i>Ukupni uzorak</i></b>	<b>10</b>	<b>39</b>	<b>25,6</b>



**Slika 26:** Blaga romboidna fosa na inferiornoj strani lijeve ključne kosti (crveno) i jaka romboidna fosa na inferiornoj strani desne ključne kosti (plavo) muškarca iz groba 1.

#### 4.7.2. Bifidno rebro

Bifidno rebro pronađeno je kod dva muškarca u skeletnom uzorku iz Pule. U oba slučaja pojava na rebrima je unilateralna (samo s jedne strane prsnog koša) i to na lijevoj strani tijela. Zanimljivo je da oba muškarca uz bifidno rebro imaju i druge anomalije koje se javljaju tijekom rasta i formacije kostura.

Kod muškarca iz groba 4 bifidno rebro (slika 27) je šesto lijevo rebro sa zadebljanjem i odvajanjem krakova prema anteriornoj strani (prema prsnoj kosti). Zadebljanje rebra široko je 32,80 mm neposredno prije račvanja na inferiorni i superiorni krak. Širina superiornog kraka nakon separacije iznosi 13,20 mm, a širina inferiornog kraka iznosi 13,81 mm.



**Slika 27:** Bifidno rebro muškarca iz groba 4.

Kod muškarca iz groba 15 (slika 28) bifidno rebro je četvrto lijevo rebro koje se također odvaja na superiorni i inferiorni krak prema anteriornoj strani (prema prsnoj kosti). Zadebljanje rebra nešto je šire nego kod rebra iz groba 4. Širina prije račvanja iznosi 41,77 mm, širina inferiornog kraka iznosi 21,89 mm i širina superiornog kraka iznosi 13,57 mm.



**Slika 28:** Bifidno rebro muškarca iz groba 15.

#### 4.7.3. *Osteochondritis dissecans*

Mogući osteochondritis dissecans (eng. *osteochondritis dissecans*) pronađen je kod jedne osobe u skeletnom uzorku iz Pule. Kod muškarca iz groba 4 nađene su tri lezije okruglog oblika (slika 29). Ovo je isti kostur kod kojega je utvrđeno i bifidno rebro. Prva lezija je na proksimalnoj zglobnoj plohi drugog članka prsta (falange, lat. *phalanx*) (dimenzija 2,25 x 2,47 mm). Druga lezija je na distalnoj zglobnoj prve falange (4,09 x 2,47 mm) i treća lezija nalazi se na proksimalnoj zglobnoj plohi prve falange (3,17 x 4,15 mm).



**Slika 29:** Lezija na distalnoj zglobnoj plohi prve falange (crveno) i dublja lezija na proksimalnoj zglobnoj plohi druge falange (plavo).

#### 4.7.4. Anomalije prsne kosti

Anomalije prsne kosti (lat. *os sternum*) prisutne su kod jedne osobe (muškarca iz groba 15) u uzorku iz Pule (slika 30). Prisutne su višestruke anomalije u obliku otvora (foramena) u kost i sraštavanja. Na istom kosturu prisutno je i bifidno rebro.

Sternalni foramen (3,22 x 6,11 mm) nalazi se između četvrtog i petog segmenta trupa prsne kosti (lat. *corpus sterni*). Foramen na vršku prsne kosti (lat. *processus xyphoideus*) (7,86 x 7,48 mm) veći je od sternalnog. Vršak prsne kosti srastao je s trupom prsne kosti.





**Slika 30:** Prsna kost muškarca iz groba 15. Vidljiva su dva foramena: sternalni foramen na trupu prsne kosti (plavo) i foramen vrška prsne kosti (crveno). Vidljiv je srašten vršak prsne kosti (mjesto straštavanja označeno crno).

## 5. Rasprava

### 5.1. Demografska obilježja

Rimskodobna nalazišta u Puli, Hvaru i Tekiću imaju slične veličine uzoraka. Demografska obilježja uspoređivanih nalazišta prikazana su u tablici 14. Omjer odraslih i djece u Puli i Hvaru gotovo je isti – na oba nalazišta oko 50% za obje skupine. U skeletnom uzorku iz Tekića djeca su zastupljena s samo 21,4% (6/28), što je puno manje nego u Puli. Također, u Tekiću djeca ispod jedne godine starosti nisu zastupljena. Kao moguće razloge podzastupljenosti djece, Bedić i sur. (2013) navode: moguće razlike u pogrebnim praksama, plitke dječje grobove, ponovno iskorištavanje pogrebnog mjesta, nepovoljni (niski) pH tla koji ubrzava oštećenje i propadanje organskog materijala te loše prakse prikupljanja ostataka djece prilikom prijašnjih iskopavanja. Visoka zastupljenost dječjih nalaza u Puli slaže se s drugim europskim antičkim nalazištima gdje su djeca zastupljena s udjelima od 20–40% (Novak, 2008).

Smrtnost djece mlađe od godinu dana važan je indikator zdravlja i razvijenosti zajednice. Danas je smrtnost djece u konstantnom opadanju, a veća je u državama u razvoju zbog nepovoljnih higijenskih, socijalnih i ekonomskih uvjeta (Esmailzadeh i sur., 2021). Godine 2020. stopa mortaliteta dojenčadi iznosila je 0,4% u Hrvatskoj i 0,3% u Europskoj Uniji (Rodin i sur. 2021). Mortalitet dojenčadi u Puli (50% (12/24) djece i 25% (12/48) ukupnog uzorka) mnogo je veći od mortaliteta koji očekujemo u suvremenom društvu, no predstavlja mortalitet tipičan za antičke populacije gdje je smrtnost između 30 i 40% u prvoj godini života (Novak, 2008; Scheidel i sur., 2008), ponajviše zbog izloženosti bolestima. Dok je u Puli najveći mortalitet djece u prvoj godini života, na Hvaru samo 13,3% (2/15) djece umire u prvoj godini života, a najveći mortalitet je u periodu između druge i pete godine života (umire 9/15 djece). Ovo je moguća posljedica malog broja individua u hvarskom uzorku.

Prosječna starost u trenutku smrti (vrijednosti su prikazane u tablici 14) za odrasle osobe, žene i muškarce se statistički ne razlikuje znatno između tri gledana nalazišta. Vrijedno je spomenuti da se prosječna starost muškaraca u Hvaru (45 godina) i Puli (33,8 godina) razlikuje za 11,2 godina, što je gotovo značajna razlika (p vrijednost iznosi 0,58). Odrasli u Puli većinom umiru mlađi (između 20. i 35. godine života) od osoba iz Hvara i Tekića gdje je smrtnost veća u višim dobnim kategorijama (40-55 godina za Hvar i 36-50 godina za Tekić). Prosječna doživljena starost na antičkim lokalitetima diljem Hrvatske iznosi između 30-40 godina (Novak, 2008). Općenito, očekivana starost u antičkom svijetu bila je između 20 i 30 godina ovisno o regiji te socioekonomskim uvjetima (Scheidel i sur., 2008). Populacija iz Pule umirala je u nešto mlađoj dobi usporedno s drugim hrvatskim nalazištima, ali ne odskače od drugih antičkih populacija.

**Tablica 14:** Usporedba demografskih obilježja koštanih uzoraka s tri rimskodobna nalazišta.

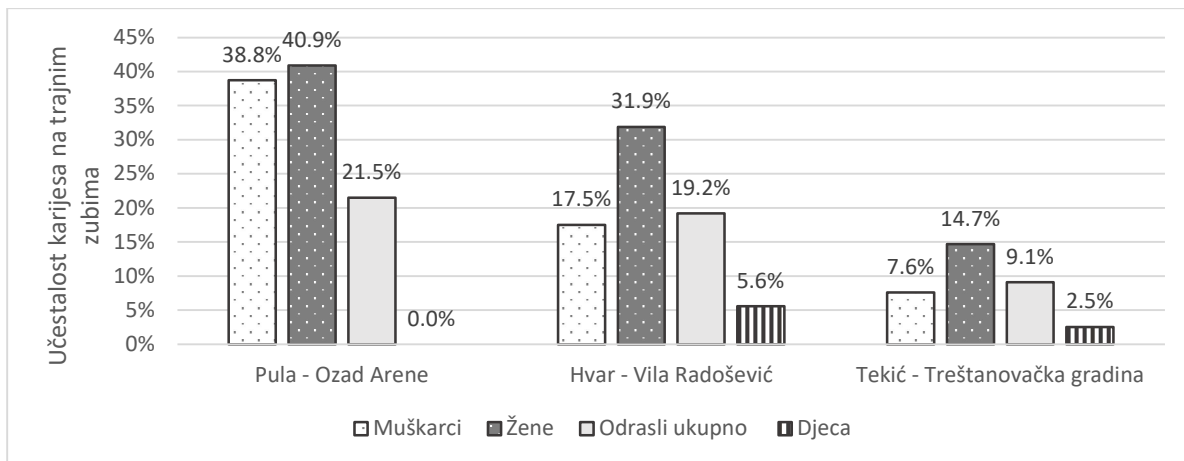
	<b>Pula – Ozad Arene</b>	<b>Hvar – Vila Radošević</b>	<b>Tekić – Treštanovačka gradina</b>
<i>Veličina uzorka (broj osoba)</i>	48	33	28
<i>Odrasli (%)</i>	50%	54,6%	78,6%
<i>Djeca (%)</i>	50%	45,5%	21,4%
<i>Starost odraslih (god)</i>	33,32	41,04	38,4
<i>Starost muškaraca (god)</i>	33,8	45	37,8
<i>Starost žena (god)</i>	33,38	38,83	39,5
<i>Najveća smrtnost odraslih (god)</i>	20-35	40-55	36-50

## 5.2. Patologije

### 5.2.1. Dentalne patologije

Karijes se u pulskom uzorku javlja s visokom učestalošću (21,5% (6/279) trajnih zuba), pogotovo u odnosu na hvarski uzorak (19,2% (36/188)) i uzorak iz Tekića (9,1% (31/339)). Razlike u pojavnosti karijesa između nalazišta prikazane su na slici 31. Razlika u ukupnoj pojavnosti karijesa između pulskog i hvarskog uzorka nije statistički značajna, ali je zato razlika između pulskog uzorka i uzorka iz Tekića značajna ( $X^2=13,85$ ;  $p=0,000198$ ). Postoji statistička razlika u pojavnosti karijesa kod žena između uzorka iz Pule i Tekića s  $X^2=4,74$  i  $p=0,029$  – pojavnost karijesa u uzorku iz Tekića puno je manja (14,7% (15/102)) nego u Puli (40,9% (9/22)). Kod muškaraca iz Hvara (17,5% (11/63)) i Tekića (7,6% (15/197)) karijes se također javlja znatno manje nego u Puli s  $X^2=4,32$  i  $p=0,038$  za Hvar te  $X^2=25,94$  i  $p<0,00001$  za Tekić. Na sva tri nalazišta karijes je češći u žena nego u muškaraca što može biti posljedica različitih prehrambenih navika između spolova. U pulskom uzorku razlike između spolova su minimalne. Veći broj obroka i međuobroka tijekom dana može dovesti do većeg rizika za razvoj karijesa (Šlaus, 2006; Novak, 2008). U Rimskom carstvu žene bi uglavnom vodile i održavale kućanstvo (Mosier-Dubinsky, 2013), stoga bi mogle jesti više manjih obroka tijekom dana od muškaraca koji su svoje dane provodili van kućanstva (Novak, 2008).





**Slika 31:** Učestalost pojavnosti karijesa na trajnim zubima na tri rimskodobna nalazišta.

Ako se gledaju samo pojedine spolne kategorije zastupljenost karijesa u Puli je jako velika. Ovo vjerojatno nije realna slika nego su vrijednosti visoke zbog malog broja identificiranih žena i muškaraca. Ukupna vrijednost karijesa bolji je indikator stvarnog stanja, ali treba uzeti u obzir da se još uvijek radi o malom uzorku i da stvarna vrijednost može biti manja.

Zastupljenost karijesa u antici je puno manja nego danas (Šlaus, 2006; Novak, 2008). Prehrana diljem Rimskog Carstva uglavnom se bazirala na žitaricama (često u obliku pšenične kaše i kruha, prosa i ječma) s voćem i povrćem. Meso se konzumiralo rjeđe, a bilo je dostupnije bogatijim građanima. Prehrana bazirana na ugljikohidratima tipična je za društvo čija se ekonomija temelji na poljoprivredi. (Scheidel i sur., 2008; Bedić i sur., 2009). Karijes se u antici (uključujući i na hrvatskim nalazištima) pojavljuje s relativno malom učestalošću – uglavnom ispod 10% (Manzi i sur., 1999; Šlaus, 2006; Novak, 2008; Bedić i sur., 2009). Prema tome, vrijednost karijesa za pulsko nalazište dvostruko je viša od očekivane za gledani period. Visoka zastupljenost može biti slučajnost zbog male veličine uzorka, ali može biti i posljedica loše oralne higijene i smanjene kvalitete hrane.

Alveolarne bolesti i zaživotni gubitak zuba mogu nastati kao posljedica zubnih naslaga i karijesa (Bonfiglioli i sur., 2003; Šlaus, 2006). U Rimskom carstvu liječenje karijesa se svodilo na ublažavanje boli opijumima, šafranom ili drugim pripravcima dok se uklanjanje zuba izbjegavala sve dok karijes nije uništio cijelu površinu zuba ili se pojavila upala (Fejerskov i sur., 2012) što je lako moglo dovesti do razvoja apscesa ili drugih komplikacija.

Usporedno s drugim nalazištima se primjećuje da su alveolarna oboljenja nešto rjeđa u pulskom uzorku (7,45% (21/282)) u odnosu na druga gledana nalazišta. U Tekiću ukupna frekvencija alveolarnih oboljenja je 11,1% (45/406) što je statistički značajno veća pojavnost s obzirom na Pulu ( $X^2=6,74$ ,  $p=0,009$ ). U Hvaru frekvencija alveolarnih bolesti je 12,1% (42/348) što je također značajna razlika ( $X^2=8,39$ ,  $p=0,004$ ). Moguće je da su ove razlike posljedica visoke smrtnosti u mlađim dobnim

kategorijama u Puli. Za razvitak alveolarnih apscesa potrebno je vrijeme (Bonfiglioli i sur., 2003) te su osobe iz Pule vjerojatno umrle prije nego što se karijes uspio razviti u veću upalu i dovesti do gubitka zuba. Ovome u prilog ide i činjenica da je većina karijesa u pulskom uzorku prvog ili drugog stupnja (lezije koje su uništile manje od polovice zubne površine). Postoji pozitivna korelacija između starosti osobe i veće učestalosti alveolarnih bolesti i posljedičnog gubitka zuba (Šlaus, 2006; Novak, 2008). Za razliku od karijesa, učestalost alveolarnih bolesti na pulskom nalazištu ne odstupa od drugih kasnoantičkih nalazišta (Šlaus, 2006).

Hipoplazija zubne cakline dobar je pokazatelj metaboličkog stresa u djetinjstvu. U Puli HZC je prisutan na gotovo svakom gledanom sjekutiću i očnjaku - radi se o jako visokoj učestalosti defekta cekine. Učestalost HZC-a u pulskom uzorku (92,2% (59/64)) znatno je veća od učestalosti u hvarskom uzorku gdje iznosi 76,7% (40/52) ( $X^2=6,33$ ;  $p=0,012$ ) te od učestalosti u uzorku iz Tekića (59,4% (19/32)) ( $X^2=15,08$ ;  $P<0,001$ ). Kako se u kasnoantičkom hrvatskom uzorku hiperplazija pojavljuje s učestalošću s oko 50% (Šlaus, 2006), možemo reći da su sve tri populacije proživljavale visoki stupanj fiziološkog stresa te da je stres bio najveći u pulskoj populaciji.

Visoke stope HZC-a povezuju se sa sjedilačkim načinom života, povećanom gustoćom naseljenosti i povećanim stresom zbog bolesti, gladi te fiziološkim ili psihološkim traumama. Osobe s HZC-om prosječno žive kraće od osoba kod kojih defekt nije prisutan. Ako su osobe bile slabijeg socioekonomskog statusa, loši životni uvjeti koji su doveli do razvoja HZC-a nastavili bi se i u odrasloj dobi te bi kontinuirani stres doveo do ranije smrti. Također, pothranjenost i bolest u djetinjstvu mogla je oslabiti imunološki sustav osobe i tako dovesti do ranije smrti (Šlaus, 2006; Novak, 2008).

HZC se povezuje s većim rizikom od nastajanja karijesa jer je oslabljena caklina osjetljivija na kiseli pH u ustima te pogoduje kolonizaciji bakterija (Hong i sur., 2009). Ovo je potvrdilo istraživanje na američkoj djeci (Hong i sur., 2009) rođenoj u 90-im godinama prošlog stoljeća koje je pokazalo povećanu pojavnost karijesa kod djece sa HZC-om. Hipoplazični defekti cakline bili su prisutni samo u 3,9% djece, što također govori o maloj zastupljenosti HZC-a u suvremenom svijetu.

Visoka zastupljenost dentalnih oboljenja (HZC-a i karijesa) u pulskom uzorku govori o lošijim životnim uvjetima i sveprisutnom metaboličkom stresu u periodu dojenja i prelaska na krutu hranu (1.-3. godina života kada se formira kruna trajnih zuba) (Cunningham i sur., 2016). Sveprisutni HZC najvjerojatnije je jedan od čimbenika koji doprinosi velikom postotku karijesa, ali i povećanoj smrtnosti mladih stanovnika rimske Pule.

## 5.3. Skeletne patologije

### 5.3.1. Metaboličke i nespecifične bolesti

Anemija i nedostatak vitamina i minerala danas uglavnom ne predstavljaju veliki zdravstveni problem. U prošlosti, loši higijenski i zdravstveni uvjeti, pogotovo u prenapučenim urbanim sredinama, mogli su dovesti do nastanka metaboličkih oboljenja što bi oslabilo organizam i dodatno povećalo mogućnost oboljenja od neke drugih bolesti.

Nedostatak određenih metabolita može dovesti do brojnih problema u normalnoj funkciji i preživljavanju. *Cribra orbitalia* povezuje se s anemijom nastalom zbog nedostatka željeza. U pulskom uzorku CO se javlja samo u djece. Veća pojavnost CO u djece slaže se s bioarheološkim podacima zato što su djeca izloženija nastanku anemije. Djeca imaju veću metaboličku potrebu za željezom te bi prelazak s majčinog mlijeka, koje ima male količine željeza, na hranu baziranu na ugljikohidratima vrlo lako mogao uzrokovati pojavu anemije. Hrana bazirana na ugljikohidratima sadrži fitate i fosfor koji inhibiraju apsorpciju željeza u probavnom traktu. U periodu prestanaka dojenja djeca su izložena brojnim zaraznim bolestima i parazitima koji mogu dovesti do pojave anemije ili pogoršanja postojećeg stanja (Facchini i sur., 2004; Šlaus, 2006; Novak i Šlaus, 2010b). Iako se manja pojavnost CO-a u odraslih očekuje, ne smije se isključiti mogućnost da je odsutnost CO-a u odraslom pulskom uzorku posljedica slučajnosti i malog uzorka.

U pulskom uzorku CO je zastupljena s 27,3% (6/22) što je nešto manje od frekvencija na drugim rimskodobnim nalazištima gdje se CO često javlja s većom učestalošću (40-60%) (Facchini i sur., 2004; Novak i Šlaus, 2010b). Izostanak CO iz odrasle populacije i prisutnost samo aktivne (ne zarasle) forme CO ukazuje na jaki fiziološki stres u djetinjstvu koji je doveo do smrti te na moguću prisutnost jakih akutnih bolesti koje su brzo dovele do smrti bez popratnih tragova na kosturu (Novak i Šlaus, 2010b). Ukupna pojavnost CO na sva tri uspoređivana rimskodobna nalazišta (Pula, Hvar i Tekić) statistički se ne razlikuje. U hvarskom uzorku CO je prisutna na 13,6% (3/22) pregledanih čeonih kostiju, a u uzorku iz Tekića na 35,7% (5/14) čeonih kostiju. Velike, ali neznačajne razlike u učestalosti najvjerojatnije su rezultat malog broja čeonih kosti u navedenim koštanim uzorcima.

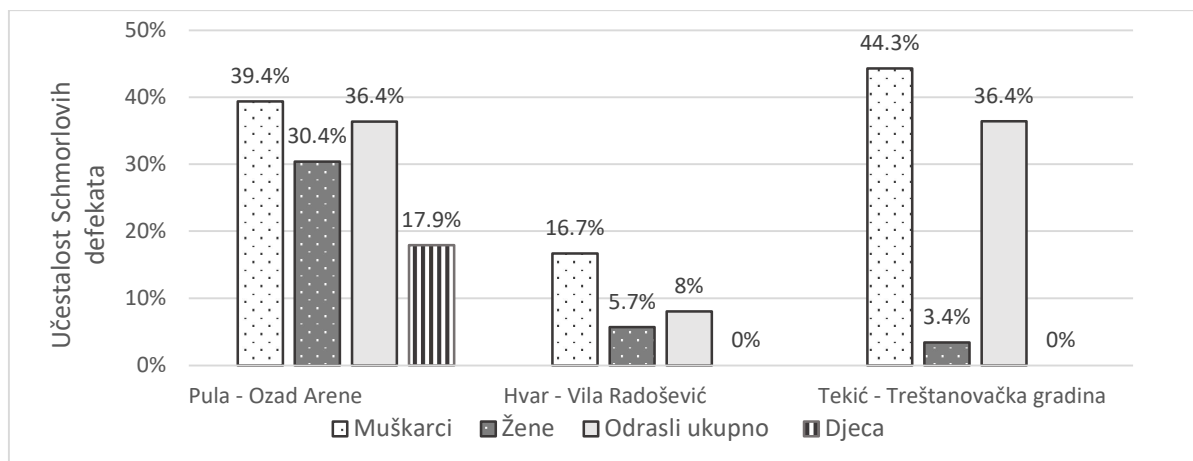
O prisutnosti metaboličkih stresora govori i visoka pojavnosti porotične hiperostoze i mogući slučajevi skorbuta (šest osoba) i rahitisa (jedna osoba) u pulskoj populaciji. Osim u pulskom uzorku skorbut je prisutan i u hvarskom uzorku u četiri slučaja, a izostaje u uzorku iz Tekića. Skorbut se veže uz neadekvatnu prehranu i nedostatak vitamina C, što dovodi do poremećaja u sintezi kolagena. Unošenje vrlo malih količina vitamina C u organizam dovoljno je da se spriječi nastanak bolesti. Rahitis se veže uz nedostatak vitamina D (Šlaus, 2006; Rohnbogner, 2015). Tako da prisutnost skorbuta govori o raširenim lošim životnim uvjetima – osobe su najvjerojatnije bile pripadnici nižih slojeva društva te

nisu imale pristup raznolikoj prehrani. Većina grobova otkrivenih na nalazištu Ozad Arene kapucinski su grobovi u kojima se osoba plegla direktno na tlo i prekrila keramičkim crijepovima (kao krov iznad pokojnika). Ovo je bio uobičajen ukop za siromašne pripadnike rimskog stanovništva (Godinović, 2021).

Bioarheološka istraživanja ukazuju na povezanost zaraznih bolesti, anemije i neadekvatne prehrane. Zarazne bolesti predstavljaju jedna od glavnih uzroka smrti u arheološkim populacijama, ponajviše u djetinjstvu. U arheološkom kontekstu uglavnom se govori o nespecifičnim zaraznim bolestima (u obliku periostitisa) jer u većini slučajeva sam uzrok bolesti ne može biti određen (Ortner i Putschar, 1981; Novak i Šlaus, 2010; Bedić i sur., 2013). U skeletnom uzorku iz Pule periostitis je u ukupnom uzorku prisutan gotovo dvostruko češće nego u uzorku s Hvara (12,5% (6/48) za Pulu naspram 6,1% (2/33) za Hvar), no ova razlika nije značajna. Na Hvaru se javlja samo kod jednog djeteta i jedne odrasle osobe. S druge strane, u uzorku iz Tekića periostitis je prisutan s mnogo većom frekvencijom u ukupnom uzorku nego u Puli. U Tekiću ukupno 63,2% (12/19) osoba ima ili aktivni ili zarasli oblik periostitisa. Sa  $X^2=20,1997$  i  $p<0,00001$  radi se o znatnoj razlici. Također, u Tekiću je najviše prisutan zarasli oblik periostitisa, i to kod odraslih, dok je u Puli nađen samo aktivni oblik kod djece. U hrvatskim antičkim uzorcima periostitis se javlja s velikom učestalošću kod djece (50-70%) (Šlaus, 2006; Novak, 2008). Prema tome učestalost od 25% (6/24) kod djece u pulskom uzorku je mala, što je iznenađujuće, pogotovo ako se u obzir uzmu visoke pojavnosti drugih oboljenja koje ukazuju na loše životne uvjete. Kao i kod CO, niska pojavnost periostitisa može biti uzrokovana jakim akutnim oboljenjima koja uzrokuju brzu smrt. Fragmentiranost dugih kostiju i relativno loša očuvanost korteksa dječjih kosti također su mogle dovesti do podzastupljenosti periostitisa.

### 5. 3. 2. Promjene na kralješnici i dugim kostima

Schmorlovi defekti nastaju kao rezultat mehaničkog opterećenja kralješnice (Bedić i sur., 2013). Razlike u pojavnosti Schmorlovih defekata između sva tri nalazišta prikazane su grafički na slici 32. Između Tekića (36,4% (55/151)) i Pule (36,8% (50/136)) gotovo da i nema razlike u ukupnoj frekvenciji Schmorlovih defekata s time da u Tekiću nisu zabilježeni Schmorlovi defekti na vratnim kralješcima i na slabinskim kralješcima kod žena. U uzorku iz Tekića, kod muškaraca (44,3% (54/122)) zastupljenost je vrlo slična kao i u Puli (39,4% (37/94)), a kod žena zastupljenost (3,4% (1/29)) je puno manja nego u Puli ((13/42) 31%). U Hvaru je zastupljenost Schmorlovih defekata puno manja (svega 8% (9/112) u ukupnom uzorku) ( $X^2=27,96$ ;  $p<0,001$ ). U hvarskom uzorku Schmorlovi defekti su utvrđeni samo na prsnim kralješcima, a na vratnim i slabinskim ih nema. Moguće je da su stanovnici Pule bili primorani obavljati teži fizički rad od stanovnika Hvara.



**Slika 32:** Grafički prikaz učestalosti Schmorlovih defekata na tri rimskodobna nalazišta.

Učestalost Schmorlovih defekata u pulskom uzorku dvostruka je veća od učestalosti u hrvatskim kompozitnim antičkim uzorcima gdje se defekti javljaju na oko 15% kralješaka (Novak, 2008). Teško je usporediti pojavnost Schmorlovih defekata u rimskim i suvremenim populacijama. U suvremenim populacijama učestalost Schmorlovih defekata je upitna s rasponom frekvencija pojavnosti od 10 do 60%. Neki autori ih povezuju sa starijim dobnim skupinama dok drugi smatraju da je pojavnost ista neovisno o starosti (Dar i sur., 2010; Burke, 2011). Učestalost od 37% u pulskom uzorku slaže se s dokumentiranim rasponom u modernim populacijama, ali je iz ovoga teško izvući bilo kakve zaključke.

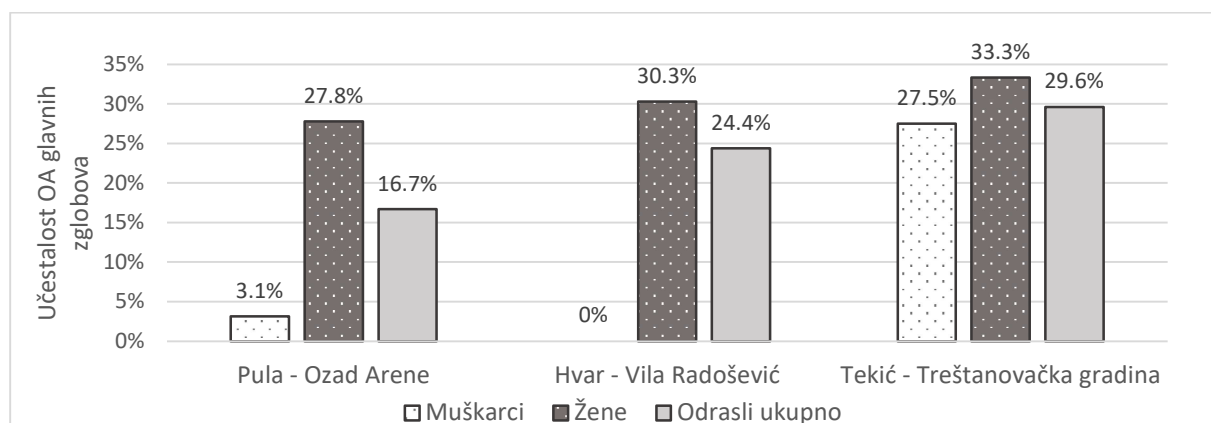
Uglavnom, u antičkim uzorcima muškarci imaju znatno više defekata na kralješnici što upućuje na jasnu podjelu rada gdje su muškarci obavljali teže fizičke poslove (Šlaus, 2006; Novak, 2008). Stoga je zanimljivo da u pulskom uzorku nema razlike u ukupnoj pojavnosti Schmorlovih defekata između muškaraca i žena. Pripadnici oba spola bili su uključeni u obavljanje fizički zahtjevnih poslova. To vjerojatno nisu bili isti poslovi i postojala je spolna raspodjela rada. Žene imaju visoku učestalost Schmorlovih defekata na vratnim kralješcima vjerojatno zbog nošenja teškog tereta na glavi.

Osteoartrične promjene vrlo su česte u arheološkim i suvremenim populacijama te su povezane sa starenjem. Danas se osteoartritis javlja kod osoba iznad 60 godina starosti (Loeser, 2011), premda se artrične promjene mogu javiti već u 40-im godinama života (Šlaus, 2008). U pulskom uzorku artrične promjene su vidljive na koštanim ostacima mlađih odraslih osoba (oko 30 godina starosti), s time da su uočene promjene uglavnom blage do umjerene.

Nema većih razlika u pojavnosti OA kralješnice između žena i muškaraca. Najveća učestalost je na slabinskim kralješcima koji su pod velikim opterećenjem prilikom teškog fizičkog rada. Nema značajne razlike u ukupnoj učestalosti OA kralješnice između uzorka iz Pule (27,9% (38/136)), Hvara (24,4% (24/112)) i Tekića (31,3% (65/208)). Prema podacima za hrvatski kasnoantički uzorak (Šlaus,

2006) ukupna učestalost OA kralješkaka je puno niža (7,7% za žene i 14,2% za muškarce) nego u pulskom uzorku.

U pulskom uzorku učestalost OA zglobova znatno je veća u žena nego u muškaraca, najvjerojatnije zbog jako malog broja identificiranih muškaraca i žena. Može se pretpostaviti da su stvarne zastupljenosti puno sličnije između spolova. Ukupna učestalost OA zglobova za hrvatski kasnoantički uzorak je oko 15% (Šlaus, 2006) što je gotovo jednako kao i ukupna vrijednost za pulski uzorak (16,6% (9/54)). Nema znatnih razlika u učestalosti OA zglobova između Pule, Tekića (29,6% (16/54)) i Hvara (24,4% (10/41)). Usporedba između nalazišta je prikazana na slici 33. Uzorak iz Pule je sličan uzorku s Hvara – u oba skeletna uzorka OA zglobova puno je češći u žena nego u muškaraca. Kod žena u hvarskom uzorku OA je prisutan na 30,3% (10/33) zglobova, a u pulskom uzorku na 27,8% (5/18) zglobova. Muškarci u Hvaru nisu imali OA, a u Puli je prisutan na 3,1% (1/32) zglobova. U skeletnom uzorku iz Tekića OA zglobova je ravnomjerno raspoređen između spolova. Žene u skeletnom uzorku iz Pule imaju najveću zastupljenost OA u koljenu, a muškarci u laktu što ponovno upućuje na podjelu rada gdje različiti spolovi izvode različite ponavljajuće pokrete.



**Slika 33:** Učestalost degenerativnog osteoartritisa glavnih zglobova na tri rimskodobna nalazišta.

Romboidna fosa također ukazuje na podjelu rada u Puli. Romboidna fosa je depresija na ključnoj kosti – na mjestu vezanja romboidnog ligamenta koji povezuje prvo rebro s ključnom kosti. Uglavnom se pojavljuje u muškaraca i često se povezuje s mehaničkim opterećenjem i kontinuiranim korištenjem mišića prsnog koša (Rogers i sur., 2000). U Puli se pojavljuje samo u muškaraca i najvjerojatnije je povezana s habitualnim radnjama (moguće veslanjem). U Puli romboidna fosa je prisutna i kod dvoje djece, a kako se najčešće javlja kod muškaraca može se pretpostaviti da se radi o dječacima.

### 5.3.3. Traume kostura

Traume su u pulskom uzorku prisutne s malom učestalošću (1,2% (2/162) za duge kosti i 3,6% (1/28) za lubanje). Sve frakture dobro su zarasle te su popraćene kalusom i remodulacijom kosti. Nastale su zaživotno, najvjerojatnije dugo prije smrti. Kostu su zarasle u relativno dobroj anatomske orijentaciji te su najvjerojatnije bile medicinski tretirane – namještene i imobilizirane. Nekoliko antičkih tekstova opisuje postupak liječenja fraktura, ali je upitno u kojem su se obliku i koliko ti postupci primjenjivali u svakodnevnom životu (Brorson, 2009).

Niska učestalost trauma dugih kostiju u skladu je s učestalošću na drugim kasnoantičkim nalazištima u Hrvatskoj i svijetu (Novak i Šlaus, 2010a). Niska učestalost trauma lubanje slična je vrijednostima s drugih nalazišta u svijetu, ali je mnogo manja od vrijednosti zabilježenih na hrvatskim antičkim nalazištima gdje se pojavljuju s učestalošću od 15 do 28% (Novak, 2008; Novak i Šlaus 2010a). Nema značajne razlike u učestalosti trauma dugih kostiju između pulskog uzorka i uzorka iz Tekića (1,5% (2/134)), te iz Hvara (0%). U skeletnom uzorku iz Tekića kranijalne traume su skoro četiri puta češće nego u pulskom skeletnom uzorku lubanja (15,4% (2/13) naspram 3,57% (1/28)). No ova razlika nije statistički značajna pogotovo kada se uzme u obzir mali broj pregledanih lubanja. Skeletni uzorak iz Hvara ima učestalost kranijalnih trauma od 4,2% (1/24), što je vrlo slično uzorku iz Pule.

Traume dugih kostiju mogu biti rezultat namjernog nasilja ili nezgoda. Fraktura distalnog dijela nadlaktične kosti može biti uzrokovana nezgodom (npr. padom), ali i namjernim udarcem (Novak i Šlaus, 2010a; Dittmar i sur., 2021). U Puli su prisutne dvije frakture lakatne kosti koje su mogle nastati kao posljedica nasilja. Specifične frakture distalnog ili srednjeg dijela dijafize lakatne kosti nazivaju se „pendrek frakture“ (eng. *nightstick fractures*) (Dittmar i sur., 2021; Šlaus, 2021). Ove frakture često nastaju kao rezultat obrambenog refleksa gdje osoba podizanjem ruke ispred lica pokušava zaštititi glavu od udarca napadača. Ove frakture mogu biti indikator, ali ne i siguran dokaz nasilja jer mogu nastati i prilikom jakog pada i udarca nadlaktice (Šlaus, 2006; Šlaus, 2021). U Puli, ove frakture se ne mogu sa sigurnošću pripisati nasilju zbog nedostatka drugih pokazatelja nasilja na koštanim ostacima istih osoba.

Osim frakture lakatne kosti, traume lubanje (lica) također se mogu smatrati indikatorima nasilja (Šlaus, 2006; Šlaus, 2021), pogotovo ako se u populaciji pojavljuju s visokom učestalošću (Novak, 2008). Glava i lice su česta meta namjernih napada jer su rezultirajuće ozljede vrlo bolne i učinkovite u onesposobljavanju protivnika (Šlaus, 2021). U pulskom uzorku pronađena je jedna zarasla fraktura čeonu kosti. Radi se o nepravilnom prijelomu na desnoj strani kosti kojemu nije moguće točno utvrditi uzrok. Moguće je da je fraktura nastala kao rezultat namjernog napada, ali je i sasvim moguće da je nastala kao rezultat pada i udarca u rub nekog predmeta.

#### 5.3.3.1. Trauma kao mogući uzrok bolesti

U pulskom uzorku pronađen je moguć slučaj osteohondritisa disekansa koji je najvjerojatnije uzrokovan traumom ili kontinuiranim mikrotraumama. Osteohondritis disekans je bolest koja zahvaća zglobove i kod koje dolazi do mekšanja i cijepanja dijela zglobne površine kosti te stvaranja lezije (Janković i Tomac, 2006). Uzrok nije sasvim jasan i najvjerojatnije je višefaktorski, s tim da se trauma smatra jednim od značajnih uzroka (Zanon i sur. 2014). U suvremenim populacijama, ovo je rijetka bolest koja se najčešće javlja kod djece koja se bave sportom poput nogometa i košarke, često u koljenu, laktu ili peti (Vikatou i sur. 2017; Chau i sur., 2021).

#### 5.3.4. Kongenitalne anomalije prsnog koša

U jednom slučaju pronađene su višestruke kongenitalne anomalije prsne kosti koje najvjerojatnije nisu imale utjecaj na kvalitetu života osobe. Varijacije anatomije prsne kosti su relativno česte (prisutne su u 4-8% ljudi) i uglavnom su asimptomatične. Foramen prsne kosti nastaje zbog nepotpunog spajanja segmenata prsne kosti tijekom fetalnog razvoja. U suvremenim populacijama mogu uzrokovati probleme prilikom izvođenja medicinskih zahvata poput biopsije jer otvor u kosti može umanjiti zaštitu srca i glavnih žila (Sungur i sur., 2020; Gans i sur., 2021).

U pulskom skeletnom uzorku zanimljiv je pronalazak dva slučaja bifidnog rebra. Anomalije rebra su relativno česte i javljaju se u oko 2% ljudi. Bifidno rebro jedno je od češćih anatomskih anomalija koje zahvaćaju rebra (Andrea i sur., 2016; Šikanjić i sur., 2017). Najvjerojatnije nastaje zbog nepotpunog spajanja segmenata sklerotoma tijekom embrionalnog razvoja (Rathinasabapathi i Perumallapalli, 2015). Uglavnom je unilaterno i javlja se kao samostalna atomska anomalija. Rjeđe se može javiti kao dio Gorlin-Goltizovog, Jobovog i Kindlerovog sindroma (Rathinasabapathi i Perumallapalli, 2015; Šikanjić i sur., 2017; Tsoucalas i sur., 2019). U oba kostura iz Pule očuvana je većina koštanih elemenata, a kako nisu nađene druge značajne skeletne patologije bifidno rebro je najvjerojatnije posljedica samostalne atomske varijacije. Potrebno je napomenuti da se kod jedne osobe javlja bifidno rebro i višestruki forameni prsne kosti, premda ove dvije varijacije najvjerojatnije nisu klinički povezane.



## 6. Zaključak

Ljudski koštani uzorak s nalazišta Ozad Arene u Puli sastoji se od koštanih ostataka minimalno 48 osoba. Odrasle osobe čine 50% ukupnog uzorka. Prosječna starost u trenutku smrti odraslih iznosi 33,32 godine, a gotovo da i nema razlika u doživjeloj starosti između žena i muškaraca. Djeca su u ukupnom uzorku zastupljena s 50%. Najveći mortalitet djece je u prvoj godini života kada umire 52,2% djece iz pulskog uzorka. Populacija iz Pule umirala je u nešto mlađoj životnoj dobi usporedno s drugim hrvatskim nalazištima, ali ne odskače od drugih antičkih populacija.

Ukupna zastupljenost dentalnih oboljenja u pulskom koštanom uzorku je velika. Karijes je vrlo čest s time da nema velike razlike u pojavnosti između spolova. Zastupljenost karijesa je značajno viša nego na sličnim rimskodobnim nalazištima. Prehrana se najvjerojatnije bazirala na žitaricama u obliku kaše ili kruha što u kombinaciji s lošijim higijenskim uvjetima, kakvi bi vladali u gusto naseljenom rimskom gradu, dovodi do razvoja bolesti. Učestalost hipoplazije zubne cakline značajno je veća u Puli nego na drugim rimskodobnim nalazištima. Visoka zastupljenost dentalnih oboljenja u pulskom uzorku govori o lošim životnim uvjetima i sveprisutnom metaboličkom stresu u djetinjstvu.

*Cribra orbitalia*, porotična hiperostoza, mogući skorbut i rahitis ukazuju na visoke razine metaboličkog stresa u djetinjstvu koji se najvjerojatnije nastavio u odrasloj dobi. Najvjerojatnije se radi o pripadnicima nižih slojeva društva koji nisu imale pristup raznolikoj i adekvatnoj prehrani. Periostitis je u pulskoj populaciji značajno manje zastupljen nego u populaciji iz Tekića. Niska pojavnost periostitisa i CO može biti uzrokovana jakim akutnim oboljenjima koja su dovela do brze smrti osoba. Schmorlvi defekti i osteoartritične promjene na kralješnici i dugim kostima ukazuju na kontinuirano mehaničko opterećenje kralješnice kao rezultat teškog fizičkog rada. Različita distribucija pojavnosti Schmorlovih defekata i OA najvjerojatnije je rezultat podjele rada između spolova.

Učestalost trauma u pulskom koštanom uzorku je mala što ukazuje na relativno malu prisutnost nasilja u zajednici. Nema značajne razlike u pojavnosti trauma između uspoređivanih nalazišta. U Puli su prisutne traume lubanje i dugih kostiju koje su mogle nastati kako posljedica namjernog nasilja ili nezgoda, no točan uzrok trauma ne može se sa sigurnošću odrediti. Osim trauma, zanimljivi su i višestruki nalazi kongenitalnih anomalija prsne kosti i rebara.

Stanovnici Pule između 1. i 4. stoljeća susretali su se s brojim nedaćama. Demografske karakteristike, visoke učestalosti dentalnih i metaboličkih patologija te osteoartritis i Schmorlvi defekti ukazuju na lošije životne uvijete i sveprisutan metabolički i fizički stres koji su najvjerojatnije rezultat života u lošim socioekonomskim i higijenskim uvjetima antičkog grada.

## 7. Literatura

- Andrea, A., Tardieu, G., Fisahn, C., Iwanaga, J., Oskouian, R.J., Tubbs, R.S. (2016): Bifid ribs: a comprehensive review. *Anatomy*, 10(3), 221–227. doi:10.2399/ana.16.034.
- Anusavice, K.J. (2005): Present and Future Approaches for the Control of Caries. *Journal of Dental Education*, 69(5), 538–554. doi:10.1002/j.0022-0337.2005.69.5.tb03941.x.
- Bašić, Ž. (2015): Određivanje antropoloških mjera i njihovih odnosa važnih za utvrđivanje spola na kosturnim ostacima srednjovjekovne populacije istočne obale Jadrana. Doktorska disertacija, Sveučilište u Splitu, Medicinski fakultet, Split.
- Bass, W.M. (1987): *Human Osteology: A Laboratory and Field Manual*. 3. izdanje. Missouri Archaeological Society, Columbia.
- Bedić, Ž., Janeš, A., Šlaus, M. (2019): Anthropological Analysis of Trauma Frequencies and Distribution in the Skeletal Series from the Benedictine Monastery of St Margaret in Bijela, Croatia. *Collegium antropologicum*, 43(2), 141–146.
- Bedić, Ž., Novak, M., Šlaus, M. (2009): Dentalna oboljenja s tri kasnoantička nalazišta u sjeveroistočnoj Hrvatskoj. *Arheološki radovi i rasprave*, 16, 247–263.
- Bedić, Ž., Novak, M., Šlaus, M. (2013): Anthropological analysis of the human skeletal remains from the late antique necropolis (4th century AD) of Tekić-Treštanovačka gradina near Požega. *Arheološki radovi i rasprave*, 17, 301–320.
- Bonfiglioli, B., Brasili, P., Belcastro, M.G. (2003): Dento-alveolar lesions and nutritional habits of a Roman Imperial age population (1st–4th c. AD): Quadrella (Molise, Italy). *HOMO*, 54(1), 36–56. doi:10.1078/0018-442x-00055.
- Botham, A.D. (2017): Are nonlethal cranial injuries being over-diagnosed in the archaeological record? an interdisciplinary literature review of diagnostic criteria for healing, depressed cranial fractures. Magistarski rad, San Francisco State University, San Francisco, California.
- Brickley, M., McKinley, J.I. (ur.) (2004): Guidelines to the Standards for Recording Human Remains. *British Association for Biological Anthropology and Osteoarchaeology & Institute of Field Archaeologists*. Stručni zbornik broj 7.

- Brorson, S. (2009): Management of Fractures of the Humerus in Ancient Egypt, Greece, and Rome: An Historical Review. *Clinical Orthopaedics and Related Research*, 467(7), 1907–1914. doi:10.1007/s11999-008-0612-x.
- Brothwell, D.R. (1981): *Digging up Bones*. 3. izdanje. Cornell University Press, Ithaca, New York.
- Buikstra, J.E., Ubelaker, D.H. (ur.) (1994): Standards for Data Collection from Human Skeletal Remains: Proceedings of a Seminar at the Field Museum of Natural History, organized by Jonathan Haas. Arkansas Archaeological Survey, Fayetteville, Ark.
- Burke, K.L. (2011): Schmorl's Nodes in an American Military Population: Frequency, Formation, and Etiology. *Journal of Forensic Sciences*, 57(3), 571–577. doi:10.1111/j.1556-4029.2011.01992.x.
- Carić, M., Novak, M. (2021): Bioarheološka analiza ljudskih koštanih ostataka s nalazišta Hvar-Vila Radošević. Centar za primijenjenu bioantropologiju, Institut za antropologiju, Zagreb. Stručni izvještaj.
- Chau, M.M., Klimstra, M.A., Wise, K.L., Ellermann, J.M., Tóth, F., Carlson, C.S., Nelson, B.J., Tompkins, M.A. (2021): Osteochondritis Dissecans. *Journal of Bone and Joint Surgery*, 103(12), 1132–1151. doi:10.2106/jbjs.20.01399.
- Cheverko, C.M. (2013): A Bioarchaeological Analysis of Osteoarthritis in Prehistoric Central California. Magistarski rad, 2–3, California State University, Chico, California.
- Cramer, J.N. (2018): Periostitis: An Indicator of Stress and Health in Past Populations Explored. Završni rad, University of Nevada, Reno. doi:http://hdl.handle.net/11714/3484.
- Cunningham, C., Scheuer, L., Black, S. (2016): *Developmental Juvenile Osteology*. 2. izdanje. Elsevier.
- Dar, G., Masharawi, Y., Peleg, S., Steinberg, N., May, H., Medlej, B., Peled, N., HersHKovitz, I. (2010): Schmorl's nodes distribution in the human spine and its possible etiology. *European Spine Journal*, 19(4), 670–675. doi:10.1007/s00586-009-1238-8.
- Dittmar, J.M., Mitchell, P.D., Cessford, C., Inskip, S.A., Robb, J.E. (2021): Medieval injuries: Skeletal trauma as an indicator of past living conditions and hazard risk in Cambridge, England. *American Journal of Physical Anthropology*. doi:10.1002/ajpa.24225.
- Domett, K., Evans, C., Chang, N., Tayles, N., Newton, J. (2017): Interpreting osteoarthritis in bioarchaeology: Highlighting the importance of a clinical approach through case studies from prehistoric Thailand. *Journal of Archaeological Science: Reports*, 11, 762–773. doi:10.1016/j.jasrep.2016.12.030.

- Esmaeilzadeh, F., Alimohamadi, Y., Sepandi, M., Khodamoradi, F., Jalali, P. (2021): The comparing of infant mortality rate in different World Health Organization regions during 1990–2017. *Egyptian Pediatric Association Gazette*, 69(1). doi:10.1186/s43054-020-00048-6.
- Facchini, F., Rastelli, E., Brasili, P. (2004): Cribra orbitalia and cribra cranii in Roman skeletal remains from the Ravenna area and Rimini (I–IV century AD). *International Journal of Osteoarchaeology*, 14(2), 126–136. doi:10.1002/oa.717.
- Faccia, K.J., Williams, R.C. (2008): Schmorl's nodes: clinical significance and implications for the bioarchaeological record. *International Journal of Osteoarchaeology*, 18(1), 28–44. doi:10.1002/oa.924.
- Fejerskov, O., Guldager Bilde, P., Bizzarro, M., Connelly, J.N., Skovhus Thomsen, J., Nyvad, B. (2012): Dental Caries in Rome, 50-100 AD. *Caries Research*, 46(5), 467–473. doi:10.1159/000339664.
- Fernández, P.L. (2012): Palaeopathology: The Study of Disease in the Past. *Pathobiology*, 79(5), 221–227. doi:10.1159/000335165.
- Forshaw, R. (2014): Dental indicators of ancient dietary patterns: dental analysis in archaeology. *British Dental Journal*, 216(9), 529–535. doi:10.1038/sj.bdj.2014.353.
- Gagnon, C.M. (2019): Exploring oral paleopathology in the Central Andes: A review. *International Journal of Paleopathology*, 29, 24-34. doi:10.1016/j.ijpp.2019.10.003.
- Gans, B.D., Neunuebel, A.D., Umbarger, L.J., Trumble, B.C., Cummings, D.K., Wann, L.S., Lehenbauer, K.R., Mahadev, A., Rodriguez, D.E., Michalik, D.E., Rowan, C.J., Finch, C.E., Sutherland, M.L., Sutherland, J.D., Allam, A.H., Stieglitz, J., Gurven, M., Kaplan, H., Thomas, G.S., Thompson, R.C. (2021): High prevalence of sternal foramina in indigenous Bolivians compared to Midwest Americans and indigenous North Americans (sternal foramina in indigenous Bolivians). *Anatomical Science International*. 96(4), 517-523. doi:10.1007/s12565-021-00618-7.
- Gestsdóttir, H. (2014): Osteoarthritis in Iceland. An archaeological study. Doktorski rad, 4–6. University of Iceland, School of Humanities, Faculty of History and Philosophy, Reykjavík.
- Godinović, T. (2021): Izvještaj sa zaštitnog arheološkog istraživanja lokaliteta Ozad Arene, K.Č. 1063/1, 1063/5 i 1063/6, K.O. Pula. Arheo Tim d.o.o., Pula.
- Golding, D.N. (1985): Pain and Periostitis. *Journal of the Royal Society of Medicine*, 78(9), 706–706. doi:10.1177/014107688507800902.

- Hayas, F.M. (2015): Bioarchaeological analysis. U: K. Bescherer Metheny, M.C. Beaudry (ur.), *Archaeology of Food: An Encyclopedia*. Rowman & Littlefield, London, 48-60.
- Hincak, Z., Mihelić, D., Bugar, A. (2007): Cremated Human and Animal Remains of the Roman Period – Microscopic Method of Analysis (Šepkovčica, Croatia). *Collegium antropologicum*, 31(4), 1127–1134.
- Hong, L., Levy, S.M., Warren, J.J., Broffitt, B. (2009): Association between Enamel Hypoplasia and Dental Caries in Primary Second Molars: A Cohort Study. *Caries Research*, 43(5), 345–353. doi:10.1159/000231571.
- Janković, I., Karavanić, I. (2009): Osvit čovječanstva - Početci našega biološkog i kulturnog razvoja. Školska knjiga, Zagreb.
- Janković, S., Tomac, N. (2006): ‘Osteochondritis dissecans’ koljenskog zgloba. *Hrvatski športskomedicinski vjesnik*, 21(1), 51–55.
- Junqueira, L.C., Carneiro J. (2005): Osnove histologije: udžbenik i atlas prema desetome američkom izdanju. Školska knjiga, 141–159. Zagreb.
- Jurmain, R.D., Kilgore, L. (1995): Skeletal evidence of osteoarthritis: a palaeopathological perspective. *Annals of the Rheumatic Diseases*, 54(6), 443–450. doi:10.1136/ard.54.6.443.
- Karsenty, G. (2003): The complexities of skeletal biology. *Nature*, 423(6937), 316–318. doi:10.1038/nature01654.
- Kim, Y.-S., Kim, D.K., Oh, C.S., Kim, M.J., Kim, H.-R., Shin, D.H. (2013): Evidence of Periostitis in Joseon Dynasty Skeletons. *Korean Journal of Physical Anthropology*, 26(2), 81-90. doi:10.11637/kjpa.2013.26.2.81.
- Krogh, A. (2019): Snazzy Maps. <https://snazzymaps.com/> [pristupljeno 12. rujna 2021.].
- Kyere, K.A., Than, K.D., Wang, A.C., Rahman, S.U., Valdivia–Valdivia, J.M., La Marca, F., Park, P. (2012): Schmorl’s nodes. *European Spine Journal*, 21(11), 2115–2121. doi:10.1007/s00586-012-2325-9.
- Laktašić-Žerjavić, N. (2015): Osteoarthritis: mehanički poremećaj ili upalna bolest? *Reumatizam*, 62 (dodatak 1).

- Lamprey, P., Apoh, W. (2020): The restitution debate and return of human remains: implications for bioarchaeological research and cultural ethics in Africa. *Contemporary Journal of African Studies*, 7(1), 97–115. doi:10.4314/contjas.v7i1.7.
- Lanfranco, L.P., Eggers, S. (2012): Caries Through Time: An Anthropological Overview. U: M.-Y. Li (ur.), *Contemporary Approach to Dental Caries*. IntechOpen, London. doi:10.5772/38059.
- Loeser, R.F. (2011): Aging and osteoarthritis. *Current Opinion in Rheumatology*, 23(5), 492–496. doi:10.1097/bor.0b013e3283494005.
- Mant, M., Cova, C., Brickley, M.B. (2021): Intersectionality and trauma analysis in bioarchaeology. *American Journal of Physical Anthropology*, 174(4), 583–594. doi:10.1002/ajpa.24226.
- Manzi, G., Salvadei, L., Vienna, A., Passarello, P. (1999): Discontinuity of life conditions at the transition from the Roman imperial age to the early middle Ages: Example from central Italy evaluated by pathological dento-alveolar lesions. *American Journal of Human Biology*, 11(3), 327–341. doi:10.1002/(sici)1520-6300(1999)11:3<327::aid-ajhb5>3.0.co;2-m.
- Mosier-Dubinsky, J. (2013): Women in Ancient Rome. *JCCC Honors Journal*, 4(2), članak 5.
- Novak, M. (2008): Antropološka analiza antičke nekropole Zadar - Relja u kontekstu antičkih nekropola Hrvatske. Doktorska disertacija, Sveučilište u Zagrebu, Filozofski fakultet, Zagreb.
- Novak, M. (2011): Bioarchaeological Analysis of the Human Skeletal Remains from the Late Mediaeval Cemetery of Koprivno, Southern Croatia. *Bulletin of the International Association for Paleodontology*, 5(1), 13–23.
- Novak, M. (2013): Antropološka analiza ljudskih koštanih ostataka s nalazišta Rudina – benediktinski samostan sv. Mihovila. *Radovi Zavoda za znanstveni i umjetnički rad u Požegi*, (2), 115–136.
- Novak, M., Šlaus, M. (2010a): Bone Traumas in Late Antique Populations from Croatia. *Collegium antropologicum*, 34(4), 1239-1248.
- Novak, M., Šlaus, M. (2010b): Health and disease in a Roman walled city: an example of Colonia Iulia Iader. *Journal of anthropological sciences*, 88, 189–206.
- Novak, M., Šlaus, M., Pasarić, M. (2009): Subadult Stress in the Medieval and Early Modern Populations of Continental Croatia. *Prilozi Instituta za arheologiju u Zagrebu*, 26, 247–270.

- Novak, M., Vyroubal, V., Bedić, Ž., Šlaus, M. (2008): Antropološka analiza groblja Konjsko polje – Livade u kontekstu drugih ranosrednjovjekovnih grobalja iz Dalmacije. *Starohrvatska prosvjeta*, III(35), 211–238.
- Ortner, D.J., Putschar, W.G.J. (1981): Identification of Pathological Conditions in Human Skeletal Remains. Smithsonian Institution Press, Washington.
- Peko, D., Vodanović, M. (2016): Dental health in antique population of Vinkovci – Cibalae in Croatia (3rd- 5th century). *Acta medico-historica Adriatica*. 14(1), 41–56.
- Rathinasabapathi, M., Perumallapalli, H. (2015): Bifid rib: A rare anomaly. *Medical Journal of Dr. D.Y. Patil University*, 8(5), 670-671. doi:10.4103/0975-2870.164952.
- Roberts, C. (2015): The Archaeology of Disease Documented in Skeletons. Transkript predavanja. Gresham College. London.
- Rodin, U., Cerovečki, I., Jezdić, D. (2021): Izvješće za 2020. godinu - Dojenačke smrti u Hrvatskoj. Hrvatski zavod za javno zdravstvo, Zagreb.
- Rogers, N.L., Flournoy, L.E., McCormick, W.F. (2000): The Rhomboid Fossa of the Clavicle as a Sex and Age Estimator. *Journal of Forensic Sciences*, 45(1), 61-67.
- Rohnbogner, A. (2015): *Dying young – a palaeopathological analysis of child health in Roman Britain*. Doktorska disertacija. 36–40, 303–310. University of Reading, Department of Archaeology – School of Archaeology, Geography and Environmental Science, Reading, UK.
- Scheidel, W., Morris, I., Saller, R.P. (ur.) (2008): The Cambridge economic history of the Greco-Roman world. Cambridge University Press, 38–43. Cambridge.
- Schoch C.L. i sur. (2020): *Homo sapiens*. NCBI Taxonomy: a comprehensive update on curation, resources and tools. Baza podataka, Oxford. <https://www.ncbi.nlm.nih.gov/Taxonomy/Browser/wwwtax.cgi?id=9606&mode=info> [pristupljeno 10. studenog 2022.].
- Shaw, J., Sykes, N. (2018): New directions in the archaeology of medicine: deep-time approaches to human-animal-environmental care. *World Archaeology*, 50(3), 365–383. doi:10.1080/00438243.2018.1574393.
- Shweta, Prakash, S.K. (2013): Dental abscess: A microbiological review. *Dental Research Journal*, 10(5), 585–591.

- Smith, B.H. (1984): Patterns of molar wear in hunter-gatherers and agriculturalists. *American Journal of Physical Anthropology*, 63(1), 39–56. doi:10.1002/ajpa.1330630107.
- Sonne-Holm, S., Jacobsen, S., Roving, H., Monrad, H. (2013): The epidemiology of Schmorl's nodes and their correlation to radiographic degeneration in 4,151 subjects. *European Spine Journal*, 22(8), 1907–1912. doi:10.1007/s00586-013-2735-3.
- Su, N., Yang, J., Xie, Y., Du, X., Chen, H., Hong, Z., Chen, L. (2019): Bone function, dysfunction and its role in diseases including critical illness. *International Journal of Biological Sciences*, 15(4), 776–787. doi:10.7150/ijbs.27063.
- Sungur, E.C., Tütün, U., Tekin, A. (2020): Incidentally Detected Sternal Foramen during an Urgent Surgical Revascularization: A Case Report. *The Journal of Tehran University Heart Center*. 15(2), 81-83. doi:10.18502/jthc.v15i2.4189.
- Šikanjić, P.R., Premužić, Z., Škrivanko, M.K. (2017): Rib anomalies in a Neolithic period skeleton from Croatia. *Anthropologischer Anzeiger*, 74(2), 123–130. doi:10.1127/anthranz/2017/0631.
- Šlaus, M. (1996): Antropološka analiza kasnosrednjovjekovne populacije iz Danila Gornjeg kraj Šibenika. *Arheološki radovi i rasprave*, 12(1), 343–364.
- Šlaus, M. (2002): Bioarchaeological research of the Štrbinci skeletal series. *Arheološki radovi i rasprave*, 13(1), 205–224.
- Šlaus, M. (2006): Bioarheologija - Demografija, zdravlje, traume i prehrana starohrvatskih populacija. Školska knjiga, Zagreb.
- Šlaus, M. (2021): Vrijedne kosti. Školska knjiga, Zagreb.
- Šlaus, M., Filipec, K. (1998): Bioarchaeology of the medieval Đakovo cemetery: archaeological and anthropological evidence for ethnic affiliation and migration. *Opuscula archaeologica*, 22(1), 129–139.
- Tsoucalas, G., Razos, K., Panagouli, E., Krioni, E., Thomaidis, V., Fiska, A. (2019): The rare skeletal variation of the congenital bifid rib. *Archives of the Balkan Medical Union*, 54(2), 11–13. doi:10.31688/abmu.2019.54.2.25.
- Tuttle, R.H. (2018): *Physical anthropology*. Encyclopædia Britannica. <https://www.britannica.com/science/physical-anthropology> [pristupljeno 3. listopada 2022.].



- Ulijaszek, S. (2013): Biological and Biocultural Anthropology. U: Banwell, C., Ulijaszek S., Dixon J. (ur.), When Culture Impacts Health. Academic Press, 23–31. doi:10.1016/b978-0-12-415921-1.00003-8.
- Vikatou, I., Hoogland, M.L.P., Waters-Rist, A.L. (2017): Osteochondritis Dissecans of skeletal elements of the foot in a 19th century rural farming community from The Netherlands. *International Journal of Paleopathology*, 19, 53–63. doi:10.1016/j.ijpp.2017.09.005.
- Walker, P.L., Bathurst, R.R., Richman, R., Gjerdrum, T., Andrushko, V.A. (2009): The causes of porotic hyperostosis and cribra orbitalia: A reappraisal of the iron-deficiency-anemia hypothesis. *American Journal of Physical Anthropology*, 139(2), 109–125. doi:10.1002/ajpa.21031.
- Weber, G.W. (2014): Another link between archaeology and anthropology: Virtual anthropology. *Digital Applications in Archaeology and Cultural Heritage*, 1(1), 3–11. doi:10.1016/j.daach.2013.04.001.
- White, T.D., Black, M.T., Folkens, P.A. (2011): Human Osteology. 3. izdanje. Elsevier Academic Press. China.
- White, T.D., Folkens, P.A. (2005): *The Human Bone Manual*. Elsevier Academic Press. USA.
- Zaki, M.E., Azab, A.A., Yousef, W., Wassal, E.Y., El-Bassyouni, H.T. (2015): Cross-sectional analysis of long bones in a sample of ancient Egyptians. *The Egyptian Journal of Radiology and Nuclear Medicine*, 46(3), 675–681. doi:10.1016/j.ejrnm.2015.03.008.
- Zanon, G., Di Vico, G., Marullo, M. (2014): Osteochondritis dissecans of the knee. *Joints*, 2(1), 29–36.
- Zarifa, G., Sholts, S.B., Tichinin, A., Rudovica, V., Vīksna, A., Engīzere, A., Muižnieks, V., Bartelink, E.J., Wärmländer, S.K.T.S. (2016): Cribra orbitalia as a potential indicator of childhood stress: Evidence from paleopathology, stable C, N, and O isotopes, and trace element concentrations in children from a 17<sup>th</sup>-18<sup>th</sup> century cemetery in JĒkabpils, Latvia. *Journal of Trace Elements in Medicine and Biology*, 38, 131–137. doi:10.1016/j.jtemb.2016.05.008.

## 8. Životopis

Zovem se Veronika Bencerić i rođena sam 1994. godine u Zagrebu. Cijeli svoj život živim u Vrbovcu te sam od malih nogu okružena prirodom što je uveliko oblikovalo moj dosadašnji životni i karijerni put.

Pohađala sam II. osnovnu školu Vrbovec u periodu od 2002. do 2009. godine, nakon čega sam svoje školovanje nastavila u Srednjoj školi Vrbovec po programu opće gimnazije (2009.-2013.). Tijekom srednjoškolskog obrazovanja produbila sam svoja znanja i interes za znanost. Uz potporu i poticaj razrednice (profesorice biologije) sudjelovala sam na državnim i međunarodnim natjecanjima u kategoriji znanstvenih radova te sam 2013. godine osvojila nagrade na Međunarodnom natjecanju mladih znanstvenika (ICYS) - osvojila sam prvo mjesto s radom „Ispitivanje kakvoće voda potoka na području grada Vrbovca i okolice“ u kategoriji *Environmental Science* i treće mjesto s radom „Usporedba ishrane sova male ušare (*Asio otus*) i kukuvije drijemavice (*Tyto alba*)“ u kategoriji *Life Science*.

Nakon uspješne srednjoškolske karijere, 2013. godine sam upisala preddiplomski sveučilišni studij Biologije na Prirodoslovno – matematičkom fakultetu Sveučilištu u Zagrebu. Tijekom studija me zainteresiralo područje evolucije čovjeka. Završnim radom „*Homo neanderthalensis*“ stekla sam zvanje sveučilišne prvostupnice (baccalaurea) biologije u rujnu 2020. godine. Svoje obrazovanje sam nastavila na Biološkom odsjeku PMF-a Sveučilišta u Zagrebu, gdje 2020. godine upisujem diplomski sveučilišni studij Eksperimentalne biologije (modul Zoologija).

Paralelno uz studij, radila sam niz studentskih poslova uključujući: čuvanje djece za Gradsko društvo Crvenog križa Vrbovec (2017.-2018.) i pomoćne poslove u trgovini (ITX Hrvatska d.o.o.; 2018.-2022.). Od 2021. godine volontiram u Udruzi Biom što mi je pružilo mogućnost da radim na projektima LIFE Artina i LIFE Lynx. Stručnu praksu (2022.) sam obavila u Javnoj ustanovi Maksimir za upravljanje zaštićenim područjima Grada Zagreba gdje sam radila na monitoringu i istraživanju ekologije pjegavog daždevnjaka u Parku Maksimir. Laboratorijsku stručnu praksu (2021.) odradila sam u Institutu za antropologiju u Zagrebu, tijekom koje sam se upoznala s metodama analize bioantropološkog materijala što me potaknulo na odabir same teme ovog diplomskog rada. Trenutno područje mog interesa je povezanost ljudi i životinja kroz povijest, odnosno zooarheologija i bioantropologija.

## 9. Prilozi

1. Digitalizirani radni obrasci s opisnim sažetkom skeletnih i dentalnih patologija

Pula - Ozad Arene 2020.

G1

OČUVANOST: 2

+ occ.

SPOL: M

DOB: 18-25 god

REBRA

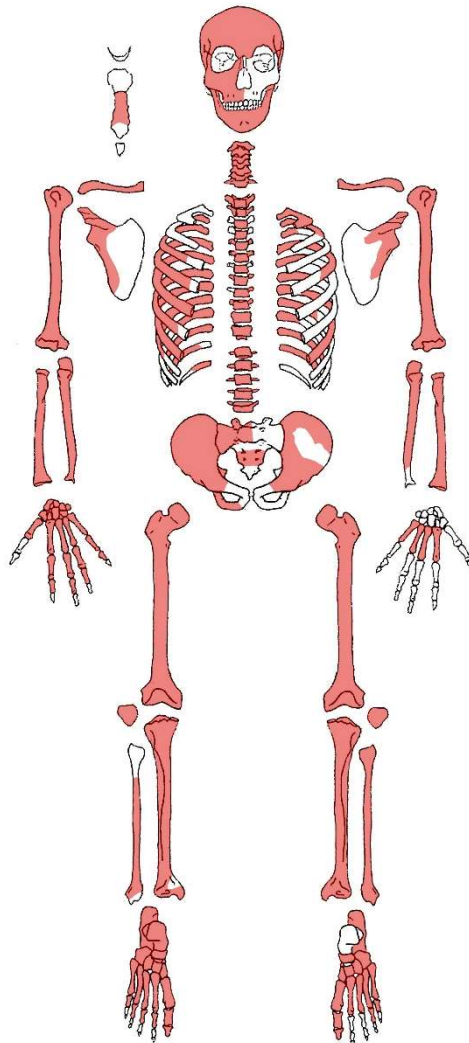
D: 2-12

L: 1-11

KRALJEŠCI:

C1-C7; T1-T12; L1-L5

D bedrena kost = 434 mm



**PATOLOGIJE:**

Jaka romboidna fosa na desnoj ključnoj kosti i slaba romboidna fosa na lijevoj ključnoj kosti. Schmorlovi defekti na prsnim i slabinskim kralješcima (T7-L2, L4).

Ektokranijalna poroznost na tjemenim kostima (D i L) i poroznost na desnoj sljepoočnoj kosti.

Blaga do umjerena istrošenost grizne plohe zuba. Linearna hipoplazija zubne cakline na prisutnim I i C zubima. Prisutan blagi kalkulus na 5 zuba. Zaživotni gubitak jednog zuba (MaxDC).

**ASOCIRANI MATERIJAL: /**

OČUVANOST: 2

SPOL: /

DOB: 13-16 god

REBRA

D: 2-7

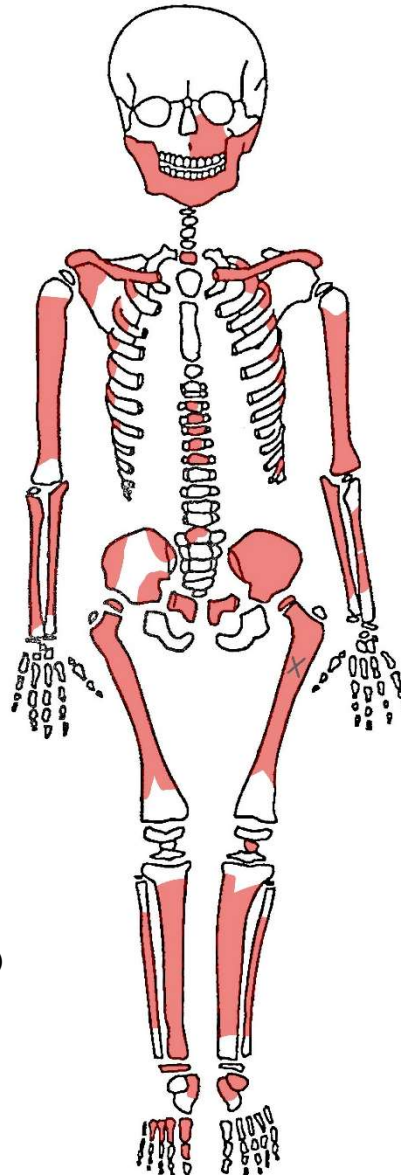
L: 2-6, 11

KRALJEŠCI:

C7

T3-T7

L1



X = oksidacija bronce

(L bedrena kost – proksimalni dio kosti, anteriorno)

**PATOLOGIJE:**

Blagi Schmorlovi defekti na T6 kralješku.

*Carabelli's cusps* na ManDM<sub>1</sub> zubu.

Blagi kalkulus na dva zuba.

Linearna hipoplazija na prisutnim I i C zubima.

**ASOCIRANI MATERIJAL: /**

**MBO: 6**

Minimalno pet odraslih osoba i jedno dijete.

MBO na temelju:

- 5 odrasle lijeve bedrene kosti, 5 odrasle desne nadlaktične kosti, 5 odrasle lijeve lakatne kosti i
- 5 odrasle lijeve gležanjske kosti;
- 1 dječja lijeva lopatica i 1 dječja lijeva nadlaktična kost.

**PATOLOGIJE:**

Zaživotno zrasla fraktura desnog rebra odrasle osobe.

Zaživotno zrasla fraktura na distalnom dijelu D nadlaktične kosti s blagom anteriornom angulacijom popraćena velikim kalusom (31,77 x 58,59 mm).

Prisutna 34 "slobodna" trajna zuba i dva decidualna zuba.

Na sedam trajnih zuba je prisutan karijes.

Alveolarni apscesi na ManLI<sub>1</sub> i na ManDI<sub>1</sub>.

**ASOCIRANI MATERIJAL:**

Keramika i željezni čavao.

Životinjske kosti i puževe kućice.

OČUVANOST: 2

SPOL: M

DOB: 18-27 god

REBRA

D: 1-12

L: 1-10

KRALJEŠCI:

C1-C7, T1-T12, L1-L5

L bedrena kost = 403 mm

X = oksidacija bronce

**PATOLOGIJE:**

Ektokranijalna poroznost na L i D tjemenoj kosti,

L i D sljepoočnoj kosti i čeonj kosti (nadočni lukovi).

Romboidna fosa na D i L ključnoj kosti. Schmorlovi defekti (blago) na prsnim kralješcima (T7-T12).

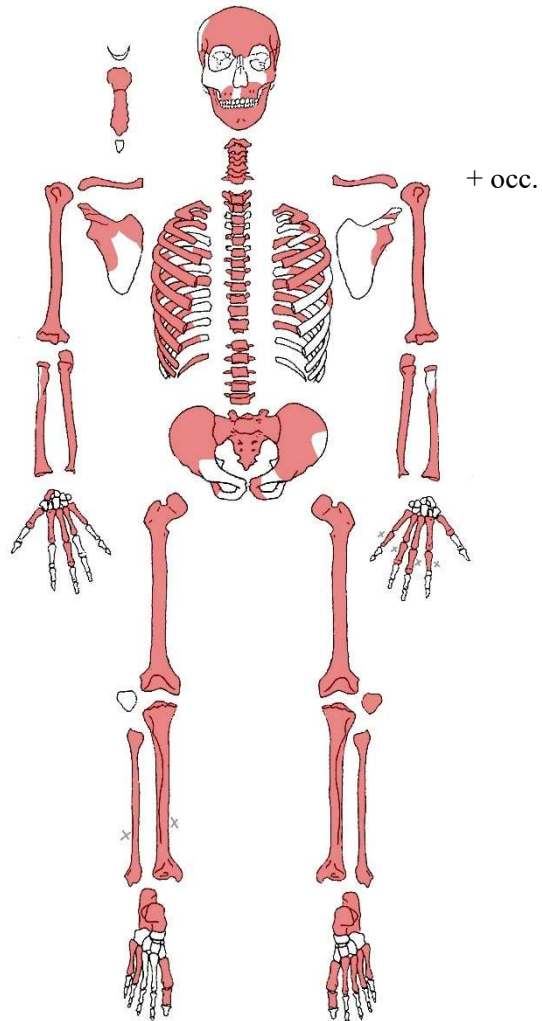
*Osteochondritis dissecans* – okrugla lezija na proksimalnoj zglobojnoj plohi 2. falange (2,25 x 2,47 mm), na distalnoj zglobojnoj plohi 1. falange (4,09 x 4,89 mm) i na proksimalnoj zglobojnoj plohi 1. falange (3,17 x 4,15 mm). Lezija na 2. falangi je najdublja.

Bifidno rebro (rebro L6) – unilateralno bifidno rebro sa zadebljanjem i odvajanjem prema anteriornoj strani (prema prsnoj kosti). Posteriorni dio rebra prije proširenja širok je 16,77 mm; zadebljanje prije "razdvajanja" je 32,80 mm. Širina superiornog kraka nakon separacije iznosi 13,20 mm, a širina inferiornog kraka iznosi 13,81 mm. Duljina zadebljanja prije separacije je 85,8 mm.

Karijes na: ManDM<sub>1</sub>, ManDM<sub>2</sub>, ManLM<sub>1</sub>, ManLM<sub>2</sub>, ManLP<sub>2</sub>, MaDRM<sub>1</sub>, MaxLM<sub>1</sub>.

Umjerena istrošenost grizne plohe zuba, linearna hipoplazija na prisutnim C i I zubima.

**ASOCIRANI MATERIJAL: /**



OČUVANOST: 2→3 (lubanja 3)

+ occ.

SPOL: /

DOB: 8,5-9,5 god

REBRA

D: 1-9, 11-12

L: 1-9, 11-12

KRALJEŠCI:

C1-C7

T1-T11

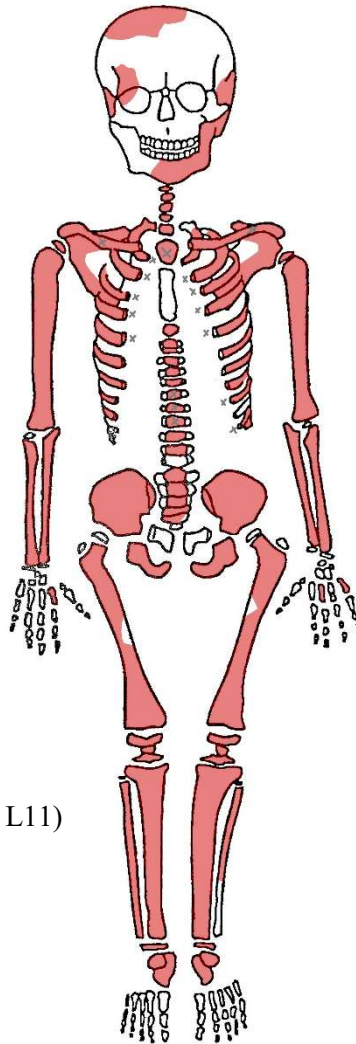
L1-L5

X = oksidacija bronce

(L i D ključna kost, T7-T9, rebra: D2-D5 L2-L5 L9 i L11)

L goljenična kost = 235 mm

L nadlaktična kost = 221 mm



#### **PATOLOGIJE:**

Romboidna fosa na D i L ključnoj kosti (jače izraženo na desnoj strani).

Schmorlovi defekti (blago) na prsnim i slabinskim (T2-T11, L2-L5) kralješcima.

*Cribra orbitalia* na desnoj očnoj orbiti čeonke kosti (blago, aktivno).

Periostitis na lijevoj goljeničnoj kosti (proksimalno, medialno) – blago.

Linearna hipoplazija prisutna na zubima (C i I).

**ASOCIRANI MATERIJAL: /**



OČUVANOST: 2

+ occ.

SPOL: /

DOB: 9,5-10,5 god

REBRA

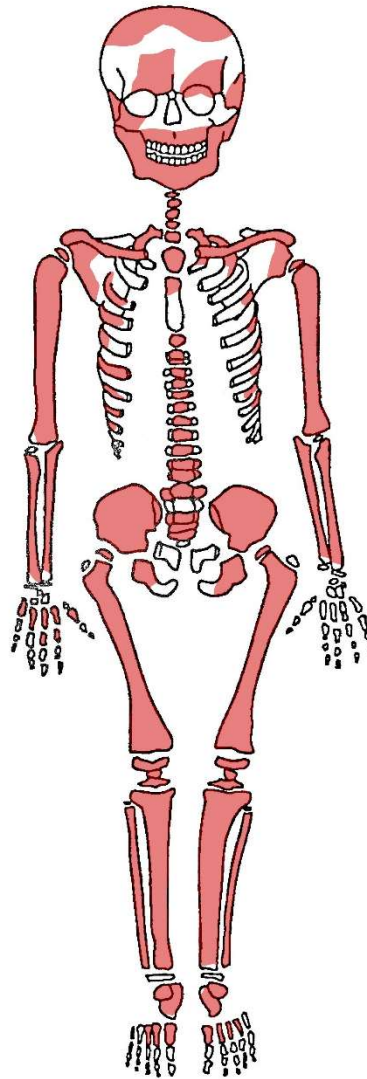
D: 1, 3-12

L: 1-2, 4-9

KRALJEŠCI:

C1-C7; T1-T12;

L1, L3-L5



L nadlaktična kost = 249 mm

D bedrena kost = 343,5 mm

#### **PATOLOGIJE:**

Romboidna fosa na D ključnoj kosti (blago).

Schmorlovi defekti na prsnim i slabinskim kralješcima (T8, T10-T12, L1, L3-L4).

*Cribra orbitalia* na lijevoj očnoj orbiti čeone kosti (blago, aktivno).

Ektokranijalni porozitet na tjemenim kostima (L i D) i na desnoj sljepoočnoj kosti.

Linearna hipoplazija prisutna na zubima (C i I). Blagi kalkulus na dva zuba.

#### **ASOCIRANI MATERIJAL:**

Mali broj fragmenata lubanje (occ. i tjemena kost) starijeg djeteta.

Duge kosti malog djeteta (desna nadlaktična i lakatna kost).

Komad metala, keramika i životinjske kosti.

OČUVANOST: 2

+ occ.

SPOL: /

DOB: 2,5-3,5 god

REBRA

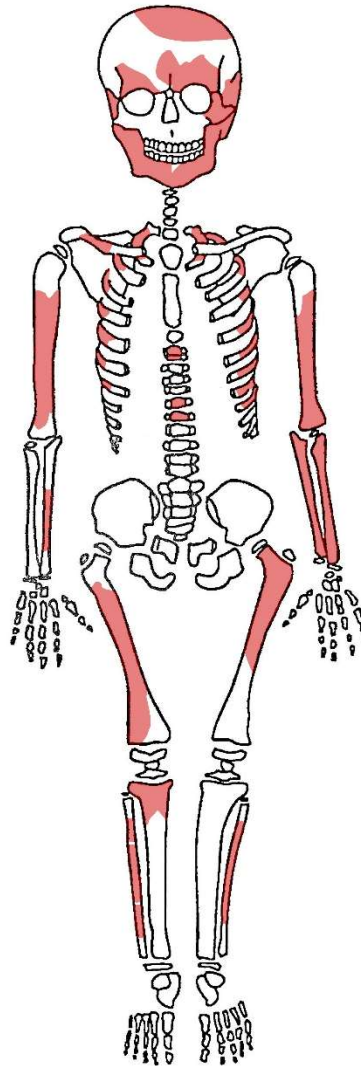
D: 1-7

L: 1-9

KRALJEŠCI:

T2-T3, T7-T8

L palčana kost = 82 mm



**PATOLOGIJE:**

*Cribra orbitalia* na D i L očnoj orbiti čeone kosti (obostrano jako, aktivno).

Ektokranijalni porozitet na tjemenim kostima (L i D) – vrlo jako. Ektokranijalni porozitet na: D i L sljepoočnoj kosti, D i L donjoj čeljusti (obostrano anteriorno-lateralno) i na D i L gornjoj čeljusti (obostrano anteriorno) → skorbut?

Periostitis na: L nadlaktičnoj kosti (posteriorno, proksimalno), L lakatnoj kosti (anteriorno, proksimalno), D lakatnoj kosti (blago; anteriorno, proksimalno), L palčanoj kosti (blago; anteriorno, proksimalno), L lisnoj kosti (blago; medialno, distalno), D goljeničnoj kosti (jako blago; medialno i posteriorno, proksimalni dio kosti).

Zaživotni gubitak zuba – ManLdi<sub>1</sub> (prvi lijevi decidualni sjekutić donje čeljusti).

**ASOCIRANI MATERIJAL:** Životinjski zub.

OČUVANOST: 2

SPOL: Ž

DOB: 30-40 god

REBRA

D: 4-9, 11

L: 5-8, 11

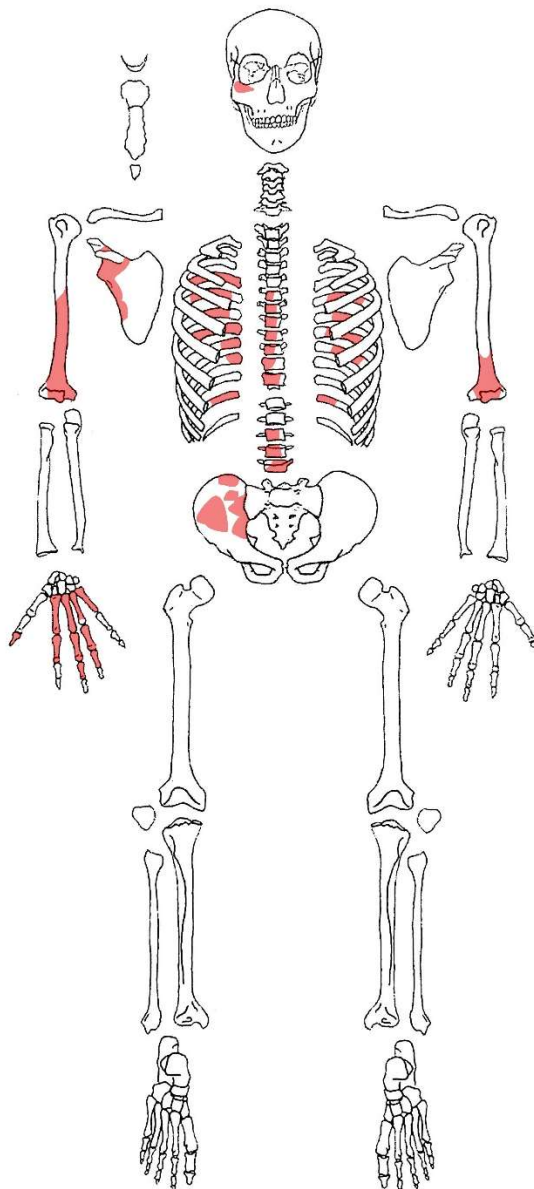
KRALJEŠCI:

T6-T12

L3-L5

PATOLOGIJE: /

ASOCIRANI MATERIJAL: /



OČUVANOST: 2

+ occ.

SPOL:

DOB: 4,5-5,5 god

REBRA

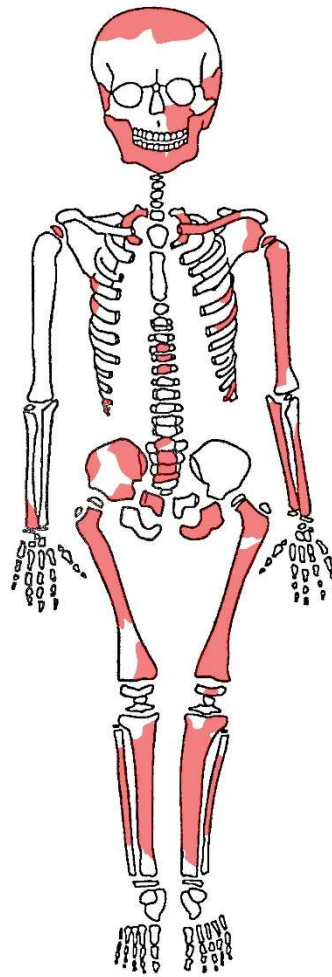
D: 1, 4-5, 10-11

L: 1, 5-6, 11

KRALJEŠCI:

T5-T7

L1-L4



L lakatna kost = 104,5 mm

#### **PATOLOGIJE:**

Periostitis na: L goljeničnoj kosti (blago; proksimalni dio kosti, anteriorno), D goljeničnoj kosti (blago; proksimalni dio kosti, anteriorno), L gornjoj čeljusti, D i L donjoj čeljusti.

Linearna hipoplazija na prisutnim I i C zubima.

*Carabelli's cusps* na tri trajna zuba.

#### **ASOCIRANI MATERIJAL:**

Kosti odrasle osobe (oznaka = izvan groba 4): D jagodična kost, fragment krstačne kosti, kosti šake i prstiju.

OČUVANOST: 2 → 3

SPOL: /

DOB: 0-2 MJ

REBRA

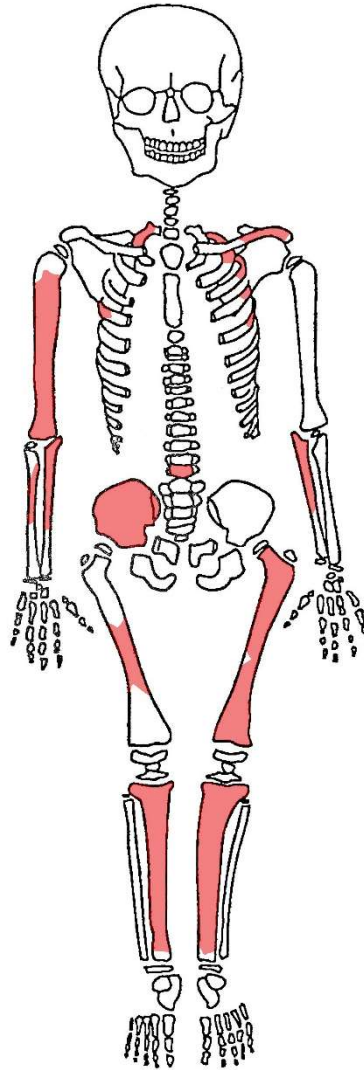
D: 1, 4

L: 2-5

KRALJEŠCI:

T12

L bedrena kost ~ 84,5 mm (~0,1 godina starosti)



**PATOLOGIJE:**

Periostitis na L ključnoj kosti (lateralno inferiorno i lateralno superiorno) i na D bedrenoj kosti (lateralno, distalno → anteriorno).

**ASOCIRANI MATERIJAL:**

Keramika i fragmenti životinjskih kostiju.

OČUVANOST: 2

SPOL: /

DOB: 4-7 MJ

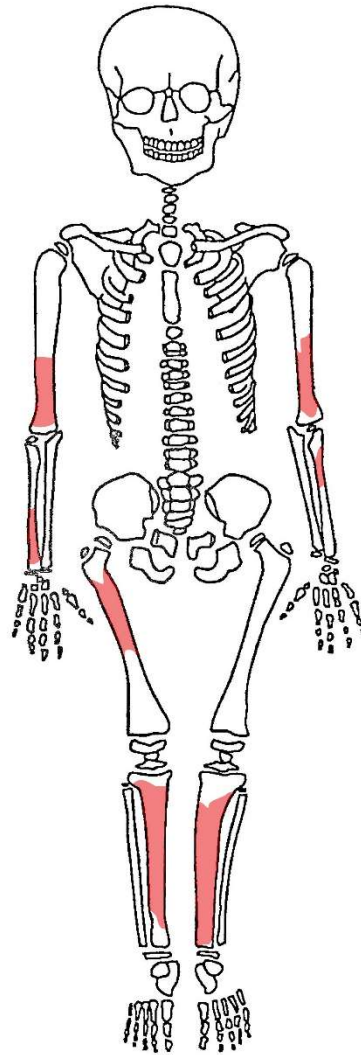
REBRA

D: /

L: /

KRALJEŠCI: /

L goljencična kost ~ 95 mm (~0,5 god)



**PATOLOGIJE:**

Periostitis na D nadlaktičnoj kosti (lateralno distalno i anteriorno distalno).

**ASOCIRANI MATERIJAL:**

Keramika i fragmenti životinjskih kostiju.

OČUVANOST: 2 → 3

SPOL: /

DOB: 0-2 MJ

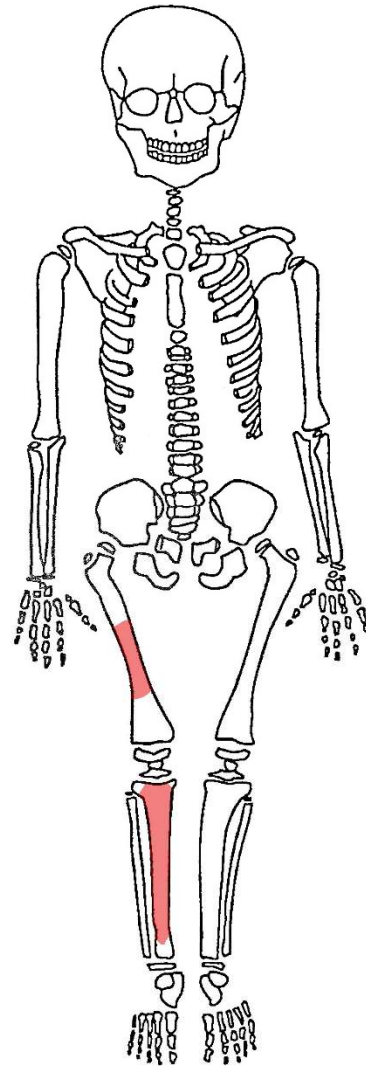
REBRA

D: /

L: /

KRALJEŠCI: /

D goljencična kost ~ 66 mm (~0,1 god)



**PATOLOGIJE:**

Periostitis na D bedrenoj kosti (anteriorno, distalno).

**ASOCIRANI MATERIJAL:**

Keramika i fragmenti životinjskih kostiju.

OČUVANOST: 2

SPOL: M

DOB: 35-45 god

REBRA

D: 1-12

L: 1-12

KRALJEŠCI:

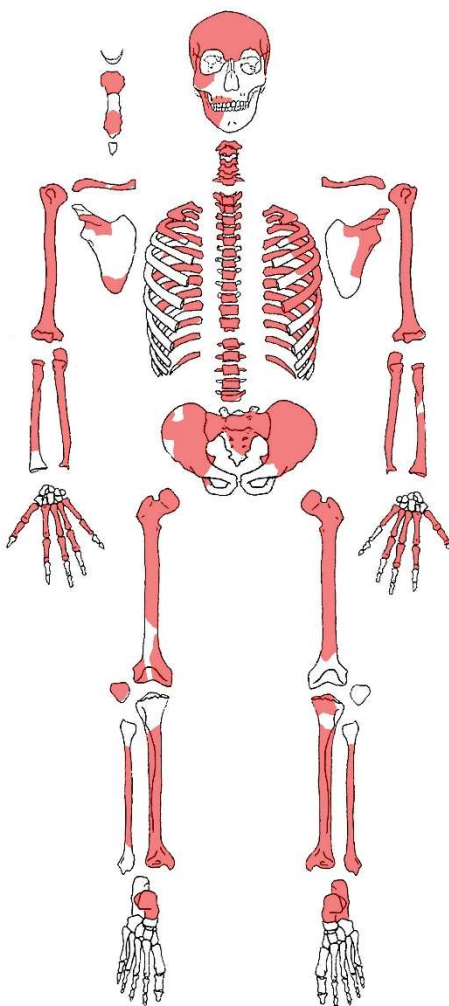
C1-C2, C4-C7

T1-T12

L1-L5

D nadlaktična kost = 327,5 mm

D lakatna kost = 261,5 mm



+ occ.

+ wormijska kost

#### PATOLOGIJE:

Romboidna fosa na D ključnoj kosti (jako) i na L ključnoj kosti (slabije).

OA na D nadlaktičnoj kosti (lateroanteriorno; rub zglobne plohe). OA na D lakatnoj kosti (distalno, anteriorno; rub zglobne plohe). OA na prsnim i slabinskim kralješcima (T7-T10, T12, L1-L5) – blago, jače na L3-L5.

Schmorlovi defekti na vratnim i prsnim kralješcima (C7, T1, T4, T7-T12).

Umjerena do jača istrošenost grizne plohe zuba. Blagi kalkulus na osam zuba i umjereni kalkulus na jednom zubu. Linearna hipoplazija zubne cakline na prisutnim I i C zubima.

Veliki broj karijesa – devet karijesa na šest zuba (MaxDM<sub>1</sub>, MaxDM<sub>2</sub>, MaxLP<sub>1</sub>, ManDM<sub>2</sub>, ManLM<sub>2</sub>, ManLM<sub>3</sub>). Većinom jači karijesi kategorije 2 i 3.

Zaživotni gubitak tri zuba.

ASOCIRANI MATERIJAL: /



OČUVANOST: 2

SPOL: /

DOB: 2-3,5 god

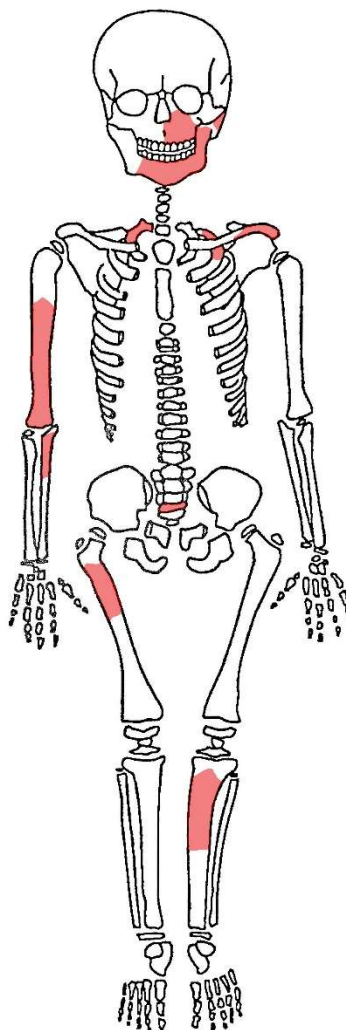
REBRA

D: 1

L: 2

KRALJEŠCI:

L4



**PATOLOGIJE:** /

**ASOCIRANI MATERIJAL:**

Životinjska kost i životinjski zub.

Donja čeljust mlađeg djeteta (3-6 MJ starosti) → **osoba 13-B.**

OČUVANOST: 2

+ occ.

SPOL: /

DOB: 0-1.5 MJ

REBRA

D: 2-4, 6-9, 11-12

L: 1, 4-9, 11-12

KRALJEŠCI:

T9

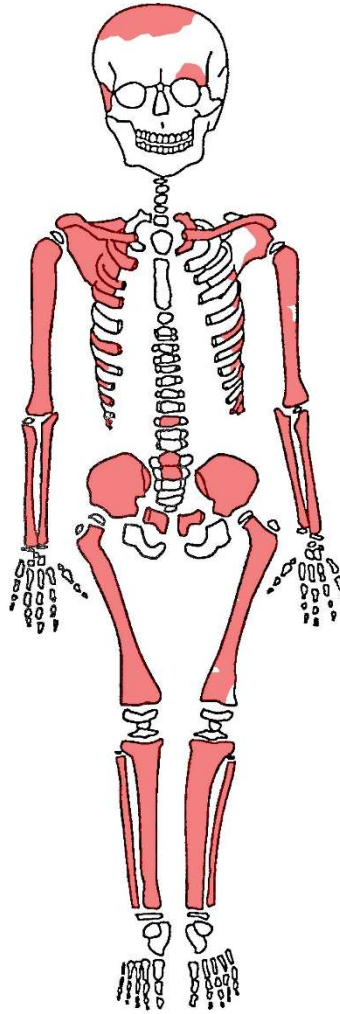
L1-L2

L goljencična kost = 72 mm

D goljencična kost = 71,5 mm

D bedrena kost = 89 mm

(~ 0,1 god)



**PATOLOGIJE:**

Poroznost na D sljepoočnoj kosti (jako).

*Cribr orbitalia* na L očnoj orbiti (čeona kost).

**ASOCIRANI MATERIJAL: /**

Pula - Ozad Arene 2020.

G15

OČUVANOST: 2

SPOL: M

DOB: 30-40 god

REBRA

D: 1-12

L: 1-12

KRALJEŠCI:

C1, C3-C7, T1-T12, L1-L5

D nadlaktična kost = 3291,5 mm

D bedrena kost = 456 mm

**PATOLOGIJE:**

Romboidna fosa na L ključnoj kosti (blago).

OA na D i L petnoj kosti i blagi OA na kralješcima (C5-L5). Schmorlovi defekti na: T5-T12, L1-L5.

Koštana spikula na D nadlaktičnoj kosti (mediodistalni dio kosti) – izbočenje je dugačko 6,65 mm.

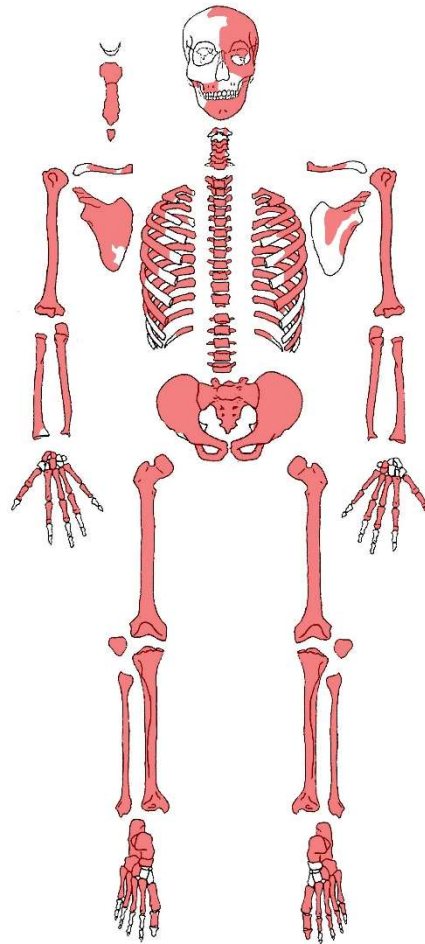
Poroznost na: D i L tjemenoj kosti, L sljepoočnoj kosti, čeonj kosti (izraženija poroznost – iznad L očne duplje (nadočni luk)).

Bifidno rebro (rebra L4) – unilateralno sa separacijom prema anteriornoj strani (prema prsnoj kosti). Razdvajanje na 56,96 mm od prsne kosti. Posteriorni dio rebra je širok 15,12 mm. Zadebljanje prije separacije je široko 41,77 mm. Širina inferiornog kraka je 21,89 mm, a superiornog kraka 13,57 mm.

*Sternal foramen* između 4. i 5. intercostalnog prostora (između 4. i 5. segmenta manubriuma) – 3,22 x 6,11 mm + *xiphoidal foramen* (7,86 x 7,48 mm) + *xiphoid process* srašten s manubriumom.

Umjerena do jača istrošenost grizne plohe zuba. Linearna hipoplazija zubne cakline samo na jednom očnjaku. Veliki broj karijesa – deset karijesa na osam zuba (MaxDP<sub>2</sub>, MaxDM<sub>2</sub>, MaxLP<sub>1</sub>, MaxLM<sub>1</sub>, MaxLM<sub>2</sub>, ManLM<sub>2</sub>, ManLM<sub>3</sub>). Zaživotni gubitak tri zuba.

**ASOCIRANI MATERIJAL:** Keramika



+ occ.

OČUVANOST: 2

SPOL: Ž

DOB: 18-28 god

REBRA

D: 2, 4-9,12

L: 1-2, 4-11

KRALJEŠCI:

C1-C7

T6

L1

L bedrena kost = 445 mm

**PATOLOGIJE:**

Poroznost na D sljepoočnoj kosti.

Linearna hipoplazija zubne cakline na prisutnim sjekutićima.

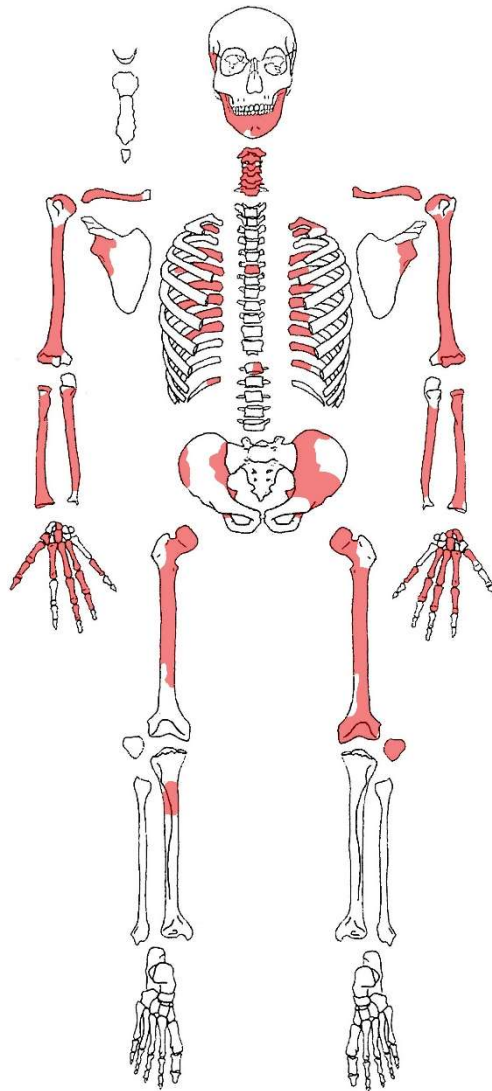
Dva manja karijesa na ManDP<sub>2</sub>.

*Pearling* na ManDP<sub>2</sub>.

Zaživotni gubitak pet zuba.

**ASOCIRANI MATERIJAL:**

Donja čeljust druge odrasle osobe (**osoba 16-B**) – svi zubi su polomljeni.



OČUVANOST: 2 → 3

SPOL: /

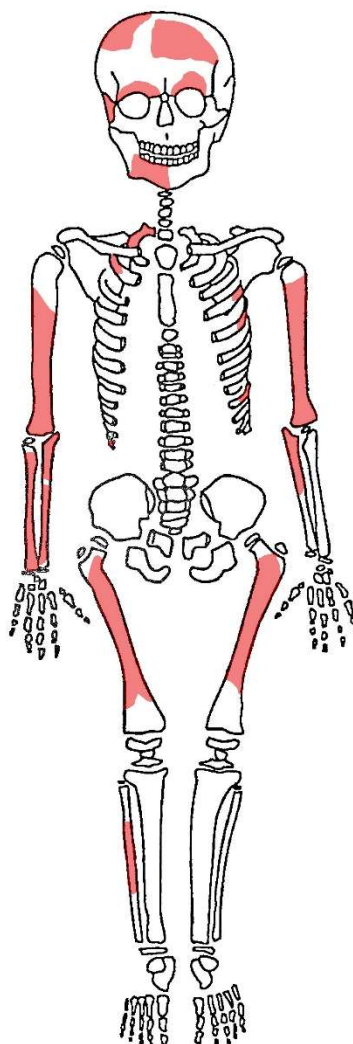
DOB: 3-6 MJ

REBRA

D: 1-2, 12

L: 4-5, 9

KRALJEŠCI: /



**PATOLOGIJE:** /

**ASOCIRANI MATERIJAL:**

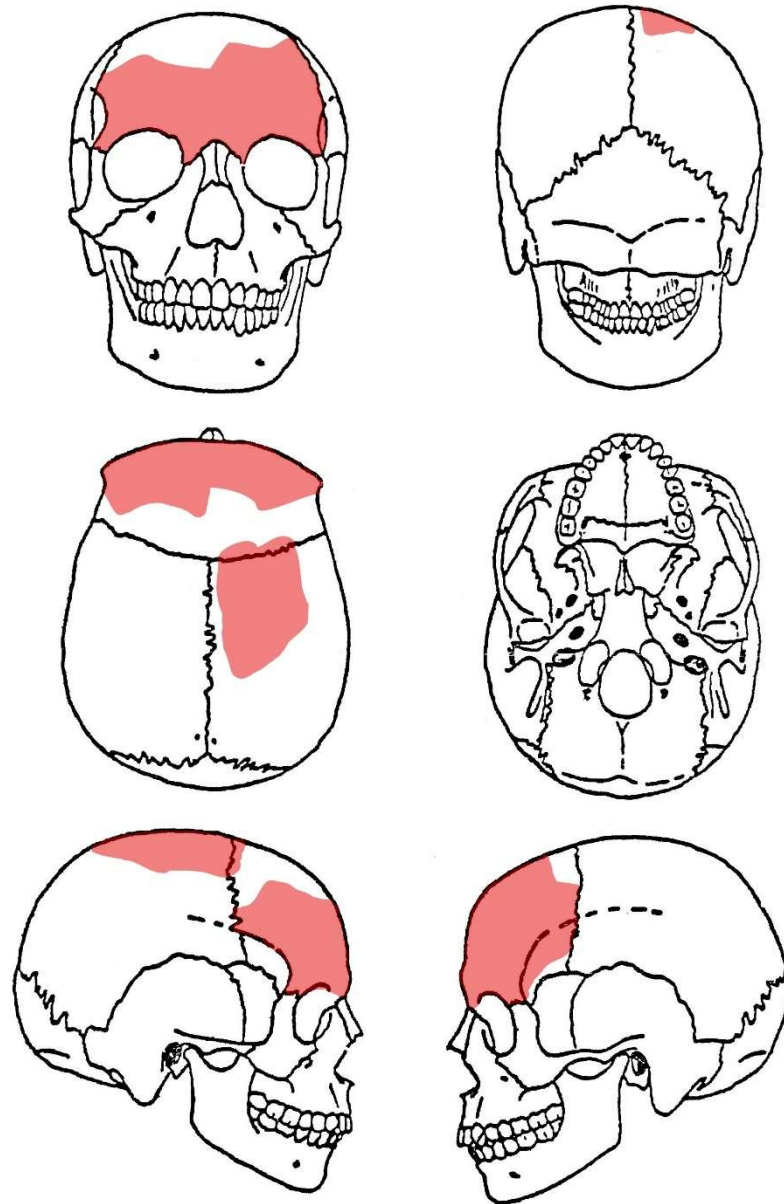
Životinjske kosti.

Željezni čavli i fragmenti ornamenta izrađenog od kosti.

OČUVANOST: 2

SPOL: M (mogući)

DOB: odrasla osoba



**PATOLOGIJE:**

Ektokranijalna poroznost na D i L tjemenoj kosti.

**ASOCIRANI MATERIJAL: /**

OČUVANOST: 2 → 1

SPOL: /

DOB: 1,5-2,5 god

REBRA

D: 1-6,10,12

L: 1-9

KRALJEŠCI:

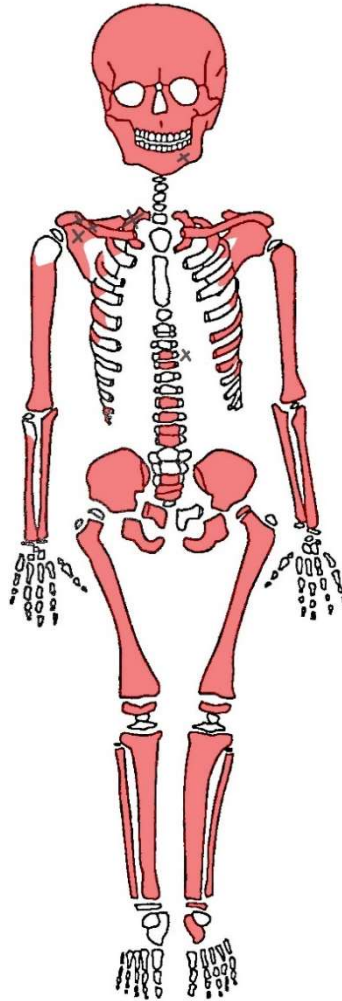
T5-T6, 79-T12

L3-L5

D bedrena kost= 164,5 mm

L nadlaktična kost = 127 mm

D goljenična kost = 124,5 mm



X = Oksidacija bronce na: rebru L1, D ključnoj kosti, occ., T5, L lopatici i L donjoj čeljusti.

**PATOLOGIJE:**

Ektokranijalna poroznost na D i L tjemenoj kosti (blago).

**ASOCIRANI MATERIJAL: /**

OČUVANOST: 2

SPOL: /

DOB: 5-6,5 god

REBRA

D: 3-6

L: 3-5

KRALJEŠCI:

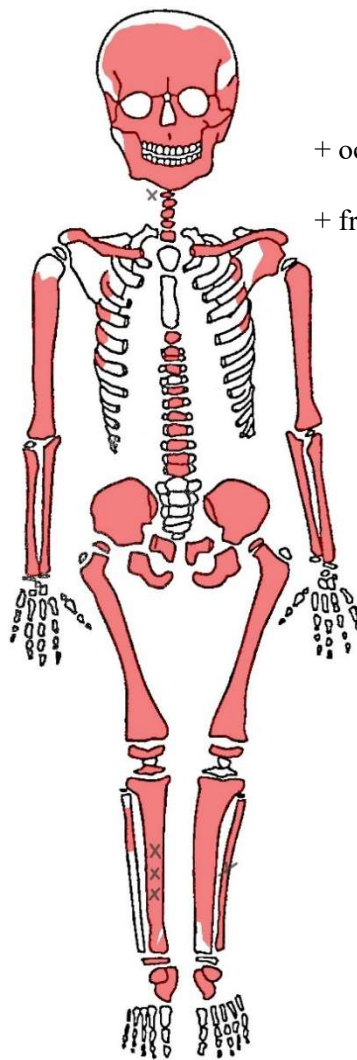
C1, C3-C7

T1-T4, T6-T12

D bedrena kost = 229 mm

L nadlaktična kost = 168,5 mm

D lakatna kost = 131,5 mm



+ occ.

+ fragmenti tjemene kosti

X = oksidacija bronce na: D goljeničnoj kost, L lisnoj kost, kralješku C1.

#### PATOLOGIJE:

Poroznost na D i L sljepoočnoj kosti.

Ektokranijalna poroznost na fragmentima tjemene kosti (blago).

Dobro zarasla zaživotna fraktura na distalnom dijelu D lakatne kosti s blagom posteriornom angulacijom popraćenom blagim kalusom.

Karijes na dva decidualna zuba gornje čeljusti (L) – na dC i dM<sub>1</sub>.

ASOCIRANI MATERIJAL: /



**TOFONOMSKE KARAKTERISTIKE:**

Kosti jako loše spaljene s velikim fragmentima.

Prisutni veliki fragmenti bedrene kosti (D), zdjelice, dugih kostiju i lubanje. Kralješci su cjeloviti s minimalnim oštećenjima.

Kosti su uglavnom svijetlosmeđe boje ("boja kosti"), a manji dio svijetlosive boje. Zastupljeni su elementi kranija i postkranija - elemenata postkranija ima više.

**TEŽINA OSTATAKA:** 2343,5 g

**SPOL:** M (mogući)

**STAROST:** odrasla osoba 50+ godina

**PATOLOGIJE:**

Postmortem gubitak zuba (na fragmentu gornje čeljusti).

OA na: falangama, L gležanjskoj kosti, L i D lisnoj kosti (obostrano na distalnom dijelu kosti), L zdjeličnoj kosti, C3-C5, T1-T4, T6, T8-T12, L1-L5 (najjače na slabinskim kralješcima).

Schmorlovi defekti na prsnim i slabinskim kralješcima (T1-T4, T6, T9, L2-L4).

**ASOCIRANI MATERIJAL:**

Fragment stakla i fragment obrađene (izrezbarene) kosti.

Nespaljene kosti druge osobe (fragmenti rebra i kost prsta).

OČUVANOST: 2

+ sitni fragmenti tjemene kosti

SPOL: /

DOB: 0-2 MJ

REBRA

D: 4-6

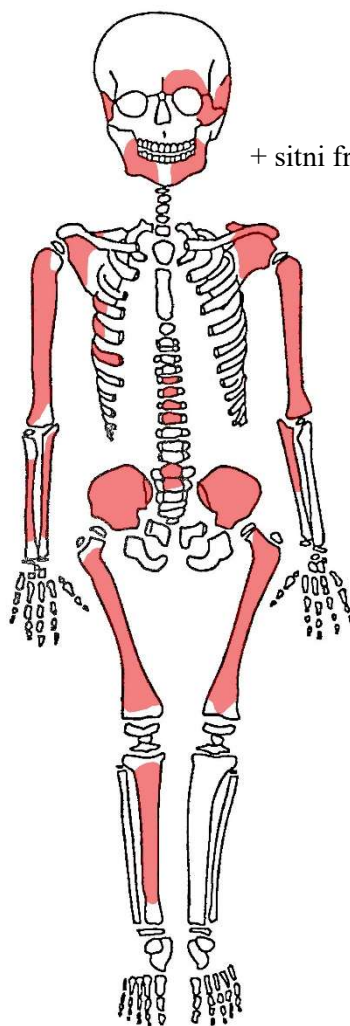
KRALJEŠCI:

T6-T9

L1-L2

L nadlaktična kost = 60 mm

D nadlaktična kost = 59 mm



**PATOLOGIJE:** /

**ASOCIRANI MATERIJAL:**

Donja čeljust drugog djeteta slične dobi.

Željezni čavli.

Ornamenti (izrezbarena kost u obliku krila).

OČUVANOST: 2

+ sitni fragmenti tjemene kosti

SPOL: /

DOB: 0-1 MJ

REBRA

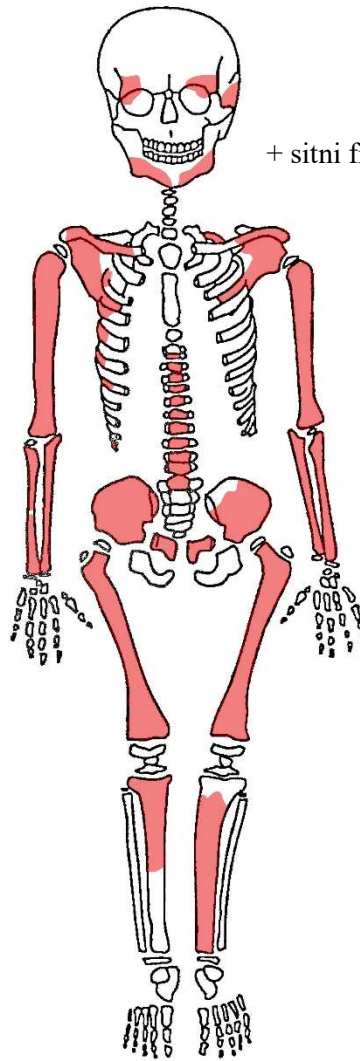
D: 3-7,12

L:2

KRALJEŠCI:

T3-T12

L1



D lakatna kost = 60,5 mm

D bedrena kost = 77 mm

L bedrena kost = 77,5 mm

**PATOLOGIJE:**

*Cribra orbitalia* na L očnoj duplji čeone kosti (aktivna).

**ASOCIRANI MATERIJAL: /**

Pula - Ozad Arene 2020.

G24

OČUVANOST: 2

SPOL: Ž

DOB: 28-38 god

REBRA

D: 1-9, 11-12

L: 1-10, 12

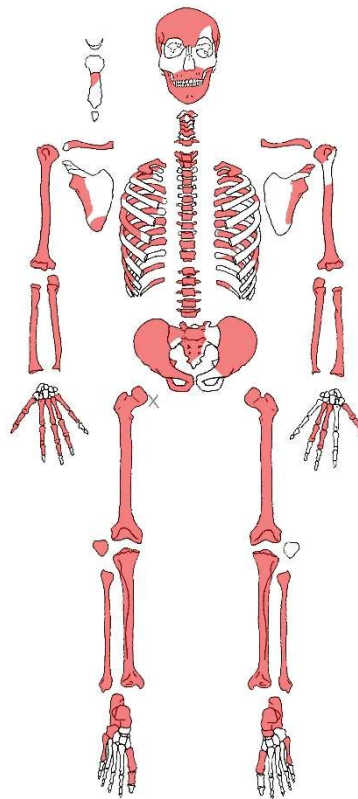
KRALJEŠCI:

C1-C5, C7, T1-T12, L1-L5

L bedrena kost = 394 mm

D goljenična kost = 310,5 mm

X = oksidacija bronce na proksimalnoj zglobnoj plohi (glavi) D bedrene kosti.



+ occ.

+ wormijska kost

### PATOLOGIJE:

Poroznost na: D i L sljepoočnoj kosti (obostrano jako blago), D i L tjemenoj kosti (obostrano jako blago) i na čeonj kosti iznad D orbite.

OA na: D bedrenoj kosti (distalno), L bedrenoj kosti (glava (blago), distalno), L i D goljeničnoj kosti (blago na proksimalnoj zglobnoj plohi), L i D petnoj kosti, D nadlaktičnoj kosti (blago na distalnoj zglobnoj površini), D ključnoj kosti, prsnim i slabinskim kralješcima (T2-T12, L1-L4 – najviše na T8-T12).

Schmorlovi defekti na vratnim, prsnim i slabinskim kralješcima (C3, C6, T1-T4, T8-T10, L2-L5).

Zarasla zaživotna fraktura L lakatne kosti - na proksimalnoj polovici kosti.

Umjerena istrošenost grizne plohe zuba. Prisutna blaga alveolarna resorpcija. Većinom blagi kalkulus na svim zubima donje čeljusti. Linearna hipoplazija na prisutnim sjekutićima i očnjacima.

Veći broj karijesa – sedam karijesa na pet zuba (MaxDP<sub>1</sub>, MaxDM<sub>1</sub>, MaxLP<sub>1</sub>, ManLM<sub>1</sub>, ManLM<sub>2</sub>). Jaki karijesi na MaxDP<sub>1</sub> i MaxDP<sub>1</sub> s uništenjem cijele površine zuba.

ASOCIRANI MATERIJAL: /

OČUVANOST: 2

SPOL: /

DOB: 2,5-4 god

REBRA

D: 1, 4-8, 12

L: 3-6

KRALJEŠCI:

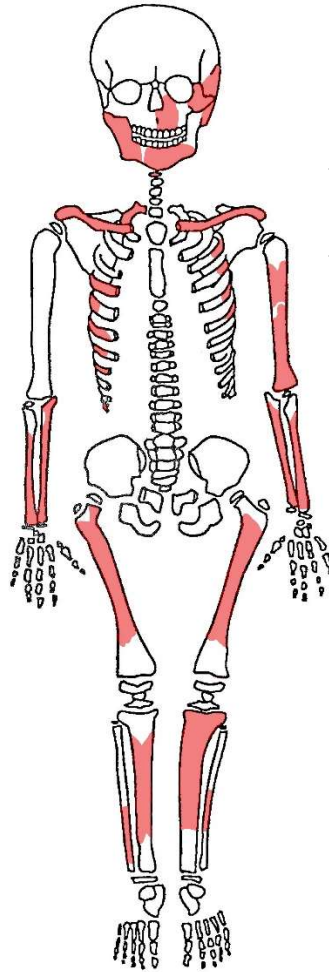
C1

D lakatna kost = 114 mm

PATOLOGIJE: /

ASOCIRANI MATERIJAL:

Keramika.



+ occ.

+ fragmenti tjemene kosti

**TOFONOMSKE KARAKTERISTIKE:**

Kosti su jako loše spaljene s velikim fragmentima.

Prisutni su veliki fragmenti zdjelice (L i D), D bedrene kosti i L nadlaktične kosti. Kralješci su cjeloviti.

Kosti su velikom većinom bijele boje s nekoliko fragmenata sive boje.

Jednako su zastupljeni elementi kranija i postkranija.

**TEŽINA OSTATAKA:** 1324 g

**SPOL:** Ž

**STAROST:** odrasla osoba 35-50 godina

**PATOLOGIJE:**

Postmortem gubitak zuba gornje čeljusti.

OA na rubu aurikularne plohe zdjelice (obostrano na D i L), na svim prisutnim kralješcima (T i L) i na ključnoj kosti.

Schmorlovi defekti na prsnim kralješcima (T6 i T8).

**ASOCIRANI MATERIJAL:**

Fragmenti stakla.

**TOFONOMSKE KARAKTERISTIKE:**

Kosti loše spaljene s velikim fragmentima.

Fragmenti su bijele i svijetlosive boje. Crno obojenje prisutno na nekoliko fragmenata.

Većinom su prisutni elementi kranija. Od postkranija su prisutni fragmenti rebra.

**TEŽINA OSTATAKA:** 258,9 g

**SPOL:** nije moguće odrediti (samo jedna osoba u grobu)

**STAROST:** odrasla osoba (vjerojatno ispod 30 godina starosti)

**PATOLOGIJE:**

Postmortem gubitak zuba (fragment donje čeljusti).

Ektokranijalna poroznost na fragmentima tjemenih kostiju.

**ASOCIRANI MATERIJAL:** /

OČUVANOST: 2

SPOL: /

DOB: 30-45 god

REBRA

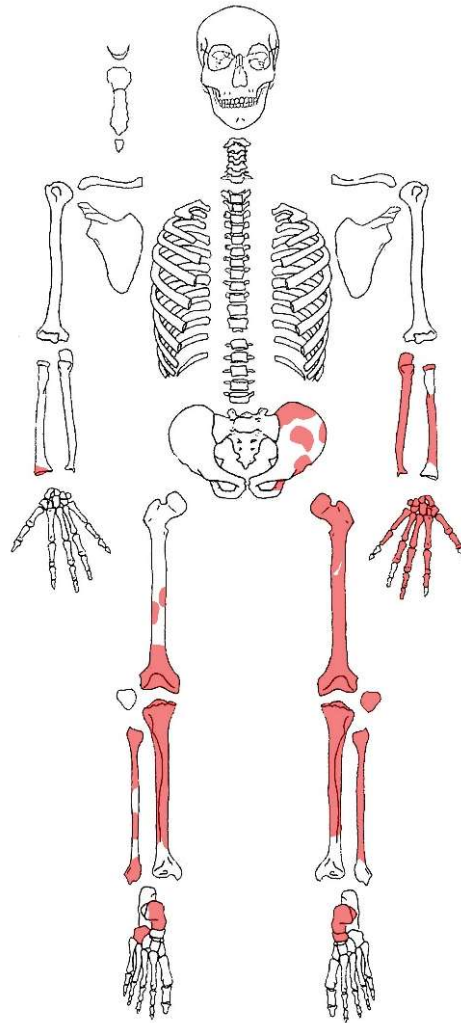
D: /

L: /

KRALJEŠCI: /

L bedrena kost = 384 mm

L lakatna kost = 230,5 mm



**PATOLOGIJE:**

OA na L zdjeličnoj kosti – posteriorni rub iliuma (superiorno), zglobna čašica (rub *lunate surface*).

OA na glavi L bedrene kosti (posteriorni dio kosti) i na distalnom (anteriorno) dijelu L i D bedrene kosti – jače na desnoj.

OA na L lisnoj kosti (proksimalni kraj) – blago.

OA na D i L goljeničnoj kosti (proksimalni kraj).

**ASOCIRANI MATERIJAL:**

Dva fragmenta dječje lubanje i životinjski zub.



OČUVANOST: 2

SPOL: /

DOB: 2-3 god

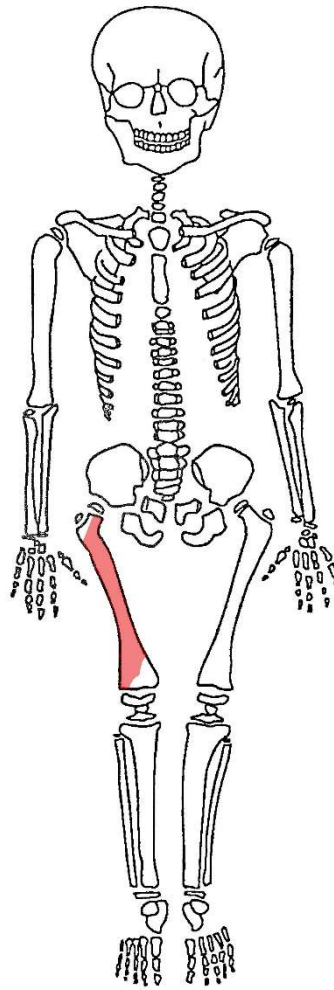
REBRA

D: /

L: /

KRALJEŠCI: /

D bedrena kost = 160 mm



**PATOLOGIJE:** /

**ASOCIRANI MATERIJAL:**

Fragmenti keramike i stakla.

Životinjske kosti.

Fragmentirane kosti odrasle osobe – nije moguća individualizacija. Prisutni fragmenti: L ključna kost, L nadlaktična kost, L palčana kost, D bedrena kost, falange, rebra, prsna kost + trajni zub (MaxDC (HZC+, kalkulus 1, istrošenost 3)).

OČUVANOST: 2

SPOL: /

DOB: 0-2 MJ

REBRA

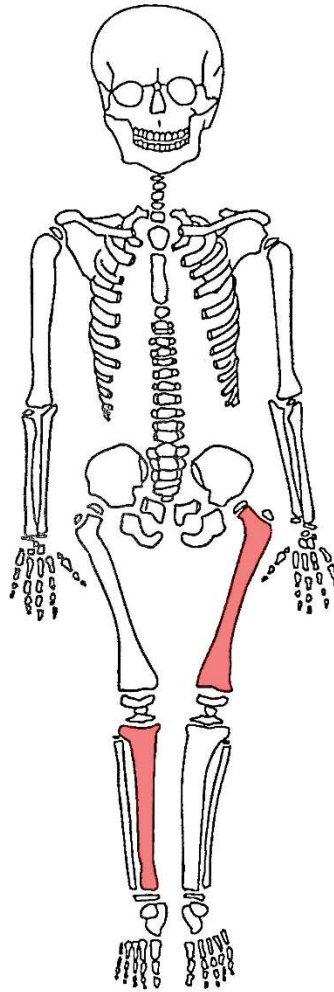
D: /

L: /

KRALJEŠCI: /

L bedrena kost = 68,5 mm

D goljenična kost = 60,5 mm



**PATOLOGIJE:** /

**ASOCIRANI MATERIJAL:**

Životinjska kost.

Pula - Ozad Arene 2020.

E3-SJ048B

OČUVANOST: 2

SPOL: /

DOB: 8 -12 MJ

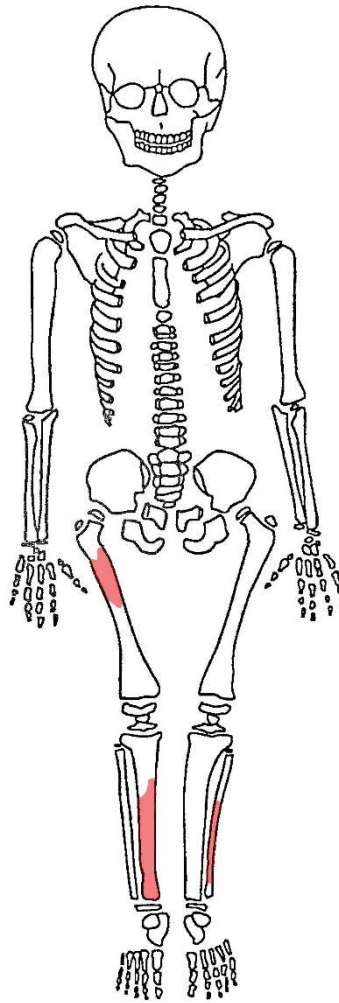
REBRA

D: /

L: /

KRALJEŠCI: /

D goljenična kost ~ 107 mm (procjena)



**PATOLOGIJE: /**

**ASOCIRANI MATERIJAL:**

Životinjska kost.

**MBO: 8**

Minimalno pet odraslih osoba i troje djece.

MBO na temelju:

5 odrasle lijeve bedrene kosti i 5 odrasle lijeve gornje čeljusti;

3 dječje lijeve palčane kosti i 3 dječje desne zdjelične kosti.

**PATOLOGIJE:**

Zaživotno zarasla fraktura čeone kosti – lateralno na čeonj kosti kod šava s desnom jagodičnom kosti → fraktura je nepravilnog oblika ~ 10,14 x 3,23 mm (odnosno 10,14 x 3,51 mm).

Mogući rahitis na D goljениčnoj kosti djeteta do 6 mjeseci starosti (duljina kosti 78,5 mm) → anteriorno-posteriorna devijacija (*saber like tibia*) + prisutan upalni proces na medialnoj strani kosti.

Prisutna 31 "slobodna" trajna zuba i 5 decidualna zuba.

Pet trajnih zubi ima karijes.

L donja čeljust odrasle osobe – jaki karijes s potpunim uništenjem površine zuba na P<sub>2</sub> i M<sub>2</sub> i alveolarni apscesi na M<sub>1</sub> i M<sub>2</sub>.

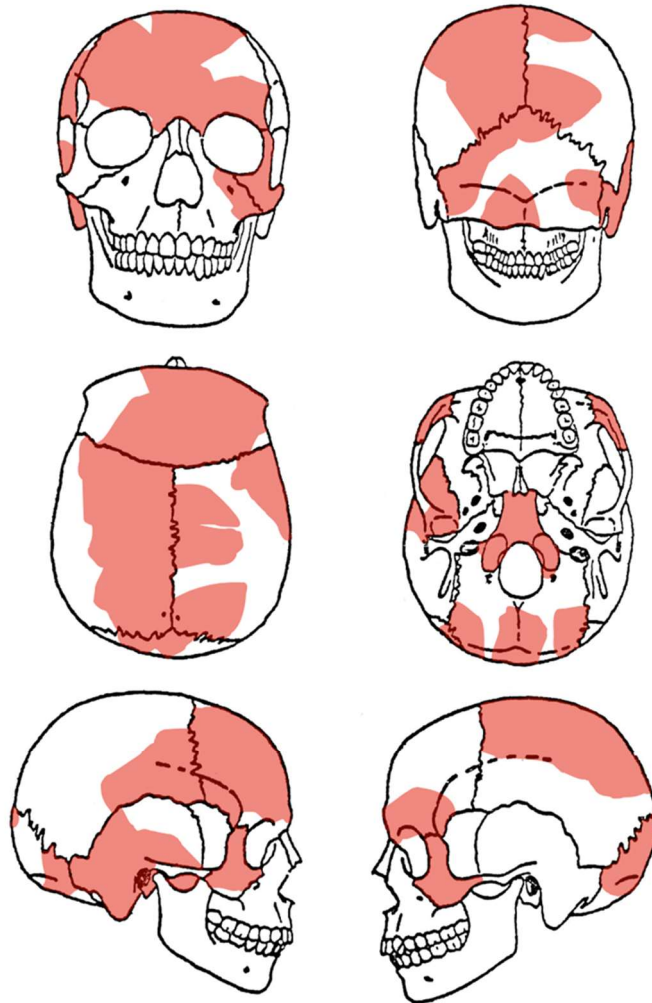
**ASOCIRANI MATERIJAL:**

Keramika i životinjske kosti.

OČUVANOST: 2

SPOL: M (mogući)

DOB: odrasla osoba



**PATOLOGIJE:**

Prisutni su "slobodni zubi" gornje i donje čeljusti.

Blaga istrošenost grizne plohe zuba i blagi kalkulus na većini prisutnih zuba. Svi C i I zubi imaju linearnu hipoplaziju zubne cakline. Svi prisutni zubi imaju *pearling*.

Mali karijesi na: MaxDM<sub>2</sub>, MaxLM<sub>1</sub>, ManLC i ManLP<sub>2</sub>. Veliki karijes na ManLP<sub>2</sub> s uništenjem cijele površine zuba.

**ASOCIRANI MATERIJAL:**

Kosti prstiju (D metakarpalne kosti).

Životinjske kosti.