

# Utjecaj oksidativnoga stresa na sintezu hormona rasta u neuronskom tkivu

---

Šarić, Borna

Doctoral thesis / Disertacija

2015

*Degree Grantor / Ustanova koja je dodijelila akademski / stručni stupanj:* **University of Zagreb, Faculty of Science / Sveučilište u Zagrebu, Prirodoslovno-matematički fakultet**

*Permanent link / Trajna poveznica:* <https://um.nsk.hr/um:nbn:hr:217:924932>

*Rights / Prava:* [In copyright](#) / [Zaštićeno autorskim pravom.](#)

*Download date / Datum preuzimanja:* **2025-03-14**



*Repository / Repozitorij:*

[Repository of the Faculty of Science - University of Zagreb](#)





Sveučilište u Zagrebu

PRIRODOSLOVNO-MATEMATIČKI FAKULTET  
BIOLOŠKI ODSJEK

Borna Šarić

**UTJECAJ OKSIDATIVNOGA STRESA NA  
SINTEZU HORMONA RASTA U  
NEURONSKOM TKIVU**

DOKTORSKI RAD

Zagreb, 2015.



University of Zagreb

FACULTY OF SCIENCE  
DIVISION OF BIOLOGY

Borna Šarić

**OXIDATIVE STRESS IMPACT ON GROWTH  
HORMONE CREATION IN NEURONAL  
TISSUE**

DOCTORAL THESIS

Zagreb, 2015.

Ovaj doktorski rad izrađen je u Kliničkoj bolnici „Sveti Duh“ - Klinika za očne bolesti i Zavod za medicinsko laboratorijsku dijagnostiku, pod vodstvom prof.dr.sc. Branimira Cerovskog u sklopu Sveučilišnog poslijediplomskog dokorskog studija Biologije pri Biološkom odsjeku Prirodoslovno-matematičkog fakulteta Sveučilišta u Zagrebu.

## ZAHVALE

- mojem mentoru prof.dr.sc. Branimiru Cerovskom na stručnoj pomoći i korisnim savjetima tijekom izrade ovog rada.
- svim djelatnicima Klinike za očne bolesti KB Sveti Duh u Zagrebu, koji su na bilo koji način sudjelovali i time pomogli u izradi ovog rada.
- svim djelatnicima Zavoda za medicinsko laboratorijsku dijagnostiku KB Sveti Duh.
- mag.med.biok. Moniki Barberić na izradi laboratorijskog dijela rada.
- kolegi Peri Hrabaču dr.med., na savjetima i statističkoj obradi podataka.
- braći Krsnik zbog pomoći oko nabave laboratorijskog materijala.
- supruzi Vlatki i sinu Bartolu na podršci i razumijevanju tijekom izrade i pisanja rada.
- mojim pok. roditeljima koji su me naučili da čovjek u životu ne radi samo ono što voli, već da mora voljeti ono što radi i samo tako može u moru onoga što ne zna povećati svoju kapljicu znanja.

## UTJECAJ OKSIDATIVNOGA STRESA NA SINTEZU HORMONA RASTA U NEURONSKOM TKIVU

mr.sc. Borna Šarić, dr.med.

Klinička bolnica „Sveti Duh“, Zagreb- Klinika za očne bolesti i Zavod za medicinsko  
laboratorijsku dijagnostiku

**SAŽETAK:** Ova studija je osmišljena kako bi procijenili utjecaj oksidativnog stresa na extrapituitarnu sekreciju hormona rasta (GH) u oku, kao i analizirali međuovisnost razina produkcije očnog i serumskog GH u normalnim i uvjetima hipoksije. Ispitanici koji su predstavljali model oksidativnog stresa su 32 pacijenata s razvijenom proliferativnom dijabetičkom retinopatijom (PDR) i bili su liječeni kirurški pars plana vitrektomija (PPV). 49 pacijenata, ne-dijabetičara u kontrolnoj skupini (K) su izabrani između onih koji nisu patili od metaboličke bolesti, a ipak su morali biti operirani zbog drugih očnih bolesti. Uzorci vitreusa uzimani su tijekom PPV kirurškog zahvata, a istovremeno je uzeta i krv iz kubitalne vene. Mjerenja GH vrijednosti u serumu i vitreusu provedena su testom elektrokemijske luminiscencije (ECLIA). Procjena oksidativnog stresa izvedena je mjerenjem produkata uznapredovale oksidacije proteina (AOPP) i lipidne peroksidacije (LPO) pomoću testa enzimski vezane imunoapsorpcije (ELISA) u serumu i vitreusu. Serumske vrijednosti AOPP su bile značajno više nego vitrealne u obje skupine ( $p < 0,001$  za svaku skupinu), a za LPO samo u PDR skupini ( $p < 0,001$ ). Postoji značajna pozitivna korelacija između serumskih i vitrealnih vrijednosti LPO u skupini dijabetičara ( $r = 0,909$ ,  $p < 0,001$ ). Vrijednosti GH u obje skupine značajno su veće u serumu, nego vitreusu ( $p < 0,001$ ). Usporedbom vrijednosti GH u serumu između kontrolne i PDR skupine, značajno više vrijednosti su pronađene kod dijabetičara ( $p = 0,012$ ). Vitrealne vrijednosti GH izmjerene u obje skupine su slične, nešto više u dijabetičara. Rezultati našeg istraživanja su potvrdili postojanje sekrecije GH u oku i otkrili da je njegova produkcija u oku samostalna i neovisna o GH hipofize, a također je neovisna o utjecaju oksidativnog stresa.

(Rad ima 98 stranica, 22 slike, 13 tablica, 240 literaturnih navoda, jezik izvornika hrvatski)

**Ključne riječi:** oksidativni stres, hormon rasta

**Mentori:** prof.dr.sc. Branimir Cerovski, dr.med.

**Ocjenjivači:** prof.dr.sc. Vesna Benković  
prof.dr.sc. Nenad Vukojević, dr.med.  
dr.sc. Tihomir Balog, znanstveni savjetnik

# **OXIDATIVE STRESS IMPACT ON GROWTH HORMONE CREATION IN NEURONAL TISSUE**

Borna Šarić, MD, MA

Clinical Hospital "Sveti Duh", Zagreb- Department of Ophthalmology and Medical Laboratory of Diagnostics

**SUMMARY:** This study was designed to evaluate influence of oxidative stress environment on extrapituitary growth hormone (GH) secretion in the eye as well as to analyze interdependence between eye GH levels and serum GH levels in normal and hypoxic conditions. 32 patients with developed proliferative diabetic retinopathy (PDR) represented oxidative stress model and were treated surgically by pars plana vitrectomy (PPV). 49 patients, non-diabetics in control group were selected from those who have not suffered from metabolic diseases and yet they had to be operated due to other ocular disorders. Vitreous samples were taken during PPV surgical procedure and simultaneously blood from the cubital vein was collected. Measurements of GH values in serum and vitreous samples were conducted by electrochemical luminescence assay (ECLIA). Evaluation of oxidathive stress was carried out using enzyme-linked immunosorbent assay (ELISA) of Advanced Oxidation Protein Products (AOPP) and Lipide Hydroperoxide (LPO) in serum and vitreous as well. Serum values of AOPP were significantly higher than vitreal in both groups ( $p < 0,001$  for each group), and for LPO only in PDR group ( $p < 0,001$ ). Significant positive correlation between serum and vitreous LPO values in diabetic group ( $r = 0,909$ ;  $p < 0,001$ ) was observed. GH values in both groups were significantly higher in serum, than vitreous ( $p < 0,001$  for each group) and comparing GH serum values between control and PDR group, significantly higher amounts were found in diabetics ( $p = 0,012$ ). Vitreous GH values measured in both groups were similar, slightly higher in diabetics. Results of our study have confirmed existence of GH secretion in the eye and disclosed that GH production in eye is autonomous and independent to pituitary GH and is also independent to oxidative stress influence.

(Thesis has 98 pages, 22 figures, 13 tables, 240 references, original in Croatian)

**Keywords:** oxidative stress, growth hormone

**Supervisor:** Branimir Cerovski, MD, PhD, Professor

**Reviewers:** Vesna Benković, PhD, Associated Professor  
Nenad Vukojević, MD, PhD, Associated Professor  
Tihomir Balog, PhD

# SADRŽAJ

<b>1. UVOD .....</b>	<b>1</b>
1.1. CILJ I SVRHA ISTRAŽIVANJA.....	3
1.2. HIPOTEZA .....	4
<b>2. LITERATURNI PREGLED .....</b>	<b>5</b>
2.1. OKSIDATIVNI STRES.....	5
2.1.1. DEFINICIJA I ETIOLOGIJA.....	5
2.1.1.1. Slobodni radikali, reaktivne kisikove vrste .....	5
2.1.1.2. Reaktivne dušikove vrste .....	6
2.1.1.3. Lipidna peroksidacija.....	7
2.1.1.4. Produkti uznapredovale oksidacije proteina .....	8
2.1.1.5. Antioksidansi.....	8
2.1.2. OKSIDATIVNI STRES U DIJABETESU I DIJABETIČKOJ RETINOPATIJI .....	9
2.1.2.1. Oksidativni stres u dijabetičkoj retinopatiji.....	9
2.1.2.2 Oksidativni stres i mitohondrijska disfunkcija.....	11
2.2. HORMON RASTA .....	13
2.2.1. PORIJEKLO, ULOGA I RITAM OTPUŠTANJA.....	13
2.2.2. IZLUČIVANJE HORMONA RASTA.....	14
2.2.2.1. Metabolički čimbenici .....	14
2.2.2.2. Growth hormone releasing hormone (GHRH) .....	14
2.2.2.3. Somatostatin (SRIF).....	15
2.2.2.4. Inzulinu sličan faktor rasta IGF-1.....	15
2.2.2.5. Autoregulacija sekrecije GH.....	16
2.2.2.6. Supstance koje potiču sekreciju GH.....	16
2.2.3. EKSTRAPITUITARNI HORMON RASTA.....	16



2.2.4. HORMON RASTA, ŠEĆERNA BOLEST I DIJABETIČKA RETINOPATIJA.....	18
<b>2.3. ŠEĆERNA BOLEST (DIABETES MELLITUS) .....</b>	<b>21</b>
2.3.1. DEFINICIJA.....	21
2.3.2. KLASIFIKACIJA ŠEĆERNA BOLESTI .....	22
2.3.2.1. Šećerna bolest tipa 1.....	23
2.3.2.2. Šećerna bolest tipa 2.....	23
2.3.2.3. Liječenje šećerne bolesti .....	24
2.3.3. KASNE KOMPLIKACIJE ŠEĆERNE BOLESTI.....	25
<b>2.4. DIJABETIČKA RETINOPATIJA .....</b>	<b>26</b>
2.4.1. DEFINICIJA I DEMOGRAFSKI PODACI.....	26
2.4.2. KLASIFIKACIJA DIJABETIČKE RETINOPATIJE.....	26
2.4.2.1. Neproliferativna dijabetička retinopatija (NPDR) .....	27
2.4.2.2. Proliferativna dijabetička retinopatija (PDR) .....	28
2.4.3. ANATOMIJA OKA .....	30
2.4.3.1. Mrežnica .....	30
2.4.3.2. Staklasto tijelo .....	31
2.4.4. PATOFIZIOLOGIJA RAZVOJA DIJABETIČKE RETINOPATIJE.	32
2.4.5. NOVE SPOZNAJE O PATOFIZIOLOGIJI DIJABETIČKE RETINOPATIJE.....	34
<b>3. MATERIJALI I METODE .....</b>	<b>36</b>
3.1. ETIČKA NAČELA .....	36
3.2. EKSPERIMENTALNE SKUPINE I UZORCI .....	36
3.2.1. UZIMANJE UZORKA.....	41

3.3. METODE ISTRAŽIVANJA I ISPITIVANI PARAMETRI .....	45
3.3.1. ODREĐIVANJE PRODUKATA UZNAPREDOVALE OKSIDACIJE PROTEINA .....	45
3.3.2. ODREĐIVANJE LIPIDNE PEROKSIDACIJE .....	46
3.3.3. ODREĐIVANJE HORMONA RASTA .....	47
3.4. STATISTIČKA OBRADA.....	48
<b>4. REZULTATI ISTRAŽIVANJA.....</b>	<b>49</b>
4.1. DEMOGRAFSKI PARAMETRI.....	49
4.2. REZULTATI ANALIZE UZORAKA .....	50
4.2.1 PRODUKTI UZNAPREDOVALE OKSIDACIJE PROTEINA.....	50
4.2.2. LIPIDNA PEROKSIDACIJA.....	53
4.2.3. HORMON RASTA.....	57
4.3. KORELACIJE HORMONA RASTA S DRUGIM PARAMETRIMA.....	60
<b>5. RASPRAVA .....</b>	<b>65</b>
<b>6. ZAKLJUČCI .....</b>	<b>73</b>
<b>7. LITERATURA.....</b>	<b>76</b>
<b>PRILOG 1: POPIS KRATICA I SIMBOLA.....</b>	<b>91</b>
<b>ŽIVOTOPIS.....</b>	<b>95</b>

# 1. UVOD

Kada se govori o hormonu rasta (GH) - (*eng. growth hormone*) treba naglasiti da je već više od pet desetljeća poznata prisutnost povišenog serumskog GH u dijabetičara, a isto tako dugo istražuje se i njegova moguća stvarna povezanost s etiopatogenezom dijabetičke retinopatije (1,2). Nadalje, dijabetes koji se općenito smatra primarno vaskularnom bolesti, karakteriziran je i hipoksijom te oksidativnim stresom u različitim tkivima i organima. Oksidativni stres jedan je od glavnih uzroka metaboličkih promjena koje rezultiraju dijabetičkom retinopatijom. Pretpostavlja se da su povezanost hiperglikemije, promjene u oksidacijsko - redukcijskoj homeostazi i pojavnost oksidativnog stresa, ključni događaji u patogenezi dijabetičke retinopatije (3).

Unutarstanična hiperglikemija izravno djeluje u mitohondrijima i potiče stvaranje superoksidnih aniona, aktivira metaboličke puteve: poliolski metabolički put, neenzimatsku glikozilaciju bjelančevina, aktivaciju protein kinaze C (PKC) i heksozaminski metabolički put koji indirektnim djelovanjem uvjetuju povećano stvaranje oksidativnog stresa. Višak stvorenih slobodnih radikala izaziva funkcionalne i strukturne promjene složenih makromolekula, dovodi do citopatogenetskih oštećenja što zajedno čini temelj razvoja dijabetičke retinopatije (4).

Zbog kroničnog hiperglikemijskog podražaja, oksidativnog stresa i hipoksije, pokreće se lanac biokemijskih reakcija koje nisu u potpunosti objašnjene, ali je otkriveno da značajnu ulogu ima GH, te inzulinu sličan faktor rasta (IGF-1) - (*eng. Insuline like growth factor 1*) koji promotivno djeluju na stvaranje vaskularnog endotelnog faktora rasta (VEGF) - (*eng. vascular endothelial growth factor*) u mrežnici, te potiču niz fibroproliferativnih reakcija u oku. Istraživanja upućuju na podatak da su povišene vrijednosti VEGF-a u korelaciji sa stupnjem razvoja dijabetičke retinopatije (5,6).

Dijabetička retinopatija (DR) već godinama predstavlja idealan model za istraživanje različitih aspekata u produkciji serumskog GH, a danas se koristi i kod istraživanja ekstrapituitarnog GH, čija je sekrecija dokazana u oku (7). Do danas još uvijek nisu posve razjašnjene sve činjenice o utjecaju serumskog GH na razvoj dijabetičke retinopatije (DR), ali se svakako znaju temeljne postavke u ovome lancu događanja.

Ključna pretpostavka je smanjenje količine inzulina u portalnom krvotoku te posljedično smanjena produkcija IGF1 u jetri s izostankom povratne sprege prema pojačanom stvaranju GH (8). Sve se ovo događa u uvjetima hiperglikemije koja se suprimira dodatnim količinama inzulina, što omogućava povećanu portalnu produkciju IGF1, tako da u nekoj fazi bolesti imamo povišene cirkulirajuće vrijednosti i GH i IGF1 (9,10). Ovaj stadij obično se povezuje s pojavnošću DR. Dokazano je kako IGF1 promotivno djeluje na neovaskularizaciju i proliferativne promjene u oku, ali ostaje nerazjašnjeno pitanje jesu li povišene vrijednosti IGF1 mjerene u vitreusu dijabetičara rezultat prolaska serumskog IGF1 kroz krvno mrežničnu barijeru (BRB) – (*eng. blood retinal barrier*) ili je riječ o autonomno stvorenom faktoru rasta (IGF1) (11,12).

Postoje također istraživanja o učincima supresije serumskog GH na nastanak i progresiju DR, čiji su rezultati međusobno u suprotnosti. Ranija istraživanja, uglavnom na animalnim modelima pokazala su kako supresija serumskog GH smanjuje sintezu IGF1 čime se ostvaruje zaštita retine u dijabetičara (13,14). Novija istraživanja na humanoj populaciji s većim brojem ispitanika ipak pokazuju da supresija serumskog GH, unatoč pratećem smanjenju serumskog IGF1 ne utječe na kretanje DR, što implicira postojanje autonomije u hormonskoj osovini GH-IGF1 unutar oka, što je i dokazano u zadnjih 10-tak godina (12,15). Lučenje GH dokazano je u embrionalnom životu mnogih životinjskih vrsta, a kod kralješnjaka posebice sisavaca održano je i postembrionalno, te postoje dokazi kako GH djeluje neuroprotektivno (16,17,18,19,20).

Treba naglasiti da su inzulin, ali i GH značajani promotori sekrecije IGF1. Mnogi dijabetičari, su na intenzivnoj terapiji insulinom, koji u uvjetima DR pojačano prodiru kroz BRB te je i na ovaj način omogućena dodatna stimulacija autonomnog stvaranja IGF1 u oku (21,22). Istraživanja BRB pokazuju kako je u normalnim uvjetima ova barijera nepropusna za GH i IGF1, ali u uvjetima hipoksije i oksidativnog stresa postaje propusna za obje molekule na animalnom modelu - miš(7,22). Istraživanja na humanom modelu ipak pokazuju kako je koncentracija GH u vitreusu dijabetičara niža od koncentracije u vitreusu nedijabetičara što demantira mogućnost tumačenja ekscesivnog prolaska GH kroz oštećenu BRB, već upućuje na stanovitu autonomiju stvaranja GH unutar oka (23).

## 1.1. CILJ I SVRHA ISTRAŽIVANJA

Hipoksija i oksidativni stres u tkivima dijabetičara, već je dulje poznata i biokemijski dokazana činjenica, a stvaranje hormona rasta u neuronalnom tkivu oka i nakon embrionalnog života kod sisavaca, a napose u humanoj populaciji, istražuje se posljednjih godina, te je dokazana najnovijim istraživanjima. Do sada nije provedeno istraživanje ovisnosti stvaranja hormona rasta u neuronalnom tkivu oka o hipoksiji i oksidativnom stresu. Kao model za istraživanje odabrana je dijabetička retinopatija, jer zadovoljava sve kriterije progredirajućeg oksidativnog stresa u neuronalnom tkivu, za koje je istovremeno dokazano kako predstavlja ekstrapituitarni izvor hormona rasta.

Temelj ovog istraživanja je eksperimentalno određivanje čimbenika oksidativnog stresa i njihov utjecaj na produkciju GH u oku, te utvrđivanje njihovih međuodnosa unutar i između dvaju tjelesnih medija: staklastog tijela i seruma u PDR-u (proliferativna dijabetička retinopatija). Okolnosti koje utječu na stvaranje GH u oku nisu posve razjašnjene, te je cilj ovog istraživanja utvrditi kako oksidativni stres prisutan kod dijabetičara utječe na stvaranje GH u oku i da li je njegova sekrecija ovisna o stvaranju GH u sistemskej cirkulaciji.

Očekuje se da će rezultati istraživanja dati doprinos boljem razumijevanju i razjašnjavanju složene etiopatogeneze dijabetičke retinopatije, u kojoj GH svakako ima svoju ulogu a time moguće i doprinijeti razvoju daljnjih istraživanja u iznalaženju novih terapijskih opcija za liječenje ove teške komplikacije šećerne bolesti.

Specifični ciljevi istraživanja:

1. Odrediti koncentracije: GH, markera oksidativnog stresa; (AOPP) produkti uznapredovale oksidacije proteina (AOPP) - (*eng. advanced oxidation protein products*) i lipidne peroksidacije (LPO), u staklastom tijelu i serumu bolesnika s PDR-om i u kontrolnoj skupini.
2. Utvrditi korelaciju tih parametara u staklastom tijelu i serumu obiju promatranih grupa.

3. Temeljem rezultata korelativnog odnosa i regresijske analize, mjerenih parametara, pokazati da li je produkcija GH u oku autonomna, na koji način ovisi o oksidativnom stresu, te je li pod utjecajem serumskih vrijednosti GH.

## **1.2. HIPOTEZA**

Budući da se kod dijabetičara u oku očekuju povišeni parametri oksidativnog stresa, očekujemo propadanje sloja RGC (*eng. retinal ganglion cell*) u kojima je dokazano nastajanje GH te pretpostavljamo, kako će zbog toga u oku dijabetičara biti zabilježene snižene vrijednosti GH, što bi trebalo biti proporcionalno porastu parametara oksidativnog stresa. Mjerenjem i usporedbom istih parametara u staklovini i serumu, pretpostavljamo da ćemo na novi i drugačiji način pokazati autonomiju sekrecije GH u oku i također njezinu neovisnost o serumskom GH.

## 2. LITERATURNI PREGLED

### 2.1. OKSIDATIVNI STRES

#### 2.1.1. DEFINICIJA I ETIOLOGIJA

Oksidativni stres (OS) je stanje u kojem oksidacijski procesi nadvladavaju antioksidativni kapacitet stanica i tkiva, jer dolazi do neravnoteže između prooksidanata i antioksidanata (24). U uvjetima stanične homeostaze, slobodni radikali razgrađuju se antioksidantnim enzimima kao što su superoksid dismutaza (SOD), katalaza (KAT) i glutacion peroksidaza (Gpx-1) ili neenzimatski uz pomoć glutationa (GSH) (25). Opseg staničnog oštećenja nastalog u uvjetima OS ovisi o mehanizmu kojim je izazvan, o stupnju zahvaćenosti molekula, te trajanju. Kronična prisutnost oksidativnog stresa dovodi do poremećaja stanične ravnoteže, dominantno utječući na makromolekule DNA, lipida, proteina, i ugljikohidrata, što u konačnici rezultira apoptozom stanice (26).

##### 2.1.1.1. Slobodni radikali, reaktivne kisikove vrste

Slobodni radikali su atomi koji posjeduju jedan nespareni elektron, slobodni negativni naboj u vanjskoj elektronskoj ljusci, koji ih čini kemijski reaktivnima radi afiniteta za neutralizacijom tog naboja u svojoj okolini (27). Svojom predajom naboja induciraju lančanu reakciju stvaranja novih slobodnih radikala vrlo kratkog poluživota (28,29). Svojstvo kisika da pri povećanoj koncentraciji u tkivima stvara reaktivne kisikove vrste (RKV) - (*eng. reactive oxygen species; ROS*), čini ga toksičnim, jer zbog prisutnosti nesparenih elektrona nastaju slobodni radikali (30).

Slobodni radikali nastaju tijekom patoloških, ali i normalnih fizioloških procesa. U mitohondrijima nastaju putem oksidativne fosforilacije, u endoplazmatskom retikulumu

prijenosom elektrona u sustavu citokroma P - 450, oksidacijom masnih kiselina u peroksisomima, u staničnim membranama metabolizmom arahidonske kiseline te fagocitozom (31-35). Slobodni radikali mogu nastati i tijekom enzimatske oksidacije i autooksidacije različitih kemijskih spojeva poput tiola, oksihemoglobina, pri čemu dolazi do redukcije molekularnog kisika i nastajanja superoksida (36). U metaboličkim procesima, unutar stanica stvara se nekoliko jakih oksidansa: superoksidni anion ( $O_2^-$ ), hidroksi radikal ( $OH\bullet$ ), te molekule koje direktno nisu slobodni radikali, ali se lako pretvore u radikale pod specifičnim uvjetima u organizmu, to su: vodikov peroksid ( $H_2O_2$ ), hipokloritna kiselina ( $HClO$ ), ozon ( $O_3$ ), singletni kisik ( $^1O_2$ ).

Sve navedene spojeve nazivamo spojevima ROS. Iznimno su reaktivni oksidansi i mogu reagirati s molekulama proteina, DNA, lipida te ugljikohidrata što može rezultirati poremećajima unutar staničnih membrana, inaktivacijom membranskih enzima, ubrzanom proteolizom, poremećenim prijenosom signala unutar stanica, transformacijom stanica i staničnom smrti (37,38).

Za vrijeme staničnog disanja, na unutarnjoj strani mitohondrija, molekularni kisik se reducira do vode. Međuprodukt te reakcije je mala količina reaktivnih spojeva među kojima nastaje superoksidni anion ( $O_2^-$ ). (24, 39). Superoksidni anion se prevodi u vodikov peroksid koji nije radikal, već je oksidans koji u reakciji s prelaznim metalima prihvaća elektrone i postaje vrlo toksični hidroksilni radikal ( $OH\bullet$ ), koji reagira sa svim vrstama biomolekula (40).

#### 2.1.1.2. **Reaktivne dušikove vrste**

Uz reaktivne kisikove spojeve, veliku važnost imaju i reaktivne dušikove vrste (engl. *reactive nitrogen species*, RNS), u koje ubrajamo dušikove slobodne radikale; dušikov oksid ( $NO\bullet$ ) i dušikov dioksid ( $NO_2\bullet$ ), te druge reaktivne spojeve dušika kao što su: dušična (nitritna) kiselina ( $HNO_2$ ), peroksinitrit ( $ONOO^-$ ), alkilperoksinitrat ( $ROONO$ ) (41,42,43).

NO u endotelnim stanicama krvnih žila dovodi do relaksacije glatkih mišićnih stanica stijenka krvnih žila i vazodilatacije, nadalje inhibira agregaciju trombocita i na taj način sudjeluje u regulaciji protoka krvi (44). Hiperprodukcija NO-a mogu biti uzrokom teških



oksidativnih oštećenja organizma, naročito prilikom kronične upale i septičkog šoka (45,46). Povišene koncentracije superoksidnih aniona i NO-a dovode do povećanog stvaranja peroksinitrata, jednog od najjačih oksidansa u tijelu, koji može potaknuti lipidnu peroksidaciju (46).

Dušikov oksid posjeduje i antioksidativna svojstva. Dokazano je da veće količine dušikova oksida štite lipide staničnih membrana od lipidne peroksidacije (44, 47).

### 2.1.1.3. Lipidna peroksidacija (LPO)

Jedna od kemijskih reakcija koja dovodi do oštećenja stanica je lipidna peroksidacija (LPO). To je složena lančana reakcija razgradnje (oksidacije) višestruko nezasićenih masnih kiselina potaknuta ROS-om i RNS-om (48,49). LPO dovodi do poremećaja biomembrana, proteina i DNA a također uzrokuje i promjene lipoproteina niske gustoće (LDL) u proaterogenične i proupalne forme, pri čemu se stvaraju toksične i mutagene stanične molekule (50,51,52,53,54). Reaktivni karbonilni spojevi, produkti LPO, mijenjaju biološki vrlo važne molekule; proteine i DNA baze (52,53,54). Sve navedene promjene narušavaju staničnu homeostazu i mogu uvjetovati nastanak stanične smrti, apoptozu stanica.

Dokazano je da se oksidacija lipida može odvijati kroz tri razdvojene reakcije; 1. oksidacija posredovana slobodnim radikalima (55,56,57,58), 2. neovisna neenzimska oksidacija, bez posredovanja slobodnih radikala (59) i 3. Enzimska oksidacija (60,61). Hidroperoksidi su glavni primarni proizvodi LPO polinezasićenih masnih kiselina posredovani slobodnim radikalima i zabilježene su izrazito povišene vrijednosti u dijabetičara (62,63).

Završni produkti lipidne peroksidacije su reaktivni aldehidi. To su 4 - hidroksialkenali i drugi srodni  $\alpha$ ,  $\beta$  - nezasićeni aldehidi koji se smatraju „toksičnim glasnicima“ primarnih slobodnih radikala jer mogu nastaviti lančanu reakciju oksidacijskog oštećenja (52).

#### 2.1.1.4. **Produkti uznapredovale oksidacije proteina (AOPP)**

Produkti uznapredovale oksidacije proteina, (AOPP) - (*eng. Advanced oxidation protein products*) naziv je za derivate oksidiranih proteina, najviše albumina, a nastaju putem aktiviranja kloriranih oksidanata, uglavnom hipoklorne kiseline i kloramina. AOPP intenzivira metaboličke poremećaje u dijabetesu i potiče napredovanje vaskularnih komplikacija te se sve češće opisuje kao novi marker oksidacijskih oštećenja, a naročito dobro korelira s razvojem šećerne bolesti i njenih komplikacija. (64,65).

#### 2.1.1.5. **Antioksidansi**

Antioksidansi su spojevi koji sprječavaju nastanak prooksidansa, uklanjaju prooksidanse iz svoje okoline ili zaustavljaju njihove reakcije. Antioksidansi su sve tvari koje mogu spriječiti ili smanjiti oksidaciju supstrata (66).

Kao odgovor na oksidacijski stres antioksidansi se generiraju *in situ* - endogeni antioksidansi ili se unose - egzogeni antioksidansi. Prema mehanizmu djelovanja u organizmu antioksidansi se mogu podijeliti na: 1. preventivne, neenzimske antioksidanse, 2. enzimске antioksidanse i 3. „hvatače“ slobodnih radikala (*eng. scavengers*) (67).

1. *Preventivni, neenzimski antioksidansi* vežu ione metala, sprječavaju stvaranje izrazito toksične molekule hidroksilnog radikala. U preventivne antioksidanse ubrajamo specifične tkivne proteine: feritin, transferin, laktoferin, albumin, L-arginin, metal-kelirajući proteini, koenzim Q10, itd. (68,69).

2. *Enzimski antioksidansi*, izravno su uključeni u neutralizaciju RKV i RNS, katalitički razgrađuju slobodne radikale. U tu skupinu antioksidanata ubrajamo: superoksid dismutazu (SOD), katalazu (CAT), glutation peroksidazu (GPx) i glutation reduktazu (GRx) (69-74).

3. „*Hvatači*“ *slobodnih radikala*. Najbrojnija je skupina antioksidanata, koja ima različite mehanizme djelovanja antioksidativne zaštite. U tu skupinu ubrajamo: vitamine A, C, E, brojne biljne fenole, melatonin, transferin, urate, bilirubin, ceruloplazmin, omega-3 i omega-6

masne kiseline, itd. (75). Najučinkovitiji antioksidans te skupine je reducirani glutation (GSH). GSH je vjerojatno najpotentnija obrambena molekula unutar stanice i djeluje kao čistač RKV-a

## 2.1.2. OKSIDATIVNI STRES U DIJABETESU I DIJABETIČKOJ RETINOPATIJI

Dijabetes je poremećaj metabolizma karakteriziran hiperglikemijom koja nastaje insuficijentnom regulacijom glukoze. RKV i RNS su pokrenuti osnovnim metaboličkim poremećajem u procesu nastanka oksidativnog stresa i nositelji su daljnjih biokemijsko strukturnih promjena u različitim komplikacijama šećerne bolesti (76).

Istraživanja govore da su izvori oksidativnog stresa u dijabetesu samooksidacija glukoze, pomicanje redoks ravnoteže, smanjenje koncentracije molekula niske molekularne mase (antioksidansa) kao što su: reducirani glutation (GSH) i vitamin E u tkivima; te oslabljena aktivnost antioksidativnih obrambenih enzima, kao što su superoksid dismutaza i katalaza (77,78). Kronična prisutnost oksidativnog stresa uzrokuje oštećenja bioloških makromolekula DNA, lipida, proteina i ugljikohidrata (4,79).

### 2.1.2.1. Oksidativni stres u dijabetičkoj retinopatiji

Patogeneza dijabetičke retinopatije koja prethodi klinički vidljivoj razini vidljivoj u smislu manifestnih promjena u oku je složena i zbog toga još uvijek nedovoljno razjašnjena. Pretpostavlja se da nastaje međudjelovanjem različitih biokemijskih mehanizama u slijedu događanja koji se još istražuju, ali je svakako dokazan visoki udio oksidativnog stresa (80).

Mrežnica kao element središnjeg živčanog sustava ima najdinamičniji protok kisika i glukoze među svim tkivima u ljudskom organizmu, a ima također i vrlo visok sadržaj polinezasićenih masnih kiselina. Izuzetna potrošnja kisika od  $6,5 \text{ cm}^3/\text{min} / \text{g}$  tkiva čini mrežnicu pojačano osjetljivijom na oksidativni stres (81). Pretpostavlja se da je povezanost hiperglikemije i oksidativnog stresa inicijalno zbivanje u patogenezi dijabetičke retinopatije.

Istraživanja na animalnim modelima pokazala su da oksidativni stres izaziva fenomen „metaboličke memorije“, u kojemu stanice pamte oštećenja nastala zbog akumulacije ROS-a i bez obzira na kasniju regulaciju glikemije ponavljaju iste transkripcijske greške koje ne dopuštaju da se oštećenja autoregulacijom ispravljaju (82,83).

Istraživanja na animalnom mišijem modelu dijabetičke retinoptije pokazuju povišene razine parametara oksidativnog stresa; superoksida i hidrogen peroksida, te membranske lipidne peroksidaze (83). Sukladno očekivanju, antioksidativni enzimi superoksid dismutaza, glutation reduktaza, glutation peroksidaza i katalaze su smanjene. Naročito je u DR smanjena koncentracija najpotentnijeg unutarstaničnog antioksidansa GSH (84). Neenzimski antioksidansi poput vitamina C, vitamina E i  $\beta$ -karotena, koji sudjeluju u regulaciji redoks homeostaze, također su sniženi tijekom hiperglikemije (85).

Oksidativni stres, osim izravnog tkivnog oštećenja na molekularnoj razini, također modificira signalne i transkripcijske čimbenike i razne biokemijske procese što dodatno utječe na homeostazu stanica i tkiva.

Usljed hiperglikemije dolazi do intracelularnog nakupljanja krajnjih produkata uznapredovale glikozilacije (AGE) - (*eng. advanced glycation end products*) koji uzrokuju povećanu aktivnost poliolnog puta, aktivaciju protein kinaze C (PKC) te povećanu aktivnost heksozaminskog puta (86-89). Zbog poremećaja kisikove homeostaze povećana je aktivnost HIF-a (*eng. hypoxia inducible factor*, HIF) te produkcija VEGF-a (90). Svi navedeni mehanizmi svojim međudjelovanjem sudjeluju u nastajanju oksidativnog stresa i propagiraju napredovanja dijabetičke retinopatije.

Glikozilacija se odnosi na neenzimsku konjugaciju glukoze sa slobodnim aminokiselinama bjelančevina, što dovodi do promijenjene strukture i funkcije staničnih bjelančevina i nukleinskih kiselina. Nastanak AGE koji se u najvećoj mjeri stvaraju unutar endotelnih stanica krvnih žila i neurona zbog utjecaja na promjenu strukture bjelančevina remeti normalnu staničnu funkciju. Izvanstanični produkti AGE dovode do promjena unutar matriksa, kao i u interakciji između samih stanica. Osobito je važno vezanje AGE na kolagen tipa IV u bazalnoj membrani, što mijenja molekulsku cjelovitost matriksa povećavajući propusnost. AGE aktivnosti očituju se u promicanju niza drugih abnormalnosti koje rezultiraju stvaranjem mikrotromba, te jačim lučenjem endotelnih faktora rasta (VEGF) i

vazokonstriktijskih čimbenika (endotelin-1) (91). Vezanje AGE na stanice (monocite, makrofage i endotelne stanice) dovodi do otpuštanja citokina (92,93).

Važan metabolički put u etiologiji dijabetičke retinopatije je i poliolni put. Poliolni put uključuje pretvaranje glukoze u sorbitol, reakcija je katalizirana enzimom aldoza reduktaze. Nastali sorbitol se pomoću sorbitol dehidrogenaze oksidira u oblik fruktoze. Povećanje aktivnosti poliolnog puta u dijabetesu može povećati oksidativni stres, jer aldoza reduktaze zahtijeva za svoju aktivnost NADPH, stoga povećana aktivnost poliolnog puta troši više NADPH, natječući se s glutation reduktazom za NADPH. Takva kompeticija smanjuje količinu NADPH za obnavljanje i rad unutarstaničnih antioksidansa, što uzrokuje nagomilavanja RKV-a i daljnja stanična oštećenja (94).

Aktivacija protein kinaze C (PKC) smatra se također jednim od glavnih puteva u patogenezi dijabetičke retinopatije. Visoka razina glukoze, povećano oslobađanje RKV-a i sinteza diacilglicerola povećavaju aktivnost PKC-a. PKC nadalje potiče produkciju brojnih endotelnih čimbenika kao što su VEGF, IGF-1, TFG- $\beta$ , ET-1, AT II. Stoga, aktivnost PKC može dovesti do različitih promjena karakterističnih za dijabetičku retinopatiju, kao što su: povećana propusnost malih krvnih žila, poremećaj u protoku krvi, promjena koncentracija hormona rasta i receptora faktora rasta, poticanje neovaskularizacija, proliferacija endotela i apoptozu (95).

Hiperglikemija također potiče aktivaciju heksozaminskog metaboličkog puta, što je podloga za mijenjanje intracelularnih čimbenika, uključujući i transkripcijski faktor (86,96).

#### **2.1.2.2. Oksidativni stres i mitohondrijska disfunkcija**

Unutarstanična hiperglikemija povećava oksidaciju glukoze, a time raste i napon ili voltažni gradijent mitohondrijskih membrana. Kada je kritični prag napona postignut, prijenos elektrona unutar kompleksa III u lancu prijenosa elektrona je blokiran. Elektroni se akumuliraju na koenzimu Q koji ih prepušta molekularnom kisiku za stvaranje superoksidnih aniona (97). Mitohondriji su glavni endogeni izvor superoksida što inicira kaskadu štetnih događanja.

Superoksidni anioni i povišena koncentracija promijenjenog NO-a dovode do povećanog stvaranja peroksinitrata, jednog od najjačih oksidansa u tijelu, koji oštećuje deoksiribonukleinsku kiselinu (DNA).

Jedan od poremećaja uzrokovanih RKV-om u mitohondrijima je potiskivanje obrambenih antioksidativnih sposobnosti, što uzrokuje pojačanu osjetljivost stanica mrežnice zbog oksidativnog stresa. Uočeno je da su SOD izoforma u mitohondrijima (MnSOD), zajedno s GSH, smanjeni u dijabetesu, uz prisutnost velikih koncentracija glukoze akumuliranih u mitohondrijima mrežnice (3).

## **2.2 HORMON RASTA**

### **2.2.1. PORIJEKLO, ULOGA I RITAM OTPUŠTANJA**

Hormon rasta je jednolančani polipeptid sačinjen od 191 aminokiseline koji se sintetizira, akumulira i secernira u somatotrofnim stanicama. Ove stanice zauzimaju 45% volumena prednjeg režnja hipofize ili pituitarne žljezde i sadrže oko 5-15 mg hormona. Molekularna masa hormona rasta je 22 kDa (98). Tijekom djetinjstva i odrasle dobi sekrecija je uglavnom uravnotežena, a značajniji porast bilježi se tijekom puberteta. U kasnijoj srednjoj dobi produkcija se počinje lagano smanjivati što se nastavlja daljnjim starenjem (99).

Glavna uloga je poticanje linearnog rasta, a manifestira se uglavnom preko IGF-1. Potiče sintezu proteina stimulirajući preuzimanje aminokiselina i ubrzavajući transkripciju mRNA. Sprečava katabolizam proteina mobilizirajući masti oslobađajući masne kiseline te ubrzava njihovu konverziju u acetyl-CoA, kao energenta. Osim u metabolizmu proteina ima važnu ulogu i u metabolizmu ugljikohidrata. Višak hormona sprečava ulaz glukoze u stanice i na taj način stvara inzulinsku rezistenciju s posljedičnom intolerancijom na glukozu i sekundarnim hiperinzulinizmom, te se zapravo smatra i antagonistom inzulina. Endogeni GH utječe na metabolizam ugljikohidrata u jetri, stimulirajući glikogenolizu što povisuje hepatsku proizvodnju glukoze (100,101).

Lučenje ima oscilirajuću krivulju, te se hormon otpušta u naletima između čijih vrhunaca postoje jedva registrirajuće vrijednosti hormona. (102). Razine lučenja su nešto više u žena i naročito su izražene postmenopauzalno što slijedi zamjenu estrogena (102). Sekrecija hormona rasta izrazita je tijekom sna kada se oslobađa 60-70% dnevno izlučene količine i to predominantno u ranim fazama sna koje su pod dominacijom sporih valova (103). Tjelovježba, kao fizički stres je najpotentniji stimulator sekrecije hormona rasta, vjerojatno putem kolinergičnih mehanizama (104).

## 2.2.2. IZLUČIVANJE HORMONA RASTA

### 2.2.2.1. Metabolički čimbenici

Kronična malnutricija i gladovanje zbog snižavanja IGF-1 direktno potiču somatotropne stanice na lučenje, te dolazi do povišenog oslobađanja GH, vjerojatno radi mobilizacije masti kao energenta odnosno sprječavanja katabolizma proteina (105,106). Debljina je suprotno tome depresor oslobađanja GH gdje atenuacija sekrecije hormona izravno ovisi o ukupnim tjelesnim masnoćama (107). Akutna hiperglikemija privremeno na 1-3 sata inhibira lučenje hormona rasta, ali nakon 3-5 sati od oralne primjene glukoze dolazi do značajnog porasta sekrecije (108). Kod kronične hiperglikemije kakva se sreće kod dijabetičara nema supresije GH tako da mnogi, naročito loše kontrolirani bolesnici u šećernoj bolesti, imaju i trajno povišene vrijednosti GH pri čemu su u stimulirajućem smislu fluktuacije glukoze u krvi (GUK) važnije od apsolutnih vrijednosti. Mora se međutim ipak spomenuti da homeostaza glukoze nije najvažniji, a nije ni jedini čimbenik, te su utjecaji sna, fizičke aktivnosti i stresa značajni. Visokoproteinski obrok, a naročito pojedinačne aminokiseline (arginin, leucin) stimuliraju sekreciju hormona rasta. Arginin može suprimirati endogeno lučenje somatostatina i tako potaknuti sekreciju GH (109). Glukokortikoidi pokazuju kratkotrajni stimulirajući efekt s odgođenim efektom supresije u sekreciji GH (110).

#### 2.2.2.2. Growth hormone releasing Hormone (GHRH)

Oslobađajući hormon za hormon rasta (GHRH) secerniraju neuroni u arkuatnoj jezgri i premamilarnom području hipotalamusa. GHRH stimulira: sintezu i sekreciju GH, transkripciju GH gena i oslobađanje GH iz akumuliranih i novostvorenih izvora stanice(111). Somatostatin suprimira stimulirajuće efekte GHRH na oslobađanje GH, ali ne utječe na biosintezu GH (112). GHRH pospešuje odgovor GH na različite stimuluse kao što su; levodopa, arginin, klonidin, insulin, hipoglikemija i dr. (113).

#### 2.2.2.3. Somatostatin (SRIF)

Somatostatin (SRIF) – (*eng. somatotropin release-inhibiting factor*) također poznat i kao (GHIH) – (*eng. growth hormone-inhibiting hormone*) je ciklički peptid s kvantitativnom predominacijom oblika SRIF-14, slabije bioaktivnosti i slabije zastupljenim, ali biološki aktivnijim oblikom SRIF-28 (114). Sintetiziran u hipotalamusu transportira se aksonalnim putem do portalnih žila u hipofizi. SRIF ima kratki poluživot od 2-3 min a djeluje inhibitorno na oslobađanje GH, ACTH, TSK, te sekreciju insulina i glukagona u pankreasu (115). Također blokira efekte GHRH kao i odgovor GH na hipoglikemiju, tjelovježbu, arginin, levodopu, ali blokira i oslobađanje GH u snu. Somatostatin ispoljava svoje biološke efekte putem specifičnih membranskih receptora (SSTR) kojih ima pet vrsta (116).

#### 2.2.2.4. Inzulinu sličan faktor rasta

Inzulinu sličan faktor rasta, (IGF) - (*eng.insuline like growth factor/ IGF-1 i IGF-2*), koji je ciljani faktor rasta GH, također utječe na sekreciju hormona rasta u mehanizmu povratne sprege putem osovine: hipotalamus-hipofiza-periferija (117,118). Hormon rasta stimulira stvaranje IGF-1 i glavni je regulator ekspresije njegova gena na periferiji, u različitim tkivima, a posebice u jetri, srcu, plućima i gušterači (119). IGF-1 ispoljava utjecaj



povratne sprege putem hipotalamusa na hipofizu s posredovanim utjecajem na oslobađanje GH. IGF-1 također potiče hipotalamus na stvaranje SRIF-a, koji inhibitorno djeluje na GHRH (120). Polipeptidne molekule IGF-1 nisu spremljene u staničnim sekretornim granulama, već se secerniraju vezani za specifične proteine visokog afiniteta, IGF binding proteins (IGFBP), kojih u tjelesnim tekućinama ima 6 podvrsta. Kod ljudi glavna i najčešća forma je IGFBP-III, glikoprotein, koji se veže s molekulom IGF i nepostojanom kiselom podjedinicom tvoreći transportno akumulacijski kompleks IGF-a, molekularne mase 150-200 kDa. Tri četvrtine (75%) cirkulirajućeg IGF-1 i IGF-2 prenosi se vezan u ovako velikom kompleksu te zbog toga otežano napušta vaskularni odjeljak (121).

#### 2.2.2.5. Autoregulacija sekrecije GH

Ranije navedeni čimbenici; GHRH, SRIF i IGF-1 zajednički čine autoregulacijske petlje povratne sprege stvaranja i otpuštanja GH. Povećane količine GH snižavaju osjetljivost na stimulse GHRH, najvjerojatnije kroz stimulaciju otpuštanja SRIF-a (122,123). Međutim i kronična stimulacija GHRH može dovesti do smanjenog otpuštanja GH radi desenzibilizacije somatotropnih stanica (124). IGF-1 također inhibitorno djeluje na GHRH potičući hipotalamus stvaranje SRIF-a u hipotalamusu, a SRIF dodatno inhibitorno djeluje na produkciju GHRH-a (125).

#### 2.2.2.6. Supstance koje potiču sekreciju GH

Male sintetski stvorene peptidne i nepeptidne molekule koje stimuliraju i pojačavaju pulsirajuće otpuštanje GH izvan sustava povratne sprege GHRH/SRIF, nazivamo sekretagogi (GHS) - (*eng. Growth hormone secretagogues*) (126). Njihovi receptori (GHS-R) ispoljavaju se u somatotrofnim stanicama hipofize te u hipotalamičkom dijelu mozga i ključni su za otpuštanje hormona rasta. Ghrelin (GHR) – (*eng. gastrointestinal peptide hormone*) je cirkulirajući polipeptid, poznat kao hormon gladi kojeg stvaraju endokrine stanice želuca i koji se veže za GHS-R, pojačava izlučivanje i odgovor GH na GHRH (127-129).

### 2.2.3. EKSTRAPITUITARNI HORMON RASTA OKA

Iako su neka sporadična istraživanja vršena krajem 20. st. tijekom prvog desetljeća ovog stoljeća pojavljuju se radovi Harvey-a, Simo-e i Sanders-a, koji sa svojim suradnicima intenzivno rade na dokazivanju i proučavanju stvaranja hormona rasta izvan hipofize i bez utjecaja hipofize. Uglavnom, postojanje pozitivne imunoreaktivnosti na GH dokazano je u različitim tkivima kod beskralješnjaka i kralješnjaka, te sisavaca. Hormon rasta u oku kod većine životinjskih vrsta dokazan je već u embrionalnome životu u vrijeme ontogenetskog nepostojanja hipofize, te je dokazano kako je njegova uloga u tom periodu važna za normalnu diferencijaciju i rast očnih tkiva i oka u cjelini (130-134). Također se smatra kako u tom razdoblju, ali što je još značajnije u kasnijem, postnatalnome životu GH ima neuroprotektivnu ulogu u uvjetima očuvane homeostaze te ga se smatra amakrinim/parakrinim bioregulatorom (18,20,134-138). Tako su uočene snižene koncentracije GH u (RGC) – (*eng. Retinal ganglion cells*) tijekom glaukomske bolesti i PDR (139). Nadalje je u oku dokazano postojanje GHRH i GH-mRNA, što govori u prilog autonomne regulacije i ontogenetske ali i postnatalne neovisnosti o hipofizi (140). Slična studija je pokazala da blokada očnog GHRH izaziva apoptozu neuronalnih stanica što je isto tako još jedan od pokazatelja neuroprotektivne uloge GH (141). Normalna neuronalna funkcija vidnog sustava očito treba GH za svoje održavanje, jer je primjerice nađena imunoreaktivnost na GH duž cijelog vidnog puta sve do vidnog korteksa, dakle GH se stvara u oku, ali djeluje u čitavoj duljini pružanja aksona.(142)

Klasična dogma o pituitarnom stvaranju GH, pretpostavlja njegov daljnji transport u ciljna tkiva i lokalnu ekspresiju putem specifičnih receptora bilo direktno, bilo preko stimulacije jetrene produkcije faktora rasta. Ovu klasičnu tezu o isključivo pituitarnom porijeklu GH demantira istraživanje Harvey-a i suradnika. Oni su pokazali kako je regularna hipofizna produkcija GH ovisna o Pit-1 čimbeniku (*eng. pituitary-specific transcription factor-1*), koji se nalazi isključivo u somatotrofnim stanicama hipofize, međutim nastajanje GH u oku ima posve druge transkripcijske čimbenike, što posve odvaja ove dvije linije stvaranja GH (143). Mora se međutim napomenuti da su istraživanja 10 godina kasnije ipak dokazala postojanje Pit-1 transkripcijskog čimbenika GH u još nekim tkivima ekstrapituitarnog stvaranja hormona rasta, ali to se ne odnosi na oko (138). Moguću ulogu u očnoj produkciji GH imaju i otkriveni GHR i GHSR-1- (*eng. growth hormone secretagogue receptor*) nađeni u šarenici, cilijarnom tijelu i stanicama retinalnog pigmentnog epitela (RPE)

(144). Iste činjenice donosi istraživanje na Pit-1 deficijntnim miševima u kojih je registrirano uredno stvaranje ekstrapituitarnog hormona rasta (145). Neovisnost očnog GH o hipofizi iskazuju i činjenice o njegovoj embrionalnoj produkciji, u vrijeme kada hipofiza i somatotropne stanice, nositelji Pit-1 čimbenika još uopće nisu ontogenetski prisutni/formirani, a iskazuju i činjenice kako se GH stvara i kod beskralješnjaka, koji uopće nemaju endokrini sustav poput kralješnjaka (146).

Prvi dokazi samostalnog stvaranja GH u oku govore uglavnom o RGC stanicama kao ključnoj lokaciji proizvodnje očnog GH (19). Kasniji radovi pokazuju kako u oku postoje i druge lokacije proizvodnje GH, prije svega stanice RPE, Müllerove stanice, koriokapilaris, cilijarno tijelo, šarenica, leća i konjunktiva (144,147-151). U oku stvoreni GH uglavnom se skuplja u vitreusu, koji tako na izvjestan način predstavlja depo hormona rasta (12,138). Osim neuroprotektivne uloge o kojoj je već bilo riječi, smatra se da je bitna i GH/IGF-1 hormonska osovina koja ima važnu ulogu u modeliranju retinske vaskularizacije i aberantne stanične proliferacije (30). Ovi učinci naročito se manifestiraju kod dijabetičke retinopatije, gdje IGF-1 putem aktivacije VEGF-a promotivno utječe na angiogenezu, a također sudjeluje i pri formiranju proliferacija vezivnog tkiva (152, 153). Indirektna potvrda ovog djelovanja postignuta je uspješnom blokadom neovaskularizacije u oku nakon lokalne primjene somatostatina (154,155).

Što sve utječe na razinu sekrecije GH u tkivima oka, kako je ta sekrecija regulirana i koje su interakcije s ostalim aktivnim amakrinim i parakrinim sustavima u oku treba svakako dodatno istražiti.

#### 2.2.4. HORMON RASTA, ŠEĆERNA BOLEST I DIJABETIČKA RETINOPATIJA

Odavno postoje spoznaje o povezanosti GH i šećerne bolesti, a naročito o promotivnoj ulozi GH i IGF-1 na razvoj dijabetičke retinopatije. Ova spoznaja datira još od 1945. kada je opisana pacijentica kojoj je zbog Sheehanovog sindroma posve regredirala DR i gotovo nestala potreba za inzulinom (8). Od tada ova se interakcija kontinuirano proučava i do danas postoji čitav niz dobro poznatih činjenica, ali i kontroverzi.

Očito je kako do danas nisu posve razjašnjene sve okolnosti i činjenice u interakciji između diabetes mellitusa (DM), GH i DR, budući da postoji čitav niz oprečnih zapažanja koja se međusobno isključuju. Tako je uočeno da dijabetičari s deficitom GH bilo koje geneze pokazuju regresiju DR ili je uopće ne razvijaju, isto kao i kod dijabetičara u kojih je terapijski primijenjena supresija hormona rasta (156,157). Suprotno tome u bolesnika s akromegalijom i dijabetesom, unatoč povišenih vrijednosti GH nema povišene incidencije dijabetičke retinopatije (158). Ima studija koje pokazuju kako nadomjesna terapija hormonom rasta ne izaziva promjene na retini, što umanjuje pretpostavljenu ulogu GH kao pokretača DR (159), a ima i istraživanja koja su pokazala kako medikamentna blokada receptora GH nije dovela do regresije retinopatije (160). Također postoje istraživanja koja pokazuju da je nivo sekrecije GH u dijabetičara podjednak u onih koji nemaju retinopatiju i onih s početnim znacima retinopatije, te konačno u bolesnika s teškim oblikom proliferacijske DR (161). Novu dimenziju o ulozi cirkulirajućeg GH u nastanku RD donose nam i nova istraživanja o mogućoj alteraciji biološke aktivnosti GH i njegove receptorske ekspresije u dijabetičara (162).

Svakako je dokazan poremećaj u osovini lučenja GH/IGF-1, koji rezultira višekratnim povišenjem cirkulirajućeg GH u bolesnika s dijabetičkom retinopatijom, naročito proliferativnog tipa. Zbog manjka inzulina u jetri i portalnom krvotoku stvara se manje IGF-1, te slabi povratna sprega prema GH, zbog čega dolazi do njegove hiperprodukcije i porasta rezistencije prema GH. Drugim riječima, što je manjak inzulina izraženiji, a kontrola DR slabija, to postoji izrazitije povišenje lučenja GH i smanjenje produkcije IGF-1(8). Rezistencija se očituje u jetri smanjenim brojem GH receptora (163). Ovome doprinosi i hiperprodukcija IGFBP-1, koji se u jetri pojačano luči također zbog manjka inzulina u dijabetičara, a što dovodi do smanjene bioraspoloživosti, ionako sniženog IGF-1. Opisane pojave podižu inzulinsku rezistenciju (164).

Radi poboljšanja glikemije povisuje se unos egzogenog inzulina u dijabetičara, što u nekoj fazi bolesti doprinosi i povišenju proizvodnje IGF-1, koja ipak nije posve proporcionalna povišenim vrijednostima GH. Inzulin s druge strane i sam djeluje na IGF-1 receptore i promociju njegove ekspresije (165). Ova se faza povezuje s progresijom DR, budući je paralelno dokazano da IGF-1 promotivno djeluje na proliferaciju, apoptozu, kemotaksu i neovaskularizaciju (166). Pretpostavilo se da serumski IGF-1 zbog propusnosti BRB prelazi u oko i na taj način promotivno djeluje na razvoj DR. Nova istraživanja u kretanju IGF-1, međutim, donose rezultate kojima je dokazano da nema povezanosti, zapravo

su kod dijabetičara vrijednosti slobodnog i vezanog IGF-1 u serumu snižene kod pacijenata s naglašenom DR (167,168). Slično su potvrdile i studije na prematurno rođenoj djeci, gdje je pojavnost retinopatije (ROP)-a (*eng. retinopathy of prematurity*) s izraženom vaskularnom i vezivnom proliferacijom bila povezana s niskim serumskim vrijednostima IGF-1 (169, 170). Postoje i istraživanja na eksperimentalnom modelu miša, gdje je pokazano da lokalno u oku stimulirana ekspresija IGF-1 daje sliku dijabetičke retinopatije uz normalne vrijednosti cirkulirajućeg IGF-1, urednu glikemiju i inzulinemiju (171). U prilog lokalnom djelovanju još je jedno istraživanje na modelu miša u kojoj povišene vrijednosti obilježenog cirkulirajućeg IGF-1 uopće nisu utjecale na oko, a tragovi istoga nisu nađeni analizom očnih uzoraka, što govori u prilog nepropusnosti BRB za IGF-1. Zapravo su zaključili kako je za narušavanje propusnosti BRB potreban lokalno stvoreni IGF-1, a cirkulirajući eventualno doprinosi pojačanom transportu glukoze kroz BRB, dok se metaboliziranje glukoze u uvjetima hiperglikemije dodatno promotivno odražava na progresiju DR (172,173).

Posljednjeg desetljeća sve je više dokaza o postojanju autonomne osovine GH-IGF-1 unutar oka, iako tumačenja ove lokalne sekrecije također nisu jedinstvena. Prije svega dokazano je kako serumski GH ni u uvjetima povećane propusnosti BRB ne prelazi u oko, zbog visoke molekularne mase od 22,5 kDa, iako su neki animalni modeli pokazali propusnost molekula veličine 40-70 kDa u uvjetima DR (143, 174, 175). Već ova činjenica uvelike dovodi u pitanje hipotezu o djelovanju cirkulirajućeg GH na pojavnost DR. Od 2003. pojavljuju se prvi radovi u kojima su podneseni dokazi o postojanju GH imunoreaktivnosti u humanim retinalnim ganglijskim stanicama (RGC), na očnim uzorcima uzetim s kadavera, ali i vitrealnim uzorcima pacijenata sa šećernom bolesti te s različitom drugom očnom patologijom (19,23,138,176).

Dokazano je da u oku dijabetičara značajno opada produkcija somatostatina, koji se u zdravih očiju nalazi u četiri puta višim količinama nego u serumu (139,155). Uloga somatostatina je neuroprotektivna, ali i supresijska prema angiogenezi, jer ograničuje djelovanje osovine GH/IGF-1/VEGF(177). Unatoč redukciji supresijske uloge somatostatina ipak ne dolazi do porasta, već dolazi do pada GH i IGF-1 u oku, jer uslijed hipoksije i oksidativnog strasa kod DR propadaju stanice u kojima se najviše sintetizira, a to su retinske ganglijske stanice (11, 178). Smanjene mjerene vrijednosti GH i IGF-1 u vitreusu dijabetičara tumače se i činjenicom da zbog propusnosti BRB iz sistemske cirkulacije ulazi višak proteina za koje se ovi hormoni vežu, pa im opada bioraspodivnost (179).

Očito je kako davno uočena interakcija između GH i dijabetičke retinopatije nije posve razjašnjena tijekom proteklih 70 godina i jasno je da kontroverze upućuju na potrebu daljnjih istraživanja. Današnja razina znanja i informacija i dalje neosporno upućuju kako je važnost GH i regulatora njegove ekspresije, IGF-1 u progresiji DR velika i prisutna. Novije spoznaje međutim upućuju na hormone koji nisu hipofiznog porijekla, kako se ranije vjerovalo, već se vrlo izgledno radi o hormonima samostalno sintetiziranim unutar očnih tkiva koji tamo ispoljavaju svoju lokalnu amakrinu i parakrinu funkciju (138, 176).

## **2.3. ŠEĆERNA BOLEST (*DIABETES MELLITUS*)**

### **2.3.1. DEFINICIJA**

Šećerna bolest (lat. *diabetes mellitus*), najčešća je endokrina (metabolička) bolest, kroničnog je tijeka s visokom prevalencijom te prema broju oboljelih uzlaznim trendom i time predstavlja jedan od vodećih javnozdravstvenih problema u razvijenim zemljama. Prema podacima Međunarodne dijabetičke federacije (engl. *International Diabetes Federation; IDF*) učestalost šećerne bolesti 2010. godine u svijetu je iznosila 6,6%, a u Europi 8,5% (180). 2012.-te godine, više od 371 milijun ljudi diljem svijeta bolovalo je od dijabetesa, a 183 milijuna ljudi živi s nedijagnosticiranim dijabetesom. Predviđa se da će porast učestalosti u razdoblju od 2010. do 2030. godine iznositi 54% na svjetskoj razini, odnosno da će broj oboljelih osoba sa 284,6 milijuna porasti na 438,4 milijuna (181). U Republici Hrvatskoj, prema podacima Centralnog zdravstvenog informacijskog sustava (CEZIH), u 2012. godini registrirano je 234,457 punoljetnih osoba s dijagnozom dijabetesa (182).

Šećerna bolest je skupina metaboličkih poremećaja koji obuhvaćaju prvenstveno ugljikohidrate, ali također i masti te proteine, obilježena je kroničnom hiperglikemijom koja nastaje zbog smanjenog izlučivanja i/ili djelovanja inzulina. Inzulin je anabolički hormon koji se stvara u Langerhansovim otočićima gušterače, a organizmu je potreban za normalno odvijanje metabolizma ugljikohidrata, masti i bjelanjčevina. Stupanj inzulopenije određuje stupanj metaboličkog poremećaja. Posljedica dugotrajne hiperglikemije u oboljelih osoba je

progresivni razvoj specifičnih kasnih komplikacija na malim i velikim krvnim žilama, živcima i bazalnim membranama različitih tkiva i organa (183).

Prvi opisi ove bolesti datiraju iz 16. st.p.n.e. Spoznaja o šećernoj bolesti zabilježena je i kod Indijaca u 5. st. p.n.e. U 2. st. n.e. Grci prvi puta spominje riječ *dijabetes* opisujući bolest kod koje bubrezi izlučuju veliku količinu mokraće i naveo njene klasične simptome. Arapi u 10. st. detaljno opisuju kliničke znakove bolesti s izraženim mokrenjem, te prvi puta povezuju te znakove s mogućim komplikacijama šećerne bolesti i opisuju dijabetičku gangrenu stopala te spolnu nemoć. U 19. st. Minkowski i von Mering su skrenuli pažnju na gušteraču kao žlijezdu koja ima važnu ulogu u nastanku šećerne bolesti. Paul Langerhans je 1869. g. otkrio otočiće u gušterači u kojima se stvara supstanca značajna za metabolizam ugljikohidrata, a koji su 1893. g. nazvani Langerhansovim otočićima. Tu supstancu je 1909. g. Jean de Meyer nazvao inzulinom, a 1921. g. Bantig i Best su u Kanadi otkrili inzulin - hormon koji se stvara u beta stanicama Langerhansovih otočića. 1922.g. prvi puta je inzulin primijenjen u terapijske svrhe, što je dovelo do ključnog pomaka u liječenju i poboljšanju kvalitete života oboljelih osoba (184).

### 2.3.2. KLASIFIKACIJA ŠEĆERNE BOLESTI

Danas je prihvaćena Klasifikacija šećerne bolesti Svjetske zdravstvene organizacije (engl. *World Health Organization; WHO*) iz 1999. godine (185). Suvremena podjela šećerne bolesti temelji se na njenoj etiologiji, a ne na kliničkim kriterijima kao što je bilo u ranijoj klasifikaciji iz 1985. godine. Iz navedene klasifikacija izdvajamo dva osnovna tipa bolesti:

**Tip 1** (razaranje beta-stanica, obično vodi do potpunog nedostatka inzulina)

Mogu etiološki biti autoimuni ili idiopatski

**Tip 2** (od prevladavajuće otpornosti na inzulin s razmjernim nedostatkom lučenja

do prevladavajućeg nedostatnog lučenja s ili bez otpornosti na inzulin)

Osim njih postoje ostali specifični tipovi šećerne bolesti; poremećaji beta-stanica i djelovanja inzulina, bolesti gušterače, inducirani lijekovima i kemikalijama, infekcijama te

imunomodelirane bolesti i genetski sindromi. Posebnim entitetom smatra se trudnička šećerna bolest (185).

Šećerna bolest tipa 1 i šećerna bolest tipa 2, osnov su kliničke prakse i epidemiološki najzastupljeniji oblici. Šećerna bolest tipa 1 je rjeđi oblik bolesti, prisutan u 10-20% svih oboljelih, najčešće djece i adolescenata, iako se može javiti u svakoj životnoj dobi. Šećerna bolest tipa 2 je daleko češći oblik bolesti, prisutan u oko 80 do 90% svih oboljelih, najčešće srednje i starije životne dobi.

### 2.3.2.1. Šećerna bolest tipa 1

Šećerna bolest tipa 1 karakterizirana je destrukcijom beta stanica Langerhansovih otočića gušterače koja napreduje do potpunog gubitka produkcije inzulina i posljedično nužnosti jatrogene, terapijske nadoknade inzulina za preživljavanje. Ključnu ulogu u njenom razvoju imaju autoimuni procesi, što potvrđuje i prisutnost protutijela, na beta stanice i Langerhansove otočiće u serumu kod 85-90% bolesnika. Aktivacija ovakvih autoimunih procesa počinje na poticaj nekih čimbenika okoline u osoba s genetskom sklonošću (186). U ostalih 10-15% bolesnika razvija se tzv. idiopatski tip bolesti obilježen karakterističnom kliničkom slikom, no bez dokaza autoimunosti.

Bolest obično počinje naglo i dijagnoza se obično postavlja unutar nekoliko tjedana od pojave prvih simptoma bolesti. U bolesnika je prisutno pojačano žeđanje, učestalo mokrenje, pojačan ili kod mlađe djece oslabljen apetit, gubitak težine, umor, razdražljivost i bezvoljnost. S daljnjim izrazitim smanjenjem sekrecije endogenog inzulina dolazi do poremećaja metabolizma masti uz pojačanu lipolizu i ketogenezu, te razvoj kliničke slike ketoacidoze. Ako se bolest dijagnosticira s odgodom u bolesnika je već izražen poremećaj metabolizma bjelančevina obilježen kataboličkim procesima; usporenjem rasta, gubitkom težine ili razvojem teške kaheksije (187).



### 2.3.2.2. Šećerna bolest tipa 2

Šećerna bolest tipa 2 karakterizirana je povećanom inzulinskom rezistencijom, te istovremeno smanjenom sposobnosti beta stanica da kompenziraju rezistenciju povećanom produkcijom inzulina. Istovremeno se odvija poremećaj metabolizma glukoze u jetri i perifernim tkivima (188). Inzulinska rezistencija kao dio poremećaja pojavljuje se rano u tijeku bolesti i često je povezana s genetskom predispozicijom i različitim čimbenicima okoline: pretilošću, smanjenom tjelesnom aktivnošću, životnom dobi, trudnoćom i primjenom nekih lijekova. Dugotrajna hiperglikemija i povišena razina slobodnih masnih kiselina svojim efektom glukotoksičnosti i lipotoksičnosti smanjuju inzulinsku osjetljivost u perifernim tkivima, a deprivantno djeluju i na sekreciju inzulina u beta stanicama. Osim poremećene efektivnosti inzulina na periferiji, koja je opisana kao rezistencija paralelno se pojavljuje i poremećaj u sekreciji inzulina, kako u kvantitativnom smislu tako i kvalitativnim poremećajem ritma lučenja na provokaciju glukozom (189).

Bolest počinje polagano dugim pretkliničkim gotovo asimptomatskim razdobljem, koje je ipak obilježeno pojačanim žeđanjem i učestalijim mokrenjem. Većina oboljelih ima prekomjernu tjelesnu težinu. Zbog relativno očuvane endogene sekrecije inzulina u ovih bolesnika ne postoji rizik od razvoja ketoacidoze (189).

### 2.3.2.3. Liječenje šećerne bolesti

Obzirom da je riječ o neizlječivoj bolesti, liječenje dijabetesa usmjereno je prvenstveno na postizanje što bolje glikemije. Optimalnom regulacijom bolesti, sprječava se ili usporava nastanak kasnih komplikacija i postiže poboljšanje kvalitete življenja. Normalizacijom razine glukoze u krvi uklanjaju se klinički simptomi bolesti, smanjuje učestalost akutnih komplikacija kao što su ketoacidoza, neketotičko hiperosmolarno stanje i hipoglikemija, te postiže normalna radna sposobnost i uključivanje u normalan društveni život (190).

Današnji načini liječenja šećerne bolesti su edukacija kojom se bolesnik osposobljava za samopraćenje i samozbrinjavanje, dijetalna prehrana, tjelovježba, te primjena oralnih hipoglikemičkih lijekova (OHA) i/ili inzulina, pri čemu svaki pojedini tip dijabetesa zahtijeva određene specifičnosti, a svaki pojedini bolesnik individualni pristup liječenju (190).

### 2.3.3. KASNE KOMPLIKACIJE ŠEĆERNE BOLESTI

Kasne komplikacije šećerne bolesti glavni su uzrok povećanog morbiditeta i mortaliteta oboljelih. Dugo trajanje šećerne bolesti, loša metabolička regulacija glikemije i drugi rizični čimbenici u oboljelih dovode do razvoja karakterističnih promjena na malim i velikim krvnim žilama, živcima, te bazalnim membranama različitih tkiva izazivajući tako kasne komplikacije na očima, bubrezima, perifernim i autonomnim živcima, te krvnim žilama srca, mozga i okrajina. Iako su klinička obilježja ovih promjena različita, sve je više dokaza o zajedničkom temeljnom poremećaju u svim zahvaćenim dijelovima tijela (191).

Kasne komplikacije šećerne bolesti dijele se na mikrovaskularne, makrovaskularne i ostale komplikacije. Mikrovaskularne komplikacije su dijabetička retinopatija, nefropatija i neuropatija, a makrovaskularne komplikacije su aterosklerotska kardiovaskularna, cerebrovaskularna i periferna vaskularna bolest. Ostale komplikacije su dijabetičko stopalo, seksualna disfunkcija, gastrointestinalne, te komplikacije na koži, kostima i zglobovima (191).

Nastanak i učestalost komplikacija ovise o tipu dijabetesa i životnoj dobi u kojoj se pojavio, a povećavaju se s trajanjem bolesti i dobi bolesnika. U osoba mlađe životne dobi sa šećernom bolešću tipa 1, kasne komplikacije najčešće se pojavljuju 5 do 10 godina nakon početka bolesti i/ili puberteta, a u osoba sa šećernom bolešću tipa 2 starije životne dobi u kojih je dijagnozi šećerne bolesti prethodilo nepoznato dugo razdoblje ne-dijagnosticirane hiperglikemije, komplikacije se vrlo često mogu utvrditi prije ili u trenutku postavljanja dijagnoze dijabetesa (191).

## 2.4. DIJABETIČKA RETINOPATIJA

### 2.4.1. DEFINICIJA I DEMOGRAFSKI PODACI

Dijabetička retinopatija (DR) pogađa oko 80% svih dijabetičara koji od šećerne bolesti boluju 15 ili više godina, a 45% dijabetičara bez obzira na duljinu trajanja bolesti imaju neki oblik retinopatije (192). Nakon 20 godina šećerne bolesti gotovo svi pacijenti s dijabetesom tipa 1 imat će DR, a među njima je 3,6% slijepih, a oko 60% s tipom 2 razvit će DR i unutar ove skupine ima 1,6% slijepih (193). DR je vodeći uzrok sljepoće u odrasloj populaciji. Slabo regulirani dijabetičari imaju 25 puta veći rizik od sljepoće u odnosu na opću populaciju. Od 2000. do 2010. broj zabilježenih pacijenata s DR porastao je u Americi za 89%, a neke prognoze govore kako će se do 2050. taj broj udvostručiti te iznositi 14,6 milijuna ljudi (194).

Dijabetička retinopatija (DR) specifična je kasna komplikacija šećerne bolesti u oku koja prvenstveno nastaje radi poremećaja građe malih krvnih žila mrežnice. Hiperglikemija kao glavna značajka dijabetesa pokretač je spektra biokemijskih događanja koja dovode do izraženog staničnog oštećenja. Biokemijskim procesima dominira hiperprodukcija reaktivnih kisikovih spojeva, odnosno povišenje indeksa stanja oksidativnog stresa. Kisikovi spojevi nastaju zbog povećane aktivnosti poliolnog i heksozaminskog puta, povećanog stvaranja glikoziliranih bjelančevina (AGE produkata) i aktivacije protein kinaze C. Te metaboličke promjene rezultiraju mnoštvom, tkivno specifičnih funkcionalnih oštećenja u procesu nastanka dijabetičke retinopatije (191).

### 2.4.2. KLASIFIKACIJA DIJABETIČKE RETINOPATIJE

Radi potreba međunarodno ujednačenih kriterija praćenja i liječenja dijabetičke retinopatije odavno su postavljene zajedničke smjernice i klasifikacija ove najteže kasne komplikacije šećerne bolesti. Ove se klasifikacije svakih nekoliko godina revidiraju i dopunjuju u sustavnom zajedničkom radu međunarodnih ekspertnih skupina. Ozbiljniji počeci

ovakvog klasificiranja datiraju iz 1968. kada je održan skup: „Airlie House Symposium“ (195). Danas se najpotpunijom i najprihvaćenijom smatra klasifikacija dijabetičke retinopatije prema ETDRS (engl. *Early Treatment Diabetic Retinopathy Study*), koja je utemeljena na kliničkoj slici i prilagođava se svakih nekoliko godina. Prema posljednjoj klasifikaciji, DR se dijeli na dva osnovna stadija retinopatije; neproliferacijsku i proliferacijsku dijabetičku retinopatiju, te dijabetičku makulopatiju. Pri tome oba osnovna stadija mogu istovremeno biti kombinirani s makularnim edemom (195).

**Tablica 1.** Podjela DR prema kliničkoj slici, prihvaćeno od AAO (American Academy of Ophthalmology), modificirano prema ETDRS (Early Treatment Diabetic Retinopathy Study).  
Preuzeto s [http://www.diabetesclinic.ca/en/prof/6comp/class\\_diab\\_retin.htm](http://www.diabetesclinic.ca/en/prof/6comp/class_diab_retin.htm)

<b>Tablica 1. Međunarodna klinička skala intenziteta dijabetičke retinopatije (DR)</b>	
<b>PREDLOŽENE RAZINE INTENZITETA DR</b>	<b>OFTALMOSKOPSKI UOČLJIV NALAZ</b>
Nama uočljivih znakova DR	Nama abnormalnosti
Blaga neproliferativna DR	Samo mikroaneurizme
Umjerenjena neproliferativna DR	Izraženije od blage ali blaže od uznapredovale
Uznapredovala neproliferativna DR	<u>Nešto od navedenoga:</u> -20 ili više retinalnih krvarenja u 4 kvadranta -očita venska istežanja u 2 ili više kvadranta -uočljive IRMA formacije u 1 ili više kvadranta -bez postojanja neovaskularizacija
Proliferativna DR	<u>1 ili više od navedenoga:</u> -očite neovaskularizacije -preretinalno ili vitrealno krvarenje

#### 2.4.2.1. Neproliferativna dijabetička retinopatija (NPDR)

NPDR je rani stadij bolesti u kojem dominiraju mikrovaskularne promjene koje su ograničene na mrežnicu. U ovoj fazi mogu se fluoresceinskom angiografijom kao prvi znak retinopatije dokazati okultne zone kapilarnih okluzija ili nonperfuzija. Klinički uočljive promjene u tom stadiju su mikroaneurizme, intraretinalna točkasta, mrljasta i plamičasta krvarenja, retinalni edem, tvrdi i meki „cotton wool“ eksudati, venske abnormalnosti i

intraretinalne mikrovaskularne abnormalnosti (IRMA) – (eng. *Intraretinal microvascular abnormality*) (195). Prema izraženosti tih promjena NPDR se dijeli na četiri stupnja (Tablica 2.).

**Tablica 2.** Klasifikacija neproliferativne dijabetičke retinopatije prema ETDRS-u (Early Treatment Diabetic Retinopathy Study)

*I Blaga neproliferativna dijabetička retinopatija*

- prisutnost barem jedne mikroaneurizme ili pojedinačnih mikroaneurizmi i točkastih intraretinalnih krvarenja.

*II Umjereno teška neproliferativna dijabetička retinopatija*

- umjeren broj mikroaneurizmi i intraretinalnih krvarenja u najmanje jednom, ali manje od četiri kvadranta, uz prisutnost pojedinih mekih eksudata, venskih i intraretinalnih mikrovaskularnih abnormalnosti. Rizik razvoja tog stupnja u PDR tijekom 5 godina je 33%.

*III Teška neproliferativna dijabetička retinopatija*

- prisutnost jedne od promjena: 1. izražena intraretinalna krvarenja i mikroaneurizme u sva četiri kvadranta, 2. venske abnormalnosti u dva ili više kvadranta ili 3. IRMA u najmanje jednom kvadrantu. Rizik razvoja u PDR tijekom 5 godina je 60%.

*IV Vrlo teška neproliferativna dijabetička retinopatija*

- prisutnost dvije ili više promjena teške neproliferativne dijabetičke retinopatije, ali bez elemenata proliferativne bolesti; 75% očiju s tim stupnjem retinopatije tijekom jedne godine razvije PDR.

#### 2.4.2.2. Proliferativna dijabetička retinopatija (PDR)

PDR je kasni stadij bolesti u kojem zbog uznapredovale ishemije mrežničkog tkiva dolazi do razvoja novih krvnih žila na površini mrežnice i optičkom disku. Daljnjom progresijom stvaraju se fibrovaskularne membrane s tendencijom širenja prema staklovini.

Nove krvne žile ili neovaskularizacije u području optičkog diska (engl. *new vessels on the disc, NVD*) i na ostalim dijelovima mrežnice (engl. *new vessels elsewhere, NVE*) izgledaju poput nježnih gusto razgranatih grančica. Neovaskularizacije u svom razvojnem ciklusu prolaze tri faze: rast, fibrozu i regresiju. U početku se pojavljuju nježne nove krvne žile s minimalno vezivnog tkiva. Tijekom sazrijevanja novostvorene žile postupno se uvećavaju i granaju, a vezivo koje ih obavija umnaža se stvarajući pritom tzv. fibrovaskularne membrane, koje se najčešće šire uz površinu mrežnice ili izdižu u staklovinu. S vremenom se nove krvne žile povlače, a iza njih ostaju slabo vaskularizirane, ali vrlo čvrste vezivne membrane (195). Prema prisutnosti i uznapređovalosti tih promjena PDR se dijeli na dva stupnja (Tablica 3.).

**Tablica 3.** Klasifikacija proliferativne dijabetičke retinopatije prema ETDRS-u (Early Treatment Diabetic Retinopathy Study)

---

*I Rana proliferativna dijabetička retinopatija*

- **prisutnost proliferativnih promjena manjih od rizičnih**

*II Visokorizična proliferativna dijabetička retinopatija*

- **prisutnost jedne od lezija:**

**NVD  $\geq$  1/3 - 1/2 površine optičkog diska**

**NVD praćena krvarenjem u staklovinu i/ili preretinalnim krvarenjem**

**NVE  $\geq$  1/2 površine optičkog diska praćena krvarenjem u staklovinu i/ili preretinalnim krvarenjem**

### 2.4.3. ANATOMIJA OKA

#### 2.4.3.1. Mrežnica

Mrežnica (*lat. retina*) je fotorepcijski dio oka i neposredni je izdanak središnjeg živčanog sustava. Funkcionalno, mrežnica je izgrađena iz triju temeljnih staničnih slojeva; sloj fotoreceptora, sloj bipolarnih i sloj ganglijskih stanica i dvije sinaptičke zone između njih: vanjski i unutarnji pleksiformni sloj. Temeljni stanični slojevi izravno su uključeni u prijenos vidnog impulsa; sloj fotoreceptora ili prvi neuron vidnog puta, bipolarne stanice ili drugi neuron vidnog puta i ganglijske stanice ili treći neuron vidnog puta. Dva preostala tipa staničnih slojeva su horizontalne i amakrine stanice koje služe kao interneuroni u lokalnim neuronskim krugovima mrežnice (196).

Mrežnica je metabolički vrlo aktivno neuralno tkivo s iznimno velikom potrošnjom kisika ( $6,5 \text{ cm}^3/\text{min} / 1\text{g tkiva}$ ) i ukupnim mrežničnim protokom krvi od  $44,0 \pm 13,33 \text{ }\mu\text{L}/\text{min}$ . Mrežnica ima vlastiti sustav krvnih žila sastavljenih uglavnom od ogranaka oftalmičke arterije i bogate kapilarne mreže u središnjem dijelu. Devet slojeva neuroretine Bruchova membrana dijeli od desetog sloja; retinalni pigmentni epitel (RPE). Vanjski slojevi mrežnice opskrbljuju se krvlju preko kapilarnog sloja žilnice (*lat. lamina choriocapillaris choroideae*). Unutarnji slojevi mrežnice opskrbljuju se preko mrežnične kapilarne mreže, sazdane od ogranaka središnje mrežnične arterije (*lat. arteria centralis retinae, ACR*). Mrežnična kapilarna mreža odgovorna je za prehranu drugog i trećeg neurona vidnog puta (196). Kapilarna mreža rjeđa je u perifernim dijelovima mrežnice, a najgušća u području žute pjege (*lat. macula lutea*). Centralni dio fovee promjera 300-500  $\mu\text{m}$  je bez kapilara. To je tzv. fovealna avaskularna zona (FAZ). Mrežnične kapilare malog su promjera od 3,5 do 6  $\mu\text{m}$ . Građene su od endotelnih stanica čvrsto povezanih okludentnim zonulama bazalnih membrana i pericita (196).

Dvije čvrste barijere dijele mrežnicu i unutarnji dio oka od krvi. To su unutarnja i vanjska krvnomrežnična barijera (*engl. blood - retinal barrier, BRB*). Endotelne stanice, okludentne zonule među endotelnim stanicama kapilara i ostalih krvnih žila mrežnice predstavljaju unutarnju, a retinalni pigmentni epitel (RPE) vanjsku krvnomrežničnu barijeru. Periciti svojim izdancima djelomično obuhvaćaju bazalnu membranu i dolaze u vezu s

endotelnim stanicama. U mrežnici je odnos endotelnih stanica i pericita 1:1. U fiziološkim uvjetima funkcionalno i strukturno intaktne endotelne stanice i periciti osiguravaju vaskularnu homeostazu (196).

#### 2.4.3.2. Staklasto tijelo

Staklasto tijelo (lat. *corpus vitreum*) je hidrofilni, transparentni gel, koji ispunjava vitrealnu šupljinu, volumena 4 ml. Od mrežnice ga dijeli hijaloidna membrana građena od kondenziranih kolagenih fibrila. Taj rubni dio staklastog tijela naziva se korteks. Nukleus ili korpus staklastog tijela sastoji se 99% od vode, a ostatak je mješavina kolagenih vlakana proteina vitreina, hijaluronske kiseline, hijalocita (mezenhimalne stanice), anorganskih soli i lipida. U vrlo siromašnom proteinskom sastavu prevladavaju sa 70% albumini. Proteini se mogu akumulirati u staklastom tijelu, lokalnim izlučivanjem (npr. glikoprotein), filtracijom iz krvi (npr. albumini) ili difuzijom iz okolnih tkiva. Zbog izravnog kontakta staklastog tijela i mrežnice, fiziološka i patološka stanja mrežnice utječu na koncentraciju proteina i biokemijski sastav staklastog tijela, pri čemu se hijaloideja ponaša kao difuzijska membrana. Metabolička funkcija staklovine temelji se na difuzijskoj izmjeni tvari, te služi kao depo iz kojeg retina dobiva glukozu i fosfor, a od nje dobiva CO<sub>2</sub> i mliječnu kiselinu. Različite vitreoretinalne bolesti izazivaju promjene u cjelokupnom sastavu proteina unutar staklastog tijela, osobito kad je krvnomrežnična barijera poremećena, pa je tako u DR izmjerena povišena koncentracija oksidiranih proteina (197).

Produkti uznapredovale oksidacije proteina (AOPP) - (*engl. Advanced oxidation protein products*) naziv je za derivate oksidiranih proteina, najviše albumina, i sve se češće opisuje kao novi marker oksidativnih oštećenja (198). Glikooksidacijski procesi, neuravnotežen odnos oksidansa i antioksidansa te prisutnost konstantne upale, npr. u dijabetesu, rezultiraju izraženim oksidativnim stresom i povećanim stvaranjem AOPP molekula. Ove molekule sudjeluju u daljnjoj propagaciji metaboličkih poremećaja u oku kojima potiče napredovanje mikrovaskularnih komplikacija (199).



#### 2.4.4. PATOFIZIOLOGIJA RAZVOJA DIJABETIČKE RETINOPATIJE

Kronična hiperglikemija dovodi do ireverzibilnih, okultnih promjena staničnog metabolizma, koje su prekursori morfoloških oštećenja, prvenstveno na mikrovaskularnoj razini koje se mogu klinički detektirati i vidjeti, a koje dovode do oštećenja neurosenzorne retine. Klasični, godinama poznati patofiziološki proces dijabetičke retinopatije započinje na stijenci krvnih žila retine. Stjenka je normalno građena od vezivne bazalne membrane, koja je s unutarnje strane obložena endotelnim stanicama, a s vanjske potpornim glatkim mišićnim stanicama, pericitima. Dijabetičku retinopatiju karakterizira gubitak pericita nakon čega slijedi porast propusnosti krvnih žila i progresivna vaskularna okluzija (200).

Gubitak pericita, kao inicijalni okidač mikrovaskularnih promjena nije klinički uočljiv ni detekabilan, ali ga slijedi reparatorna proliferacija endotelnih stanica, koje nekontrolirano bujaju prema lumenu krvne žile, što nerijetko dovodi do vazookluzivnih promjena u terminalnim, kapilarnim elementima vaskularnog sustava. Ove zone kapilarnih okluzija se mogu indirektno detektirati snimkama fluoresceinske angiografije, a klinički se mogu vidjeti direktne posljedice kapilarnih okluzija, a to je ekstravazacija u vidu retinalnih krvarenja i pojave tvrdih lipidnih eksudata- lipoproteini iz plazme. Klinički se također mogu vidjeti i mikroaneurizme što poput malih vrećica „pupaju“ na oslabljenoj i promijenjenoj stijenci kapilara koje još nisu okludirane. Zone kapilarnih okluzija, ili zone nonperfuzije u korespondentnim područjima retine induciraju stanje kronične hipoksije, koja može dovesti do edema retinalnih aksona, koji se također klinički uočavaju kao bjeličasti čuperci unutar slojeva retine, a zovu se meki ili „cotton wool“ eksudati (200).

Na rubovima hipoksičnih zona potaknuta je vazodilatacija vaskularnih elemenata, koji nadalje urastaju u zone bez perfuzije stvarajući intraretinalne mikrovaskularne abnormalnosti (IRMA-e), uz prisutnost venskih dilatacija i abnormalnosti. Takve su promjene prekursor pokretanja proliferativne dijabetičke retinopatije, a potpomognute su oslobađanjem različitih faktora rasta i proliferacije koji se generiraju u izmijenjenom hiperglikemičnom i hipoksičnom staničnom metabolizmu (200). Endotelne stanice i bazalna membrana mrežničnih venula i arteriola na svojoj površini posjeduju mnogo receptora visokog afiniteta za pojedine faktore rasta (VEGF, FGF, TGF- $\beta$ , IGF-1, PDGF) i citokine (IL-1, IL-6, IL-8), što u hipoksičnim uvjetima dovodi do proliferacije endotelnih stanica i stvaranja novih krvnih žila (201,202). Nove krvne žile ili neovaskularizacije prati i proliferacija vezivnog tkiva,

također potaknuta djelovanjem faktora rasta. Formiranje ovakvih fibrovaskularnih membrana, s izraženim kontrakcijskim i trakcijskim učinkom na retinu tipično je obilježje proliferativnog oblika dijabetičke retinopatije. Fibrovaskularne membrane osim po retini mogu proliferirati u staklasto tijelo što dovodi do povlačenja u tkivima i trakcijske ablacije mrežnice, jedne od najtežih i krajnjih posljedica proliferativne dijabetičke retinopatije (200, 202).

Brzina razvoja i progresija rasta novih krvnih žila razlikuje se među bolesnicima. U nekih se tijekom samo nekoliko tjedana razvijaju intenzivne mreže novostvorenih kapilara potpomognutih proliferacijom veziva, dok u drugih rastu vrlo sporo i godinama ne napreduju. Zbog ovih različitosti danas se sve više govori o tri različita fenotipa pojavnosti dijabetičke retinopatije (203).

Mikroangiopatija dovodi i do poremećaja u propusnosti krvnomrežnične barijere (BRB), koja ima važnu ulogu u održavanju homeostaze retinalnog miljea. Krvnomrežnična barijera sastoji se od dvaju dijelova, vanjskog i unutarnjeg. Vanjski dio barijere čine stanice retinalnog pigmentnog epitela (RPE) čvrsto povezane okludentnim zonulama (TJ) - (*eng. tight junction*). RPE barijera, propušta proteine malih molekularnih masa, a u patološkim uvjetima postaje propusnija i za veće molekule te za upalne stanice. Stanice RPE bogate su mitohondrijima, što upućuje na njihovu ulogu u aktivnom transportu. Unutarnji dio krvnomrežnične barijere čine endotelne stanice međusobno čvrsto vezane u retinalnim kapilarama. Astrociti, Müllerove stanice i periciti pridonose pravilnom funkcioniranju unutarnjeg dijela krvnomrežnične barijere. Poremećajem unutarnje i vanjske krvnomrežnične barijere u uvjetima hiperglikemije i oksidativnog stresa dolazi do propuštanja tekućine i sastojaka plazme u okolnu mrežnicu (204). Poremećaj propusnosti krvnomrežničnih barijera objašnjava se slabljenjem i otvaranjem okludentnih zonula (TJ) koje se nalaze između endotelnih stanica retinalnih kapilara i stanica RPE, te abnormalnim propuštanjem zbog pojačanog transporta staničnih vezikula u endotelnim stanicama. Zbog abnormalne propusnosti obaju dijelova BRB dolazi do ekscesnog nakupljanja tekućine i proteina plazme unutar slojeva mrežnice, što nazivamo edemom (205).

#### 2.4.5. NOVE SPOZNAJE O PATOFIZIOLOGIJI DR

Mikroangiopatija je klasični zaštitni znak dijabetičke retinopatije, za koji se godinama smatralo kako je začetnik i pokretač svih ostalih događanja u lancu retinalnog propadanja. Novija istraživanja pokazuju da pored angiopatije u retini postoje paralelna zbivanja u domeni neurodegeneracije, za koja postoje i pokazatelji kako možda i prethode vaskularnim promjenama i uistinu predstavljaju početak dijabetičke retinopatije (206, 207).

Propadanje astrocita i Müllerovih stanica, nazvano reaktivna gliozna, koje predstavljaju vitalnu potporu neuronima započinje proces neuralne apoptoze prvenstveno u sloju retinalnih ganglijskih stanica (RGC), što je pokazano optičkom koherentnom tomografijom (OCT) (205-208), ali i snimanjem ERG-a i mERG-a (209-211). Ovo je uočeno kod dijabetičara i do pet godina prije nego što su se poznatim metodama mogli pokazati elementi angiopatije ili drugi znaci DR. Sprega u radu neurona i vaskularnog sustava retine naziva se neurovaskularna interakcija koja na lučenje vazoaktivnih prostanoida glijalnih stanica kod pojačane neuralne aktivnosti dovodi do vazodilatacije. Testovi s bljeskalicom jasno su pokazali da kod dijabetičara u vrlo ranoj fazi šećerne bolesti, prije promjena u ERG-u izostaje ili je oslabljena ova neurovaskularna interakcija koja je fiziološki zadužena za regulaciju oksigenacije živčanih stanica (212,213).

Ovi očiti pokazatelji neurodegeneracije, u dijabetičara s urednim retinalnim nalazom upućuju kako dijabetička retinopatija istinski započinje na neuralnoj razini, puno ranije nego što je to prihvaćeno standardnim modelom vakulopatije, te se posljednjih nekoliko godina intenzivno istražuju medijatori retinalne neurodegeneracije u DR.

Kod dijabetičara dolazi do prekomjernog ekstracelularnog nakupljanja glutamata, koji je glavni ekscitacijski neurotransmiter, uslijed čega dolazi do nekontroliranog intracelularnog odgovora kalcija i smrti neuralne stanice. Čitav je slijed nazvan „ekscitotoksičnost“, a prethodi mu insuficijencija neutralizacije glutamata u Müllerovim stanicama u dijabetičkoj retini (214-216). Smatra se da je ova insuficijencija fiziološkog metabolizma u Müllerovim stanicama uvelike potpomognuta oksidativnim stresom i njegovim utjecajem na mitohondrijsku aktivnost u stanicama (217). Osim glutamatne toksičnosti, tu se spominje i ekscitotoksično nakupljanje heksozamina, tumor-nekrotičnog čimbenika-  $\alpha$  i moment gubitka inzulinske trofičke potpore.

Također je u retini dijabetičara nađena neravnoteža sa znatno umanjenim stvaranjem nekolicine neuroprotektivnih čimbenika, što očito doprinosi neurodegeneraciji. Čimbenik pigmentnog epitela RPE (PEDF) – (*eng. pigment epithelial-derived factor*), koji proizvode stanice RPE djeluje antiangiogeno, umanjuje efekte oksidativnog stresa i ekscitotoksičnosti glutamata (218). Somatostatin (SST), je također proizvod stanica RPE, a djelovanje mu je slično PEDF-u, te je značajno snižene produkcije već u početku šećerne bolesti (219). Kortistatin (CST) je neuropeptid strukturno i funkcionalno sličan somatostatinu (220). Intersticijski retinol vežući protein (IRBP) - (*eng. interstitial retinol-binding protein*) zadužen je za transport masnih kiselina i održavanje fotoreceptora, a reduciran je u vrlo početnim fazama DR (221, 222). Nasuprot sniženoj produkciji neuroprotektivnih čimbenika, stoji lagano povećano stvaranje VEGF-a i eritropoetina, te IGF-1 u vrlo ranim fazama DR, prije dokazive ishemije retine i smatra se da u ovoj fazi bolesti imaju zaštitnu ulogu u održavanju integriteta endotelnih stanica vaskularija (223-225). Osim ukupno stvorene količine pojedinih čimbenika rasta i neuroprotekcije navodi se i važnost ravnoteže u njihovim međusobnim omjerima ali se navodi i važnost njihove moguće kvalitativne alteracije u uvjetima hipoglikemije i oksidativnog stresa (226).

Nadalje je uočeno kako je prisutnost subkliničke inflamatorne komponente također značajna u pokretanju mehanizma neurodegeneracije. Očituje se naročito u Müllerovim stanicama, koje u uvjetima inflamacije i hipoglikemije pokazuju znakove usporene produkcije citokina što je uključeno u proces ekscitotoksičnosti (227).

### **3. MATERIJALI I METODE**

#### **3.1. ETIČKA NAČELA**

Ovo istraživanje odobrilo je Etičko povjerenstvo Kliničke bolnice „Sveti Duh“ 21. lipnja 2012. Istraživanje je provedeno u Klinici za očne bolesti „Sveti Duh“ u skladu sa svim propisanim i primjenjivim smjernicama. Cilj smjernica je osigurati pravilnu provedbu istraživanja i sigurnost osoba koje su sudjelovale u ovom znanstvenom istraživanju uključujući Osnove dobre kliničke prakse, Helsinšku deklaraciju, Zakon o zdravstvenoj zaštiti

Republike Hrvatske (NN 121/03) i Zakon o pravima pacijenata Republike Hrvatske (NN 169/04).

Svaki je ispitanik bio detaljno informiran o planu i svrsi istraživanja, putem usmenog objašnjenja i pisanog materijala koji je prethodno dobio na uvid te je svojim potpisom potvrdio pristanak na sudjelovanje u istraživanju.

### **3.2. EKSPERIMENTALNE SKUPINE I UZORCI**

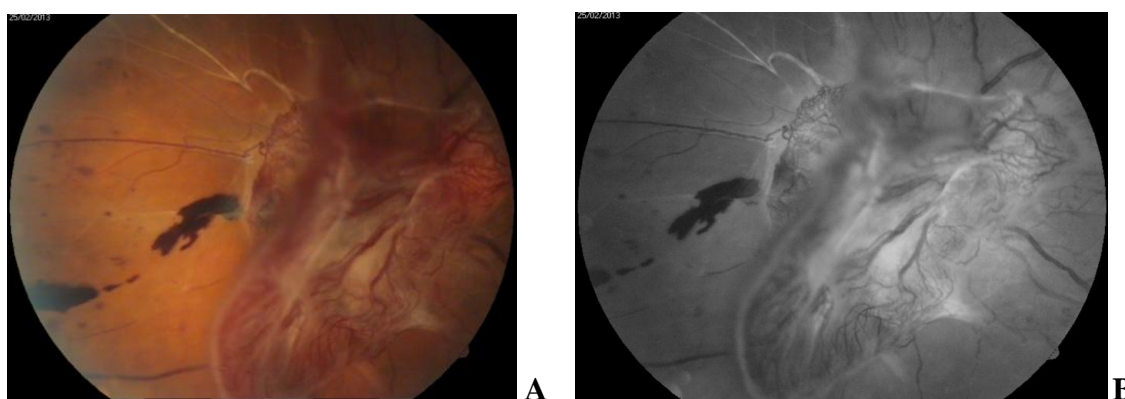
U istraživanje je bila uključena 81 osoba; 52 muškarca i 29 žena. Za ovo istraživanje formirane su ispitivana skupina dijabetičara te kontrolna skupina. Ispitivana skupina imala je 32 ispitanika a činili su je dijabetičari s proliferativnom dijabetičkom retinopatijom (**PDR**) i dijabetesom tipa 2. Kontrolna skupina (**K**) imala je 49 ispitanika koji su bili oftalmološki bolesnici ali nisu imali metaboličke bolesti. Žene su u prosjeku bile starije od muškaraca, a kontrolna skupina bila je nešto starija od PDR skupine.

Mjerena su tri parametra unutar dvaju medija: seruma i vitreusa istih ispitanika. Kao pokazatelji oksidativnog stresa u vitreusu i serumu obiju grupa mjereni su produkti uznapredovale oksidacije proteina (AOPP) - (engl. *Advanced oxidation protein products*) i lipidna peroksidacija (LPO) - (eng. *Lipide peroxidation*), te ključna varijabla koja predstavlja primarni objekt istraživanja, a to je hormon rasta (eng. Growth hormone – **GH**).

Obje grupe bolesnika su u sklopu standardne terapijske procedure tretirane oftalmološkim, vitreoretinalnim kirurškim zahvatom pars plana vitrektomija (PPV), što nam je omogućilo da dođemo do vitrealnih uzoraka i da pri tome ne prekoračimo deklaracije i zakone o pravima pacijenata kao i pravila dobre kliničke prakse.

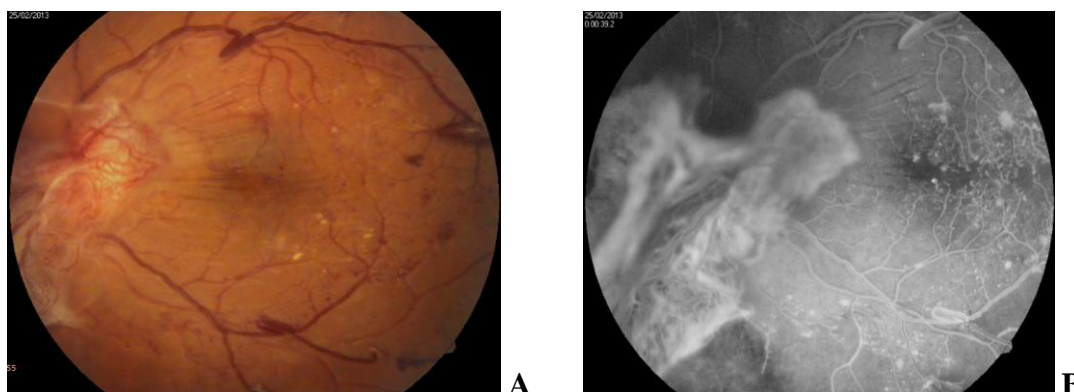
Unutar PDR grupe operacija PPV bila je indicirana zbog proliferativne vitreoretinopatije (PVR) obilježene aktivnim neovaskularizacijama i prisutnošću traksijskih fibrovaskularnih tkivnih proliferacija (Slika 1, 2). Kontrolna grupa u kojoj su se nalazili nedijabetičari vitrektomirana je zbog različitih vitreoretinalnih patoloških stanja u kojima nisu bile prisutne neovaskularizacija, inflamatorna aktivnost, ili vazookluzivni incident. Konkretno u kontrolnoj grupi bile su zastupljene regmatogena retinalna ablacija (N = 19);(Slika 3), epimakularna membrana (N = 20);(Slika 4), makularna ruptura (N = 8);(Slika 5, 6) i luksacija

leće u vitreus (N = 2);(Slika 7). Kriterij za isključenje bolesnika iz istraživanja za obje grupe (PDR i K), bila je pozitivna anamneza intraokularnog krvarenja ili upalnog stanja, kao i ranije operacije oka ili učinjene retinalne fotokoagulacije. Također smo smatrali neprikladnima za ovo istraživanje sve bolesnike koji su prethodno tretirani intravitrealnim injekcijama kortikosteroida ili anti VEGF lijekova, bolesnike koji uzimaju sistemske kortikosteroidne ili citostatsku terapiju, te bolesnike sa slabo reguliranim ili dekompenziranom kardijalnom statusom i trudnice.



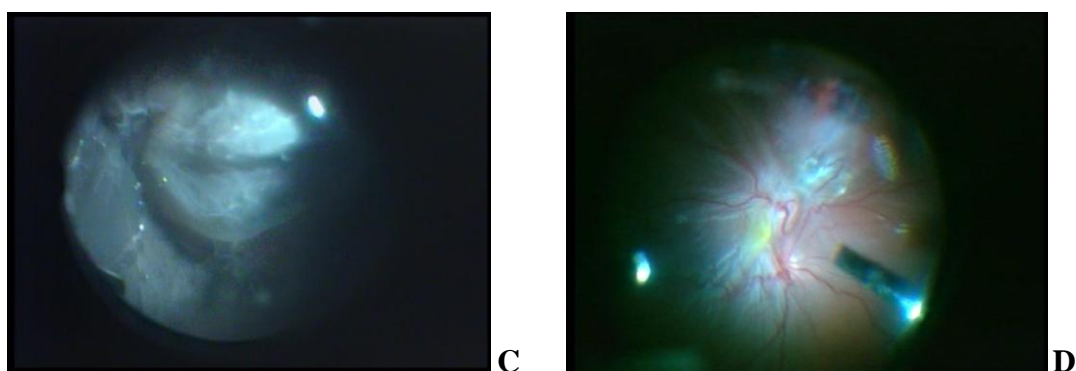
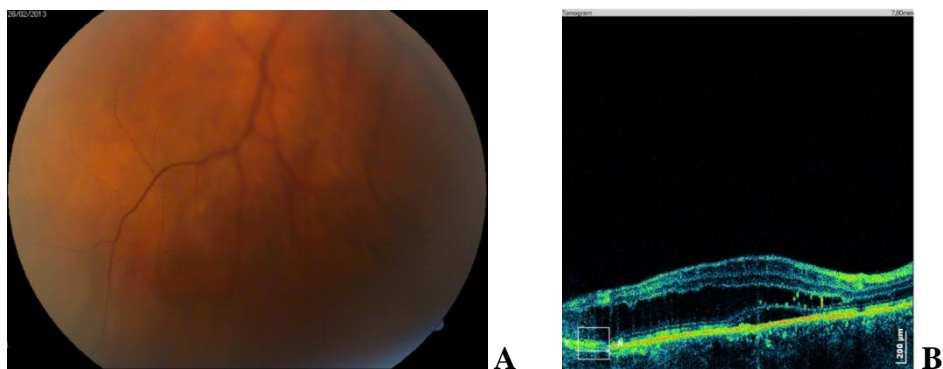
**Slika 1.** Proliferativna dijabetička retinopatija s traksijskom ablacijom, fibrovaskularnom vitreoretinalnim proliferacijama, te pratećim vaskularnim abnormalnostima. A-kolor fotografija; B-fluoresceinska angiografija.

Digitalna fundus kamera *Carl Zeiss*, arhiv KB Sv. Duh, Klinika za očne bolesti.



**Slika 2.** Proliferativna dijabetička retinopatija s traksijskim, fibrovaskularnim vitreoretinalnim proliferacijama, te pratećim vaskularnim abnormalnostima. A-kolor fotografija; B-fluoresceinska angiografija.

Digitalna fundus kamera *Carl Zeiss*, arhiv KB Sv. Duh, Klinika za očne bolesti.

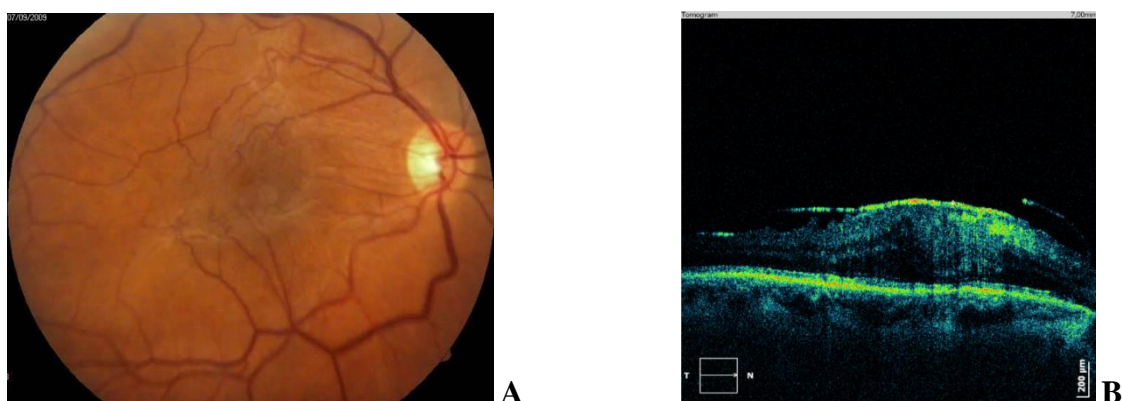


**Slika 3.** Ablacija retine. A-kolor fotografija. B-OCT snimak odignuća retine i akumulirane subretinalne tekućine. C i D kolor fotografije snimljene operacijskim mikroskopom.

Digitalna fundus kamera *Carl Zeiss*, arhiv KB Sv. Duh, Klinika za očne bolesti.

Optička koherenta tomografija *Copernicus Optopol*, arhiv KB Sv. Duh, Klinika za očne bolesti.

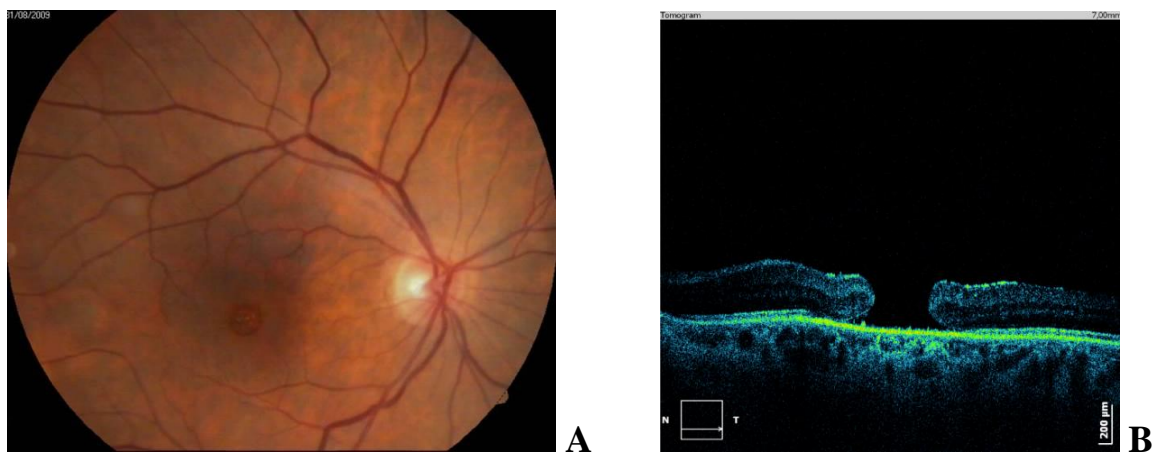Digitalna fundus kamera mikroskopa *Carl Zeiss-Lumera*, KB Sv. Duh, Klinika za očne bolesti.



**Slika 4.** Epimakularna membrana („Macular pucker“). A-kolor fotografija. B-OCT snimak pojačanog odjeka epiretinalne membrane te traksijski izravnate foveolarne depresije

Digitalna fundus kamera *Carl Zeiss*, arhiv KB Sv. Duh, Klinika za očne bolesti.

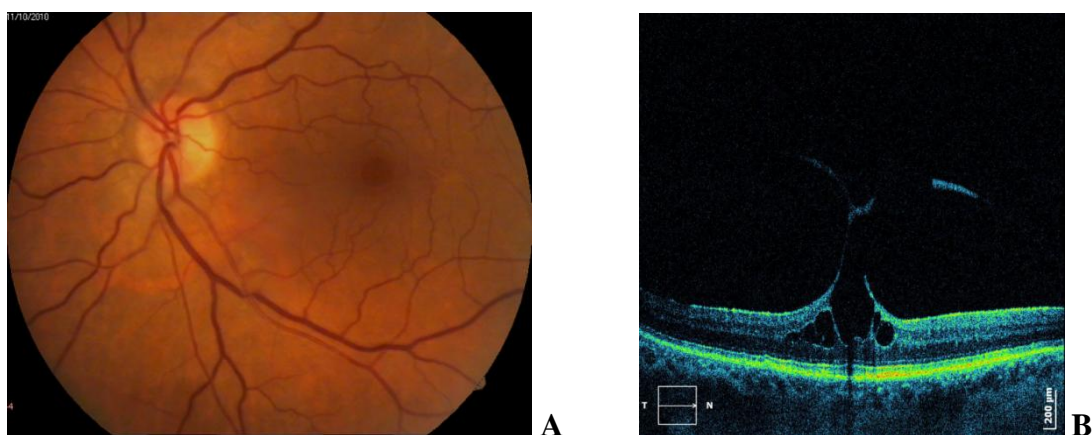
Optička koherenta tomografija *Copernicus Optopol*, arhiv KB Sv. Duh, Klinika za očne bolesti.



**Slika 5.** Ruptura makule. A-kolor fotografija. B-OCT snimak pojačanog odjeka epiretinalne membrane te traksijski razdvojenih rubova makularne rupture.

Digitalna fundus kamera *Carl Zeiss*, arhiv KB Sv. Duh, Klinika za očne bolesti.

Optička koherenta tomografija *Copernicus Optopol*, arhiv KB Sv. Duh, Klinika za očne bolesti.

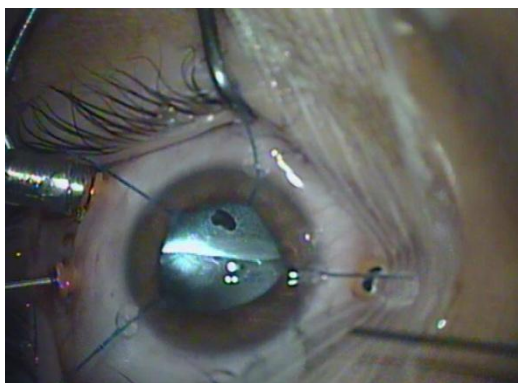


**Slika 6.** Vitreomakularna trakcija / epimakularna membrana. A-kolor fotografija. B- OCT prikaz traksijskog efekta epiretinalne membrane i vitreusa s raslojavanjem makule i otvaranjem makularne rupture.

Digitalna fundus kamera *Carl Zeiss*, arhiv KB Sv. Duh, Klinika za očne bolesti.

Optička koherenta tomografija *Copernicus Optopol*, arhiv KB Sv. Duh, Klinika za očne bolesti.





**Slika 7.** Potonula kristalina leća. Kolor fotografija snimljena operacijskim mikroskopom, prilikom uklanjanja potonule leće.

Digitalna fundus kamera mikroskopa *Carl Zeiss-Lumera*, KB Sv. Duh, Klinika za očne bolesti.

Radi postavljanja ispravne dijagnoze i donošenja adekvatne terapijske strategije svakom bolesniku učinjen je detaljan oftalmološki pregled sa svim osnovnim i dopunskim potrebnim dijagnostičkim pretragama.

#### **Oftalmološka obrada je uključivala:**

1. *Pregled vidne oštine:* centralna vidna oština ispitana je pomoću standardnih Snellenovih optotipa (brojevi i slova), a izražena decimalnim vrijednostima.

2. *Mjerenje intraokularnog tlaka:* nakon ukapavanja lokalnog anestetika i fluoresceina (0,5% fluorescein-Na) u oba oka, izmjeren je očni tlak Goldmann aplanacijskim tonometrom (Haag-Streit Tonometer AT900®).

3. *Pregled prednjeg segmenta oka:* obavljen je na biomikroskopu s procjepnom svjetiljkom (Haag-Streit: Slit Lamp BQ 900®).

4. *Binokularni pregled očne pozadine:* obavljen je nakon što su ukapane midrijatičke kapi (0,5% tropicamid i 5% phenylephrine), na istom biomikroskopu indirektnom oftalmoskopijom pomoću nekontaktnih i kontaktnih leća (VOLK Super Pupil XL®, VOLK SuperQuad 160®, VOLK EquatorPlus®)

5. *Slikanje očne pozadine oba oka:* na digitalnoj fundus kameri (Zeiss, VISUCAM<sup>lite</sup> Digital Camera).

6. *Fluoresceinska angiografija:* na digitalnoj fundus kameri (Zeiss, VISUCAM<sup>lite</sup> Digital Camera).

7. *Optička koherentna tomografija:* (OCT-Copernicus Optopol).

Pretrage snimanja retine (6 i 7) učinjene su kod ispitanika koji su imali indikaciju za ove dopunske pretrage, te kod onih koji su imali donekle prozirne optičke medije što je i osnovni tehnički preduvjet za ova snimanja.

Nakon što su utvrđeni relevantni anamnestički podatci i provedena detaljna oftalmološka obrada pomno su odabrani ispitanici u skladu s opisanom dizajnom istraživanja.

### 3.2.1. UZIMANJE UZORKA

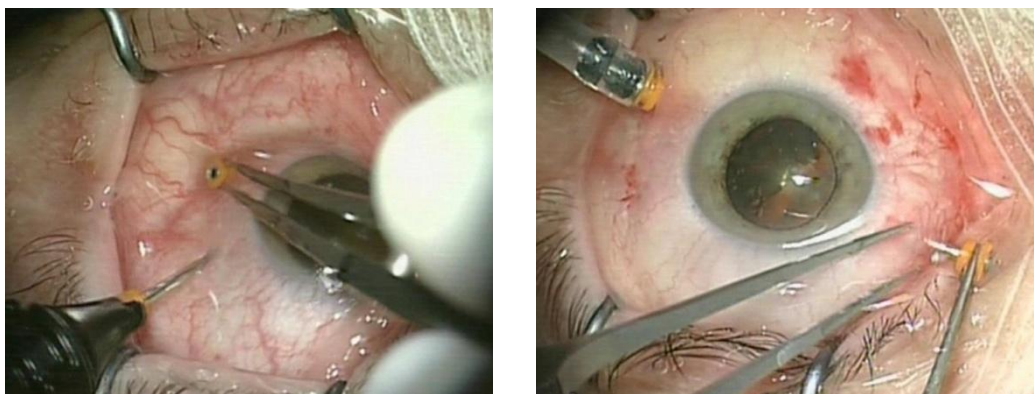
Uzorci staklovine (1,0-2,0 ml) dobiveni su tijekom operacijskog zahvata „pars plana vitrektomija“ u operacijskoj dvorani Klinike za očne bolesti KB „Sv. Duh“, standardnom aspiracijskom procedurom pomoću vitrektoma (aspiracijskog noža). Zahvat vitrektomije obavljao je isti vitreoretinalni kirurg koristeći se visoko specijaliziranim aparatom za vitreoretinalnu kirurgiju: „Constellation Vision System“ (Alcon, Forth Worth, Texas), (Slika 8). Tijekom postupka korišten je operacijski mikroskop „Lumera“ (Carl Zeiss), a bolesnici su bili u oćoj anesteziji.



**Slika 8.** Constellation Vision System“ (Alcon, Forth Worth, Texas), KB Sv. Duh, Klinika za očne bolesti.

Pars plana vitrektomija je kirurški zahvat, kojim se obavljaju operacije na retini i vitreusu. Pars plana je područje udaljeno 3-5 mm od limbusa rožnice i predstavlja krajnu periferiju retine, koja se nastavlja anteriorno u cilijarno tijelo, a posteriorno u retinu. Ovaj dio je strukturno (histološki) reduciran i funkcionalno inertan u usporedbi s preostalim retinom, te nema uloge u vidnoj funkciji. Kirurški ulazak u oko u ovoj zoni nosi najmanje rizika za oštećenje funkcionalno važnih struktura, te je i kirurška metoda dobila naziv prema anatomskoj poziciji.

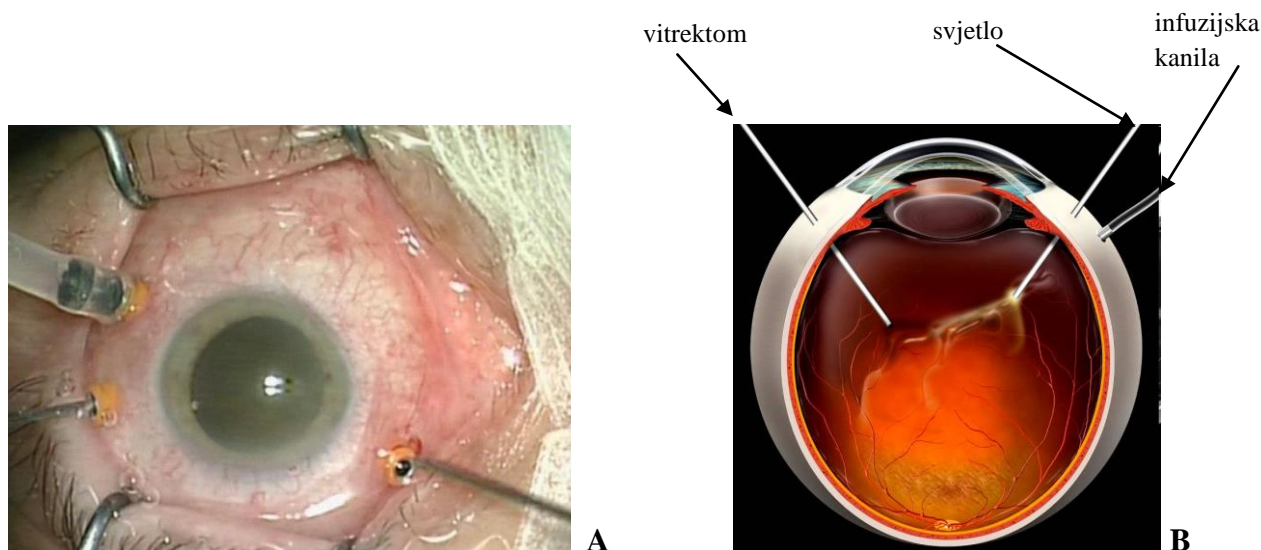
Kirurški se ulazi u oko na tri mjesta, koja su 3 do 5 mm udaljena od limbusa rožnice. Svaki ulaz predstavlja ubod kojim se u istoj projekciji kroz konjunktivu, skleru, žilnicu i mrežnicu otvara uski kanalić, u koji se u oko uvodi kratka metalna cjevčica-troakar (Slika 9).



**Slika 9.** Uvođenje troakara-metalnih cjevčica promjera 23G (0,64 mm). Kolor fotografije snimljene operacijskim mikroskopom.

Digitalna fundus kamera mikroskopa *Carl Zeiss-Lumera*, KB Sv. Duh, Klinika za očne bolesti.

Troakari mogu biti različitih promjera. Izbor promjera ovisi o očekivanoj složenosti operacije, a time i potrebi za nježnijim ili jačim instrumentima. Danas se koriste troakari promjera od 0,4 do 0,9 mm (27-20G/ gauge), a najčešće upotrebljavani, ili zlatni standard predstavljaju troakari te instrumenti od 0,64 mm ili 23G (gauge). Te metalne cjevčice služe kao uvodnici, jer se kroz njihov lumen u oko uvode instrumenti. Danas se koristi „3-port“ sistem, ili kirurgija s tri otvora/troakara. Prvi troakar, koji se u pravilu postavlja u donjem temporalnom kvadrantu stacionarne je namjene i kroz njega se u oko uvodi infuzijska kanila, a služi isključivo za nadomještanje volumena zbog sadržaja koji se uklanja iz oka. Kroz kanilu se u oko uvodi otopina BSS ili fiziološka otopina, a koncem operacije, ako postoji potreba postavljanja privremene ili trajne endotamponade uvode se zrak ili ekspanzivni plinovi, te silikonsko ulje. Druge dvije sklerotomije otvaraju se u gornjim kvadrantima na pozicijama 2 - 3 h, te 9 - 10 h i kroz njih se uvode troakari koji služe kao kirurški manipulativni otvori jer se kroz njih naizmjenice u oko uvode različiti instrumenti i hladno svjetlo, kojim se osvjetljava unutrašnjost oka za vrijeme operacije (Slika 10).



**Slika 10.** “3 port sistem vitrektomije“. A-Kolor fotografija snimljena operacijskim mikroskopom; tri troakara (dva manipulativna i jedan s infuzijskom kanilom). B-shematski prikaz 3 port sistema vitrektomije

Digitalna fundus kamera mikroskopa *Carl Zeiss-Lumera*, KB Sv. Duh, Klinika za očne bolesti.

Djelomično preuzeto s: <https://www.youtube.com/watch?v=XMJ8P3FC0BI>

Nakon postavljanja svih triju troakara i uvođenja infuzijske kanile, a prije bilo kakvih drugih manipulacija, osobito prije nego što se u okoпусти fiziološka otopina, uzimao se uzorak staklovine (1-2 ml), kako bi uzorak ostao intaktan, nerazrijeđen infuzijskom tekućinom. Radi nadoknade izgubljenog volumena zbog uzimanja 1-2 ml vitreusa u oko se kroz infuzijsku kanilu punio filtrirani zrak. Uzorak vitreusa je uziman na način kako se to standardno čini i za vrijeme kirurškog uklanjanja staklovine, pomoću vitrektoma, posebnog noža koji siječe i aspirira tkivo. Aspirirani materijal međutim nije odlazio u spremnik aparata, već je prikupljan u sterilnu špricu, kako bi se sačuvao. Nakon uzete potrebne količine uzorka, isti se materijal nastavljao standardno sakupljati u spremnik-kasetu aparata za otpadne tekućine, koji se kasnije uništava sukladno proceduri postupanja s biološkim otpadnim materijalima. Uzorak je iz sterilne šprice prebačen u sterilnu „Eppendorf“ epruvetu s poklopcem i poslan u laboratorij na daljnju obradu i pohranu.

U laboratoriju, u roku do sat vremena uzorci su centrifugirani ( $15000 \times g$  na  $4^{\circ}C$ , 10 min). Nakon centrifugiranja supernatanti staklastog tijela odvojeni su i pohranjeni u začepljene epruvete na  $-80^{\circ}C$  do trenutka analize.

Uzorci venske krvi u količini od 4 ml, prikupljeni su od istih ispitanika na dan operacije. Uzorci su jednokratno bili izvađeni uobičajenom metodom za laboratorijske pretrage u epruvete s „crvenim čepom“ i nakon pola sata centrifugirani (3500 okr/ 10 min). Nakon centrifugiranja odvojeni serum pohranjen je u začepljene epruvete na - 80°C do analize.

### **3.3. METODE ISTRAŽIVANJA I ISPITIVANI PARAMETRI**

#### **3.3.1. ODREĐIVANJE PRODUKATA UZNAPREDOVALE OKSIDACIJE PROTEINA**

Produkti uznapredovale oksidacije proteina (AOPP) - (engl. *Advanced oxidation protein products*) su proteini nastali tijekom oksidativnog stresa, kroz reakciju kloriranih oksidanata s proteinima plazme. Za analizu je korišten kvantitativni ELISA test OxiSelect™ AOPP Assay Kit (Cell Biolabs, Inc., SAD). Svi uzorci seruma i staklastog tijela su neposredno prije analize razrijeđeni otopinom za razrijeđivanje koja se nalazila u sklopu pribora s reagensom.

Od tako pripremljenih uzoraka pipetirano je 200 µL, seruma i staklastog tijela u jažice mikrotitarske ploče uz kontrole i standarde (kao kalibrator), koji su također prethodno pripremljeni prema uputama proizvođača testa. Prema protokolu koji se nalazio u sklopu pribora s reagensom, u sve jažice pipetirano je 10 µL inicijacijske otopine, zatim je sve zajedno lagano promiješano i inkubirano 5 minuta na rotacijskoj ploči. Nakon 5 minuta, dodano je u svaku jažicu 20 µL tzv. „stop otopine“ („Stop Solution“) te sve zajedno ponovno promiješano. Nakon miješanja odmah su očitane apsorbancije na 340 nm, na spektrofotometrijskom čitaču mikrotitarskih ploča, MRX (Dynex Technologies GmbH, Njemačka). Količina AOPP određena je na temelju dobivenih apsorbancija, iz kalibracijske krivulje koja je rađena na temelju koncentracija prethodno pripremljenog standarda i dobivenih pripadajućih apsorbancija.

### 3.3.2. ODREĐIVANJE LIPIDNE PEROKSIDACIJE

Lipidna peroksidacija (LPO) - (eng. *Lipide peroxidation*) složena je lančana reakcija razgradnje (oksidacije) višestruko nezasićenih masnih kiselina koje nalazimo u sastavu svih bioloških membrana koje su jako osjetljive na oksidativne učinke. Lipidna hidroperoksidaza kao produkt lipidne peroksidacije kvantitativni je pokazatelj oksidacijskih oštećenja u patofiziološkim poremećajima.

ELISA pribor s reagensima, Lipid Hydroperoxide Assay (Cayman Chemical Company, SAD) mjeri hidroperoksid izravno koristeći redoks reakcije s ionima željeza. Test se temeljio na kvantitativnoj ekstrakcijskoj metodi, kojom se u kloroformu izdvojila lipidna hidroperoksidaza. Takvim postupkom uklonile su se sve moguće interferencije uzrokovane vodikovim peroksidom ili endogenim ionima željeza u uzorku i omogućena je dostatna osjetljivost i pouzdanost testa za lipidnu peroksidaciju.

U sklopu ELISA pribora nisu se nalazile otopine kloroforma i metanola. Otopine kloroforma i metanola morale su se prije uporabe deoksigenirati puštanjem mjehurića nitrogena kroz otopine, 30 minuta. Potom je bilo potrebno ohladiti deoksigenirani kloroform na 0°C i spremiti na led za ekstrakciju uzorka. Za daljnju analizu bilo je potrebno pomiješati kloroform i metanol u omjeru 2:1.

Prije analize, reagensi su pripremljeni prema uputama proizvođača. Zamrznuti uzorci, odmrzavali su se stajanjem na sobnoj temperaturi, te po potrebi dodatno centrifugirali.

Za analizu je bilo potrebno 500  $\mu\text{L}$  uzorka (seruma i staklastog tijela u odvojenim staklenim epruvetama). U epruvete s uzorcima dodana je ista količina otopine „LPO Assay Extract R“ (pripremljene prema uputama proizvođača) i 1 ml hladne otopine kloroforma te zajedno promućkano. Mješavina je centrifugirana 1500 x g, 5 minuta na 0°C. Nakon centrifugiranja pokupljen je sloj kloroforma oko 700  $\mu\text{L}$  s dna epruvete, odvojen u drugu epruvetu i pohranjen na led. Sloj kloroforma zapravo je ekstrakt uzorka koji se dalje koristio kao uzorak u postupku testiranja.

#### Protokol testa

Pipetirano je 500  $\mu\text{L}$  ekstrakta kloroforma i uzorka u označene epruvete, potom u označene epruvete pipetirano je još 450  $\mu\text{L}$  mješavine kloroform-metanol. Kromogen je pripremljen miješanjem jednakih količina pripremljenih otopina proizvođača „FTS Reagent 1 i 2“, te promućkan, misleći pritom na potrebnu količinu mješavine, s obzirom na to da je po

testu (za kontrole, supstrat i uzorke) bilo potrebno 50  $\mu\text{L}$  mješavine dva reagensa (1 i 2) kromogena.

Pipetirano je u svaku epruvetu 50  $\mu\text{L}$  mješavine kromogena, pri čemu je došlo do pojave ljubičaste boje. Promućkan je sadržaj svake epruvete i začepljen aluminijskom folijom. Potom su ostavljene začepljene epruvete 5 minuta na sobnoj temperaturi. Nakon 5 minuta, mjerena je apsorbancija unutar svake epruvete na 500 nm koristeći se kivetom od 1 ml. Mješavina kloroform-metanola koristila se kao slijepa proba. Za mjerenje apsorbancije LPO rabio se spektrofotometar Spectro UVD-3500 (Labomed Inc, SAD).

Nakon mjerenja apsorbancija uzoraka i prethodno pripremljenih razrjeđenja standarda, izračunata je srednja vrijednost apsorbancija za sve standarde i uzorke, te su očitane vrijednosti s kalibracijske krivulje. Prema formuli koju je naveo proizvođač izračunali smo u svakom uzorku koncentraciju LPO u  $\mu\text{M}$ .

### 3.3.3. ODREĐIVANJE HORMONA RASTA

Svi uzorci seruma neposredno prije analize odmrznuti su stajanjem 30 minuta na sobnoj temperaturi te su promiješani. Analiza hormona rasta učinjena je na analizatoru Cobas e411 (Roche Diagnostics GmbH, Njemačka) metodom elektrokemiluminiscencije (ECLIA), sendvič metodom za kvantitativno određivanje hormona rasta. Uzorak, biotinom obilježeno specifično monoklonalno protutijelo na hormon rasta i poliklonalno specifično protutijelo na hormon rasta, obilježeno rutenijum kompleksom u prvoj inkubaciji stvaraju sendvič kompleks. U drugoj inkubaciji, dodatkom streptavidinom obloženih mikročestica, kompleks se veže za čvrstu fazu interakcijom biotina i streptavidina. U mjernoj jedinici mikročestice se magnetski vežu za površinu elektrode. Nevezane tvari se ispiru, a kontrolirani napon na elektrodama uzrokuje kemiluminiscenciju rutenij kompleksa i emitiranje svjetlosnog signala koji se mjeri fotomultiplikatorom. Količinu hormona rasta analizator računa iz kalibracijske krivulje koja je rađena na temelju koncentracija prethodno pripremljene kalibracijske plazme i dobivenih pripadajućih emitiranja svjetlosti. Korišteni reagens, kontrole i kalibratori su od istog proizvođača kao i analizator.



### 3.4. STATISTIČKA OBRADA

Statistička obrada podataka provedena je u programskom paketu Statistica, verzija 12 (StatSoft, Inc., 2014, [www.statsoft.com](http://www.statsoft.com)). Analizirane su dvije skupine ispitanika – ispitanici s dijabetičkom retinopatijom i kontrolna skupina ispitanika. Vrijednosti kategorijskih varijabli mjerenih nominalnom ljestvicom prikazane su kontingencijskim tablicama, a razlike među skupinama ispitane su hi-kvadrat testom. Kod kontinuiranih varijabli prvo je ispitana normalnost razdiobe pomoću Kolmogorov-Smirnovljevog testa. S obzirom da su vrijednosti svih promatranih varijabli značajno odstupale od normalne razdiobe, razlike među skupinama ispitivane su odgovarajućim neparametrijskim testom tj. Mann-Whitneyevim U testom. Korelacija među varijablama ispitivana je pomoću Spearmanove korelacije. U slučajevima gdje je mogla biti pretpostavljena kauzalnost povezanosti među varijablama korištena je metoda jednostavne linearne regresije. Granica statističke značajnosti ( $\alpha$ ) postavljena je na 0,05.

## 4. REZULTATI ISTRAŽIVANJA

### 4.1. DEMOGRAFSKI PARAMETRI

U istraživanje je uključen ukupno 81 ispitanik, a podijeljeni su u dvije skupine. Skupinu dijabetičara s proliferativnom dijabetičkom retinopatijom (PDR) i kontrolnu skupinu (K). Tablica 4 prikazuje raspodjelu ispitanika prema skupini i prema spolu. U istraživanje je bilo uključeno 32 dijabetičara i 49 ispitanika u kontrolnoj skupini, a raspodjela po spolu bila je usporediva među skupinama ( $p=0,829$ ; hi-kvadrat test).

**Tablica 4.** Raspodjela ispitanika prema spolu u skupini s proliferativnom dijabetičkom retinopatijom (PDR) i kontrolnoj skupini (K).

Tablica 4 – Spol				
Skupina		m	ž	Ukupno
PDR	N	21	11	<b>32</b>
	%	65,63%	34,38%	100,00%
K	N	31	18	<b>49</b>
	%	63,27%	36,73%	100,00%
<b>Ukupno</b>		<b>52</b>	<b>29</b>	<b>81</b>

N = ispitanika; m = muškarci; ž = žene.

Skupina dijabetičara s proliferativnom dijabetičkom retinopatijom i prosječnom dobi od 61,3 bila je statistički značajno mlađa ( $p=0,001$ ; Mann-Whitneyev U test) u usporedbi s prosječnom dobi od 69,4 godine u kontrolnoj skupini.

Žene su u obje skupine također u prosjeku bile starije od muškaraca (srednja doba 68,1 godina u žena u usporedbi s 65,1 godina u muškaraca), ali ta razlika nije bila statistički značajna ( $p=0,272$ , Mann-Whitneyev U test), (tablica 5).

**Tablica 5.** Raspodjela ispitanika prema dobi u skupini s proliferativnom dijabetičkom retinopatijom (PDR) i kontrolnoj skupini (K).

Tablica 5 – Dob										
	M	-95% IP	+95% IP	N	SD	Min	Maks	DK	Medijan	GK
<b>PDR</b>	61,3*	56,9	65,7	32	12,2	28,0	81,0	56,0	63,5	67,5
<b>K</b>	69,4	66,0	72,7	49	11,6	32,0	85,0	66,0	72,0	76,0

M = srednja vrijednost; N = broj ispitanika; Min/Maks = najniža i najviša izmjerena vrijednost; SD = standardna devijacija; -95%/+95% IP = intervali pouzdanosti; DK = donji kvartil; GK = gornji kvartil.

\*PDR skupina bila je statistički značajno mlađa u odnosu na K skupinu ( $p=0,001$ ; Mann-Whitneyev U test).

## 4.2. REZULTATI ANALIZE UZORAKA

### 4.2.1. PRODUKTI UZNAPREDOVALE OKSIDACIJE PROTEINA

Vrijednosti AOPP u serumu i vitreusu, u ispitivanim skupinama prikazane su u tablici 6. Serumske vrijednosti ovog parametra su statistički značajno više u odnosu na vrijednosti u vitreusu i u dijabetičara i u kontrolnoj skupini ( $p<0,001$  za obje skupine; Wicoxonov test).

Serumske razine AOPP pokazale su statistički značajno više vrijednosti u PDR skupini u odnosu na serumske vrijednosti u skupini K ( $p=0,005$ ). Vrijednosti u vitreusu nisu se značajnije razlikovale, ( $p=0,179$ ; Mann-Whitneyev U test).

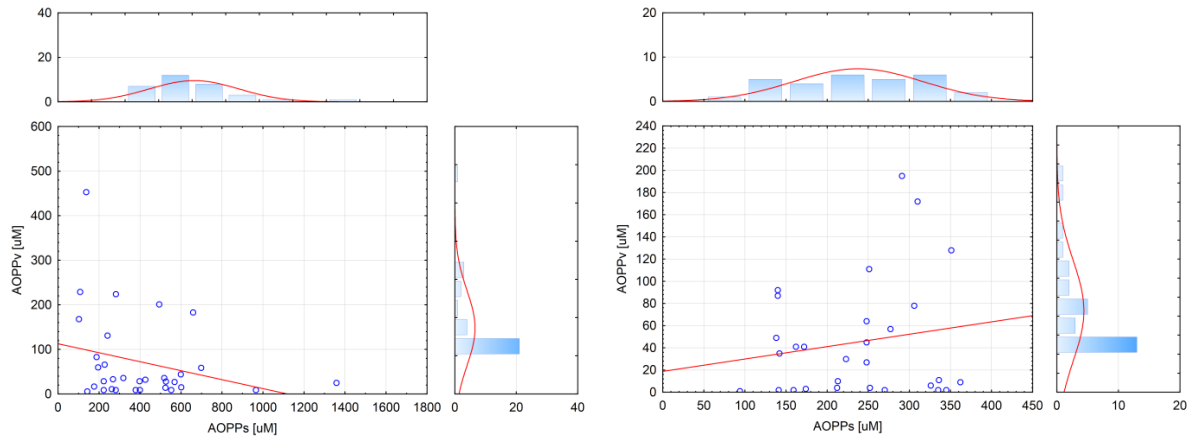
**Tablica 6.** Vrijednosti Advanced oxidation protein products -AOPP ( $\mu\text{M}$ ) u serumu i vitreusu, u skupini s proliferativnom dijabetičkom retinopatijom (PDR) i kontrolnoj skupini (K).

Tablica 6 – AOPP [ $\mu\text{M}$ ]										
SERUM										
	M	-95% IP	+95% IP	N	SD	Min	Maks	DK	Medijan	GK
<b>PDR</b>	407,4 <sup>a</sup>	311,0	503,7	32	267,2	102,0	1358	223,0	348,0	539,0
<b>K</b>	236,1 <sup>b</sup>	207,3	265,0	30	77,2	94,0	362	162,0	248,0	306,0
VITREUS										
<b>PDR</b>	71,66	36,61	106,7	32	97,21	6,00	453,0	12,50	30,50	74,50
<b>K</b>	45,17	25,14	65,2	29	52,66	1,00	195,0	4,00	30,00	64,00

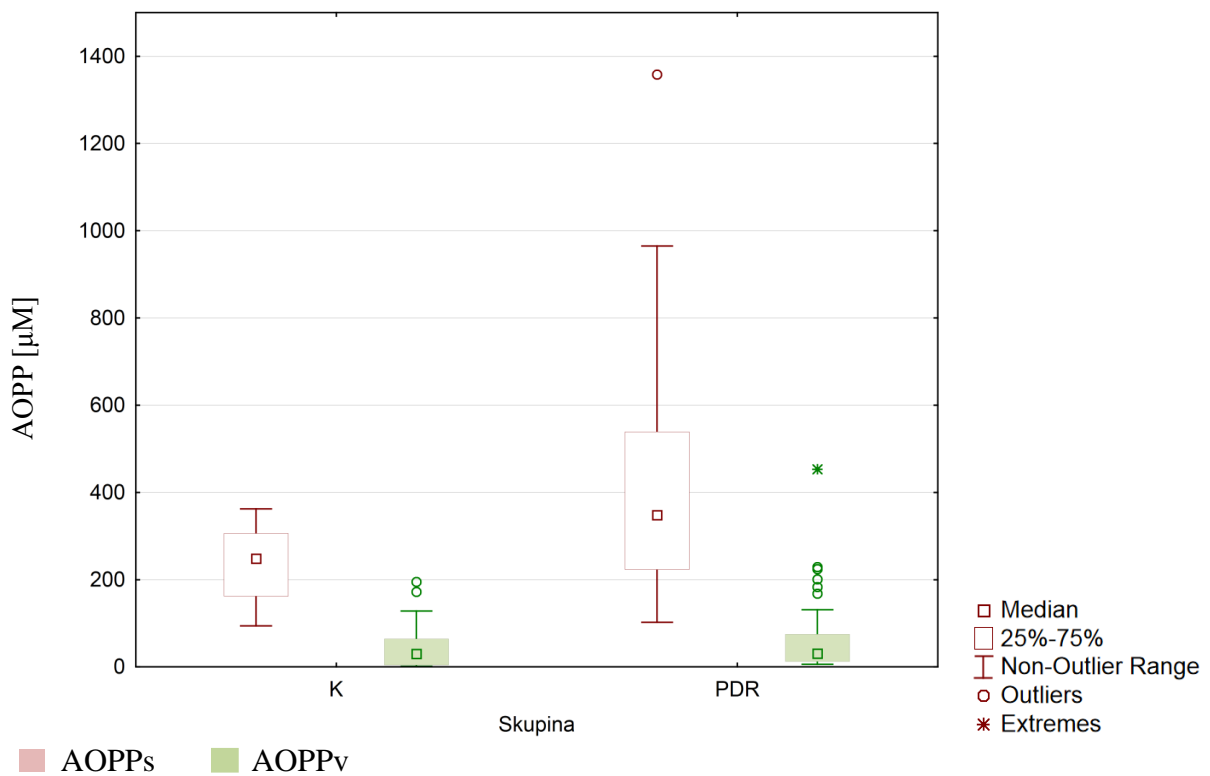
N = broj ispitanika; M = srednja vrijednost; SD = standardna devijacija; DK = donji kvartil; GK = gornji kvartil; Min/Maks = najniža i najviša izmjerena vrijednost; -95%/+95% IP = intervali pouzdanosti. Vrijednosti AOPP u serumu su statistički značajno više od vrijednosti u vitreusu i u dijabetičara i u kontrolnoj skupini ( $p < 0,001$  za obje skupine; Wicoxonov test). „a“ statistički značajno viša serumska vrijednost AOPP u odnosu na vrijednost u vitreusu u PDR skupini. „b“ statistički značajno viša serumska vrijednost AOPP u odnosu na vrijednost u vitreusu u K skupini.

Serumske razine AOPP pokazale su se statistički značajno različitima između PDR i K skupina ( $p = 0,005$ ; Mann-Whitneyev U test).

Korelacije između razina AOPP u serumu i razina AOPP u vitreusu nisu se pokazale statistički značajnima. Korelacije su imale različiti predznak i to  $r = 0,083$  i  $p = 0,669$  za kontrolnu skupinu odnosno  $r = -0,239$  i  $p = 0,187$  za skupinu PDR (Spearmanova korelacija u oba slučaja). (Slika 11).



**Slika 11.** Korelacija vrijednosti AOPP u serumu s vrijednostima AOPP u vitreusu. Prikazane su korelacije za ispitanike s dijabetičkom retinopatijom (lijevo) i za kontrolnu skupinu (desno).



**Slika 12.** Vrijednosti Advanced oxidation protein products -AOPP u serumu (AOPPs) i vitreusu (AOPPv). PDR = ispitanici s proliferativnom dijabetičkom retinopatijom; K = kontrolna skupina.

Tablica 7 prikazuje korelacije razina AOPP u serumu i vitreusu s dobi ispitanika, za obje skupine. Niti jedna od promatranih korelacija nije dosegla granicu statističke značajnosti.

Prema spolu, razlike također nisu bile statistički značajne niti u kontrolnoj skupini ( $p=0,341$  za serumske vrijednosti i  $p=0,773$  za vrijednosti u vitreusu), niti u skupini ispitanika s dijabetičkom retinopatijom ( $p=0,842$  za serumske vrijednosti i  $p=0,984$  za vrijednosti u vitreusu).

**Tablica 7.** Statistička značajnost ( $p$ ) i koeficijent korelacije ( $r$ ) AOPP-a ovisno o dobi u kontrolnoj skupini (K) i skupini s proliferativnom dijabetičkom retinopatijom (PDR).

Tablica 7 – Korelacija razina AOPP s dobi ispitanika						
SERUM				VITREUS		
Skupina	N	r	p	N	r	p
PDR	32	-0,163	0,374	32	0,047	0,797
K	30	0,053	0,782	47	0,101	0,500

N = broj ispitanika.

#### 4.2.2. LIPIDNA PEROKSIDACIJA

Vrijednosti parametra LPO u serumu i vitreusu (Tablica 8) nisu se statistički značajno razlikovale u kontrolnoj skupini ( $p=0,413$ ), dok su u dijabetičara vrijednosti u serumu bile statistički značajno više od vrijednosti u vitreusu ( $p<0,001$ ; Wilcoxonov test). (Tablica 9).

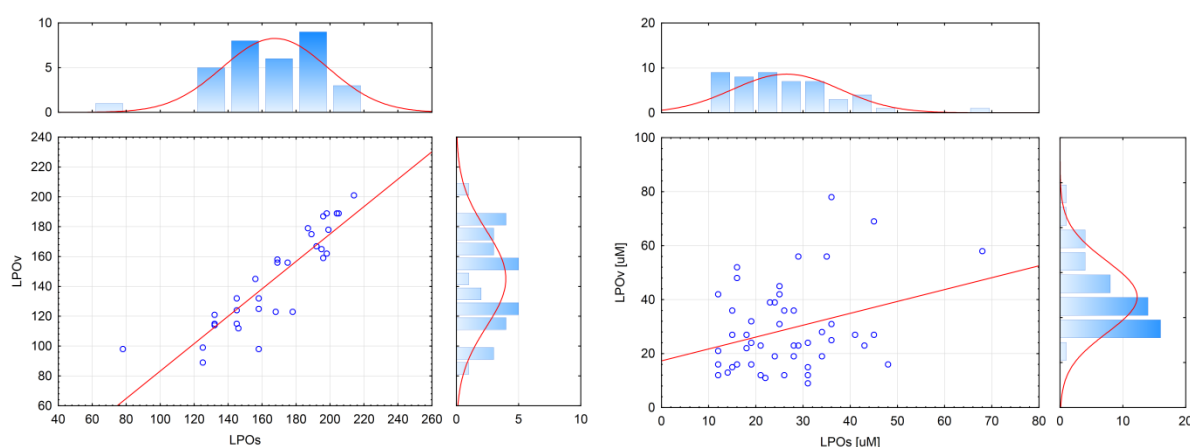
Razlike među skupinama bile su statistički značajne i u serumu i u vitreusu, sa statistički značajno nižim vrijednostima u kontrolnoj skupini ( $p<0,001$  Mann-Whitneyev U test).

**Tablica 8.** Vrijednosti LPO-a ( $\mu\text{M}$ ) u serumu i vitreusu, u skupini s proliferativnom dijabetičkom retinopatijom (PDR) i kontrolnoj skupini (K).

Tablica 8 – LPO [ $\mu\text{M}$ ]										
SERUM										
	M	-95% IP	+95% IP	N	SD	Min	Maks	DK	Medijan	GK
<b>PDR</b>	166,94 <sup>a/b</sup>	155,80	178,07	32	30,891	78,00	214,00	145,00	169,00	195,50
<b>K</b>	26,37	23,11	29,63	49	11,355	12,00	68,00	18,00	25,00	31,00
VITREUS										
<b>PDR</b>	144,72 <sup>b</sup>	133,14	156,30	32	32,126	89,00	201,00	118,00	150,50	171,00
<b>K</b>	28,92	24,34	33,50	49	15,935	9,00	78,00	16,00	24,00	36,00

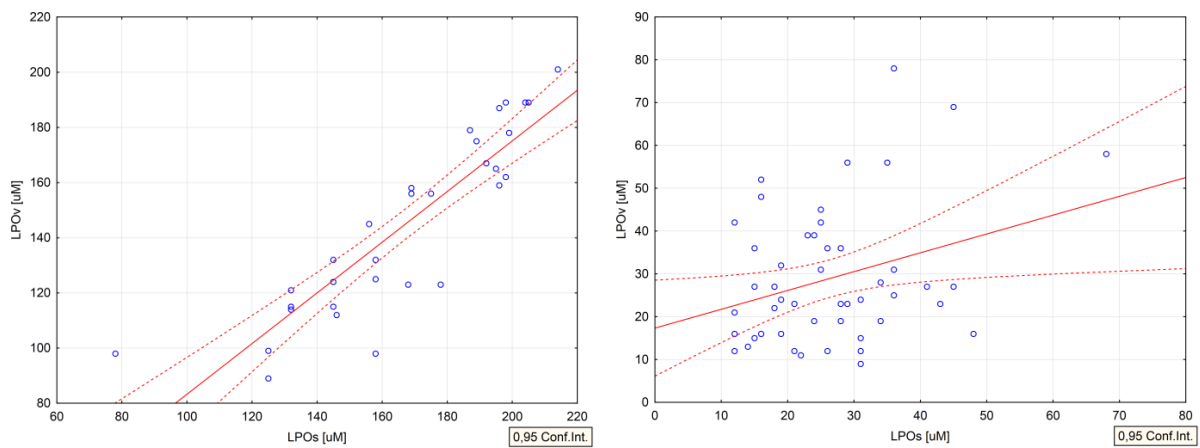
N = broj ispitanika; M = srednja vrijednost; SD = standardna devijacija; DK = donji kvartil; GK = gornji kvartil; Min/Maks = najniža i najviša izmjerena vrijednost; -95%/+95% IP = intervali pouzdanosti. „a“ u dijabetičara vrijednosti LPO u serumu bile su statistički značajno više od vrijednosti u vitreusu ( $p < 0,001$ ; Wilcoxonov test). „b“ u dijabetičara su statistički značajno više vrijednosti u serumu i vitreusu u odnosu na kontrolnu skupinu ( $p < 0,001$ ; Mann-Whitneyev U test).

Korelacija serumskih vrijednosti LPO s vrijednostima LPO u vitreusu bila je pozitivna i u kontrolnoj skupini i u skupini ispitanika s dijabetičkom retinopatijom. Korelacija nije bila statistički značajna u kontrolnoj skupini ( $r = 0,228$ ;  $p = 0,115$ ), dok se u skupini dijabetičara pokazala statistički značajnom ( $r = 0,909$ ;  $p < 0,001$ ; Spearmanova korelacija), (Slika 13).



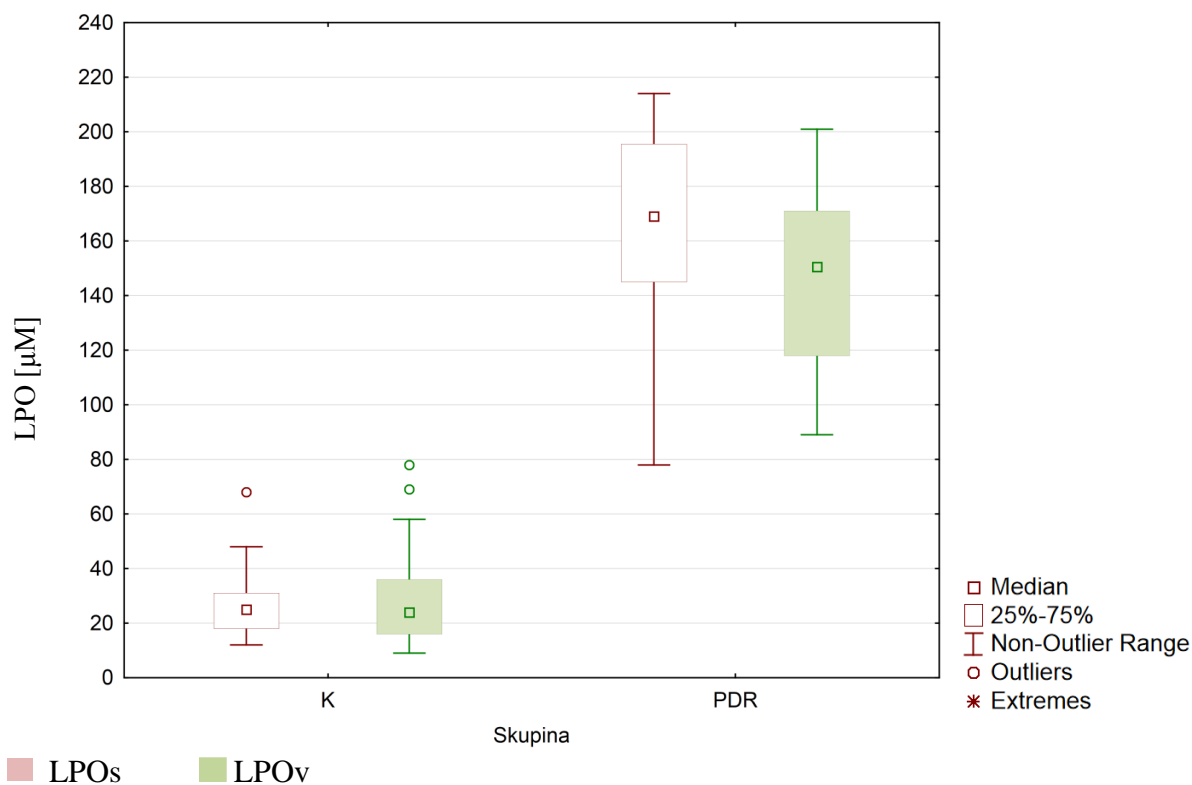
**Slika 13.** Korelacija vrijednosti LPO u serumu s vrijednostima LPO u vitreusu. Prikazane su korelacije za ispitanike s dijabetičkom retinopatijom (lijevo) i za kontrolnu skupinu (desno).

Korelaciju između razina LPO u serumu i razina LPO u vitreusu moguće je ispitati modelom jednostavne regresije s vrijednostima LPO u serumu kao prediktorskom (neovisnom) varijablom i vrijednostima LPO u vitreusu kao ishodišnom odnosno zavisnom varijablom. Regresijski model rezultira visokom vrijednošću R2 od 0,780 uz  $p < 0,001$  za skupinu PDR. Isti model u kontrolnoj skupini rezultira zanemarivom vrijednošću R2 od 0,098 uz  $p = 0,028$  (Slika 14).



**Slika 14.** Regresijska analiza povezanosti vrijednosti LPO u serumu i vitreusu. Prikazani su rezultati za ispitanike s dijabetičkom retinopatijom (lijevo) i kontrolnu skupinu (desno). Za PDR skupinu pokazuje se statistička značajnost ( $p < 0,001$ ). Regresijski pravac (puna linija) s 95-postotnim intervalima pouzdanosti (isprekidane linije), regresijska jednadžba i Pearsonov koeficijent korelacije ( $R^2 = 0,780$ ).





**Slika 15.** Grafički prikaz raspodjele razina LPO u serumu (LPOs) i vitreusu (LPOv). PDR = ispitanici s proliferativnom dijabetičkom retinopatijom; K = kontrolna skupina.

Tablica 9 prikazuje korelacije razina LPO u serumu i vitreusu s dobi ispitanika, za obje skupine. Niti jedna od promatranih korelacija nije dosegla granicu statističke značajnosti.

Prema spolu, razlike također nisu bile statistički značajne niti u kontrolnoj skupini ( $p=0,281$  za serumske vrijednosti i  $p=0,319$  za vrijednosti u vitreusu), niti u skupini ispitanika s dijabetičkom retinopatijom ( $p=0,108$  za serumske vrijednosti i  $p=0,136$  za vrijednosti u vitreusu).

**Tablica 9.** Statistička značajnost (p) i koeficijent korelacije (r) LPO ovisno o dobi u skupini s proliferativnom dijabetičkom retinopatijom (PDR) i kontrolnoj skupini (K).

Tablica 9 – Korelacija razina LPO s dobi ispitanika						
SERUM				VITREUS		
Skupina	N	r	p	N	r	p
<b>PDR</b>	32	-0,154	0,401	32	-0,071	0,701
<b>K</b>	49	0,228	0,115	49	-0,156	0,283

#### 4.2.3. HORMON RASTA

Vrijednosti hormona rasta statistički su značajno više u serumu u usporedbi s vitreusom. Ovo vrijedi za kontrolnu skupinu kao i za skupinu ispitanika s dijabetičkom retinopatijom ( $p < 0,001$ ; Wicoxonov test). (Tablica 10)

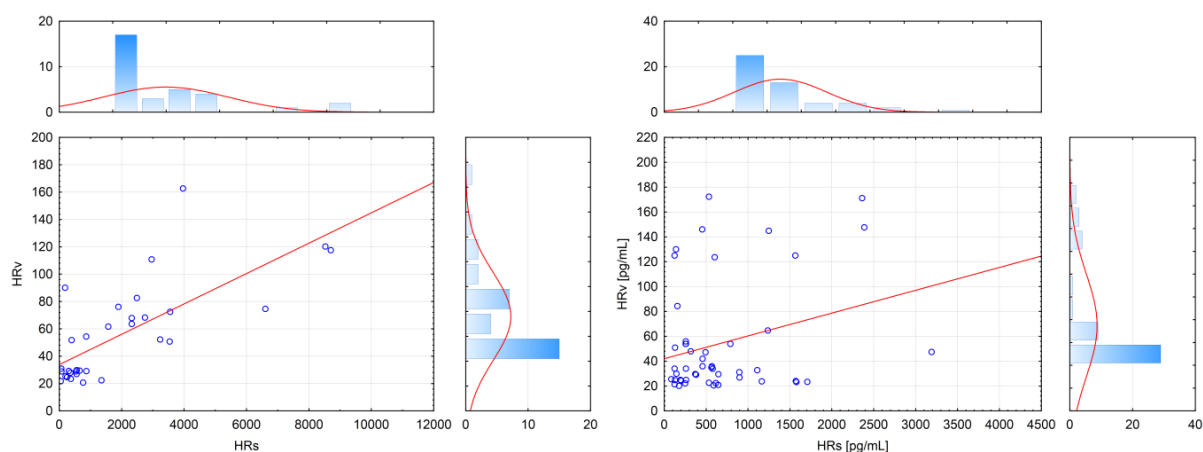
Kada se promatraju razlike među ispitivanim skupinama, vrijednosti u dijabetičara statistički su značajno više u serumu ( $p = 0,012$ ), ali ne i u vitreusu ( $p = 0,439$ ; Mann-Whitneyev test).

**Tablica 10.** Vrijednosti hormona rasta- HR (pg/mL) u serumu i vitreusu, u skupini s proliferativnom dijabetičkom retinopatijom (PDR) i kontrolnoj skupini (K).

Tablica 10 – HR [pg/mL]										
SERUM										
	M	-95% IP	+95% IP	N	SD	Min	Maks	DK	Medijan	GK
<b>PDR</b>	1962,1 <sup>a/b</sup>	1129,5	2794,7	32	2309,3	45,710	8702,0	362,70	866,35	2851,5
<b>K</b>	688,3 <sup>a</sup>	494,8	881,7	49	673,5	83,250	3190,0	248,50	492,40	896,7
VITREUS										
<b>PDR</b>	55,59	42,85	68,33	32	35,34	20,80	162,7	28,45	51,28	73,59
<b>K</b>	54,63	41,72	67,54	49	44,94	20,20	172,4	24,80	34,00	54,00

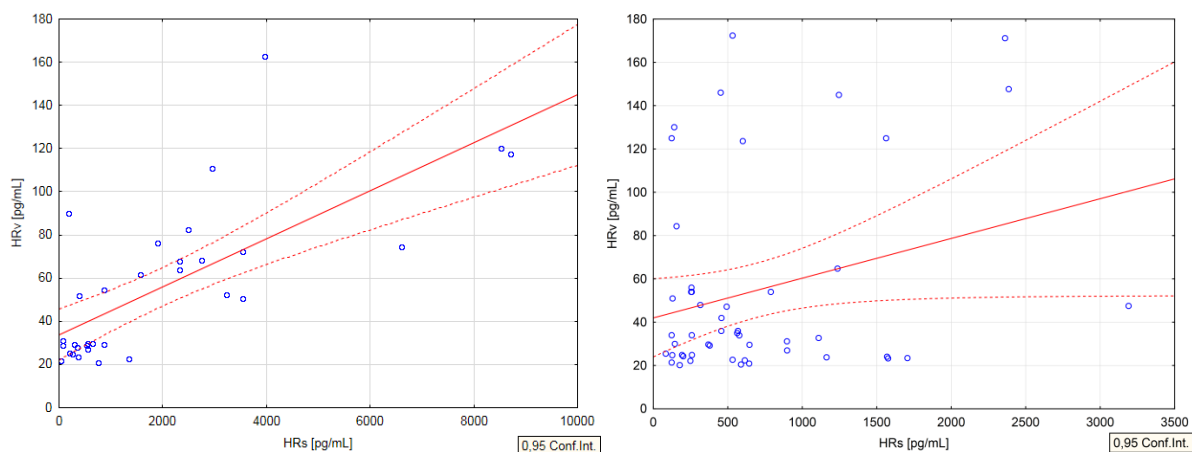
N = broj ispitanika; M = srednja vrijednost; SD = standardna devijacija; DK = donji kvartil; GK = gornji kvartil; Min/Maks = najniža i najviša izmjerena vrijednost; -95%/+95% IP = intervali pouzdanosti. „a“ u dijabetičara i kontrola vrijednosti u serumu bile su statistički značajno više od vrijednosti u vitreusu ( $p < 0,001$ ; Wilcoxonov test). „b“ u dijabetičara serumske vrijednosti bile su statistički značajno više od serumskih vrijednosti kontrola ( $p = 0,012$ ; Mann-Whitneyev U test).

Korelacija između vrijednosti hormona rasta u serumu i vrijednosti u vitreusu nije bila statistički značajna za kontrolnu skupinu ( $r = 0,084$ ;  $p = 0,567$ ), dok je u dijabetičara povezanost bila statistički značajna ( $r = 0,691$ ;  $p < 0,001$ ; Spearmanova korelacija), (Slika 16).

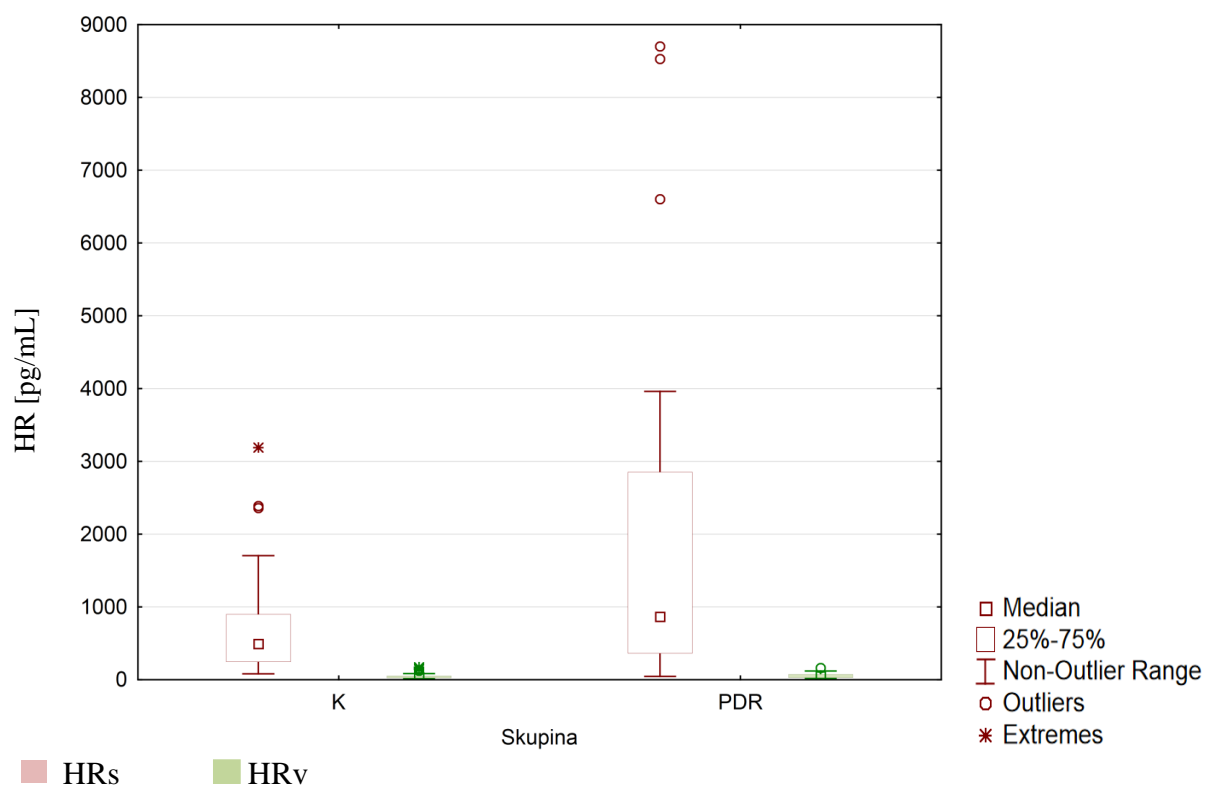


**Slika 16.** Korelacija vrijednosti hormona rasta u serumu s vrijednostima hormona rasta u vitreusu. Prikazane su korelacije za ispitanike s dijabetičkom retinopatijom (lijevo) i za kontrolnu skupinu (desno).

Korelaciju između razina HR u serumu i razina HR u vitreusu moguće ispitati modelom jednostavne regresije s vrijednostima GH u serumu kao prediktorskom (neovisnom) varijablom i vrijednostima HR u vitreusu kao ishodišnom odnosno zavisnom varijablom. Vrijednosti regresijskog modela iznose  $R^2=0,527$  i  $p<0,001$  za skupinu PDR te  $R^2=0,076$  i  $p=0,057$  za kontrolnu skupinu (Slika 17).



**Slika 17.** Regresijska analiza povezanosti razina hormona rasta u serumu i vitreusu. Prikazani su rezultati za ispitanike s dijabetičkom retinopatijom (lijevo) i kontrolnu skupinu (desno). Za PDR skupinu pokazuje se statistička značajnost ( $p<0,001$ ). Regresijski pravac (puna linija) s 95-postotnim intervalima pouzdanosti (isprekidane linije), regresijska jednačba i Pearsonov koeficijent korelacije ( $R^2=0,527$ ).



**Slika 18.** Raspodjela razina hormona rasta u serumu (HRs) i vitreusu (HRv). PDR = ispitanici s proliferativnom dijabetičkom retinopatijom; K = kontrolna skupina.

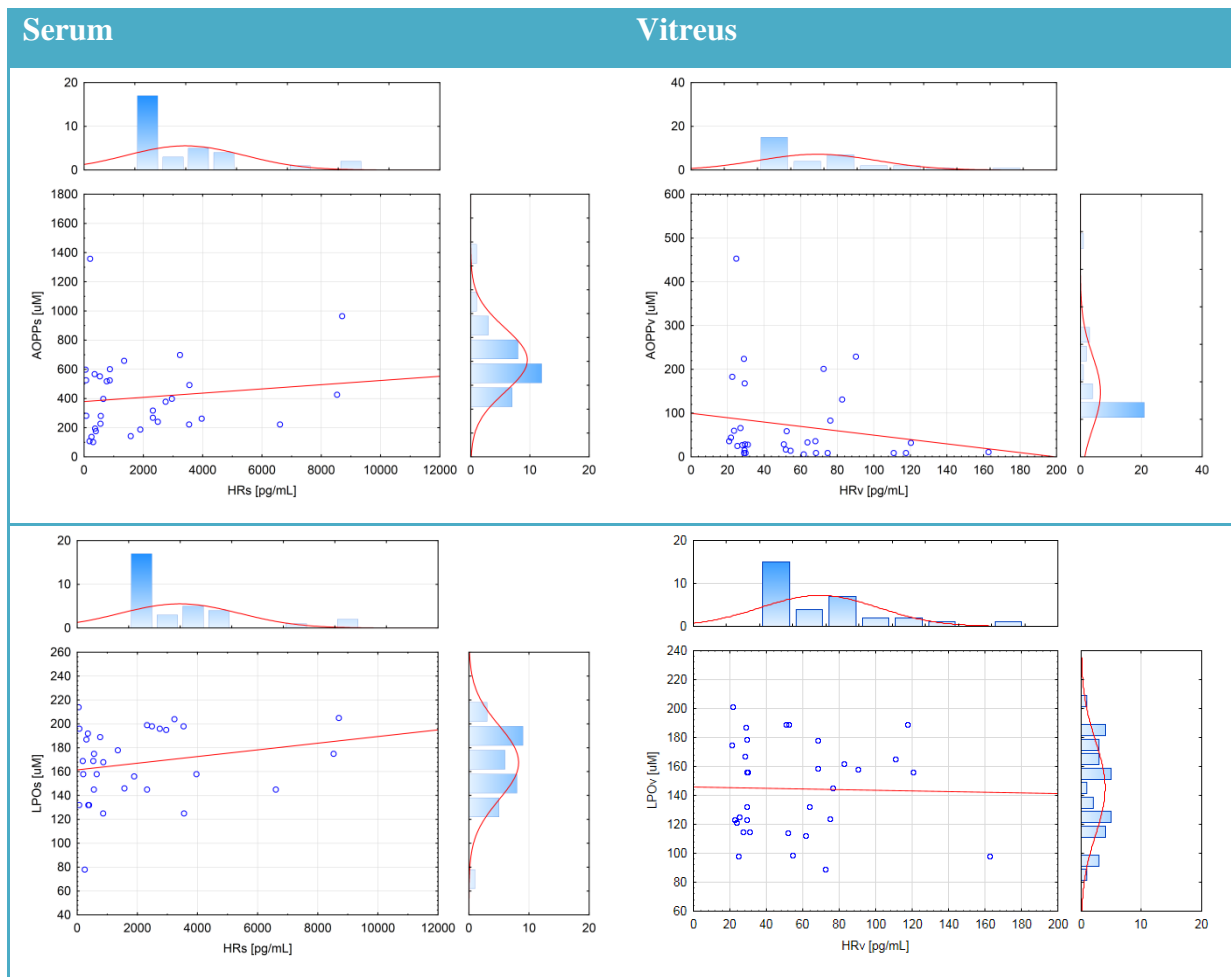
### 4.3. KORELACIJE HORMONA RASTA S DRUGIM PARAMETRIMA

Tablice koje slijede prikazuju korelaciju razina hormona rasta u serumu i vitreusu s drugim promatranim parametrima u istraživanju. Tablica 11 i tablica 12 prikazuju rezultate Spearmanove korelacije te je vidljivo da niti jedna korelacija nije dostigla prag statističke značajnosti.

Prikazani podaci odnose se na korelacije serumskih vrijednosti hormona rasta sa serumskim razinama AOPP i LPO, te vitrealnih vrijednosti hormona rasta s razinama AOPP i LPO u vitreusu. Iako je moguće provesti i analizu vitrealnih vrijednosti hormona rasta sa serumskim vrijednostima spomenutih parametara, ovakva analiza ne bi značajno doprinijela razumijevanju odnosa među varijablama zbog ranije opisanih pozitivnih i statistički značajnih korelacija u skupini ispitanika s proliferativnom dijabetičkom retinopatijom.

**Tablica 11.** Statistička značajnost i koeficijent korelacije (r) za HR ovisno o AOPP i LPO, u skupini proliferativne dijabetičke retinopatije (PDR).

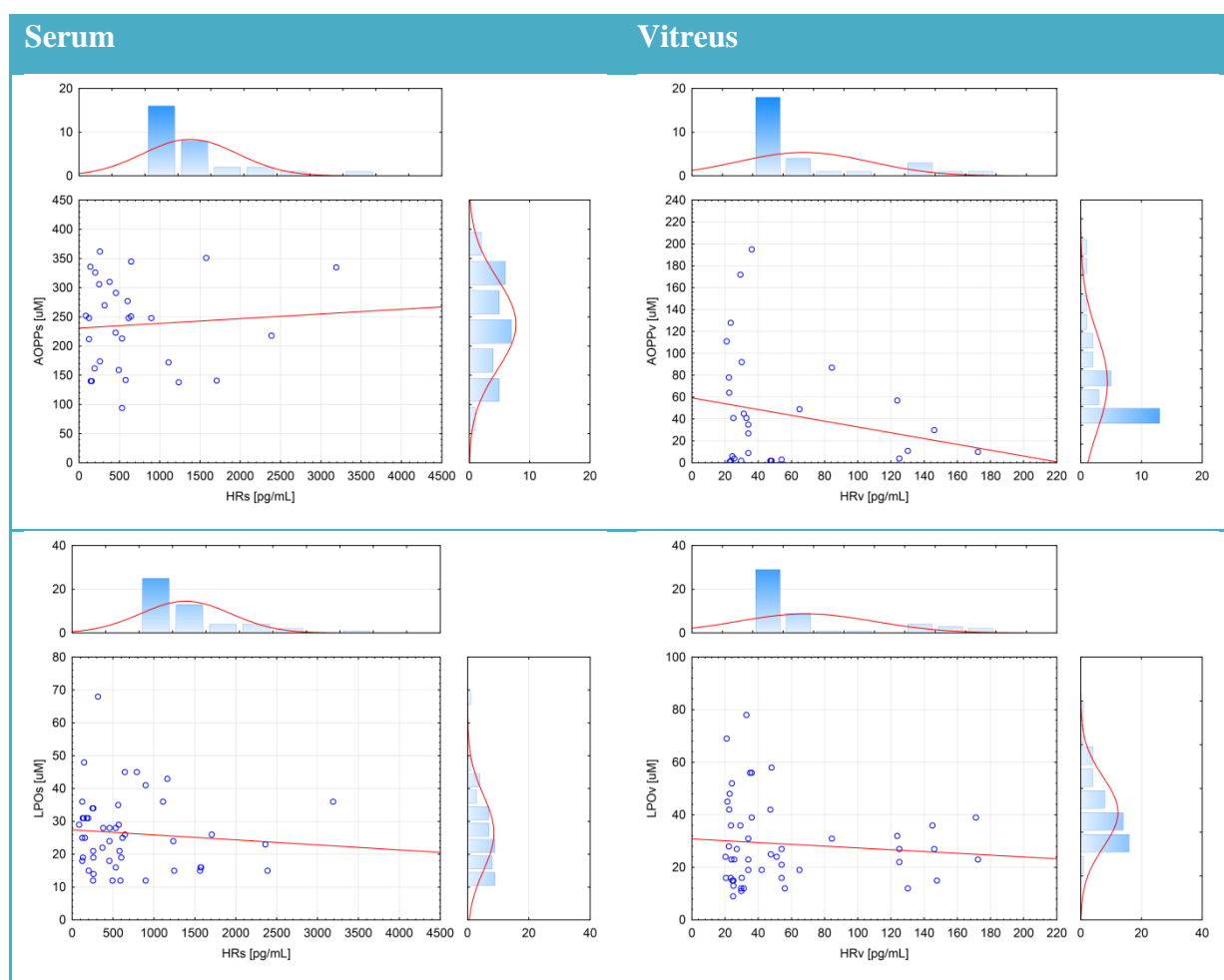
Tablica 11 – Korelacija razina HR s drugim parametrima – <u>Skupina PDR</u>						
SERUM				VITREUS		
Parametar	N	r	p	N	r	p
AOPP	32	0,079	0,668	32	-0,271	0,133
LPO	32	0,176	0,335	32	-0,014	0,937



**Slika 19.** Korelacija vrijednosti hormona rasta u serumu i vitreusu s vrijednostima AOPP i LPO u serumu i vitreusu. Prikazane su korelacije za serum (lijevo) i za vitreus (desno) u skupini s proliferativnom dijabetičkom retinopatijom (PDR).

**Tablica 12.** Statistička značajnost i koeficijent korelacije (r) za HR ovisno o AOPP i LPO, u kontrolnoj skupini (K).

Tablica 12 – Korelacija razina HR s drugim parametrima – <u>Kontrolna skupina</u>						
SERUM				VITREUS		
Parametar	N	r	p	N	r	p
AOPP	30	-0,013	0,947	29	-0,174	0,367
LPO	49	-0,131	0,368	49	-0,060	0,683



**Slika 20.** Korelacija vrijednosti hormona rasta u serumu i vitreusu s vrijednostima AOPP i LPO u serumu i vitreusu. Prikazane su korelacije za serum (lijevo) i za vitreus (desno) u kontrolnoj skupini (K).

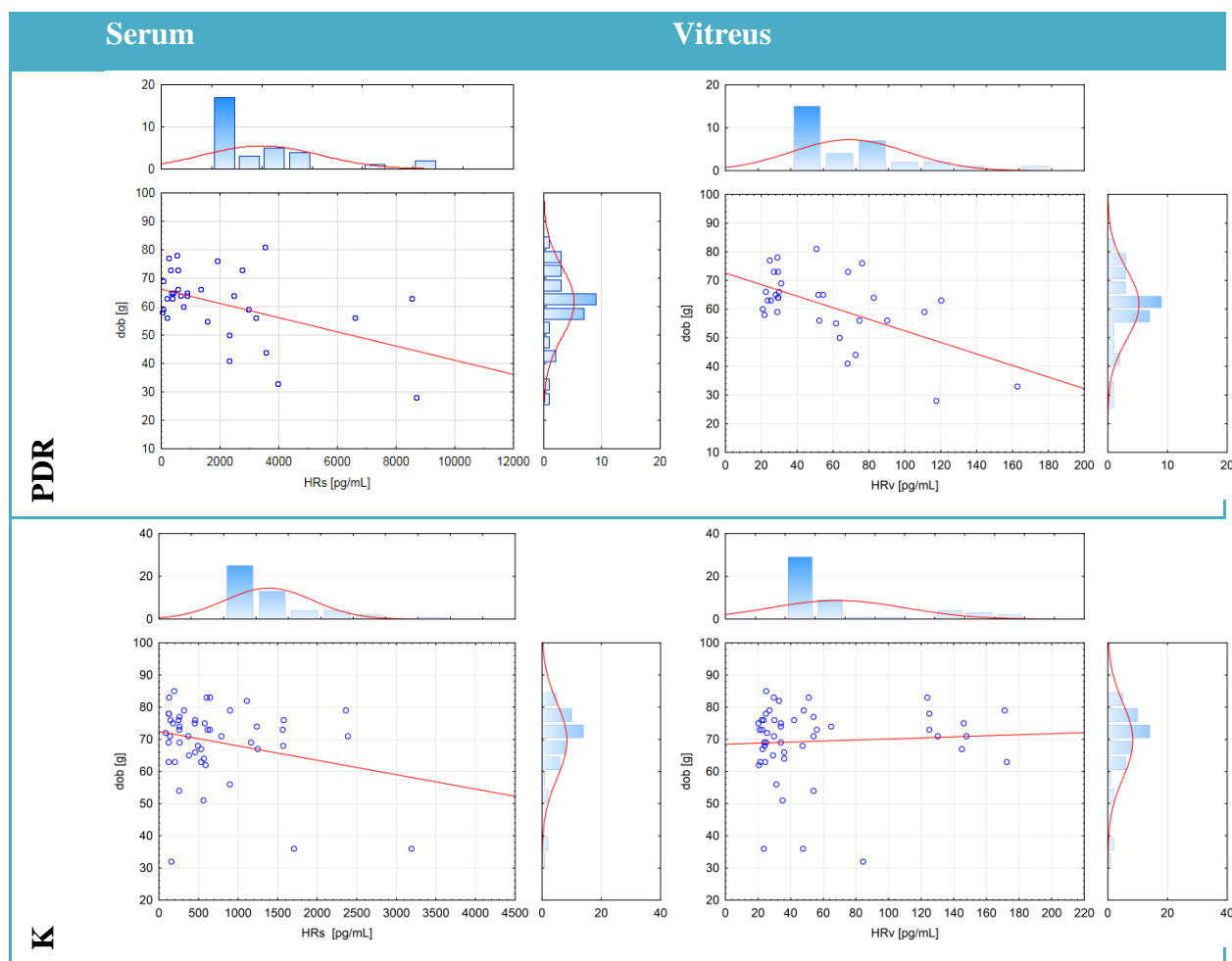
Za razliku od prije spomenutih parametara, dob ispitanika bila je statistički značajno povezana s razinama hormona rasta u jednoj skupini ispitanika. U kontrolnoj skupini korelacija nije dosegala prag statističke značajnosti niti za vrijednosti u serumu, niti za vrijednosti u vitreusu (Tablica 13). U skupini dijabetičara korelacije su bile negativnog predznaka i statistički značajne i to  $p=0,049$  za serumske odnosno  $p=0,022$  za vrijednosti hormona rasta u vitreusu. Svi rezultati odnose se na Spearmanovu korelaciju. Korelacije su grafički prikazane na donjem grafikonu (Slika 21).

**Tablica 13.** Statistička značajnost i koeficijent korelacije (r) hormona rasta i dobi ispitanika u skupini proliferativne dijabetičke retinopatije (PDR) i kontrolnoj skupini (K).

Tablica 13 – Korelacija razina HR s dobi ispitanika						
SERUM				VITREUS		
Skupina	N	r	p	N	r	p
PDR	32	-0,350	0,049 <sup>a</sup>	32	-0,405	0,022 <sup>b</sup>
K	49	-0,103	0,480	49	0,069	0,636

U skupini dijabetičara vrijednosti korelacije HR i dobi su bile statistički značajne u serumu; „a“ i u vitreusu; „b“.





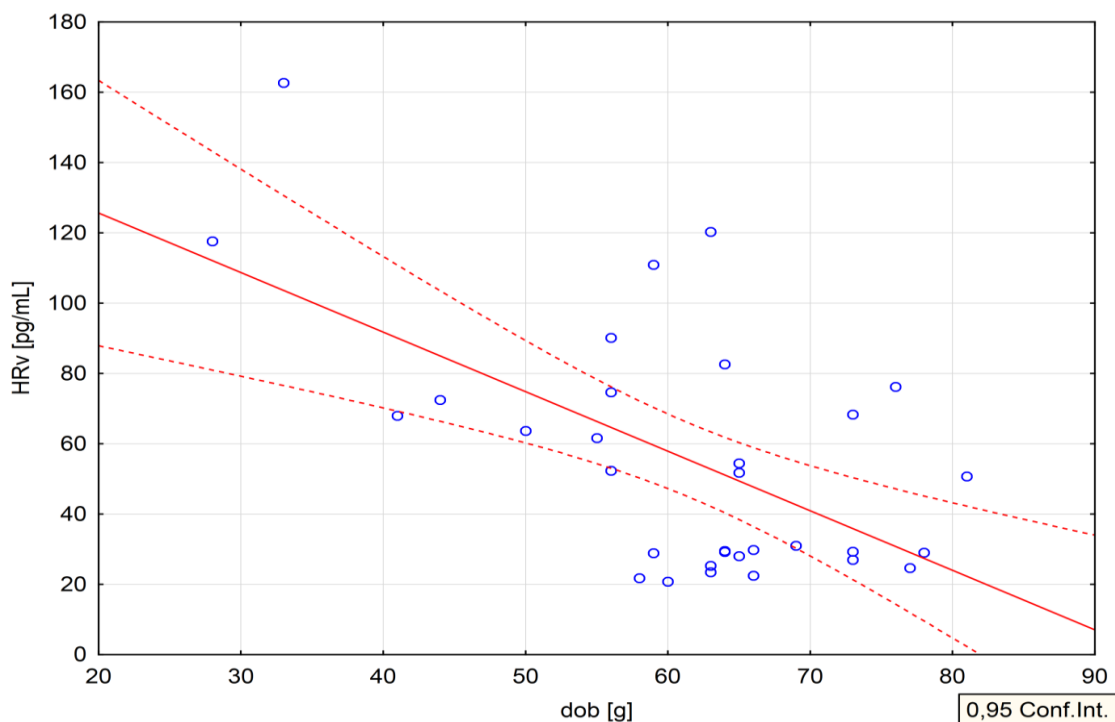
**Slika 21.** Korelacija vrijednosti hormona rasta i dobi u serumu i vitreusu u skupini s proliferativnom dijabetičkom retinopatijom (PDR) i kontrolnoj skupini (K). Prikazane su korelacije za serum (lijevo) i za vitreus (desno).

Konačno, iz raspoloživih prediktorskih (neovisnih) varijabli, a to su razine AOPP i LPO u serumu i vitreusu te dob i spol ispitanika, pokušali smo konstruirati regresijski model prema zavisnoj varijabli – razini hormona rasta u vitreusu. Uključivanjem svih spomenutih varijabli:

- AOPP u serumu,
- AOPP u vitreusu,
- LPO u serumu,
- LPO u vitreusu,
- dob ispitanika,

za skupinu ispitanika s dijabetičkom retinopatijom, korištenjem metode izbora varijable prema naprijed („forward selection“), softver je eliminirao iz modela sve varijable osim dobi.

Korištenjem dobi kao jedinog prediktora dobiven je model s vrijednošću  $R^2=0,342$  i  $p<0,001$ . Iz navedenoga je moguće zaključiti da dob ispitanika najbolje objašnjava razinu hormona rasta u vitreusu bolesnika s dijabetičkom retinopatijom (Slika 22).



**Slika 22.** Regresijska analiza povezanosti dobi i razina hormona rasta u vitreusu, skupina PDR. Za PDR skupinu pokazuje se statistička značajnost ( $p<0,001$ ). Regresijski pravac (puna linija) s 95-postotnim intervalima pouzdanosti (isprekidane linije), regresijska jednačba i Pearsonov koeficijent korelacije ( $R^2=0,342$ ).

## 5. RASPRAVA

Predmet interesa ovog istraživanja je povezanost GH s poremećenim metabolizmom ugljikohidrata, koja se ispoljava u šećernoj bolesti, a posebice njegova povezanost s dijabetičkom retinopatijom i fokusom na aktivnost ekstrapituitarno stvorenog GH unutar oka te njegovo ponašanje u uvjetima hipoksije i oksidativnog stresa koji se javljaju kao osnovna platforma dijabetičke retinopatije.

Hormon rasta (GH) je jednolančani polipeptid sačinjen od 191 aminokiseline koji se sintetizira, akumulira i secernira u somatotrofnim stanicama, koje zauzimaju 45% volumena prednjeg režnja hipofize ili pituitarne žlijezde. Molekularna masa hormona rasta je 22 kDa (98). Glavna učinaka GH se ispoljava uglavnom preko IGF-1. GH je izravno ili posredno uključen u mnogobrojne često još nepotpuno objašnjene metaboličke i druge aktivnosti (100,101). GH sprečava ulaz glukoze u stanice i na taj način stvara inzulinsku rezistenciju s posljedičnom intolerancijom na glukozu i sekundarnim hiperinzulinizmom, te se zapravo smatra i antagonistom inzulina. Endogeni GH utječe na metabolizam ugljikohidrata u jetri, stimulirajući glikogenolizu što povisuje hepatičku proizvodnju glukoze.

Kod kronične hiperglikemije kakva se sreće kod dijabetičara nema supresije GH jer se zbog manjka inzulina u jetri i portalnom krvotoku stvara manje IGF-1, te slabi povratna sprega prema GH. Zato mnogi, naročito loše kontrolirani bolesnici u šećernoj bolesti imaju i trajno povišene vrijednosti GH pri čemu su u stimulirajućem smislu fluktuacije GUK-a važnije od apsolutnih vrijednosti (109).

Radi poboljšanja glikemije u dijabetičara se povisuje medikamentni unos egzogenog inzulina, što u nekoj fazi bolesti doprinosi i povišenju proizvodnje IGF-1, koja ipak nije posve proporcionalna povišenim vrijednostima GH. Inzulin kod dijabetičara s retinopatijom također i direktno utječe na povišenje sekrecije cirkulirajućeg GH kako pokazuje studija Sharp-a i koautora (228). Ova se faza povezuje s progresijom DR, budući je paralelno dokazano da IGF-1 promotivno djeluje na proliferaciju, apoptozu, kemotaksu i neovaskularizaciju (166). Pretpostavlja se kako u uvjetima pojačane propusnosti BRB inzulin ulazi u oko u povećanim količinama i na ovaj način dodatno stimulira autonomno stvaranje IGF1 u oku (21,22). Neka starija istraživanja donose zaključke o prolasku serumskog IGF-1 kroz BRB u oko što promotivno djeluje na razvoj DR (229-231). Nova istraživanja međutim prikazuju snižene

vrijednosti slobodnog i vezanog IGF-1 u serumu pacijenata s naglašenom DR (167,168), što bi teško dovelo u kauzalnu vezu serumski IGF-1 i dijabetičku retinopatiju. Postoje istraživanja na eksperimentalnom modelu, gdje je pokazano kako lokalno u oku stimulirana ekspresija IGF-1 daje sliku dijabetičke retinopatije uz normalne vrijednosti cirkulirajućeg IGF-1, urednu glikemiju i inzulinemiju (154), što na neki način odvajaju hormonska zbivanja u oku od hormonskih zbivanja u serumu. U prilog lokalnom djelovanju govori još jedna studija u kojoj povišene vrijednosti obilježenog cirkulirajućeg IGF-1 uopće nisu nađeni analizom očnih uzoraka, što govori u prilog nepropusnosti BRB za IGF-1. Također je dokazano kako su cirkulirajući transportni kompleksi IGF-1 u humanom serumu goleme molekularne mase (do 200 kDa), što praktički anulira vjerojatnost njihova prolaska kroz BRB unatoč uvjeta povećane propusnosti, kakva se nalazi u dijabetičara (121).

Očito je kako do danas nisu posve razjašnjene sve okolnosti i činjenice u interakciji između cirkulirajućeg GH i DR, budući da postoji čitav niz zapažanja koja se međusobno isključuju (232,233). Također postoje istraživanja koja pokazuju kako je nivo sekrecije cirkulirajućeg GH u dijabetičara podjednak u onih koji nemaju retinopatiju, onih s početnim znacima retinopatije i konačno kod bolesnika s teškim oblikom proliferativne DR, što je kontroverzno i unosi dosta nedosljednosti u klasične interpretacije (161). Postoje još neka istraživanja, koja indirektno upućuju na autonomiju hormonalne regulacije unutar oka. Tako je uočeno da dijabetičari sa suprimacijom ili stimulacijom GH bilo koje geneze ne pokazuju regresiju odnosno progresiju DR. Među spomenutim studijama međutim nema spomena o tome da li medikamentni agonisti ili antagonisti GH, uopće penetriraju BRB i ulaze u oko, već se njihovi mogući efekti komentiraju iz perspektive klasičnog shvaćanja sprege cirkulirajućeg GH i pojavnosti DR (234-237).

Nameće se pitanje, da li mi na krivi način promatramo interakciju dijabetičke retinopatije i hormona rasta, koja očito postoji ako istovremeno postoji toliko potvrdnih detalja, ali i toliko kontroverznih zapažanja na istu temu? Može li se povijesno poznata činjenica o povišenju cirkulirajućeg GH u dijabetičara, doista tako jednostavno, kauzalno povezati s nastankom DR i da li sama dijabetička retinopatija nastaje baš onim slijedom kako o tome govore temelji biomedicinske znanosti?! Dio iskoraka prema novim shvaćanjima i drugačijem tumačenju ovih kontroverzi svakako je pokrenut prvim studijama koje su nam donijele informaciju o stvaranju hormona rasta na ekstrapituitarnim lokacijama, koje datiraju s početka 21. stoljeća. Oko se pojavljuje kao jedna od ekstrapituitarnih lokacija sekrecije i

time se otvara posve nova dimenzija u mogućem tumačenjima interakcije GH i DR (16,17,18,130,238).

Harvey i surdnici su pokazali kako oko ima posve druge transkripcijske čimbenike nego somatotropne stanice hipofize, tako da u očnim tkivima uopće nije pronađen Pit-1 čimbenik o kojem ovisi regularna produkcija GH hipofize (143). Iste činjenice potvrđuje istraživanje na Pit-1 deficijentnim miševima, kod kojih je registrirano uredno stvaranje ekstrapituitarnog hormona rasta u oku (145). Moguću ulogu u očnoj produkciji GH imaju i otkriveni ghrelin te GHSR-1a nađeni u šarenici, cilijarnom tijelu i stanicama RPE (144). Neovisnost očnog GH o hipofizi iskazuju i činjenice o njegovoj embrionalnoj produkciji, u vrijeme kada hipofiza i somatotropne stanice, još uopće nisu ontogenetski prisutni/formirani, a iskazuju i činjenice kako se GH stvara i kod beskralješnjaka, koji uopće nemaju endokrini sustav poput kralješnjaka (146).

Prvi dokazi samostalnog stvaranja GH u oku upućivali su uglavnom na GH imunoreaktivnost unutar RGC stanica kao ključne lokacije proizvodnje očnog GH (19). Daljnja istraživanja u očnim uzorcima uzetima s kadavera, ali i vitrealnim uzorcima pacijenata sa šećernom bolesti i različitom drugom očnom patologijom (19,23,138,176) pokazuju kako u oku postoje i druge lokacije proizvodnje GH, prije svega stanice RPE, Müllerove stanice, koriokapilaris, cilijarno tijelo, šarenica, leća, rožnica i konjunktiva (144,147-151). Što sve utječe na razinu sekrecije GH u tkivima oka, kako je ta sekrecija regulirana i koje su interakcije s ostalim aktivnim amakrinim i parakrinim sustavima u oku, svakako treba dodatno istražiti.

Kronična hiperglikemija dovodi do ireverzibilnih, okultnih promjena staničnog metabolizma, koje su prekursori morfoloških oštećenja, prvenstveno na mikrovaskularnoj razini koje se mogu klinički detektirati i vidjeti, a koje dovode do oštećenja neurosenzorne retine. Klasični, godinama poznati patofiziološki proces dijabetičke retinopatije započinje na stijenci krvnih žila retine. Stijenka je normalno građena od vezivne bazalne membrane, koja je s unutarnje strane obložena endotelnim stanicama, a s vanjske potpornim glatkim mišićnim stanicama, pericitima. Dijabetičku retinopatiju karakterizira gubitak pericita nakon čega slijedi porast propusnosti krvnih žila i progresivna vaskularna okluzija. Permeabilnost i okluzija u terminalnim vaskularnim elementima, prvi su znaci dijabetičke retinopatije koji se mogu indirektno dokazati ili izravno klinički vidjeti, a sve poznate ili moguće nepoznate atribucije RD koje prethode ovom stadiju nisu vidljive te spoznaje o njima dolaze iz različitih znanstvenih studija.

Novija istraživanja pokazuju da pored angiopatije u dijabetičkoj retinopatiji postoje paralelna zbivanja u domeni neurodegeneracije, koja možda i prethode vaskularnim promjenama i uistinu predstavljaju početak dijabetičke retinopatije. Propadanje astrocita i Müllerovih stanica, nazvano reaktivna gliozna, koje predstavljaju vitalnu potporu neuronima započinje proces neuralne apoptoze prvenstveno u sloju retinalnih ganglijskih stanica (RGC) (205-208). Nasuprot sniženoj produkciji neuroprotektivnih čimbenika (PDF, SST, CST, IRBP), stoji lagano povećano stvaranje VEGF-a (*eng. vascular endothelial growth factor*) i eritropoetina, te IGF-1 u vrlo ranim fazama DR, prije dokazive ishemije retine (223-225).

Više je nego očito kako novije studije, a naročito one koje su fokusirane na procese unutar oka odvajaju lokalna od sistemskih zbivanja i daju potvrdu autonomije biokemijskih procesa u očnim tkivima.

Radi svih ovih razloga dijabetička retinopatija predstavlja idealan model za istraživanje povezanosti ekstrapituitarnog GH, u oku i oksidativnog stresa (7), te moguće korelacije sa sistemskim zbivanjem unutar skupine istih parametara. Do sada nisu provedene komparativne studije međuovisnosti istih parametara između dvaju humoralnih odjeljaka organizma istoga pacijenta (serum i vitrus). Okolnosti koje utječu na stvaranje GH u oku nisu posve razjašnjene, te je namjera ovog istraživanja bila, istražiti kako oksidativni stres prisutan kod dijabetičara utječe na stvaranje GH u oku i da li je njegova sekrecija ovisna o stvaranju GH u sistemskoj cirkulaciji. Prilikom dizajna istraživanja a radi mogućnosti mjerenja, analize i usporedbe za markere oksidativnog stresa odredili smo produkte uznapredovale oksidacije proteina (AOPP) i lipidnu peroksidaciju (LPO). Ovi su markeri, kao i hormon rasta mjereni u staklastom tijelu i serumu bolesnika s PDR-om i kontrolne grupe.

Ovo istraživanje obuhvatilo je 49 pacijenata u kontrolnoj grupi (K) te 32 pacijenta s proliferativnom dijabetičkom retinopatijom u ispitivanoj grupi (PDR). Razlike u dobi i spolu među grupama bile su statistički neznčajne, a žene su bile nešto starije u obje grupe, kao što su i ispitanici u kontrolnoj grupi (K) bili nešto stariji od onih u grupi dijabetičara (PDR).

GH unutar oka je proizvod retinalnih ganglijskih stanica (RGC), jer je nađen u uzorcima staničnih kultura te postoje pretpostavke da je sekrecija autonomna i neovisna o pituitarnom hormonu (5). Mi smo željeli ovom studijom istražiti direktni odnos serumskog i vitrealnog GH, a ne o tom odnosu donositi indirektnu zaključku. Zato smo proveli izravnu komparaciju parametara iz uzoraka seruma i vitreusa istih pacijenata. Poslužili smo se dijabetičkom retinopatijom kao istovjetnim humanim modelom na kakvom su rađena i ostala

istraživanja. Pri tome smo željeli i dodatno ispitati na koji način utječe oksidativni stres na stvaranje GH u oku te izvršiti komparaciju između zbijanja u serumu i vitreusu, što do sada nije rađeno .

Naši rezultati su pokazali kako je koncentracija ukupnog GH u vitreusu dijabetičara bila neznatno viša (55,59 pg/ml) nego u kontrolnoj nedijabetičkoj grupi (54,63 pg/ml) iako razlika nije bila statistički značajna. To se razlikuje od naših očekivanja rukovodjenih podacima iz znatnog dijela dostupne literature, gdje su dobivene niže vrijednosti kod dijabetičara, što je objašnjeno apoptozom RGC (173,178). Pri tome valja naglasiti da je naša kontrolna grupa bila predstavljena s identičnim uzorkom očne patologije kao što je prikazano u drugim studijama (5,178). Ipak treba napomenuti da postoje i studije gdje su dobivene i povišene vrijednosti vitrealnog GH, ali i IGF1 u dijabetičara (11,226).

Zbog prodora proteina kroz BRB kod DR neki autori su učinili dodatnu redukciju vrijednosti GH za proteinski sastav u vitreusu te su tako niže vrijednosti GH u dijabetičara još računski dodatno i umanjili u apsolutnim brojkama (11,173,178). Gotovo identične koncentracije GH u vitreusu dijabetičara i kontrola u našoj studiji potvrđuju očekivanu hipotezu o autonomiji sekrecije GH u oku na posve drugačiji način nego što objašnjavaju drugi autori (11,141,173). Mi smo također uspoređivali odnos između dva uzorka istih ispitanika; serum i vitreus, te smo i na taj način potvrdili neovisnost stvaranja GH u oku budući je vrijednost GH u oku dijabetičara bila ista kao i u kontrola, iako je u serumu dijabetičara vrijednost GH (1962,1 pg/ml) bila gotovo tri puta viša u odnosu na serumske vrijednosti u kontrolnoj grupi (688,3 pg/ml), što se pokazalo i statistički značajnom razlikom ( $p=0,012$ ).

Ovo zapažanje također navodi na zaključak kako je BRB čak i kad je pojačano propusna u dijabetičara, zapravo nepropusna za molekule mase od 22 kDa, kakvu ima GH, zbog čega nema ulaska serumskog GH u oko (143,174,175). Ovaj zaključak je u suprotnosti s nekim opažanjima na animalnim modelima koji govore kako narušenost BRB u dijabetičara omogućuje prolazak molekula mase do 70 kDa (231). Budući da su mnogi radovi pokazali niže vrijednosti GH u vitreusu dijabetičara (11,178) i objasnili ih propadanjem RGC, ostaje pitanje kako objasniti podjednake razine vitrealnog GH dobivene u ovoj studiji?

Prepostavili smo da zbog manjka produkcije očnog somatostatina (SST) kod dijabetičara, što je također dokazano u novoj literaturi tijekom zadnje 3-4 godine, izostaje lokalna inhibicija produkcije GH (203,239). Uloga somatostatina je neuroprotektivna, ali i supresijska prema angiogenezi, jer ograničava djelovanje osovine GH/IGF-1/VEGF (26). Ovo smanjenje sinteze somatostatina trebalo bi očekivano kod PDR ispitanika dovesti do značajnijeg porasta mjerenih vrijednosti GH do kojega ipak ne dolazi, vjerojatno zbog apoptoze RGC koja se i spominje u literaturi, već su vrijednosti između kontrola i dijabetičara okvirno podjednake, kao što pokazuju rezultati u našem istraživanju. Razlog zašto unatoč propadanju ganglijskih stanica, glavnog izvora GH, njegova razina produkcije ipak ostaje očuvana, kao što pokazuju rezultati ovog istraživanja jesu vjerojatno drugi mogući izvori sekrecije GH u oku. Ti izvori su dokazani nalazom pozitivne GH imunoreaktivnosti u stanicama šarenice, cilijarnog tijela, RPE, leće, rožnice, žilnice (240), iako nitko nije prepostavio povezanost spomenutih činjenica do sada i na ovaj način.

Mi smo htjeli prvo kvantitativno dokazati parametre oksidativnog stresa i korelirati ih s proizvodnjom GH kako bi provjerili da li unatoč propadanju RGC u okolnostima oksidativnog stresa proizvodnja GH u oku može biti održana ili je smanjena. Kod dijabetičara smo našli statistički značajno više serumske vrijednosti AOPP-a u usporedbi s kontrolnom grupom ( $p=0,005$ ), ali povišene vrijednosti u vitreusu dijabetičara, prema kontrolama nisu bile statistički značajne. U obje skupine serumske su vrijednosti bile statistički značajno više od vitrealnih ( $p<0,001$ ). Kod drugog parametra oksidativnog stresa (LPO) pokazalo se kako su u dijabetičara serumske vrijednosti značajno više od vitrealnih ( $p<0,001$ ), a zamijećene su i statistički značajne razlike među skupinama i u serumu i u vitreusu ( $p<0,001$ ) uz apsolutno niže vrijednosti u kontrolnoj skupini. Korelacija serumskih i vitrealnih vrijednosti LPO bila je pozitivna i statistički značajna u skupini dijabetičara ( $p<0,001$ ), a ova se korelacija može prikazati i kauzalno. Korelacije između produkcije GH u oku i parametara oksidativnog stresa (AOPP i LPO), međutim nisu se pokazale statistički značajnom u obje skupine, što nas je navelo na vjerovanje da unatoč apoptozi neuralnih stanica u uvjetima oksidativnog stresa sekrecija GH ostaje funkcionalna. Ovakvo tumačenje ima uporište u histokemijskim nalazima o postojanju produkcije GH u oku i na drugim lokacijama a ne samo u neuralnom tkivu (240).

Ovu našu pretpostavku podupiru i rezultati studija Ziaeia i suradnika (178), koji su u svojem istraživanju našli da je koncentracija GH u vitreusu dijabetičara s neproliferativnom retinopatijom niža od koncentracije mjerene u ispitanika s proliferativnim oblikom DR, što se teško uklapa u hipotezu kako su RGC glavni i jedini relevantni čimbenik u stvaranju GH u



oku, naročito u uvjetima narušene homeostaze. Moguće je u svjetlu ovih činjenica pretpostaviti kako s pojavom DR i neurodegeneracije, inicijalno dolazi do pada koncentracije GH u oku, ali budući da postoji tendencija održanja homeostaze, a dolazi i do sniženja produkcije somatostatina, pojavljuje se kompenzatorni odgovor u vidu hiperaktivnosti alternativnih sekretornih lokacija izvan živčanog tkiva oka, čije je postojanje dokazano. Ove ekstraneuralne lokacije sekrecije GH do određene razine oksidativnog stresa očito mogu kompenzirati manjak primarne neuralne produkcije i svojom vlastitom sekrecijom odgovoriti na manjak izazvan neurodegeneracijom RGC stanica. Pored toga postoje i stanoviti pokazatelji koji govore da GH može imati ekspresiju u bilo kojoj stanici (138). Indirektna potvrda za održanu aktivnost GH je i višestruki porast VEGF u oku kod RD što je dokazana činjenica, a za njegovu sintezu potreban je o GH ovisni IGF1 (179,203,226).

Rezultati ovog istraživanja na drugačiji način potvrđuju autonomiju stvaranja GH u oku i ukazuju da ona zbog nekih kompenzatornih mehanizama nije izravno ovisna o hipoksiji i oksidativnom stresu, a posve je neovisna u pituitarnom GH i njegovim razinama u cirkulaciji. Ovdje smo otvorili moguća daljnja razmišljanja o kompenzatornim mehanizmima, koji mogu nadoknaditi hiposekreciju određenih GF u oku jer se vjeruje kako je upravo hiposekrecija prvi pokazatelj neurodegeneracije u sklopu ranih znakova DR. Naročito bi bilo interesantno ispitati kvalitativni aspekt GH koji se stvara u kompromitiranim uvjetima jer prema nekim naznakama nezrele izoforme GF mogu djelovati neurodegenerativno a s druge strane i zrele forme zbog alterirane ekspresije i funkcije receptora mogu biti nedjelotvorne ili promijenjenog djelovanja (226). Konačno, problem nastanka i brzina napredovanja DR su kod pojedinih pacijenata različiti i ovise o fenotipu dijabetičke retinopatije (203), što daljnja istraživanja ovog područja čini još složenijima.

Posljednjih se godina nameće pitanje, da li dijabetička retinopatija nastaje baš onim slijedom kako o tome govore klasični temelji biomedicinske znanosti?! Vaskularne promjene već dugo su smatrane početnom promjenom i simbolom DR. Nova istraživanja međutim pokazuju da već nekoliko godina prije pojave vidljivih vaskularnih promjena počinju procesi ekscitotoksičnosti i neurodegeneracije u kojima važnu ulogu ima GH produciran unutar oka (211). Ovo istraživanje osvijetlilo je neke sasvim nove detalje o ponašanju GH u DR i time doprinijela razumijevanju novih aspekata u razvoju DR. Daljnji razvoj istraživanja uloge hormonskih aktivnosti oka unutar procesa dijabetičke retinopatije, mogao bi dati i značajan doprinos u formiranju novih terapijskih modaliteta. Tako se danas već masovno primjenjuju antagonisti ili hvatači VEGF molekula, budući da je dobro poznata njihova uloga u

angiogenezi kod DR. Analogno tome, temeljem novih spoznaja o važnosti uloge GH moguć je razvoj i novih terapijskih opcija, prije svega agonista somatostatina ili antagonista hormona rasta u lokalnoj primjeni.

## 6. ZAKLJUČCI

### 1. Evidentan je oksidativni stres u oku i sistemske cirkulaciji u bolesnika s dijabetesom

- U vitreusu dijabetičara dokazan je povećan oksidativni stres zbog izmjerenih viših vrijednosti parametara AOPP i LPO u odnosu na kontrolnu skupinu ( $p=0,179$  za AOPP i  $p<0,001$  za LPO).
- U perifernoj cirkulaciji, dokazan je povećan oksidativni stres zbog izmjerenih viših vrijednosti parametara AOPP i LPO u odnosu na kontrolnu skupinu ( $p=0,005$  za AOPP i  $p<0,001$  za LPO).
- Statistički je značajna i pozitivna korelacija ( $p<0,001$ ) mjenog LPO-a između vitreusa i seruma dijabetičara.

### 2. Hormon rasta sintetizira se u oku neovisno o hipofizi

- Vrijednosti hormona rasta izmjerene u serumu dijabetičara su gotovo tri puta više od vrijednosti u kontrolnoj skupini ( $p=0,012$ ).
- Vrijednosti hormona rasta izmjerene u vitreusu dijabetičara i kontrola su gotovo identične, bez statistički značajne razlike, ( $p=0,439$ ).
- Unatoč značajnog povišenja vrijednosti serumskog hormona rasta ovisnog o hipofizi u dijabetičara, vrijednosti u vitreusu dijabetičara ostaju nepromijenjene i ne razlikuju se od kontrolne skupine.

### 3. Stvaranje hormona rasta u oku neovisno je o oksidativnom stresu

- Kod dijabetičara su dokazane povišene vrijednosti parametara oksidativnoga stresa u serumu i vitreusu.
- Kod dijabetičara izmjerene vrijednosti hormona rasta u oku nisu bile smanjene u uvjetima povećanog oksidativnog stresa, već su ostale približne vrijednostima kao u kontrolnoj skupini.

#### **4. Ekstraneuralni lokusi stvaranja hormona rasta u oku važni su za održanu razinu**

##### **sekrecije u uvjetima oksidativnog stresa**

- Hormon rasta u oku pretežno sintetiziraju retinalne ganglijske stanice, ali postoje i drugi lokusi stvaranja unutar oka, koji ne pripadaju živčanom tkivu.
- U uvjetima oksidativnog stresa dolazi do neurodegeneracije, procesa u čijem slijedu propadaju i retinalne ganglijske stanice.
- Koncentracija hormona rasta u oku u uvjetima oksidativnog stresa ostaje nepromijenjena, identičnih vrijednosti kao u kontrolnoj skupini.

## 7. LITERATURA

1. Chu J, Ali Y (2008) Diabetic retinopathy: A review. *Drug Rev Res* 69: 1-14.
2. Rymaszewski Z, Cohen RM, Chomczynski P (1991) Human growth hormone stimulates proliferation of human retinal microvascular endothelial cells in vitro. *Proc Natl Sci USA* 88 (2): 617-21.
3. Kowluru RA, Chan PS (2007) Oxidative Stress and Diabetic Retinopathy. *Exp Diabetes Res* 2007: 1-12.
4. Brownlee M (2005) The pathophysiology of diabetic complications. *Diabetes* 54: 1615-25.
5. Simo R, Lecube A, Segura RM, Garcia AJ, Hernandez C (2002) Free insulin growthfactor-I and vascular endothelial growth factor in the vitreous fluid of patients with proliferative diabetic retinopathy. *Am J Ophthalmol* 134: 376-82.
6. Sydorova M, Lee MS (2005) Vascular endothelial growth factor levels in vitreous and serum of patients with either proliferative diabetic retinopathy or proliferative vitreoretinopathy. *Ophthalmic Res* 37:188-90.
7. Wurzbürger MI, Sönksen PH (1996) Natural course of growth hormone hypersecretion on insulin-dependent diabetes mellitus. *Med Hypotheses* 46 (2): 145-9.
8. Rehman HU (2000) The role of growth hormone in the pathogenesis of vascular complications of diabetes mellitus. *Am J Med Sci* 320 (2): 128-34.
9. Williams RM, Amin R, Shojaee-Moradie F, Umpleby AM, Acerini CL, Dunger DB (2003) The effects of a specific growth hormone antagonist on overnight insulin requirements and insulin sensitivity in young adults with Type 1 diabetes mellitus. *Diabetologia* 46 (9): 1203-10.
10. Kumagai AK (1999) Glucose transport in brain and retina: implications in the management and complications of diabetes. *Diabetes Metab Res Rev* 15 (4): 261-73.
11. Simo R, Hernandez C, Segura RM, Garcia-Arumi J, Sararols L, Burgos R, et al. Free insulin-like growth factor 1 in the vitreous fluid of diabetic patients with proliferative diabetic retinopathy: a case-control study. *Clin Sci*. 2003; 104 (3): 223-30.
12. Perez-Ibave DC, Rodriguez-Sanchez IP, Garza-Rodriguez Mde L, Barrera-Saldana HA (2014) Extrapituitary growth hormone synthesis in humans. *Growth Horm IGF Res* 24 (2-3): 47-53.
13. Sas T, Mulder P, Aanstoot HJ, Houdijk M, Jansen M, Reeser M, et al (2001) Carbohydrate metabolism during long-term growth hormone treatment in children with short stature born small for gestational age. *Clin Endocrinol* 54 (2): 243-51.
14. Blank D, Riedl M, Reitner A, Schnack C, Schernthaner G, Clodi M, et al (2000) Growth hormone replacement therapy is not associated with retinal changes. *J Clin Endocrinol Metab* 85 (2): 634-36.

15. Bhake R, Evans A (2008) Deterioration of diabetic retinopathy during growth hormone therapy in a pan-hypopituitary diabetic patient. *Practical Diabetes Int* 25 (8): 316-18.
16. Sanders EJ, Lin WY, Parker E, Harvey S (2010) Growth hormone expression and neuroprotective activity in a quail neural retina cell line. *Gen Comp Endocrinol* 165 (1): 111-19.
17. Sanders EJ, Harvey S (2004) Growth hormone as an early embryonic growth and differentiation factor. *Anat Embryol* 209 (1): 1-9.
18. Martinez-Moreno C, Andres A, Giterman D, Karpinski E, Harvey S (2014) Growth hormone and retinal ganglion cell function: QNR/D cells as an experimental model. *Gen Comp Endocrinol* 195: 183-9.
19. Harvey S, Parker E, Macdonald I, Sanders EJ (2009) Growth hormone is present in the human retina and vitreous fluid. *Neurosci Lett* 455(3): 199-202.
20. Sanders EJ, Lin WY, Parker E, Harvey S (2011) Growth hormone promotes the survival of retinal cells in vivo. *Gen Comp Endocrinol* 172(1): 140-50.
21. Pournaras CJ, Rungger-Brändle E, Riva CE, Hardarson SH, Stefansson E (2008) Regulation of retinal blood flow in health and disease. *Prog Retin Eye Res* 27 (3): 284-330.
22. Kaur C, Sivakumar V, Yong Z, Lu J, Foulds WS, Ling EA (2007) Blood-retinal barrier disruption and ultrastructural changes in the hypoxic retina in adult rats: the beneficial effect of melatonin administration. *J Pathol* 212 (4): 429-39.
23. Harvey S, Aramburo C, Sanders EJ (2012) Extrapituitary production of anterior pituitary hormones: an overview. *Endocrine* 41(1): 19-30.
24. Sies H (1997) Oxidative stress: oxidants and antioxidants. *Exp Physiol* 82(2): 291-95.
25. Halliwell B (1994) Free radicals, antioxidants and human disease: curiosity, cause or consequence? *Lancet* 344: 721-23.
26. Bergendi L, Beneš L, Duračková Z, Ferenčík M (1999) Chemistry, physiology and pathology of free radicals. *Life Sci* 65: 1865-74.
27. Buettner GR, Schafer FQ (2000) Free radicals, oxidants, and antioxidants. *Teratology* 62(4): 234.
28. Siems WG, Sommerburg O, Mayer H, Grune T (1998) Die wichtigsten Radikalquellen in menschlichen Organismus. *Pharm Ztg* 143: 11-25
29. Anderson D (1996) Antioxidant defences against reactive oxygen species causing genetic and other damage. *Mutat Res* 350: 103-08.
30. Gutteridge JMC (1994) Biological origin of free radicals, and mechanisms of antioxidant protection. *Chem Biol Interac* 91: 113-40.
31. Lee HC, Wei YH (2000) Mitochondrial role in life and death of the cell. *J Biomed Sci* 7: 2-15.
32. Fulton D, McGiff JC, Wolin MS, Kaminski P, Quilley J (1997) Evidence against cytochrome P450- derived reactive oxygen species as the mediator of the nitric oxide-independent vasodilator effect of bradykinin in the perfused heart of the rat. *J Pharmacol Exp Ther* 280(2): 702-09.

33. Crane D, Masters C (1984) On the role of catalase in the oxidation of tissue fatty acids. *Arch Biochem Biophys* 229: 104-11.
34. Caccese D, Pratico D, Ghiselli A, Natoli S, Pignatelli P, Sanquigni V, Iuliano L, Violi F (2000) Superoxide anion and hydroxyl radical release by collagen-induced platelet aggregation – role of arachidonic acid metabolism. *Thromb Haemost* 83: 485-90.
35. Knight JA (2000) Free radicals, antioxidants, and the immune system. *Annal Clinic Lab Sci* 30: 145-58.
36. Halliwell B (1995) *Active oxygen in biochemistry*. Blackie Academic&Professional, London.
37. Di Giulio C, Data PG, Lahiri S (1991) Chronic cobalt causes hypertrophy of glomus cells in the rat carotid body. *Am J Physiol* 261(1): 102-5.
38. Kehrer JP (2000) Cause-effect of oxidative stress and apoptosis. *Teratology* 62(4): 235-36.
39. Imlay JA, Fridovich I (1991) Assays of metabolic superoxide production in *Escherichia coli*. *J Biol Chem* 266: 6957-65.
40. Halliwell B, Gutteridge JMC (1990) Role of free radicals and catalytic metal ions in human disease. *Methods Enzymol* 186: 1-85.
41. Marks DB, Marks AD, Smith CM (1996) *Oxygen metabolism and oxygen toxicity. Basic medical biochemistry: A clinical approach*. Lippincott Williams & Wilkins, Baltimore.
42. Selverstone VJ, Foot CS, Greenberg A, Liebman JF (1995) *Active oxygen in biochemistry*. Blackie Academic&Professional, London, Glasgow, New York, Tokyo 1995.
43. Fehér J, Csomós G, Vereckei A. *Free radical reactions in medicine*. Springer-Verlag, Plenum Press, Berlin, Heidelberg, New York, London 1994:43-58.
44. Halliwell B (1994) Oxygen and nitrogen are pro-carcinogenes. Damage to DNA by reactive oxygen, chlorine and nitrogen species: measurement, mechanism and the effects of nutrition. *Mutat Res* 443: 37-52.
45. Moncada S, Higgs A (1993) The L-arginine-nitric oxide pathway. *New Eng J Med* 329: 2002-11.
46. Huie RE, Padmaja S (1993) The reaction of NO with superoxide. *Free Rad Res Commun* 18: 195-9.
47. Halliwell B (1996) Oxidative stress, nutrition and health. Experimental strategies for optimization of nutritional antioxidant intake in humans. *Free Rad Res* 25: 57-74.
48. Esterbauer H, Schaur FJ, Zollner H (1991) Chemistry and biochemistry of 4-hydroxynonenal, malonaldehyde and related aldehydes. *Free Radic Biol Med* 11: 81-128.
49. Svingen BA, O'Neal FO, Aust SD (1978) The role of superoxide and singlet oxygen in lipid peroxidation. *Photochem Photobiol* 28: 803-9.
50. Greenberg ME, Li XM, Gugiu BG, Gu X, Qin J, Salomon RG, Hazen SL (2008) The lipid Whisker model of the structure of oxidized cell membranes. *J Biol Chem* 283: 2385-96.

51. West JD, Marnett LJ (2006) Endogenous reactive intermediates as modulators of cell signaling and cell death. *Chem Res Toxicol* 19: 173-94.
52. Zarkovic N (2003) 4-hydroxynonenal as a bioactive marker of pathophysiological processes. *Mol Aspects Med* 24(4-5): 281-91.
53. Poli G, Biasi F, Leonarduzzi G (2008) 4-Hydroxynonenal-protein adducts: a reliable biomarker of lipid oxidation in liver disease. *Mol Aspects Med* 29: 67-71.
54. Uchida K (2003) 4-Hydroxy-2-nonenal: a product and modulator of oxidative stress. *Prog Lipid Res* 42: 318-43.
55. Blake D, Winyard PG (1995) Immunopharmacology of free radical species. Academic Press, London.
56. Porter N (1984) Chemistry of lipid peroxidation. *Methods Enzymol* 105: 273-83.
57. Armstrong D (1994) Free radicals in diagnostic medicine: a systems approach to laboratory technology, clinical correlations, and antioxidant therapy. Plenum Press, New York, London.
58. Aikens J, Dix TA (1991) Peroxyl radical (HOO) initiated lipid peroxidation. The role of fatty acid hydroperoxides. *J Biol Chem* 266: 15091-98.
59. Schneider C, Pratt DA, Porter NA, Brash AR (2007) Control of oxygenation in lipoxygenase and cyclooxygenase catalysis. *Chem Biol* 14: 473-88.
60. Pryor WA, Houk KN, Foote CS, Fukuto JM, Ignarro LJ, Squadrito GL, Davies KJA (2006) Free radical biology and medicine: it's a gas, man! *Am J Physiol Integr Comp Physiol* 291: 491-511.
61. Noguchi N, Yamashita H, Hamahara J, Nakamura A, Kuhn H, Niki E (2002) The specificity of lipoxygenase-catalyzed lipid peroxidation and the effects of radical-scavenging antioxidants. *Biol Chem* 383: 619-26.
62. Ferretti G, Bacchetti T, Masciangelo S, Pallotta G (2008) Lipid peroxidation in hemodialysis patients: effect of vitamin C supplementation. *Clin Biochem* 41: 381-86.
63. Folkman J, Klagsbrun M (1987) Angiogenic factors. *Science* 235: 442-7.
64. Piwowar A (2010) Advanced oxidation protein products. Part II. The significance of oxidation protein products in the pathomechanism of diabetes and its complications. *Pol Merkur Lekarski* 28(165): 227-30.
65. Witko-Sarsat V, Friedlander M, Capeillere-Blandin C, et al (1996) Advanced oxidation protein products as a novel marker of oxidative stress in uremia. *Kidney Int* 49: 1304-13.
66. Halliwell B (1990) How to characterize a biological antioxidant. *Free Radic Res Commun* 9(1): 1-32.
67. Matés JM, Pérez-Gómez C, Blanca M (2000) Chemical and biological activity of free radical 'scavengers' in allergic diseases. *Clin Chim Acta* 296(1-2): 1-15.
68. Droge W (2002) Free radicals in the physiological control of cell function. *Review. Physiol Rev* 82: 47-95.
69. Willcox JK, Ash SL, Catignani GL (2004) Antioxidants and prevention of chronic disease. *Crit Rev Food Sci Nutr* 44: 275-95.



70. Pacher P, Beckman JS, Liaudet L (2007) Nitric oxide and peroxynitrite in health and disease. *Physiol Rev* 87: 315-424.
71. Halliwell B (2007) Biochemistry of oxidative stress. *Biochem Soc Trans* 35: 1147-50.
72. Young I, Woodside J (2001) Antioxidants in health and disease. *J Clin Pathol* 54: 176-86.
73. Valko M, Rhodes CJ, Moncol J, Izakovic M, Mazur M (2006) Free radicals, metals and antioxidants in oxidative stress-induced cancer. Mini-review. *Chem Biol Interact* 160: 1-40.
74. Valko M, Morris H, Cronin MTD (2005) Metals, toxicity and oxidative stress. *Curr Med Chem* 12: 1161-1208.
75. Pham-Huy LA, He H, Pham-Huy C (2008) Free radicals, antioxidants in disease and health. *Int J Biomed Sci* 4(2): 89-96.
76. Vessby J, Basu S, Mohsen R, Berne C, Vessby B (2002) Oxidative stress and antioxidant status in type 1 diabetes mellitus. *J Intern Med* 251: 69-76.
77. Habib MP, Dickerson FD, Mooradian AD (1994) Effect of diabetes, insulin and glucose load on lipid peroxidation in the rat. *Metabolism* 43: 1442-45.
78. Rahimi R, Nikfar S, Larijani B, Abdollahi M (2005) A review on the role of antioxidants in the management of diabetes and its complications. *Biomed Pharmacother* 59(7): 365-73.
79. Ceriello A, Motz E (2004) Is oxidative stress the pathogenic mechanism underlying insulin resistance, diabetes, and cardiovascular disease? The common soil hypothesis revisited. *Arterioscler Thromb Vasc Biol* 24(5): 816-23.
80. Bahorun T, Soobrattee MA, Luximon-Ramma V, Aruoma OI (2006) Free radicals and antioxidants in cardiovascular health and disease. *Internet J Med Update* 1: 1-17.
81. Chew EY, Ferris FL 3rd (2001) Nonproliferative diabetic retinopathy. *U: Ryan SJ (ed.) Retina*. 3<sup>rd</sup> edn. St Louis, Mosby, 1295-1308.
82. Kowluru RA (2003) Effect of reinstatement of good glycemic control on retinal oxidative stress and nitrate stress in diabetic rats. *Diabetes* 52(3): 818-23.
83. Kowluru RA, Abbas SN (2003) Diabetes-induced mitochondrial dysfunction in the retina. *Invest Ophthalmol Vis Sci* 44(12): 5327-34.
84. Haskins K, Bradley B, Powers K, Fadok V, Flores S, Ling X, Pugazhenti S, Reusch J, Kench J (2003) Oxidative stress in type 1 diabetes. *Ann N Y Acad Sci* 1005: 43-54.
85. Ford ES, Mokdad AH, Giles WH, Brown DW (2003) The metabolic syndrome and antioxidant concentrations: findings from the Third National Health and Nutrition Examination Survey. *Diabetes* 52(9): 2346-52.
86. Beisswenger PJ, Howell SK, Smith K, Szwergold BS (2003). Glyceraldehyde-3-phosphate dehydrogenase activity as an independent modifier of methylglyoxal levels in diabetes. *Biochim Biophys Acta* 1637(1): 98-106.
87. Engerman RL, Kern TS, Larson ME (1994) Nerve conduction and aldose reductase inhibition during 5 years of diabetes or galactosaemia in dogs. *Diabetologia* 37(2): 141-4.

88. Koya D, King GL (1998) Protein kinase C activation and the development of diabetic complications. *Diabetes* 47(6): 859-66.
89. Du XL, Edelstein D, Rossetti L, Fantus IG, Goldberg H, Ziyadeh F, Wu J, Brownlee M (2000) Hyperglycemia-induced mitochondrial superoxide overproduction activates the hexosamine pathway and induces plasminogen activator inhibitor-1 expression by increasing Sp1 glycosylation. *Proc Natl Acad Sci USA* 97(22): 12222-6.
90. Caldwell RB, Bartoli M, Behzadian MA, El-Remessy AE, Al-Shabrawey M, Platt DH, Liou GI, Caldwell RW (2005) Vascular endothelial growth factor and diabetic retinopathy: role of oxidative stress. *Curr Drug Targets* 6(4): 511-24. Review
91. Yamagishi S, Yonekura H, Yamamoto Y, Katsuno K, Sato F, Mita I, Ooka H, Satozawa N, Kavakami T, Nomura M, Yamamoto H (1997) Advanced glycation end products - driven angiogenesis in vitro. Induction of the growth and tube formation of human microvascular endothelial cells through autocrine vascular endothelial growth factor. *J Biol Chem* 272: 8723-30.
92. Stitt AW (2003) The role of advanced glycation in the pathogenesis of diabetic retinopathy. *Exp Mol Pathol* 75(1): 95-108.
93. Mohamed AK, Bierhaus A, Schiekofer S, Tritschler H, Ziegler R, Nawroth PP (1999) The role of oxidative stress and NF- $\kappa$ B activation in late diabetic complications. *Biofactors* 2-3: 157-67.
94. Miwa K, Nakamura J, Hamada Y, Naruse K, Nakashima E, Kato K, Kasuya Y, Yasuda Y, Kamiya H, Hotta N (2003) The role of polyol pathway in glucose-induced apoptosis of cultured retinal pericytes. *Diabetes Res Clin Pract* 60(1): 1-9.
95. Palumbo EJ, Sweatt JD, Chen SJ, Klann E (1992) Oxidation-induced persistent activation of protein kinase C in hippocampal homogenates. *Biochem Biophys Res Commun* 187(3): 1439-45.
96. Brownlee M (2005) The pathobiology of diabetic complications: a unifying mechanism. *Diabetes* 54(6): 1615-25.
97. Beisswenger PJ, Drummond KS, Nelson RG, Howell SK, Szwegold BS, Mauer M (2005) Susceptibility to diabetic nephropathy is related to dicarbonyl and oxidative stress. *Diabetes* 54(11): 3274-81.
98. Baumann G, MacCart JG, Amburn K (1983) The molecular nature of circulating growth hormone in normal and acromegalic man: evidence for a principal and minor monomeric forms. *J Clin Endocrinol Metab* 56(5): 946-52.
99. Rudman D, Kutner MH, Rogers CM, Lubin MF, Fleming GA, Bain RP (1981) Impaired growth hormone secretion in the adult population: relation to age and adiposity. *J Clin Invest* 67(5): 1361-9.
100. Bell J<sup>1</sup>, Parker KL, Swinford RD, Hoffman AR, Maneatis T, Lippe B (2010) Long-term safety of recombinant human growth hormone in children. *J Clin Endocrinol Metab* 95(1): 167-77.

101. Merimee TJ, Felig P, Marliss E, Fineberg SE, Cahill GG Jr (1971) Glucose and lipid homeostasis in the absence of human growth hormone. *J Clin Invest* 50(3): 574-82.
102. Goldenberg N, Barkan A (2007) Factors regulating growth hormone secretion in humans. *Endocrinol Metab Clin North Am* 36(1): 37-55.
103. Van Cauter E, Leproult R, Plat L (2000) Age-related changes in slow wave sleep and REM sleep and relationship with growth hormone and cortisol levels in healthy men. *JAMA* 284(7): 861-8.
104. Casanueva FF, Villanueva L, Cabranes JA, Cabezas-Cerrato J, Fernandez-Cruz A (1984) Cholinergic mediation of growth hormone secretion elicited by arginine, clonidine, and physical exercise in man. *J Clin Endocrinol Metab* 59(3): 526-30.
105. Møller N, Jørgensen JO (2009) Effects of growth hormone on glucose, lipid, and protein metabolism in human subjects. *Endocr Rev* 30(2): 152-77.
106. Katz LE, DeLeón DD, Zhao H, Jawad AF (2002) Free and total insulin-like growth factor (IGF)-I levels decline during fasting: relationships with insulin and IGF-binding protein-1. *J Clin Endocrinol Metab* 87(6): 2978-83.
107. Clasey JL, Weltman A, Patrie J, Weltman JY, Pezzoli S, Bouchard C, Thorner MO, Hartman ML (2001) Abdominal visceral fat and fasting insulin are important predictors of 24-hour GH release independent of age, gender, and other physiological factors. *J Clin Endocrinol Metab* 86(8): 3845-52.
108. Roth J, Glick SM, Yalow RS, Bersons A (1963) Hypoglycemia: a potent stimulus to secretion of growth hormone. *Science* 140(3570): 987-8.
109. Alba-Roth J, Müller OA, Schopohl J, von Werder K (1988) Arginine stimulates growth hormone secretion by suppressing endogenous somatostatin secretion. *J Clin Endocrinol Metab* 67(6): 1186-9.
110. Casanueva FF, Burguera B, Muruais C, Dieguez C (1990) Acute administration of corticoids: a new and peculiar stimulus of growth hormone secretion in man. *J Clin Endocrinol Metab* 70(1): 234-7.
111. Fukata J, Diamond DJ, Martin JB (1985) Effects of rat growth hormone (rGH)-releasing factor and somatostatin on the release and synthesis of rGH in dispersed pituitary cells. *Endocrinology* 117(2): 457-67.
112. Barinaga M, Bilezikjian LM, Vale WW, Rosenfeld MG, Evans RM (1985) Independent effects of growth hormone releasing factor on growth hormone release and gene transcription. *Nature* 314(6008): 279-81.
113. Pandya N, DeMott-Friberg R, Bowers CY, Barkan AL, Jaffe CA (1998) Growth hormone (GH)-releasing peptide-6 requires endogenous hypothalamic GH-releasing hormone for maximal GH stimulation. *J Clin Endocrinol Metab* 83(4): 1186-9.
114. Reichlin S (1983) Somatostatin. *N Engl J Med* 309(24):1495-501.
115. Koerker DJ, Ruch W, Chideckel E, Palmer J, Goodner CJ, Ensink J, Gale CC (1974) Somatostatin: hypothalamic inhibitor of the endocrine pancreas. *Science* 184(4135): 482-4.
116. Ben-Shlomo A, Melmed S (2010) Pituitary somatostatin receptor signaling. *Trends Endocrinol Metab* 21(3): 123-33.

117. Berelowitz M, Szabo M, Frohman LA, Firestone S, Chu L, Hintz RL (1981) Somatomedin-C mediates growth hormone negative feedback by effects on both the hypothalamus and the pituitary. *Science* 212(4500): 1279-81.
118. Yamashita S, Melmed S (1986) Insulin-like growth factor I action on rat anterior pituitary cells: suppression of growth hormone secretion and messenger ribonucleic acid levels. *Endocrinology* 118(1): 176-82.
119. Mathews LS, Norstedt G, Palmiter RD (1986) Regulation of insulin-like growth factor I gene expression by growth hormone. *Proc Natl Acad Sci U S A* 83(24): 9343-7.
120. Horváth S, Palkovits M, Görcs T, Arimura A (1989) Electron microscopic immunocytochemical evidence for the existence of bidirectional synaptic connections between growth hormone-releasing hormone- and somatostatin-containing neurons in the hypothalamus of the rat. *Brain Res* 27;481(1): 8-15.
121. Guler HP, Zapf J, Schmid C, Froesch ER (1989) Insulin-like growth factors I and II in healthy man. Estimations of half-lives and production rates. *Acta Endocrinol (Copenh)* 121(6): 753-8.
122. Rosenthal SM, Hulse JA, Kaplan SL, Grumbach MM (1986) Exogenous growth hormone inhibits growth hormone-releasing factor-induced growth hormone secretion in normal men. *J Clin Invest* 77(1): 176-80.
123. Ross RJ, Borges F, Grossman A, Smith R, Ngahfoong L, Rees LH (1987) Growth hormone pretreatment in man blocks the response to growth hormone-releasing hormone; evidence for a direct effect of growth hormone. *Clin Endocrinol (Oxf)* 26(1): 117-23.
124. Davis JR, Sheppard MC, Shakespear RA, Lynch SS, Clayton RN (1986) Does growth hormone releasing factor desensitize the somatotroph? Interpretation of responses of growth hormone during and after 10-hour infusion of GRF 1-29 amide in man. *Clin Endocrinol (Oxf)* 24(2): 135-40.
125. Horváth S, Palkovits M, Görcs T, Arimura A (1989) Electron microscopic immunocytochemical evidence for the existence of bidirectional synaptic connections between growth hormone-releasing hormone- and somatostatin-containing neurons in the hypothalamus of the rat. *Brain Res* 481(1): 8-15.
126. Smith RG, Van der Ploeg LH, Howard AD, Feighner SD, Cheng K, Hickey GJ, et al (1997) Peptidomimetic regulation of growth hormone secretion. *Endocr Rev* 18(5): 621-45.
127. Zizzari P, Halem H, Taylor J, Dong JZ, Datta R, Culler MD, et al (2005) Endogenous ghrelin regulates episodic growth hormone (GH) secretion by amplifying GH Pulse amplitude: evidence from antagonism of the GH secretagogue-R1a receptor. *Endocrinology* 146(9): 3836-42.
128. Tannenbaum GS, Epelbaum J, Bowers CY (2003) Interrelationship between the novel peptide ghrelin and somatostatin/growth hormone-releasing hormone in regulation of pulsatile growth hormone secretion. *Endocrinology* 144(3): 967-74.

129. Kamegai J, Tamura H, Shimizu T, Ishii S, Tatsuguchi A, Sugihara H, et al (2004) The role of pituitary ghrelin in growth hormone (GH) secretion: GH-releasing hormone-dependent regulation of pituitary ghrelin gene expression and peptide content. *Endocrinology* 145(8):3731-8.
130. Sanders EJ, Harvey S (2008) Peptide hormones as developmental growth and differentiation factors. *Dev Dyn* 237(6): 1537-52.
131. Harvey S, Martin BT, Baudet ML, Davis P, Sauve Y, Sanders EJ (2007) Growth hormone in the visual system: comparative endocrinology. *Gen Comp Endocrinol* 153(1-3): 124-31.
132. Rodriguez-Mendez AJ, Luna Acosta JL, Carranza M, Harvey S, Aramburo C, Luna M (2010) Growth hormone expression in stromal and non-stromal cells in the bursa of Fabricius during bursal development and involution: Causal relationship? *Gen Comp Endocrinol* 167 (2): 297-307.
133. Geris KL, Hickey GJ, Berghman LR, Visser TJ, Kühn ER, Darras VM (1998) Pituitary and extrapituitary action sites of the novel nonpeptidyl growth hormone (GH) secretagogue L-692,429 in the chicken. *Gen Comp Endocrinol* 111(2): 186-96.
134. Sanders EJ, Parker E, Harvey S (2008) Growth hormone-mediated survival of embryonic retinal ganglion cells: signaling mechanisms. *Gen Comp Endocrinol* 156(3): 613-21.
135. Bähr M (2000) Live or let die - retinal ganglion cell death and survival during development and in the lesioned adult CNS. *Trends Neurosci* 23(10):483-90.
136. Sanders EJ, Parker E, Harvey S. Retinal ganglion cell survival in development: mechanisms of retinal growth hormone action. *Exp Eye Res.* 2006; 83 (5): 1205-14.
137. Sanders EJ, Lin WY, Parker E, Harvey S. Growth hormone promotes the survival of retinal cells in vivo. *Gen Comp Endocrinol.* 2011; 172 (1): 140-50.
138. Harvey S. Extrapituitary growth hormone. *Endocrine.* 2010; 38 (3): 335-59.
139. Harvey S, Baudet ML (2014) Extrapituitary growth hormone and growth? *Gen Comp Endocrinol* 205: 55-61.
140. Harvey S, Lin W, Giterman D, El-Abry N, Qiang W, Sanders EJ (2012) Release of retinal growth hormone in the chick embryo: local regulation? *Gen Comp Endocrinol* 176 (3): 361-6.
141. Martinez-Moreno CG, Giterman D, Henderson D, Harvey S (2014) Secretagogue induction of GH release in QNR/D cells: prevention of cell death. *Gen Comp Endocrinol* 203: 274-80.
142. Baudet ML, Rattray D, Harvey S (2007) Growth hormone and its receptor in projection neurons of the chick visual system: retinofugal and tectobulbar tracts. *Neuroscience* 148(1): 151-63.
143. Harvey S, Azumaya Y, Hull KL (2000) Pituitary and extrapituitary growth hormone: Pit-1 dependence? *Can J Physiol Pharmacol* 78(12): 1013-28.
144. Di Fonso A, Ghinassi B, Izzicupo P, Zappacosta R, Liberatore M, Gallenga CE, et al (2014) Novel evidence of ghrelin and growth hormone secretagogue receptor expression by human ocular tissues. *Regul Pept* 190-191: 18-24.

145. Blalock JE, Weigent DA (1994) Pituitary control of immune cells. *Immunol Today* 15: 39-40.
146. Kooijman R, Malur A, Van Buul-Offers SC, Hooghe-Peters EL (1997) Growth hormone expression in murine bone marrow cells is independent of the pituitary transcription factor Pit-1. *Endocrinology* 138(9): 3949-55.
147. Burren CP, Berka JL, Edmondson SR, Werther GA, Batch JA (1996) Localization of mRNAs for insulin-like growth factor-I (IGF-I), IGF-I receptor, and IGF binding proteins in rat eye. *Invest Ophthalmol Vis Sci* 37(7): 1459-68.
148. Liu S, Zhu X (1995) Expression of insulin-like growth factor-I gene in normal and diabetic rat eye. *Zhonghua Yan Ke Za Zhi* 31(4): 291-5.
149. Ocrant I, Valentino KL, King MG, Wimpy TH, Rosenfeld RG, Baskin DG (1989) Localization and structural characterization of insulin-like growth factor receptors in mammalian retina. *Endocrinology* 125(5): 2407-13.
150. Lambooij AC, van Wely KH, Lindenbergh-Kortleve DJ, Kuijpers RW, Kliffen M, Mooy CM (2003) Insulin-like growth factor-I and its receptor in neovascular age-related macular degeneration. *Invest Ophthalmol Vis Sci* 44(5): 2192-8.
151. Bergman PB, Moravski CJ, Edmondson SR, Russo VC, Bach LA, Wilkinson-Berka JL, Werther GA (2005) Expression of the IGF system in normal and diabetic transgenic (mRen-2)27 rat eye. *Invest Ophthalmol Vis Sci* 46(8): 2708-15.
152. Wilkinson-Berka JL, Wraight C, Werther G (2006) The role of growth hormone, insuline-like growth factor and somatostatin in diabetic retinopathy. *Curr Med Chem* 13 (27): 3307-17.
153. Rymaszewski Z, Cohen RM, Chomczynski P (1991) Human growth hormone stimulates proliferation of human retinal microvascular endothelial cells in vitro. *Proc Natl Acad Sci U S A* 88(2): 617-21.
154. Sall JW, Klisovic DD, O'Dorisio MS, Katz SE (2004) Somatostatin inhibits IGF-1 mediated induction of VEGF in human retinal pigment epithelial cells. *Exp Eye Res* 79(4): 465-76.
155. Hernandez C, Simo-Servat O, Simo R (2014) Somatostatin and diabetic retinopathy: current concepts and therapeutic perspectives. *Endocrine* 46 (2): 209-14.
156. Sharp PS, Fallon TJ, Brazier OJ (1987) Long term follow up of patients who underwent yttrium-90 pituitary implantation for treatment of proliferative diabetic retinopathy. *Diabetologia* 30: 188-207.
157. Boehm BO, Lang GK, Jehle PM, Feldman B, Lang GE (2001) Octreotide reduces vitreous hemorrhage and loss of visual acuity risk in patients with high-risk proliferative diabetic retinopathy. *Horm Metab Res* 33 (5): 300-6.
158. Ezzat S, Forster MJ, Berchtold P (1994) Acromegaly: clinical and biochemical features in 500 patients. *Medicine* 73: 233-40.
159. Blank D, Riedl M, Reitner A, Schnack C, Scherthaner G, Clodi M, et al (2000) Growth hormone replacement therapy is not associated with retinal changes. *J Clin Endocrinol Metab* 85(2): 634-6.

160. Growth Hormone Antagonist for Proliferative Diabetic Retinopathy Study Group (2001) The effect of a growth hormone receptor antagonist drug on proliferative diabetic retinopathy. *Ophthalmology* 108(12): 2266-72.
161. Hattori N, Moridera K, Ishihara T, Hino M, Ikekubo K, Kurahachi H (1993) Is growth hormone associated with diabetic retinopathy? *J Diabetes Complications* 7(1): 12-4.
162. MacFarlane IA, Stafford SM, Wright AD (1986) Increased circulating radioreceptor-active growth hormone in insulin-dependent diabetics. *Clin Endocrinol (Oxf)* 25(5): 607-16.
163. Clayton KL, Holly JM, Carlsson LM, Jones J, Cheetham TD, Taylor AM, Dunger DB (1994) Loss of the normal relationships between growth hormone, growth hormone-binding protein and insulin-like growth factor-I in adolescents with insulin-dependent diabetes mellitus. *Clin Endocrinol (Oxf)* 41(4): 517-24.
164. Langford KS, Miell JP (1993) The insulin-like growth factor-I/binding protein axis: physiology, pathophysiology and therapeutic manipulation. *Eur J Clin Invest* 23(9): 503-16.
165. Kaya A, Kar T, Aksoy Y, Özalper V, Başbuğ B (2013) Insulin analogues may accelerate progression of diabetic retinopathy after impairment of inner blood-retinal barrier. *Med Hypotheses* 81(6): 1012-4.
166. Delafontaine P, Song YH, Li Y (2004) Expression, regulation, and function of IGF-1, IGF-1R, and IGF-1 binding proteins in blood vessels. *Arterioscler Thromb Vasc Biol* 24(3): 435-44.
167. Janssen JA, Jacobs ML, Derkx FH, Weber RF, van der Lely AJ, Lamberts SW (1997) Free and total insulin-like growth factor I (IGF-I), IGF-binding protein-1 (IGFBP-1), and IGFBP-3 and their relationships to the presence of diabetic retinopathy and glomerular hyperfiltration in insulin-dependent diabetes mellitus. *J Clin Endocrinol Metab* 82(9): 2809-15.
168. Frystyk J, Bek T, Flyvbjerg A, Skjaerbaek C, Ørskov H (2003) The relationship between the circulating IGF system and the presence of retinopathy in Type 1 diabetic patients. *Diabet Med* 20(4): 269-76.
169. Hellström A, Engström E, Hård AL, Albertsson-Wikland K, Carlsson B, Niklasson A, et al (2003) Postnatal serum insulin-like growth factor I deficiency is associated with retinopathy of prematurity and other complications of premature birth. *Pediatrics* 112(5): 1016-20.
170. Villegas Becerril E, Fernández Molina F, González R, Gallardo Galera JM (2005) Serum IGF-I levels in retinopathy of prematurity. New indications for ROP screening. *Arch Soc Esp Oftalmol* 80(4): 233-8.
171. Ruberte J, Ayuso E, Navarro M, Carretero A, Nacher V, Haurigot V, et al (2004) Increased ocular levels of IGF-1 in transgenic mice lead to diabetes-like eye disease. *J Clin Invest* 113(8): 1149-57.
172. DeBosch BJ, Baur E, Deo BK, Hiraoka M, Kumagai AK (2001) Effects of insulin-like growth factor-1 on retinal endothelial cell glucose transport and proliferation. *J Neurochem* 77(4): 1157-67.

173. Haurigot V, Villacampa P, Ribera A, Llombart C, Bosch A, Nacher V, et al (2009) Increased intraocular insulin-like growth factor-I triggers blood-retinal barrier breakdown. *J Biol Chem* 284 (34): 22961-9.
174. Cunha-Vaz JG (2004). The blood-retinal barriers system. Basic concepts and clinical evaluation. *Exp Eye Res* 78 (3): 715-21.
175. Sanders EJ, Harvey S (2008) Peptide hormones as developmental growth and differentiation factors. *Dev Dyn* 237 (6): 1537-52.
176. Harvey S, Hull K (2003) Neural growth hormone: an update. *J Mol Neurosci* 20(1): 1-14.
177. Gabriel R. Neuropeptides and diabetic retinopathy (2013) *Br J Clin Pharmacol* 75 (5): 1189-201.
178. Harvey S, Lin W, Giterman D, El-Abry N, Qiang W, Sanders EJ (2012) Release of retinal growth hormone in the chick embryo: local regulation? *Gen Comp Endocrinol* 176 (3): 361-6.
179. Simo R, Lecube A, Segura RM, Garcia Arumi J, Hernandez C (2002) Free insulin growth factor-I and vascular endothelial growth factor in the vitreous fluid of patients with proliferative diabetic retinopathy. *Am J Ophthalmol* 134 (3): 376-82.
180. King HH, Aubert WH (1998) Global burden of diabetes 1995-2025. *Diabetes Care* 21: 1414-31.
181. Shaw JE, Sicree RA, Zimmet PZ (2010) Global estimates of the prevalence of diabetes for 2010 and 2030. *Diabetes Research and Clinical Practice* 87: 4-14.
182. CEZIH. Central Health Information System. <http://www.cezih.hr/> accessed 2013.
183. Metelko Ž, Granić M, Škrabalo Z (1997) *Šećerna bolest. U: Vrhovac B, Bakran I, Granić M, Jakšić B, Labar B, Vucelić B (ed.) Interna medicina. 2. izdanje. Zagreb, Naprijed, 1365-90.*
184. Tattersall RB (2010) The history of diabetes mellitus. *U: Holt RIG, Cockram CS, Flyvbjerg A, Goldstein BJ (ed.) Textbook of diabetes. 4<sup>th</sup> edn. Oxford-Hoboken-West Sussex, Wiley-Blackwell, 3-23.*
185. World Health Organization (WHO) (1999) Report of a WHO Consultation. Definition, diagnosis and classification of diabetes mellitus and its complications. 1. Diagnosis and classification of diabetes mellitus. WHO/NCD/NCS/99.2. Geneva, WHO.
186. Miao D, Yu L, Eisenbarth GS (2007) Role of autoantibodies in type 1 diabetes. *Front Biosci* 12: 1889-98.
187. Kahn CR, Weir GC, King GL, et al (2005) *Joslin's Diabetes mellitus. Fourteenth Edition. Chapter 1: 1-17.*
188. Lillioja S, Mott DM, Spraul M, Ferraro R, Foley JE, Ravussin E, Knowler WC, Bennett PH, Bogardus C (1993) Insulin resistance and insulin secretory dysfunction as precursors of non-insulin dependent diabetes mellitus. Prospective studies of Pima Indians. *N Engl J Med* 329: 1988-92.
189. Aganović I, Metelko Ž (2008) *Šećerna bolest. U: Vrhovac B, i surad. Interna medicina. 4. izdanje. Zagreb, Naklada Ljevak, 1244-64.*



190. Holr RIG, Goldstein BJ (2010) The aims of diabetes care. *U: Holt RIG, Cockram CS, Flyvbjerg A, Goldstein BJ (ed.) Textbook of diabetes. 4<sup>th</sup> edn. Oxford-Hoboken-West Sussex, Wiley-Blackwell, 323-333.*
191. Amos AF, McCarty DJ, Zimmet P (1997) The Rising Global Burden of Diabetes and its Complications: Estimates and Projections to the Year 2010. *Diabetic Medicine 14: S7-S85.*
192. World Health Organization (2006) Prevention of blindness from diabetes mellitus. Report of a WHO consultation in Geneva, Switzerland, 9-11 November 2005.
193. Singh R, Ramasamy K, Abraham C, Gupta V, Gupta A (2008) Diabetic retinopathy: An update. *Indian J Ophthalmol 56(3): 179-88.*
194. Kempen JH, O'Colmain BJ, Leske MC, Haffner SM, Klein R, Moss SE, Taylor HR, Hamman RF; Eye Diseases Prevalence Research Group (2004) The Prevalence of Diabetic Retinopathy Among Adults in the United States. *Arch Ophthalmol 122: 552-63.*
195. Early Treatment Diabetic Retinopathy Study Research Group (1991) Grading diabetic retinopathy from stereoscopic color fundus photographs - An extension of the modified Airline House classification. ETDRS report 10. *Ophthalmology 98: 786-806.*
196. Kolar G, Stirn-Kranjc B (2004) Mikroskopska građa oka. *U: Čupak K (ed.) Oftalmologija. Zagreb, Nakladni zavod Globus, 59-71.*
197. Sebag J. Vitreus: From Biochemistry to Clinical Relevance. *Duane's Clinical Ophthalmology on CD- ROM. Dostupno na: <http://80.36.73.149/almacen/medicina/oftalmologia/enciclopedias/duane/pages/contents.html#top>*
198. Piwowar A (2010) Advanced oxidation protein products. Part II. The significance of oxidation protein products in the pathomechanism of diabetes and its complications. *Pol Merkur Lekarski 28(165): 227-30.*
199. Witko-Sarsat V, Friedlander M, Capeillere-Blandin C, et al (1996) Advanced oxidation protein products as a novel marker of oxidative stress in uremia. *Kidney Int 49: 1304-13.*
200. Chew EY, Ferris FL 3rd (2001) Nonproliferative diabetic retinopathy. *U: Ryan SJ (ed.) Retina. 3<sup>rd</sup> edn. St Louis, Mosby, 1295-1308.*
201. Folkman J, Klagsbrun M (1987) Angiogenic factors. *Science 235: 442-7.*
202. Abu el Asrar AM, Maimone D, Morse PH, Gregory S, Reder AT (1992) Cytokines in the vitreous of patients with proliferative diabetic retinopathy. *Am J Ophthalmol 114: 731-6.*
203. Simo R, Hernandez C, (EUROCONDOR). Neurodegeneration in the diabetic eye: new insights and therapeutic perspectives. *Trends Endocrinol Metab. 2014; 25 (1): 23-33.*
204. Runkle EA, Antonetti DA (2011) The blood-retinal barrier: structure and functional significance. *Methods Mol Biol 686: 133-48.*
205. Lopes de Faria JM, Russ H, Costa VP (2002) Retinal nerve fibre layer loss in patients with type 1 diabetes mellitus without retinopathy. *Br J Ophthalmol 86(7): 725-8.*

206. Van Dijk HW, Verbraak FD, Kok PH, Garvin MK, Sonka M, Lee K, et al (2010) Decreased retinal ganglion cell layer thickness in patients with type 1 diabetes. *Invest Ophthalmol Vis Sci* 51(7): 3660-5.
207. Van Dijk HW, Verbraak FD, Stehouwer M, Kok PH, Garvin MK, Sonka M, et al (2011) Association of visual function and ganglion cell layer thickness in patients with diabetes mellitus type 1 and no or minimal diabetic retinopathy. *Vision Res* 51(2): 224-8.
208. Van Dijk HW, Verbraak FD, Kok PH, Stehouwer M, Garvin MK, Sonka M, et al (2012) Early neurodegeneration in the retina of type 2 diabetic patients. *Invest Ophthalmol Vis Sci* 53(6): 2715-9.
209. Di Leo MA, Falsini B, Caputo S, Ghirlanda G, Porciatti V, Greco AV (1990) Spatial frequency-selective losses with pattern electroretinogram in type 1 (insulin-dependent) diabetic patients without retinopathy. *Diabetologia* 33(12): 726-30.
210. Di Leo MA, Caputo S, Falsini B, Porciatti V, Greco AV, Ghirlanda G (1994) Presence and further development of retinal dysfunction after 3-year follow up in IDDM patients without angiographically documented vasculopathy. *Diabetologia* 37(9): 911-6.
211. Shirao Y, Kawasaki K (1998) Electrical responses from diabetic retina. *Prog Retin Eye Res* 17(1): 59-76.
212. Lasta M, Pemp B, Schmidl D, Boltz A, Kaya S, Palkovits S, et al (2013) Neurovascular dysfunction precedes neural dysfunction in the retina of patients with type 1 diabetes. *Invest Ophthalmol Vis Sci* 54(1): 842-7.
213. Antonetti DA, Klein R, Gardner TW (2012) Diabetic retinopathy. *N Engl J Med* 366(13): 1227-39.
214. Lieth E, Barber AJ, Xu B, Dice C, Ratz MJ, Tanase D, Strother JM (1998) Glial reactivity and impaired glutamate metabolism in short-term experimental diabetic retinopathy. The Penn State Retina Research Group. *Diabetes* 47(5): 815-20.
215. Lieth E, LaNoue KF, Antonetti DA, Ratz M (2000) Diabetes reduces glutamate oxidation and glutamine synthesis in the retina. The Penn State Retina Research Group. *Exp Eye Res* 70(6): 723-30.
216. Kowluru RA, Engerman RL, Case GL, Kern TS (2001) Retinal glutamate in diabetes and effect of antioxidants. *Neurochem Int* 38(5): 385-90.
217. Jarrett SG, Lin H, Godley BF, Boulton ME (2008) Mitochondrial DNA damage and its potential role in retinal degeneration. *Prog Retin Eye Res* 27(6): 596-607.
218. Barnstable CJ, Tombran-Tink J (2004) Neuroprotective and antiangiogenic actions of PEDF in the eye: molecular targets and therapeutic potential. *Prog Retin Eye Res* 23(5): 561-77.
219. Carrasco E, Hernández C, Miralles A, Huguet P, Farrés J, Simó R (2007) Lower somatostatin expression is an early event in diabetic retinopathy and is associated with retinal neurodegeneration. *Diabetes Care*. 2007 Nov;30(11): 2902-8.
220. Carrasco E, Hernández C, de Torres I, Farrés J, Simó R (2008) Lowered cortistatin expression is an early event in the human diabetic retina and is associated with apoptosis and glial activation. *Mol Vis* 14: 1496-502.

221. Gonzalez-Fernandez F, Ghosh D (2008) Focus on Molecules: interphotoreceptor retinoid-binding protein (IRBP). *Exp Eye Res* 86(2): 169-70.
222. Liou GI, Fei Y, Peachey NS, Matragoon S, Wei S, Blamer WS, Wang Y, et al (1998) Early onset photoreceptor abnormalities induced by targeted disruption of the interphotoreceptor retinoid-binding protein gene. *J Neurosci* 18(12): 4511-20.
223. Amin RH, Frank RN, Kennedy A, Elliott D, Puklin JE, Abrams GW (1997) Vascular endothelial growth factor is present in glial cells of the retina and optic nerve of human subjects with nonproliferative diabetic retinopathy. *Invest Ophthalmol Vis Sci* 38(1): 36-47.
224. García-Ramírez M, Hernández C, Simó R (2008) Expression of erythropoietin and its receptor in the human retina: a comparative study of diabetic and nondiabetic subjects. *Diabetes Care* 31(6): 1189-94.
225. Hernández C, Fonollosa A, García-Ramírez M, Higuera M, Catalán R, Miralles A, et al (2006) Erythropoietin is expressed in the human retina and it is highly elevated in the vitreous fluid of patients with diabetic macular edema. *Diabetes Care* 29(9): 2028-33.
226. Whitmire W, Al-Gayyar MM, Abdelsaid M, Yousufzai BK, El-Remessy AB (2011) Alteration of growth factors and neuronal death in diabetic retinopathy: what we have learned so far. *Mol Vis* 17: 300-8.
227. Zhong Y, Li J, Chen Y, Wang JJ, Ratan R, Zhang SX (2012) Activation of endoplasmic reticulum stress by hyperglycemia is essential for Müller cell-derived inflammatory cytokine production in diabetes. *Diabetes* 61(2): 492-504.
228. Sharp PS, Foley K, Vitelli F, Maneschi F, Kohner EM (1984) Growth hormone response to hyperinsulinaemia in insulin-dependent diabetics. Comparison of patients with and without retinopathy. *Diabet Med* 1(1): 55-8.
229. Kaya A, Kar T, Aksoy Y, Özalper V, Basbug B (2013) Insulin analogues may accelerate progression of diabetic retinopathy after impairment of inner blood-retinal barrier. *Medical Hypotheses* 81: 1012-14.
230. James CR, Cotlier E (1983) Fate of insulin in the retina: an autoradiographic study. *Br J Ophthalmol* 67 (2): 80-8.
231. Xu HZ, Le YZ (2011) Significance of outer blood-retina barrier breakdown in diabetes and ischemia. *Invest Ophthalmol Vis Sci* 52(5): 2160-4.
232. Barnes AJ, Kohner EM, Johnston DG, Alberti KG (1985) Severe retinopathy and mild carbohydrate intolerance: possible role of insulin deficiency and elevated circulating growth hormone. *Lancet* 1 (8444): 1465-8.
233. Bedard K, Strecko J, Theriault K, Bedard J, Veyrat-Durebex C, Gaudreau P (2008) Effects of high-glucose environment on the pituitary growth hormone-releasing hormone receptor: type 1 diabetes compared with in vitro glucotoxicity. *Am J Physiol Endocrinol Metab* 294 (4): 740-51.
234. Seminara S, Merello G, Masi S, Filpo A, La Cauza F, D'Onghia G, et al (1998) Effects of long-term growth hormone treatment on carbohydrate metabolism in children with growth hormone deficiency. *Clin Endocrinol (Oxf)* 49 (1): 125-30.

235. Palii SS, Caballero S Jr, Shapiro G, Grant MB (2007) Medical treatment of diabetic retinopathy with somatostatin analogues. *Expert Opin Investig Drugs* 16 (1): 73-82.
236. Vasilaki A, Thermos K (2009) Somatostatin analogues as therapeutics in retinal disease. *Pharmacol Ther* 122 (3): 324-33.
237. Adams DA, Rand RW, Roth NH, Dashe AM, Gipstein RM, Hauser G (1974) Hypophysectomy in diabetic retinopathy. The relationship between the degree of pituitary ablation and ocular response. *Diabetes* 23 (8): 698-707.
238. Baudet ML, Martin B, Hassanali Z, Parker E, Sanders EJ, Harvey S (2007) Expression, translation and localization of a novel growth hormone variant. *Endocrinology* 148(1): 103-15.
239. Hernandez C, Garcia-Ramirez M, Corraliza L, Fernandez-Corneado J, Ferrera-Sinfreu J, Ponsati B, et al (2013) Topical administration of somatostatin prevents retinal neurodegeneration in experimental diabetes. *Diabetes* 62 (7): 2569-78.
240. Di Fonso A, Ghinassi B, Izzicupo P, Zappacosta R, Liberatore M, Gallenga CE, et al (2014) Novel evidence of ghrelin and growth hormone segretagogue receptor expression by human ocular tissues. *Regul Pept* 190-191: 18-24.

## POPIS KRATICA I SIMBOLA

ACE - enzim angiotenzin konvertaza (*eng. angiotensin converting enzyme*)

ACR – arterija centralis retine

AGE - završni proizvodi glikozilacije (*eng. advanced glycation endproducts*)

AOPP - produkti uznapredovale oksidacije proteina (*eng. advanced oxidation protein products*)

AT II - angiotenzin II

BRB - krvno mrežnična barijera (*eng. blood retinal barrier*)

CST - Cortistatin

DCCT - Diabetes Control and Complications Trial Study

DM - Diabetes mellitus (šećerna bolest)

DME - dijabetički makularni edem

DR - dijabetička retinopatija

eNOS - endotelna sinteza dušikova oksida (*eng. endothelial nitric-oxide synthase*)

ERG - elektroretinografija

ETDRS - Early Treatment of Diabetic Retinopathy Study

ET-1 - endotelin 1

EURODIAB - The EURODIAB IDDM Complications Study

FAZ - fovealna avaskularna zona

FKG - laserska fotokoagulacija

Gpx - glutation peroksidaza

GH – hormon rasta (*eng. growth hormone*)

GHIH – (*eng. growth hormone-inhibiting hormone*)

GHRH - (*eng. growth hormone releasing hormone*)

GHR - ghrelin (*eng. gastrointestinal peptide hormone*)

GHS – sekretagogi (*eng. secretagogues*)

GHSR-1a (*eng. growth hormone secretagogue receptor*)

GSH - reducirani glutation

GSSG - oksidirani glutation

GUK – glukoza u krvi

ICAM-1 - intracelularna adhezijska molekula 1 (*eng. intracellular adhesion molecule 1*)

IGF-1 - inzulinu sličan čimbenik rasta 1 (*eng. insulin like growth factor 1*)

IGFBP – vežući protein inzulinu sličnog čimbenika rasta (*engl. insulin like growth factor binding protein*)

IL - interleukin

iNOS - inducirana sintaza dušikova oksida

IRBP (*eng. interstitial retinol-binding protein*)

IRMA - intraretinalna mikrovaskularna abnormalnost

IV th - intravitrealno liječenje

KAT – katalaza

kDa – kilo Daltoni

LPO - lipidna peroksidacija

MDA - malondialdehid

NF- $\kappa$ B - nuklearni čimbenik  $\kappa$ B (*engl. nuclear factor  $\kappa$ B*)

NO - dušikov oksid (*engl. nitric oxide*)

NPDR - neproliferativna dijabetička retinopatija

NV - neovaskularizacija

NVD - neovaskularizacija na optičkom disku (*eng. new vessels on the disc*)

NVE - neovaskularizacija na ostalim dijelovima retine (*eng. new vessels elsewhere*)

OHA - oralnih hipoglikemizantni lijekovi

OS - oksidativni stres

PAI-1 - inhibitor aktivatora plazminogena 1 (*eng. plasminogen activator inhibitor 1*)

PEDF (*eng. pigment epithelial derived factor*) – čimbenik pigmentnog epitela

PDR - proliferativna dijabetička retinopatija

PDGF - trombocitni čimbenik rasta (*eng. platelet-derived growth factor*)

PIT-1 - (*eng. pituitary-specific transcription factor-1*) – transkripcijski čimbenik hipofize-1

PKC - protein kinaza C

PNO - glava vidnog živca, optički disk (*lat. papila nervi optici*)

PPV – pars plana vitrektomija

RGC – (*eng. retinal ganglion cell*)

RKV – reaktivne kisikove vrste (*eng. reactive oxygen species*)-ROS

ROP - (*eng. retinopathy of prematurity*)

ROS - (*eng. reactive oxygen species*) - reaktivni kisikovi radikali

RPE - retinalni pigmentni epitel

SOD - superoksid dismutaza

SRIF – (*eng. somatotropin release-inhibiting factor*) - somatostatin

SZO - Svjetska zdravstvena organizacija (*engl. World Health Organization; WHO*)

TGF- $\beta$  - transformirajući čimbenik rasta beta (*engl. transforming growth factor  $\beta$* )

TJ – čvrste međustanične veze (*eng. tight junction*)

TNF- $\alpha$  - čimbenik nekroze tumora  $\alpha$  (engl. *tumor necrosis factor  $\alpha$* )

TLE - tvrdi lipidni eksudati

VEGF - vaskularni endotelni faktor rasta (engl. *vascular endothelial growth factor*)

WESDR - Wisconsin Epidemiologic Study of Diabetic Retinopathy



## ŽIVOTOPIS

Borna Šarić, rođen je u Zagrebu 15. listopada 1961. Osnovnu i srednju školu završio je u Zagrebu. 1987. diplomira na Medicinskom fakultetu Sveučilišta u Zagrebu i nakon obavezne godine pripravničkog staža položio je stručni državni ispit, te stječe odobrenje za samostalan rad na poslovima doktora medicine. 1988. započinje sa specijalizacijom iz oftalmologije u KBC Rebro, Zagreb, koju završava 1993. Tijekom specijalizacije završio je poslijediplomski studij iz oftalmologije i obranio magistarsku temu te stekao naslov magistra medicinskih znanosti 1992. godine. Kao zaposlenik Klinike za očne bolesti Medicinskog fakulteta Sveučilišta u Zagrebu, KBC Rebro profilira se kao subspecijalist retinologije i vitreoretinalne kirurgije, te postaje voditelj odjela za lasersku fotokoagulaciju i fluoresciensku angiografiju. U više navrata pohađao je kraća usavršavanja u inozemstvu, te je dva puta kao stipendista imao dulja usavršavanja; 1992. Essen/Njemačka: usavršavanje u iradijacijskom i kirurškom liječenju melanoma, te 2001. Antwerpen/Belgija: usavršavanje u vitreoretinalnoj kirurgiji. 2008. godine odlazi u Opću bolnicu Sveti Duh u Zagrebu, gdje u sklopu tadašnjeg Odjela za očne bolesti formira službu za stražnji segment oka, koja do tada nije postojala. 2012. kada bolnica postaje Klinička bolnica Sveti Duh, a očni odjel prerasta u Kliniku za očne bolesti, služba za stražnji segment oka postaje klinički odjel u kojem obnaša dužnost voditelja odjela. Trajnom edukacijom mlađih kolega formira tim stručnjaka koji danas predstavlja jedan od najprominentnijih takove vrste u Hrvatskoj. Tijekom dosadašnjeg rada sudjelovao je aktivno u mnogobrojnim kongresima i stručnim skupovima u Hrvatskoj i inozemstvu, te je objavio mnogobrojne publikacije. Također je bio sudionik nekoliko znanstvenih projekata. Redovni je član HLK-e i HOD-a, te udruženja „Euretin“: (Europsko udruženje retinologa) i „EVRS“ (European Vitreoretinal Society) i svake godine sudjeluje u radu navedenih europskih vitreoretinalnih organizacija. Sudjeluje u nastavnom radu kroz vježbe, seminare i predavanja u dodiplomskoj i poslijediplomskoj nastavi, te kao predavač na doktorskom studiju Medicinskog fakulteta Sveučilišta u Zagrebu. U više navrata je kao predavač sudjelovao na poslijediplomskim tečajevima trajne izobrazbe 1. kategorije. Autor je u više poglavlja četiriju objavljenih knjiga, od kojih tri imaju status udžbenika Medicinskog fakulteta.

## **ZNANSTVENA, STRUČNA I NASTAVNA DJELATNOST**

### **IZVORNI ZNANSTVENI I PREGLEDNI RADOVI U ČASOPISIMA INDEKSIRANIM U CURRENT CONTENTS**

1. Šikić J, Vukojević N, Katušić D, Šarić B. Bilateral endogenous Candida endophthalmitis after induced abortion. *Croat Med J.* 2001 Dec;42(6):676-8.
2. Vukojević N, Šikić J, Katušić D, Šarić B. Types of central serous retinopathy, analysis of shape, topographic distribution and number of leakage sites. *Coll Antropol.* 2001;25 Suppl:83-7.
3. Šarić B, Šikić J, Katušić D, Vukojević N. Brachytherapy--optional treatment for choroidal neovascularization secondary to age-related macular degeneration. *Coll Antropol.* 2001;25 Suppl:89-96.
4. Dumić M, Cvitanović M, Šarić B, Spehar A, Batinica S. Choanal stenosis, hypothelia, deafness, recurrent dacryocystitis, neck fistulas, short stature, and microcephaly: report of a case. *Am J Med Genet.* 2002 Dec 1;113(3):295-7.
5. Vukojević N, Šikić J, Ćurković T, Juratovac Z, Katušić D, Šarić B, Jukić T. Axial eye length after retinal detachment surgery. *Coll Antropol.* 2005;29 Suppl 1:25-7.
6. Katušić D, Tomić M, Jukić T, Kordić R, Šikić J, Vukojević N, Šarić B. Obesity--a risk factor for diabetic retinopathy in type 2 diabetes? *Coll Antropol.* 2005;29 Suppl 1:47-50. PubMed PMID: 16193676.
7. Jukić T, Katušić D, Ćikara I, Kordić R, Šikić J, Vukojević N, Šarić B. Ocular blood flow parameters in patients with rhegmatogenous retinal detachment. *Coll Antropol.* 2005;29 Suppl 1:75-9.
8. Lazić R, Gabrić N, Dekaris I, Šarić B, Gavrić M. Intravitreal bevacizumab (Avastin) in treatment of neovascular age-related macular degeneration. *Coll Antropol.* 2007 Jan;31 Suppl 1:77-81.
9. Šarić B, Brzović Šarić V, Motušić R, Predović J. Is the effect of intravitreal triamcinolone acetonide on diabetic macular edema dose-dependent? *Eur J Ophthalmol.* 2014; 24(2): 221-227.

10. Brzović-Šarić V, Landeka I, Šarić B, Barberić M, Andrijašević L, Cerovski B, Oršolić N, Đikić D. Levels of selected oxidative stress markers in the vitreous and serum of diabetic retinopathy patients. *Mol Vis.* 2015;21:649-64.
11. Šarić B, Brzović Šarić V, Barberić M, Predović J, Rumenjak V, Cerovski B. Oxidative stress impact on growth hormone secretion in the eye. *Croat Med J.* 2015;56:327-334.
12. Lukenda A, Dotlić S, Vukojević N, Šarić N, Vranić S, Žarković K. Expression and prognostic value of putative cancer stem cell markers CD 117 and CD 15 in choroidal and ciliary body melanoma. *J Clin Pathol.* 2015;0:1-6.

- **27 ZNANSTVENIH RADOVA U DRUGIM INDEKSIRANIM ČASOPISIMA**
- **8 OSTALIH RADOVA U DRUGIM INDEKSIRANIM ČASOPISIMA**
- **72 KONGRESNA SAŽETKA U NEINDEKSIRANIM ČASOPISIMA I ZBORNICIMA SKUPOVA**

## **KNJIGE**

1. Šarić B. Laserska fotokoagulacija retine i horioideje. U: Čupak K, Gabrić N, Cerovski B i sur, ur.Oftalmologija. 2.izd. Zagreb, 2004: 829-843
2. Šarić B. Liječenje melanoma horioideje. U: Čupak K, Gabrić N, Cerovski B i sur, ur.Oftalmologija. 2.izd. Zagreb, 2004: 514-516
3. Šarić B, Pavan J. Melanom oka. U: Stanec S, Stanec Z i sur, ur. Melanom. 1.izd. Zagreb, 2006: 321-337
4. Bosnar D, Bjeloš M, Šarić B, Vidović Jelinčić M. Mrežnica. U: Bušić M, Kuzmanović Elabjer B, Bosnar D i sur, Seminaria Ophthalmologica. 3. izd. Osijek – Zagreb, 2014: 187 – 214

5. Bosnar D, Bjeloš M, Šarić B. Bolesti krvnih žila mrežnice. U: Bušić M, Kuzmanović Elabjer B, Bosnar D i sur, Seminaria Ophthalmologica. 3. izd. Osijek – Zagreb, 2014: 215 – 234
6. Šarić B, Bosnar D, Brzović Šarić V, Predović J. Atlas stražnjeg segmenta oka: optička koherentna tomografija i fluoresceinska angiografija. U: Bušić M, Kuzmanović Elabjer B, Bosnar D, 1. izd. Osijek – Zagreb, 2014: 1 – 280

## **ZNANSTVENA AKTIVNOST**

1992. Magisterij znanosti

1990-2010. Sudionik nekoliko znanstvenih projekata

## **NASTAVNA DJELATNOST**

**Dodiplomska nastava:** od 1989. sudjelujem u nastavi vodeći studentske vježbe i seminare za studente medicine, u Klinici za očne bolesti, Medicinskog fakulteta Sveučilišta u Zagrebu- KBC Rebro.

**Poslijediplomska nastava:** od 1993. sudjelujem u nastavi poslijediplomskog studija s predavanjima u sklopu kolegija: "Bolesti srednje očne ovojnice" i kolegija: "Funkcionalne pretrage u oftalmologiji " u Klinici za očne bolesti, Medicinskog fakulteta Sveučilišta u Zagrebu- KBC Rebro.

**Doktorski studij:** od 2005. sudjelujem u nastavi doktorskog studija Medicinskog fakulteta, Sveučilišta u Zagrebu, s predavanjima u sklopu kolegija: "Funkcionalne pretrage u oftalmologiji " .

**Poslijediplomski tečajevi trajne izobrazbe liječnika 1. kategorije:** kao pozvani predavač sudjelovao je na 8 tečajeva.