

# Upotreba digitalnih mikroskopskih slika u histološkim i histokemijskim metodama

---

**Bekavac, Ana**

**Undergraduate thesis / Završni rad**

**2017**

*Degree Grantor / Ustanova koja je dodijelila akademski / stručni stupanj:* **University of Zagreb, Faculty of Science / Sveučilište u Zagrebu, Prirodoslovno-matematički fakultet**

*Permanent link / Trajna poveznica:* <https://um.nsk.hr/um:nbn:hr:217:265485>

*Rights / Prava:* [In copyright](#)/[Zaštićeno autorskim pravom.](#)

*Download date / Datum preuzimanja:* **2024-10-14**



*Repository / Repozitorij:*

[Repository of the Faculty of Science - University of Zagreb](#)



SVEUČILIŠTE U ZAGREBU  
PRIRODOSLOVNO – MATEMATIČKI FAKULTET  
BIOLOŠKI ODSJEK

**UPOTREBA DIGITALNIH MIKROSKOPSKIH SLIKA U HISTOLOŠKIM I  
HISTOKEMIJSKIM METODAMA**  
**THE USE OF DIGITAL MICROSCOPIC PICTURES IN HISTOLOGICAL AND  
HISTOCHEMICAL METHODS**

Seminarski rad

Ana Bekavac

Preddiplomski studij biologije

(Undergraduate Study of Biology)

Mentor: doc.dr.sc. Romana Gračan

Zagreb, 2017.

## SADRŽAJ

1. UVOD	3
2. HISTOLOGIJA	4
2.1 FIKSACIJA TKIVA	4
2.2 UKLAPANJE I REZANJE	4
2.3 BOJANJE	6
3. HISTOKEMIJA	8
3.1 IMUNOFLUORESCENCIJA	8
3.2 HIBRIDIZACIJA <i>IN SITU</i>	9
4. DIGITALNE MIKROSKOPSKE SLIKE	11
4.1. OBRADA SLIKE	11
4.2. KLASIFIKACIJA	13
4.3. REGISTRACIJA	13
4.4. KORIST DIGITALIZACIJE	13
5. LITERATURA	17
6. SAŽETAK	19
7. SUMMARY	19

## 1. UVOD

Histologija (grč. *histo* – tkivo) je grana biologije koja se bavi proučavanjem tkiva. Iako podrazumijeva sve aspekte biologije vezane uz tkiva, primarno pitanje kojim se histologija bavi je organizacija tkiva u organe te utjecaj takve organizacije na samu funkciju organa. Histokemija predstavlja svojevrsnu poveznicu između biokemije i histologije. Drugim riječima, histokemija pruža mogućnost istraživanja kemijskih svojstava pojedinih tkiva i stanica kao i njihovih komponenti (Mescher, 2013).

Sva tkiva građena su od stanica koje su okružene izvanstaničnom tekućinom. Postoji nekoliko vrsta izvanstaničnih tekućina, a to su intersticijska tekućina, plazma, limfa i likvor. Izvanstanična tekućina daje potporu stanici te služi kao medij za prenošenje nutrijenata i produkata metabolizma između stanica. Stanice i izvanstanična tekućina čine složeni sustav te djeluju kao jedna cjelina i tako tvore tkiva. Četiri osnovna tipa tkiva su epitelno, vezivno, mišićno i živčano tkivo (Mescher, 2013).

S obzirom da je ciljani predmet istraživanja tkivo, odnosno stanica, u histološkim i histokemijskim metodama nužna je upotreba mikroskopa. Iako počeci mikroskopije sežu još u 17. stoljeće kada je nizozemski znanstvenik Antonie van Leeuwenhoek napravio prvi pravi mikroskop, razvoj histologije i histokemije počeo je ići uzlaznom putanjom tek početkom 19. stoljeća (Hussein, 2015).

Razvijanjem tehnologije i bioinformatike, započelo je i novo razdoblje za histologiju i histokemiju. Sve popularnija postaje tzv. histoinformatika, odnosno upotreba digitalnih mikroskopskih slika za kvantitativnu analizu preparata dobivenih histološkim i histokemijskim metodama (Pedersen, 2010).

## 2. HISTOLOGIJA

Da bi se uopće dobilo tkivo koje se može promatrati pod mikroskopom, ono mora proći određenu pripremu. Priprema podrazumijeva prikupljanje samih uzoraka tkiva, njihovu fiksaciju, dehidraciju i prosvjetljivanje te na kraju uklapanje i rezanje. Svakom koraku se treba pristupiti s posebnim oprezom kako bi se osiguralo da tkivo ostane što sličnije onom stanju u kakvom se nalazi u organizmu (Mescher, 2013).

### 2.1. Fiksacija tkiva

Na samom početku potrebno je prikupiti samo tkivo pri čemu se treba paziti na mehanička oštećenja tkiva. Također, treba paziti da se tkivo ne osuši. Najbolje bi bilo odmah uroniti tkivo u fiksativ, a ako to nije moguće, tkivo se može staviti i na gazu navlaženu fiziološkom otopinom (0,9% NaCl). Na tkivo mogu utjecati i razne kemikalije (npr. dezinficijensi) te toplina. Fiksacija tkiva može biti postepena i nagla. Nagla fiksacija podrazumijeva smrzavanje tkiva čime se preskaču svi koraci koje podrazumijeva postepena, a koji su opisani u nastavku.

Fiksacija tkiva podrazumijeva uranjanje tkiva u fiksativ. Izbor fiksativa ovisi o tkivu koje se koristi i o postupku bojanja koje će uslijediti. Volumen fiksativa treba biti 20 puta veći od volumena tkiva. Fiksativi sprječavaju autolizu stanica, tkivu daju čvrstoću, stabiliziraju odnos staničnih struktura i sprječavaju razvoj mikroorganizama. Fiksativi mogu biti jednostavni i složeni. Najčešće se koristi formalin (vodena otopina formaldehida). Što je uzorak manji ( $<1 \text{ cm}^3$ ), to je fiksacija bolja jer fiksativ lakše dopre u sve dijelove tkiva. Fiksacija najčešće traje 24 sata.


Nakon toga, potrebno je napraviti dehidriranje tkiva. Dehidriranjem se iz tkiva uklanja voda kako bi se tkivo moglo uklopiti u parafin koji je bezvodni medij. Postupak dehidriranja podrazumijeva uranjanje tkiva u rastuće koncentracije alkohola, najčešće etanola. Tkivo se prvo uranja u 70%-tni etanol, zatim 80%-tni, 96%-tni te naposljetku 100%-tni etanol. Dehidracija se vrši postepeno, u rastućim koncentracijama, kako bi se smanjila mogućnost oštećenja tkiva (Rolls, 2008).

### 2.2. Uklapanje i rezanje tkiva

Prije uklapanja, potrebno je napraviti i prosvjetljivanje tkiva. To je proces u kojem se koristi otapalo koje se može miješati i s etanolom i s parafinom. Navedeno otapalo će zamijeniti alkohol u tkivu, a kasnije će ono biti zamijenjeno od strane parafina. Najčešće korišteno otapalo takve prirode je kloroform. Nakon prosvjetljivanja, tkivo se stavlja u smjesu

kloroforma i paraplasta (1:1). Paraplast je smjesa parafina i plastične mase koja se lakše topi od čistog parafina. Nakon toga slijedi uranjanje tkiva u rastuće koncentracije parafina. Ovaj korak se odvija u termostatu ili parafinskoj peći na temperaturi od 60-65 °C kada je parafin u tekućem obliku te postupno zamjenjuje ksilen i prodire u tkivo. Navedene korake moguće je raditi ručno ili, ako je riječ o seriji tkiva, u posebnim uređajima – histokinetima (Mescher, 2013).

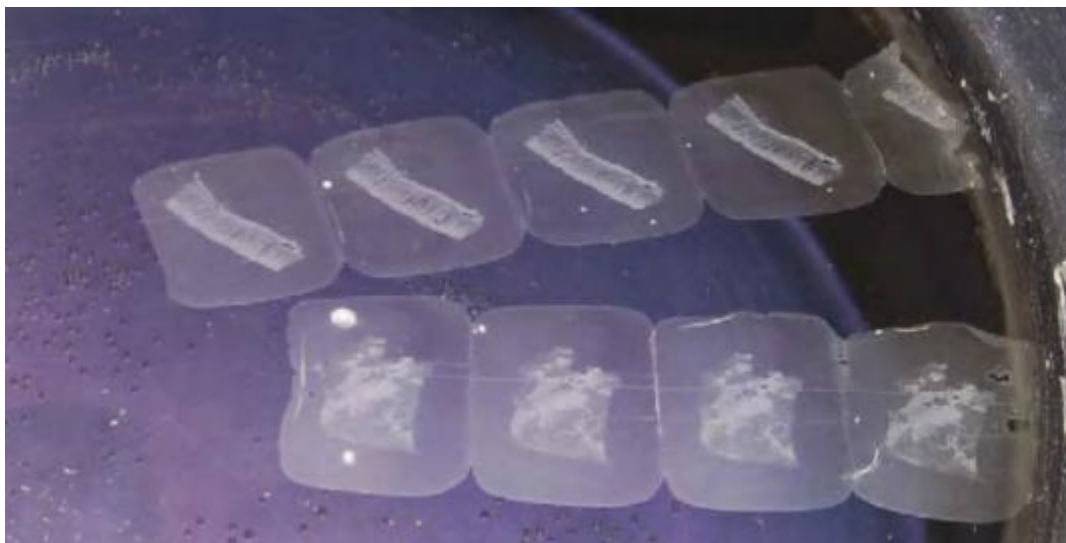Jednom kada je samo tkivo uklopljeno u parafin, potrebno ga je dodatno uklopiti u parafinski blok kako bi se moglo rezati na mikrotomu. Ovaj korak radi se na aparatu za uklapanje. Aparat treba upaliti ranije kako bi se parafin zagrijao i bio u tekućem stanju. Prvo se odabere kalup odgovarajuće veličine te se na njega ispusti mala količina parafina. Potom se pincetom uzme tkivo te se pozicionira tako da ploha po kojoj se rezalo bude okrenuta prema dnu kalupa. Na ovaj način će tkivo biti u pravilnom položaju za rezanje jednom kada se izvadi iz kalupa. Dok se tkivo pridržava pincetom, kalup se prebaci na hladnu podlogu kako bi se parafin stvrdnuo. Na kraju se na vrh stavi patrona (kazeta) i doda se mala količina parafina kako bi se nastali blok fiksirao na podlogu za rezanje. Ovako pripremljeni blokovi se čuvaju na hladnom i spremni su za rezanje (Slika 1).



**Slika 1.** (a) parafinski blok fiksiran na kazetu (b) kalup za pravljenje parafinskih blokova (preuzeto iz: Rolls 2008)

Za rezanje se koriste mikrotomi koji mogu biti rotacijski ili klizni. Smrznuta tkiva režu se na kriostatima. Optimalna debljina rezova je 3-5 mikrometara, a mogu biti i deblji, ovisno o tkivu. Optimalno je imati što tanji rez kako bi bojanje, a time i promatranje pod mikroskopom, bilo učinkovitije. Rezovi se s noža mikrotoma uzimaju kistom i/ili pincetom te se stavljaju na vodenu kupelj na tzv. peglanje (Slika 2). Temperatura kupelji je otprilike 10

stupnjeva niža od temperature na kojoj se parafin topi što osigurava ravnanje rezova na površini vode. Na samom kraju, rezove je potrebno „uhvatiti“ na predmetna stakalca te ih osušiti u termostatu (Kårsnäs, 2014).



**Slika 2.** Peglanje rezova. (preuzeto iz: Rolls 2008)

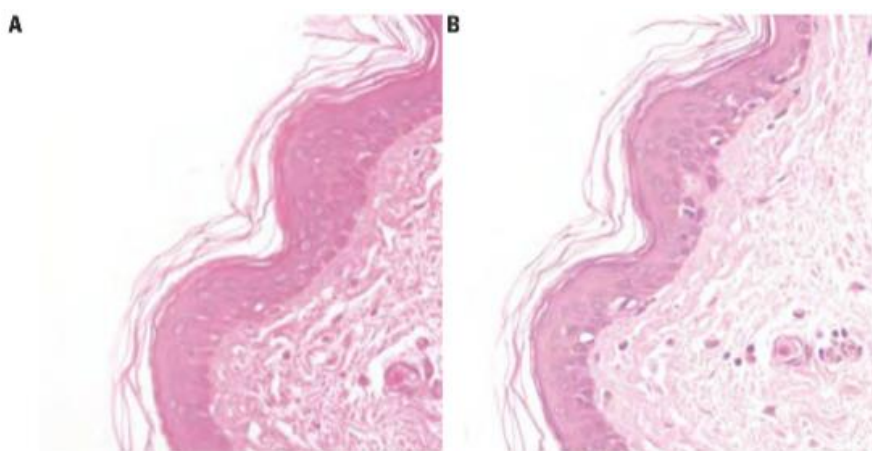
### 2.3.Bojanje tkiva

Kako bi se tkivo što bolje vidjelo i kako bi se stanične strukture mogle što bolje razlikovati, potrebno je obojati tkivo. Pošto su boje najčešće na vodenoj bazi, prije samog bojanja potrebno je vratiti vodu u tkivo, tj. rehidrirati ga. Predmetna stakalca na kojima se nalaze rezovi se prvo stavljaju u ksilen kako bi se deparafinirali, a potom u padajući niz alkohola (od apsolutnog do 70%-tnog) te na kraju u destiliranu vodu.

Stanične strukture koje su negativno nabijene, kao što su nukleinske kiseline, bojaju se bazičnim bojama, dok se za bojanje struktura s pozitivnim nabojem koriste kisele boje. Primjeri tipičnih bazičnih boja su hematoksilin i toluidin, a kisele boje su eozin, fuksin, orange G i dr. (Mescher, 2013).

Najčešće primjenjivana metoda bojanja u histologiji je hematoksilin-eozin (HE). Hematoksilin je bazična boja koja daje plavo-ljubičasto obojenje kiselim komponentama stanice, dok je eozin kiselina boja koja daje crveno-ružičasto obojenje bazičnim komponentama. Razlog zbog čega je baš ova metoda vodeća metoda bojanja već dugi niz godina je taj što se kombinacijom ovih boja može obojati cijela stanica i sve njene komponente. Također, hematoksilin i eozin će dati takva obojenja koja se mogu lako razlikovati jedna od drugih što može uvelike pomoći u analizi i dijagnostici (McCann, 2015).

Postoji više vrsti hematoksilina i eozina koje se odabiru po preferencijama pojedinog laboratorija ili dijagnostičara, ali protokol je uvijek isti. Prvo se vrši rehidracija u padajućem nizu alkohola nakon koje slijedi bojanje hematoksilinom u trajanju od 2 minute. Kako bi se boja koju daje hematoksilin što bolje razvila, potrebno je učiniti i plavljenje jezgara (Slika 3.). Za ovaj korak potrebna je lužnata otopina pa je stoga moguće ispirati preparat vodovodnom vodom. Ako voda na određenom području nije lužnata, za plavljenje postoje razni reagensi kao što je Bluing reagens. Nakon plavljenja slijedi bojanje eozinom u trajanju od 5 minuta te naposljetku dehidracija u rastućem nizu alkohola. Neke vrste navedenih boja bolje su za određena tkiva, npr. hematoksilin po Gillu će bojati mucine, dok hematoksilin po Harrisu neće (Avwioro, 2010).



**Slika 3.** Koža, HE. Nepravilno (A) i pravilno plavljenje jezgara (B).  
(preuzeto iz: Rolls 2008)

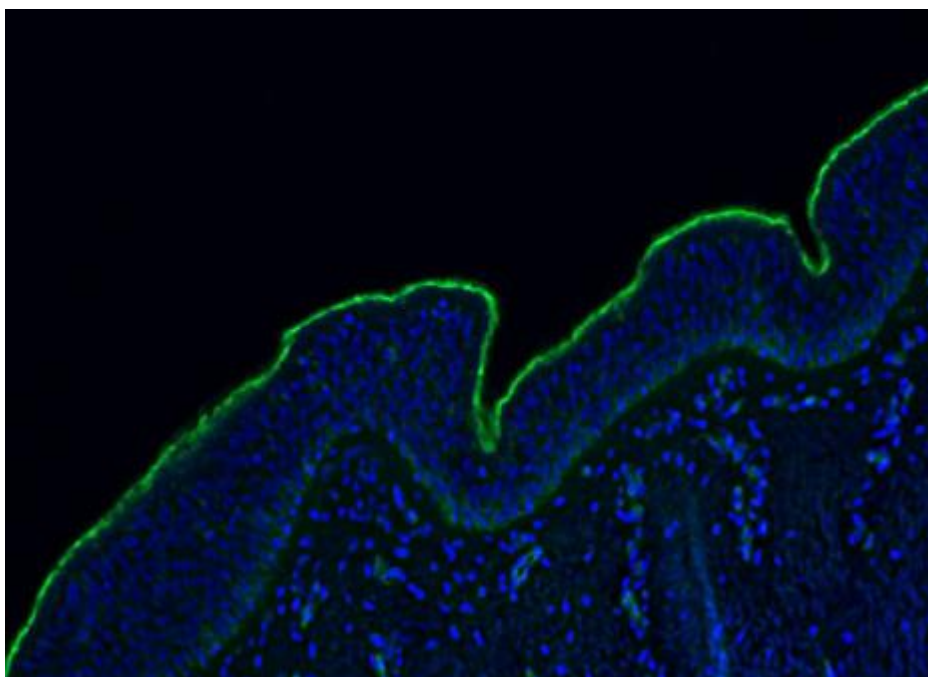


### 3. HISTOKEMIJA

Histokemija, kao spona između biokemije i biologije, kao cilj ima označavanje staničnih struktura kako bi se olakšala njihova vizualizacija. Najčešće je riječ o vizualizaciji enzima. Za vizualizaciju šireg spektra proteina koriste se imunohistokemijske metode kojima se može vizualizirati točno određena molekula. Za određivanje slijeda nukleotida u molekulama DNA i RNA koristi se hibridizacija *in situ*. S napretkom znanosti, histokemijske metode su prestale biti ograničene samo na fiksirana tkiva te je njima omogućeno promatranje strukture živih stanica (Mescher, 2013).

#### 3.1. Imunohistokemija (IHC)

Imunohistokemija (IHC) bi se još mogla nazvati i imunofluorescencija jer se u tim metodama za označavanje koriste fluorescentne boje. Fluorescencija je pojava koja se javlja kada tvar, u ovom slučaju boja, apsorbira svjetlost jedne valne duljine, a emitira svjetlost druge, veće, valne duljine (Slika 4) (Valeur, 2001).

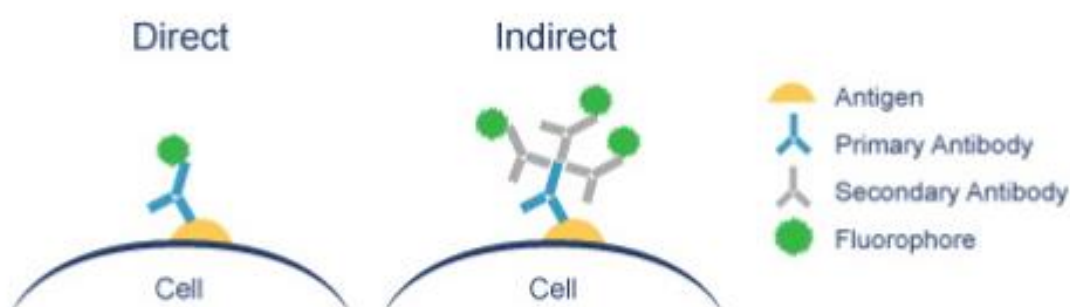


**Slika 4.** Imunofluorescencijski označeno tkivo traheje konja. (preuzeto s: <http://www.nottingham.ac.uk/>)

Osim biokemije i histologije, imunohistokemija podrazumijeva i imunologiju. Ona se koristi sposobnosti organizma da stvara protutijela kao odgovor na prisutnost nekog antigena. Imunohistokemijski reagensi (serum s protutijelima) služe za označavanje tih antigena koji su potakli razvoj protutijela u organizmu. Protutijela koja se koriste su označena fluorescencijskim bojama. Iako je nužno izabrati odgovarajući reagens, odnosno protutijelo za

označavanje, od velike važnosti je i sama priprema uzoraka. Postupak pripreme uzoraka je isti kao i za histološke metode. Jedina je razlika što priprema uzoraka za imunohistokemijske metode može početi ispiranjem krvi s odabranog tkiva kako hematološki agensi ne bi interferirali s ciljnim antigenima (www.thermofisher.com).

Na osnovi povezanosti fluorescencijske boje na protutijelo, razlikuju se direktne i indirektne metode imunofluorescence. Kod direktnih metoda fluorescencijska boja vezana je na primarno protutijelo. Kod indirektnih metoda boja nije vezana na primarno protutijelo, već na sekundarno protutijelo (Slika 5). Sekundarna protutijela dobivena su imunizacijom drugih imunoglobulina organizma u kojem su dobivena primarna protutijela (Kårsnäs, 2014).



**Slika 5.** Shematski prikaz direktne i indirektno metode imunofluorescence.  
(preuzeto s: <http://www.abcam.com/secondary-antibodies/direct-vs-indirect-immunofluorescence>)

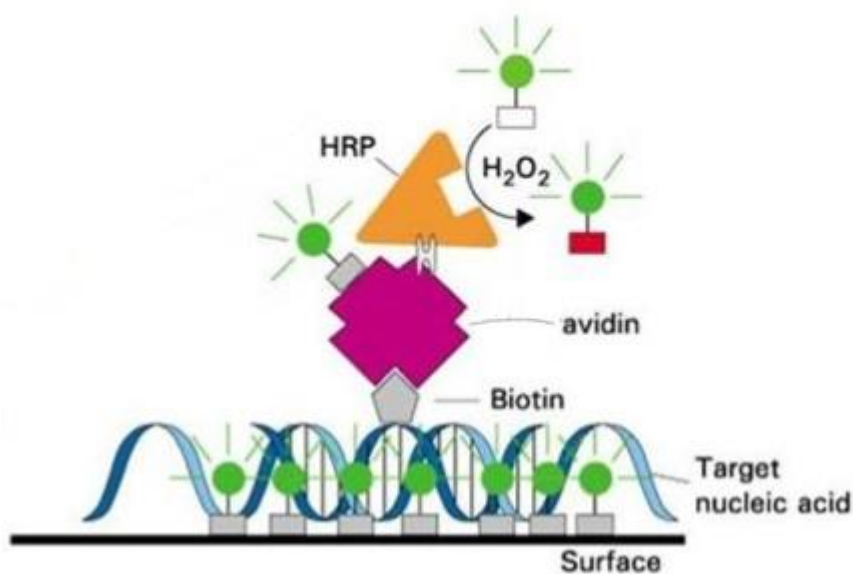
Obje metode imaju svoje prednosti i nedostatke. Što se tiče direktnih metoda, velika prednost je brzo dobivanje rezultata. Glavni nedostaci su gubitak fluorescencije kao i slab signal, vizualizacija samo veze antigen-protutijela te je potrebno posebno protutijelo za svaki antigen. Indirektna metoda je nešto sporija, ali je puno osjetljivija od direktne metode s obzirom da se sekundarna protutijela mogu koristiti za različite primarne antiserume (Kårsnäs, 2014).

### 3.2. Hibridizacija *in situ* (ISH)

Hibridizacijskim metodama moguće je odrediti sadrži li stanica neke posebne gene, glasničke RNA molekule (mRNA) ili lokus određenog gena. Pošto je potrebno imati jednolančanu molekulu kako bi se osiguralo vezanje probe, odnosno hibridizacija, molekulu DNA (ili RNA) je potrebno denaturirati. Denaturacija se najčešće vrši korištenjem visoke temperature. Probe su poznati sljedovi baza proizvedeni u laboratoriju koji se obilježavaju

radioaktivnim izotopima, fluorescencijskim bojama ili biotinom za lakšu vizualizaciju (Mescher, 2013).

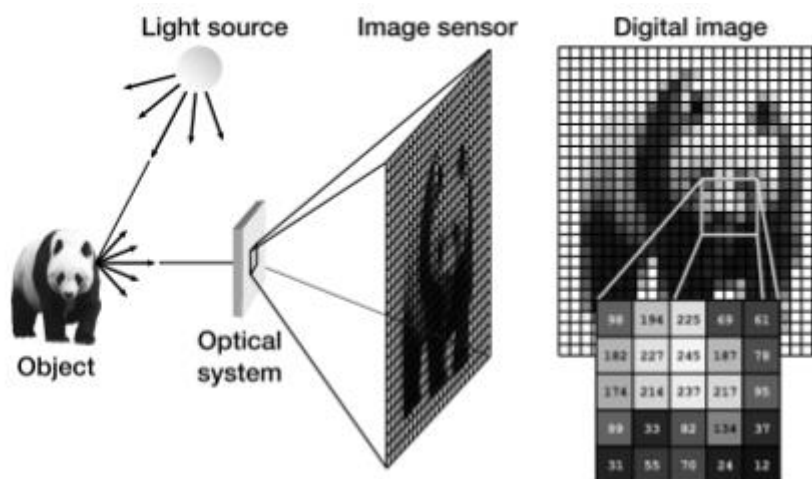
Jedan od primjera u kojima se koristi ISH je dokazivanje virusne DNA na tkivnom prerezu cerviksa, odnosno dokazivanje humanog papiloma virusa (HPV). Nakon što se pripremi proba za papiloma viruse, potrebno je pocijepati lance i na tkivnom prerezu i u DNA probi koja je obilježena, najčešće biotinom. DNA proba se komplementarno veže na DNA molekulu tkiva. Dodaje se avidin obilježen peroksidazom koji se veže na biotin i daje obojenje na mjestu virusne DNA (Slika 6). Ova metoda označavanja zove se ABC metoda (eng. *avidin biotin complex*) (De Aloysio, 1989).



**Slika 6.** Shematski prikaz ABC metode (preuzeto s: <http://www.authorstream.com/Presentation/chhabra61-443431-insitu-hybridization/>)

#### 4. DIGITALNE MIKROSKOPSKE SLIKE

Kada su tkiva fiksirana i adekvatno obojena, odnosno označena, spremna su za vizualizaciju. Za promatranje se koriste svjetlosni i fluorescencijski mikroskopi. U zadnje vrijeme, tradicionalno korištenje mikroskopa polako pada u zaborav i to mjesto zauzima digitalna mikroskopija. Digitalni mikroskopi nisu ništa drugo nego optički mikroskopi koji umjesto okulara imaju kameru. Digitalna slika se dobije tako da prvo fotoni iz izvora svjetlosti dolaze do objekta, u ovom slučaju to je obojeno tkivo na predmetnom stakalcu. Fotoni prolaze kroz tkivo te se prenose do leće koja služi za povećanje slike. Posljednji korak podrazumijeva prolazak fotona kroz senzor koji zatim taj analogni signal pretvara u digitalnu sliku (Slika 7). Digitalna analiza slike podrazumijeva korištenje računalnih algoritama za sabiranje kvantitativnih informacija iz dobivenih digitalnih slika (Kårsnäs, 2014).

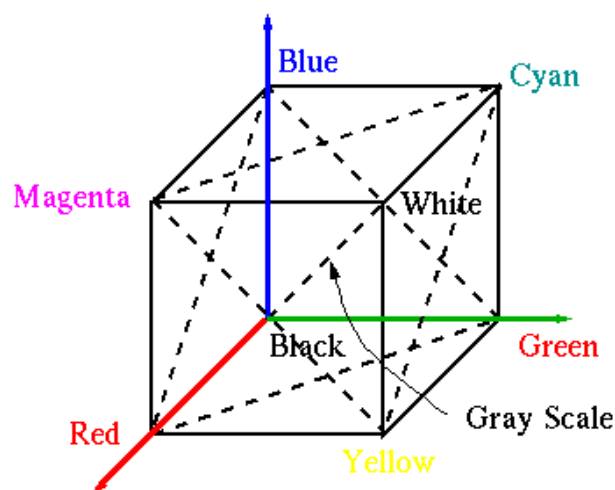


**Slika 7.** Proces nastanka digitalne slike. (preuzeto iz: Kårsnäs, 2014)

##### 4.1. Obrada slike

Pri obradi slike, prvo na što se obraća pozornost je rezolucija piksela. Rezolucija piksela je zapravo broj piksela po području, odnosno, što je veća rezolucija to su na slici vidljiviji detalji. Idući korak je preračunavanje udaljenosti. Cilj je pronaći najmanju udaljenost između piksela i pozadinskih piksela za što se koristi Dijkstraov algoritam. Ovim algoritmom se računa udaljenost prvo susjednih piksela, a zatim piksela i njihove pozadine te se traži najmanja vrijednost. Ovaj korak je nužan za raspoznavanje pojedinih struktura u stanici, odnosno on omogućava jasno određivanje granica (Kårsnäs, 2014).


Što se tiče boje, ona je određena RBG modelom (eng. red - crveno, blue – plavo, green – zeleno) unutar svaka boja predstavlja jedan vektor (Slika 8).



**Slika 8.** RGB model boja u vektorskom obliku

(preuzeto s: [http://fourier.eng.hmc.edu/e161/lectures/figures/RGB\\_model\\_0.gif](http://fourier.eng.hmc.edu/e161/lectures/figures/RGB_model_0.gif))

Da bi se podaci uopće mogli izvući iz digitalne slike, potrebno je izvršiti kalibraciju. Kalibracija je potrebna kako bi različita aparatura davala iste nijanse boja na digitalnim prikazima. Za kalibraciju je prvo potrebno imati kalibracijski objekt koji se vrlo lako može napraviti, u histopatologiji je to najčešće predmetno stakalce s uzorcima boja (Slika 9). Kada se slika prikaže na monitoru, iz padajućeg izbornika programa koji se koristi, potrebno je odabrati boju koja se želi kalibrirati. Zatim se kamera usmjeri prema toj boji te program računa prosjek boje koju kamera očitava. Naposljetku, vrijednost koju je kamera očitavala se kalibrira, odnosno ispravi se na vrijednost boje koja je stalna i koja se odabire iz padajućeg izbornika (Kosanović, 2010).



**Slika 9.** Predmetno stakalce za kalibraciju aparature (preuzeto iz Bautista 2014)

Zadnje što se radi je segmentacija. U histologiji i histopatologiji, cilj je razlučiti tkivo od pozadine, tumor od ostatka tkiva ili pojedini stanični organel od ostalih. Metode koje se koriste u ovom koraku mogu se bazirati na rubne dijelove (edge-based methods) ili na cijelo područje (region-based methods). Metode koje se baziraju na rubne dijelove koriste mogućnost prepoznavanja oštih razlika u obojenosti, razlučivosti i sl. Drugim riječima, ovim

metodama se detektiraju rubovi, odnosno obrisi promatranog segmenta. Metode koje se baziraju na cijelo područje prepoznaju homogene dijelove te ih povezuju u cjelinu (Kårsnäs, 2014).

#### 4.2. Klasifikacija

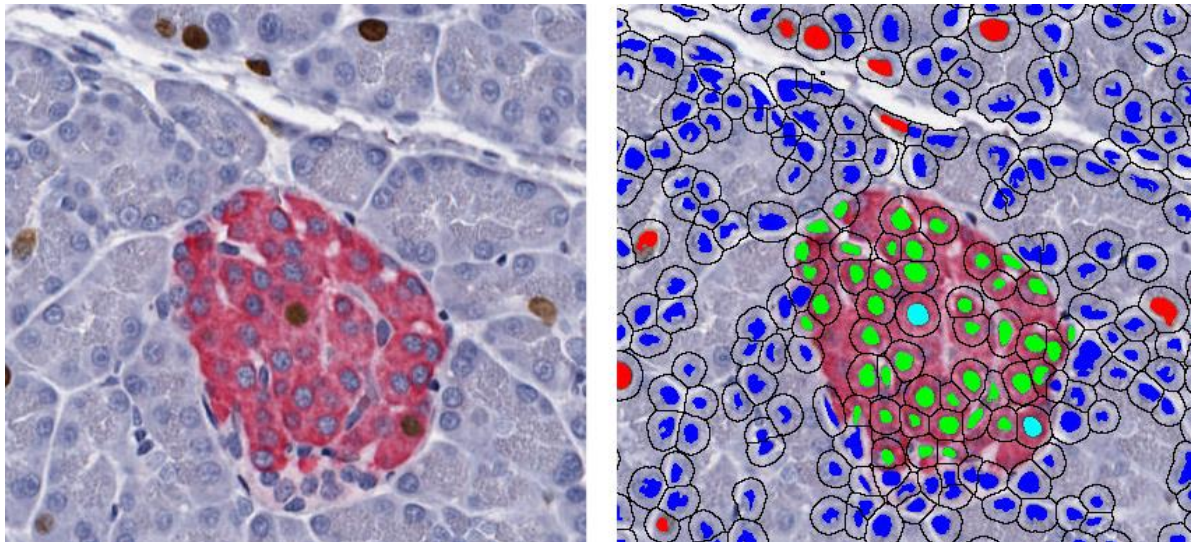
Nakon što je slika obrađena, potrebno je provesti klasifikaciju. Klasifikacijom se segmentirani dijelovi grupiraju u skupine po sličnosti. Svojstva po kojima se dijelovi mogu klasificirati mogu biti bazirana na pikselima ili bazirana na objektima. Svojstva bazirana na pikselima su boja, oštrina, tekstura ili zakrivljenost. Svojstva bazirana na objektima su zapravo cijeli segmenti dobiveni u prethodnom koraku, pri čemu se u obzir uzima njihov radijus, površina koju zauzimaju te orijentacija. Sama klasifikacija se odvija na temelju kvantizacije vektora. Kvantizacija se odvija linearnom diskriminantnom analizom. To je statistički test čiji cilj je predviđanje učestalosti i neučestalosti ponavljanja nekog svojstva. Ako kvantizacija, odnosno diskriminantna analiza, pokaže da se neko svojstvo učestalo ponavlja, dijelovi koji sadrže to svojstvo bit će klasificirani u istu grupu (Kårsnäs, 2014).

#### 4.3. Registracija

Kada su podaci sakupljeni i analizirani, potrebno ih je registrirati. Registracijom je omogućena usporedba trenutno sakupljenih podataka sa podacima koji su sakupljeni u drugom laboratoriju, u drugo vrijeme, koristeći neke druge metode. Registracija se vrši na temelju intenziteta i učestalosti pojave. Svi algoritmi obuhvaćeni su raznim programima za analizu digitalnih slika, od kojih je najpoznatiji Aporio GENIE. (<http://www.leicabiosystems.com>)

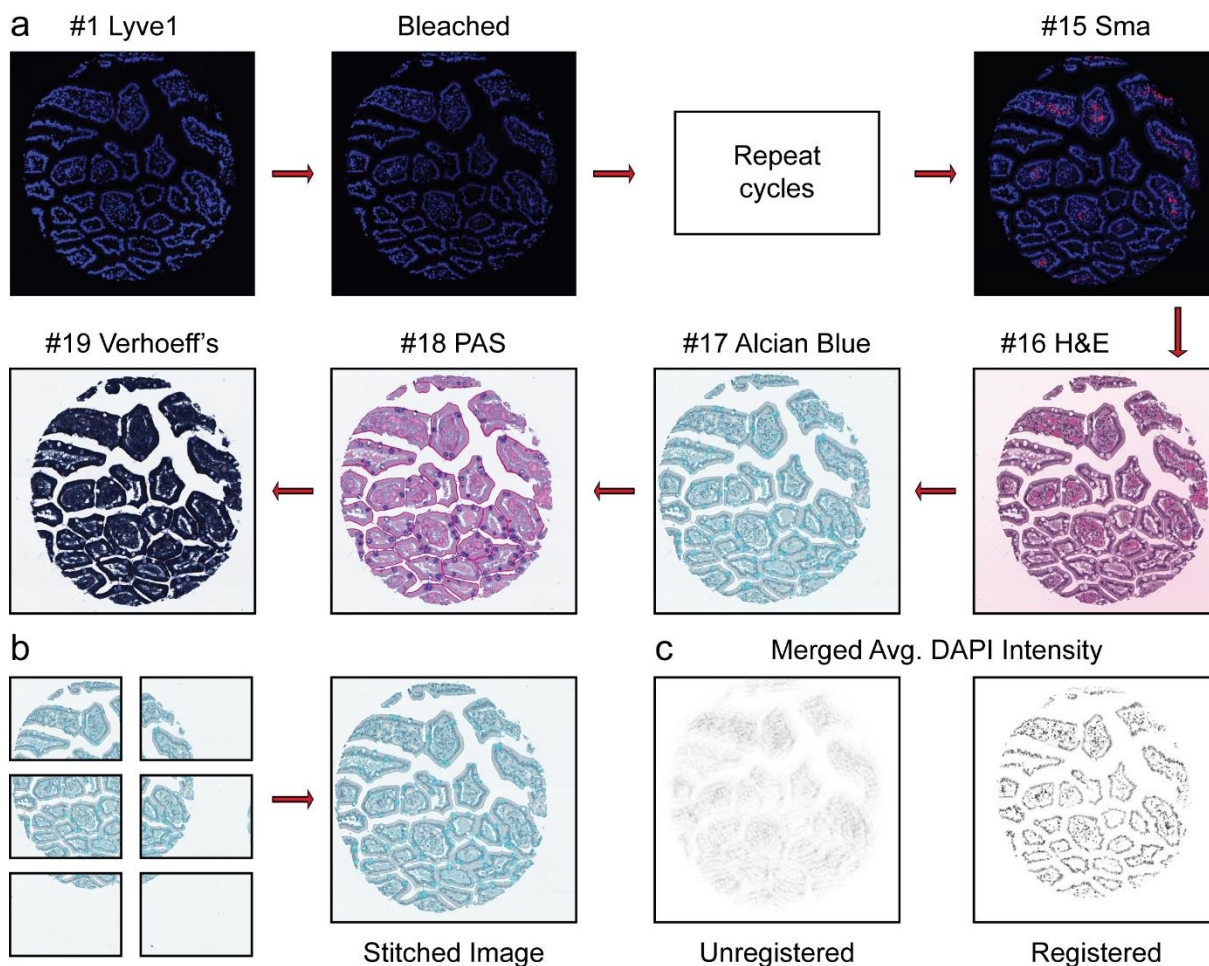
#### 4.4. Korist digitalizacije

Korištenje digitalnih mikroskopskih slika u zadnje vrijeme sve više dobiva na značaju. Najveća korist vidljiva je na području histopatologije. Posao koji bi (histo)patolog inače obavljao ručno, sada se može obaviti računalno što osigurava veću točnost i štedi vrijeme. Program će raditi po parametrima i algoritmima koji su mu zadani te će se tako izbjeći subjektivnost analize i detekcije abnormalnosti na tkivima koja se promatraju. Također, sve više se razvijaju metode i alati kojima se može promatrati više staničnih komponenti odjednom, posebice na području imunohistokemije (Slika 10).



**Slika 10.** Morfometrijska analiza gušterače. **Zeleno** – inzulinske stanice, **crveno** – Ki67 pozitivne stanice, **plavo** – Ki67 i inzulinske stanice (preuzeto s: <http://www.indicalab.com/wp-content/uploads/2015/06/cytoplasmic-2-Copy.png>)

Jedan od takvih alata je MMMP (eng. *multidimensional microscopic molecular profiling*) kojim se provodi niz različitih obilježavanja koja se na kraju spoje u jedinstvenu digitalnu sliku. MMMP obuhvaća cikluse bojanja, vizualizacije i uklanjanja signala kako bi skupio što više informacija. MMMP može istovremeno analizirati i po nekoliko stotina različitih histoloških preparata (Slika 11). Dolazi u kombinaciji sa vizualizacijom cijelog preparata (*whole slide imaging*) za što se koriste posebni skeneri čime se opet povećava broj staničnih struktura koje se vizualiziraju odjednom (Riordan, 2015).



**Slika 11.** MMMP, slike iz pojedinih ciklusa spojene u jednu konačnu sliku. (preuzeto iz: Riordan 2015)

Digitalizacija je dovela i do napretka u kvantitativnoj histokemiji. Kvantitativna histokemija se bavi određivanjem količine neke tvari ili stanične strukture u određenom tkivu. Područje koje se primarno bavi kvantifikacijom je morfometrija. Digitalna morfometrijska analiza (DMA) podrazumijeva korištenje alata kao što je FACTS (eng. *Feature Analysis on Consecutive Tissue Sections*). Alati poput FACTS-a omogućuju da se označi područje interesa na digitalnom prikazu jednog preparata te se zatim prenese na sve ostale preparate. Kada se obrub prenese na sve željene preparate, unutar označenih granica stavlja se mrežica (eng. *grid*) koja će služiti za daljnja mjerenja, odnosno kvantifikaciju. Za digitalnu kvantifikaciju koriste se programi temeljeni na raznim algoritmima kao što je Aperio koji služi za brojanje jezgri. (Diller, 2015)



Također, postoje platforme poput HALO Image Analysis koje obuhvaćaju velik broj programa i algoritama što daje mogućnost odabira algoritma na licu mjesta. HALO daje mogućnost i ručnog označavanja na tabletima i računalnima sa zaslonom na dodir kako bi se osigurala preciznost odabira željenog područja (Slika 12) (<http://www.indicalab.com/>).



**Slika 12.** Ručni odabir područja od interesa kao jedna od prednosti HALO platforme.

(preuzeto s: <http://www.indicalab.com/halo/>)

## 5. LITERATURA

- Avwioro, G.O. (2011): *Histochemical Uses of Haematoxylin - A Review*. Journal of Physics: Conference Series 1
- Bautista P.A. i sur (2014): *Color standardization in whole slide imaging using a color calibration slide*. Journal of pathology informatics 5:4
- Diller R.B. i Kellar R.S. (2015): *Validating Whole Slide Digital Morphometric Analysis as a Microscopy tool*. Microscopy and Microanalysis 21:1
- De Aloysio, G. i sur. (1989): *Application of the avidin-biotin-peroxidase complex (ABC-peroxidase) technique to the identification of human papillomavirus antigens on semithin sections by electron microscopy*. The American Journal of Dermatopathology 11(6)
- Hussein, I.H. i sur. (2015): *Once Upon a Microscopic Slide: The Story of Histology*. Journal of Cytology and Histology 6(377)
- Kårsnäs, A. (2014) *Image Analysis Methods and Tools for Digital Histopathology Applications Relevant to Breast Cancer Diagnosis*. Digital Comprehensive Summaries of Uppsala Dissertations from the Faculty of Science and Technology 1128
- Kosanović. M. (2010): *Metode kalibracije kamera, diplomski rad*. Fakultet elektrotehnike i računarstva Zagreb
- McCann, M.T. (2015): *Tools for Automated Histology Image Analysis*. Carnegie Mellon University
- Mescher, A.L. (2013): *Junqueira's Basic Histology Text & Atlas 13th edition*. McGraw-Hill Education
- Pedersen, L. (2010): *Introduction: Quantitative Image Analysis in Histology*. Webinar

Riordan D.P. i sur. (2015): *Automated Analysis and Classification of Histological Tissue Features by Multi-Dimensional Microscopic Molecular Profiling*. Stanford University School of Medicine

Rolls, G. (2008): *101 Steps to Better Histology*. Leica microsystems

Valeur, B.(2001): *Molecular Fluorescence: Principles and Applications*. Wiley-VCH

Izvori s interneta:

[www.abcam.com/secondary-antibodies/direct-vs-indirect-immunofluorescence](http://www.abcam.com/secondary-antibodies/direct-vs-indirect-immunofluorescence)  
(pristupljeno 30.6.2017.)

<http://www.authorstream.com/Presentation/chhabra61-443431-insitu-hybridization/>  
(pristupljeno 12.7.2017.)

[fourier.eng.hmc.edu/e161/lectures/figures/RGB\\_model\\_0.gif](http://fourier.eng.hmc.edu/e161/lectures/figures/RGB_model_0.gif)  
(pristupljeno 30.6.2017.)

<http://www.indicalab.com/products/double-stain-cytoplasmic-nuclear-ihc/>  
(pristupljeno 12.7.2017.)

[www.leicabiosystems.com/digital-pathology/image-analysis-solutions/](http://www.leicabiosystems.com/digital-pathology/image-analysis-solutions/)  
(pristupljeno 30.6.2017.)

<http://www.nottingham.ac.uk/Research/Groups/Innate-immunity/Images/Immunofluorescence-staining-of-equine-tracheal-tissue.jpg>  
(pristupljeno 12.7.2017.)

[www.thermofisher.com/hr/en/home/life-science/protein-biology/protein-biology-learning-center/protein-biology-resource-library/pierce-protein-methods/overview-immunohistochemistry.html](http://www.thermofisher.com/hr/en/home/life-science/protein-biology/protein-biology-learning-center/protein-biology-resource-library/pierce-protein-methods/overview-immunohistochemistry.html) (pristupljeno 2.7.2017.)

## 6. SAŽETAK

Histologija je grana biologije koja se bavi proučavanjem tkiva, a histokemija je svojevrsna poveznica biokemije i histologije. Različitim histološkim i histokemijskim metodama mogu se adekvatno obojati tkiva pri čemu se olakšava njihova vizualizacija. Tkivo prolazi pripremu koja podrazumijeva fiksaciju, dehidriranje, prosvjetljivanje, uklapanje u parafin i parafinske blokove, rezanje te naposljetku bojanje ili označavanje. Za bojanje u histologiji se najčešće koristi kombinacija boja hematoksilina i eozina. Označavanje molekula histokemijskim metodama može podrazumijevati imunofluorescenciju i hibridizaciju *in situ*. U moderno doba, dolazi do digitalizacije mikroskopskih slika. Digitalizirane mikroskopske slike su korak naprijed u laboratorijskoj dijagnostici jer pružaju objektivnost i kvantifikaciju struktura na samim slikama te veću objektivnost i točnost u analizi. Time je došlo do procvata takozvane histoinformatike koja se iz dana u dan sve više unaprjeđuje.

## 7. SUMMARY

Histology is a branch of biology, which studies tissues and histochemistry is a link between biochemistry and histology. Different types of histological and histochemical methods are used for adequate tissue staining. Staining ensures better visualisation of the tissue. Tissues must be prepared in a specific protocol. The protocol starts with fixation, next is dehydration, clearing, embedding in paraffin blocks and the last is staining or marking. In histology, the most common staining method is haematoxylin and eosin staining. Histochemical methods which are used for identification of chemical compounds are immunofluorescence and *in situ* hybridisation. In the modern age, digitalisation of microscopic pictures happened. Digital microscopic pictures represent a step forward in laboratory diagnostics because they are unbiased and they offer higher accuracy in analysis. All of that conditioned the development of so called histoinformatics which is improving day by day.