

Histokemijsko dokazivanje aktivnosti enzima jetre i gušterače

Stipan, Monika

Undergraduate thesis / Završni rad

2017

Degree Grantor / Ustanova koja je dodijelila akademski / stručni stupanj: **University of Zagreb, Faculty of Science / Sveučilište u Zagrebu, Prirodoslovno-matematički fakultet**

Permanent link / Trajna poveznica: <https://um.nsk.hr/um:nbn:hr:217:210370>

Rights / Prava: [In copyright](#)/[Zaštićeno autorskim pravom.](#)

Download date / Datum preuzimanja: **2024-08-27**



Repository / Repozitorij:

[Repository of the Faculty of Science - University of Zagreb](#)



SVEUČILIŠTE U ZAGREBU
PRIRODOSLOVNO - MATEMATIČKI FAKULTET
BIOLOŠKI ODSJEK

HISTOKEMIJSKO DOKAZIVANJE AKTIVNOSTI ENZIMA JETRE I GUŠTERAČE
HISTOCHEMICAL DETECTION OF ENZYME ACTIVITY IN LIVER AND PANCREAS

SEMINARSKI RAD

Monika Stipan

Preddiplomski studij biologije

(Undergraduate Study of Biology)

Mentor: prof. dr. sc. Gordana Lacković - Venturin

Zagreb, 2017.

SADRŽAJ

1. UVOD	1
2. JETRA	2
2.1. Histološka građa jetre	3
2.2. Enzimi jetre	4
2.3. Histokemijsko dokazivanje aktivnosti alkalnih fosfataza jetre	6
2.4. Histokemijsko dokazivanje aktivnosti kiselih fosfataza jetre.....	7
2.5. Histokemijsko dokazivanje sukcinat dehidrogenaze jetre	9
3. GUŠTERAČA	11
3.1. Histološka građa gušterače	12
3.2. Enzimi gušterače	13
3.3. Histokemijsko dokazivanje aktivnosti esteraza	15
3.4. Histokemijsko dokazivanje lipaza gušterače.....	17
4. LITERATURA	20
5. SAŽETAK.....	22
6. SUMMARY	22

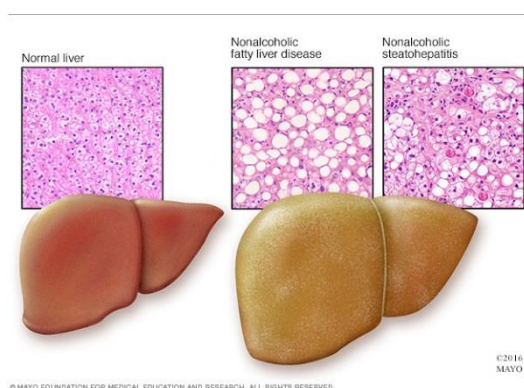
1. UVOD

Histokemija je most između kemije ili biokemije i histologije, a obuhvaća metode za određivanje prisutnosti različitih tvari u tkivnim rezovima. Otac histokemije je L.A.J. Lison. Postupci u histokemiji se zasnivaju na specifičnim kemijskim reakcijama ili na jakom uzajamnom afinitetu za povezivanje među molekulama. Rezultat tih metoda su obično netopljivi obojeni ili elektronski gusti sastojci čiji smještaj unutar stanice ili tkiva možemo odrediti elektronskim ili svjetlosnim mikroskopom. Za razliku od biokemije gdje tkivne ili stanične sastojke možemo dokazati tek kada razorimo tkivo u histokemiji određene sastojke možemo dokazati na mjestu djelovanja unutar stanica ili tkiva bez da ih razorimo. Histokemijskim metodama mogu se dokazati ioni, nukleinske kiseline, polisaharidi, bjelančevine, oligosaharidi, lipidi i vezane molekule (lipoproteini, glikoproteini i proteoglikani) (Gomori, 1953).

Enzimi su bjelančevine koje kataliziraju kemijske reakcije, a molekule na kojima djeluju zovu se supstrati koji se pretvaraju u produkte. Gotovo svi metabolički procesi u stanicama trebaju enzime da bi se reakcije odvile u brzini dostatnoj za održavanje života. Budući da svaki enzim treba supstrat i u histokemiji se koristi katalitička uloga enzima da cijepa supstrat. Uz supstrat potrebno je zadovoljiti i druge uvjete da bi enzim bio aktivan a to su: određeni pH (postiže se puferom), određena temperatura ali i pomoćne reagencije tj. boje, soli metala i dr. Sve to čini inkubacijski medij u kojem se tkivni rezovi uranjaju ili se nakapava na rezove. Enzimatska histokemija je značajan pokazatelj normalne aktivnosti enzima, pogotovo ako je povezana s kvantitativnim metodama (mikrodenzitometar, spektrofotometar, "image analyzer") jer se enzim dokazuje u svom prirodnom okruženju na mjestu lokalizacije (Gomori, 1953).

2. JETRA

Jetra je najveća žlijezda u tijelu. U njoj se hranjive tvari apsorbirane u probavnoj cijevi obrađuju i pohranjuju za uporabu u drugim dijelovima tijela. Metabolizam jetre uglavnom zahtjeva oksidaciju masnih kiselina za održavanje aktivnosti ciklusa trikarboksilne kiseline (Novikoff, 1959). Za tu aktivnost potrebni su enzimi. Određivanjem aktivnosti raznih enzima u krvnom serumu ima veliku dijagnostičku vrijednost. Na propusnost i integritet jetrenih stanica ukazuju aktivnost nekih enzima koji prelaze iz oštećenih stanica u krvotok pa se time povećava aktivnost tih enzima u serumu ili plazmi. Tako npr. ljudi s NAFLD (*Non-alcoholic fatty liver disease*) često imaju asimptomatsko povećanje enzima jetre i to najčešće ALT (alanin aminotransferaze). Ne-alkoholna bolest masne jetre ili NAFLD (Slika 1.) je česta bolest uzrokovana povišenom koncentracijom enzima jetre u razvijenim zemljama (Bodemar i sur., 2006). Također je dokazano da je veći unos kave bez obzira na postotak kofeina povezan s enzimima jetre. Pokazala se obrnuto proporcionalna povezanost konzumacije kave i razine GGT u serumu (Freedman i sur., 2014).

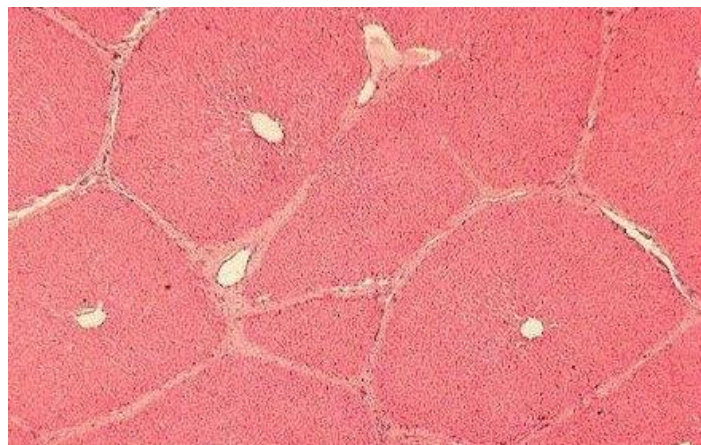


Slika 1. U usporedbi s zdravom jetrom (lijevo), masna jetra (desno) je veća i bljeđa. Uzorci tkiva otkrivaju nakupljanje masti u NFLD dok se kod ne-alkoholnog steatohepatitisa vidi upala i fibroza. (<http://www.mayoclinic.org/diseases-conditions/nonalcoholic-fatty-liver-disease/home/ovc-20211638>)

2.1. Histološka građa jetre

Jetra je prekrivena tankom vezivnom čahurom (Glissonova čahura) koja postaje deblja u hilusu gdje u jetru ulaze portalna vena i jetrena arterija, a izlaze desni i lijevi jetreni kanal i limfne žile. Žile i kanali okruženi su vezivnim tkivom između jetrenih režnjića. Tu se javlja fina mreža retikulinskih vlakana koja je ležište za hepatocite i za endotelne stanice sinusoida jetrenih režnjića. Osnovni građevni sastojak jetre je jetrena stanica ili hepatocit. Te su epitelne stanice udružene u tračke ili ploče, koje su međusobno povezane te čine jetrene režnjiće, veće građevne jedinice jetre vidljive na histološkim preparatima (Slika 2.). U perifernim područjima režnjići su odvojeni vezivnim tkivom (Kiernanovi portalni prostori). U jetri čovjeka nalaze se 3-6 portalnih prostora, a u svakom se nalaze: venula (ogranak portalne vene), arteriola (ogranak jetrene arterije), žučni kanalić i limfne žile. U sredini režnjića nalazi se vena centralis oko koje su radijalno raspoređeni hepatociti u tračcima, a između tračaka teku jetrene sinusoidne obložene endotelom i stanicama mononuklearnog fagocitnog sustava (Kupfferove stanice). Bočna strana hepatocita je naborana za povećanje površine prema sinusoidnim kapilarama.

Hepatocit ima obilnu glatku i hrapavu endoplazmatsku mrežicu. Hrapava endoplazmatska mrežica tvori nakupine (bazofilna tjelešca). U glatkoj endoplazmatskoj mrežici odvijaju se oksidacija, metilacija i konjugacija potrebna za inaktivaciju ili detoksifikaciju tvari prije nego se izluče iz tijela.



Slika 2. Tkivo jetre svinje bojano Hematoksilin Eosin metodom. Vezno tkivo nastalo invaginacijom kapsule razdvaja režnjeve jetre.

(http://www.vivo.colostate.edu/hbooks/pathphys/digestion/liver/histo_lobule.html)

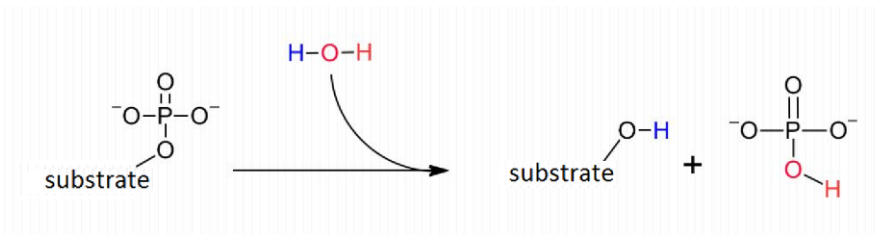
2.2 Enzimi jetre

Oni enzimi koji se najčešće mjere u serumu krvi su enzimi hepatobilijarnog trakta te se mogu svrstati u 3 grupe:

- 1) Enzimi koji se sintetiziraju u jetri i luče u krvotok. Tu se ubrajaju konjugacijski faktori i kolinesteraza.
- 2) Indikatorski enzimi - enzimi koji prilikom oštećenja stanica jetre ulaze u krvotok. To su npr. AST (aspartat transaminaza), ALT (alanin transaminaza), LDH (laktat dehidrogenaza), SDH, GLDH, ICDH, GGT (gamaglutamil transferaza), aldolaza, AP (alkalna fosfataza). Upravo ti enzimi se najčešće koriste u testovima za provjeravanje funkcije jetre.
- 3) Enzimi lokalizirani u epitelu žučnih vodova – GGT, LAP i AP (Ellis i sur., 1978).

ALT, AST i LDH nalaze se u citosolu dok su GGT i AP u mitohondrijima. ALT se gotovo specifično nalazi u jetri dok se ostali enzimi mogu pronaći i u drugim organima. GGT je enzim koji se proizvodi u žučnim kanalima a pretežno se nalazi u jetri. Osjetljiv je marker za konzumaciju alkohola i nekih droga. Grupa enzima u endoplazmatskom retikulumu poznatim kao citokrom P-450 metabolizira 90% droga (<http://www.enzyme-facts.com/liver-enzymes.html>). Enzimi koji se najčešće histokemijski dokazuju u jetri su hidrolaze fosfataze i esteraze te oksidoreduktaza sukcinat dehidrogenaza.

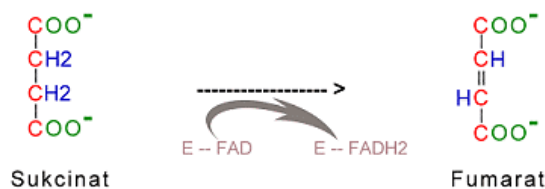
Fosfataze djeluju na monoestere ortofosforne kiseline te cijepaju vezu između fosfatne skupine i alkoholnog ostatka u fosforiliziranim spojevima (Slika 3.). Dijele se na alkalne fosfataze (hidroliziraju ortofosfat u alkalnom pH od 9,8-10,5) i kisele fosfataze (oslobađaju ortofosfat u kiselom pH od 4,5-5,5).



Slika 3. Prikaz osnovne reakcije katalizirane fosfatazom.

(<https://en.wikipedia.org/wiki/Phosphatase>)

Dehidrogenaze su oksidoreduktaze koje kataliziraju prijenos elektrona sa supstrata na koenzim (NAD - nikotinamid-adenin-dinukleotid, NADP - nikotinamid-adenin-dinukleotid fosfat i FP - flavoprotein), a neposredni akceptor nije nikada kisik. Sukcinat dehidrogenaza je bitan dio Krebsovog ciklusa trikarbonskih kiselina i možemo ga naći u svim aerobnim stanicama. Sastavni je dio unutrašnje membrane mitohondrija, a u svojoj strukturi sadrži koenzim FAD (flavin-adenin-dinukleotid) te podjedinicu koja sadrži Fe-S centre. Katalizira oksidaciju sukcinata u fumarat odcjepljujući vodik kojeg onda veže koenzim FAD (Slika 4.).



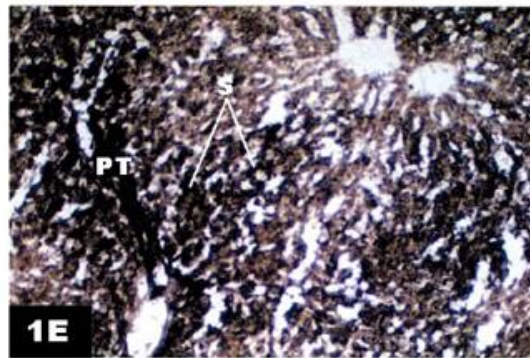
Slika 4. Oksidacija sukcinata u fumarat katalizirana sukcinat dehidrogenazom.

(<http://www.healthbosnia.com/ishrana/klinicka/krebsciklus6.htm>)

2.3. Histokemijsko dokazivanje aktivnosti alkalnih fosfataza jetre

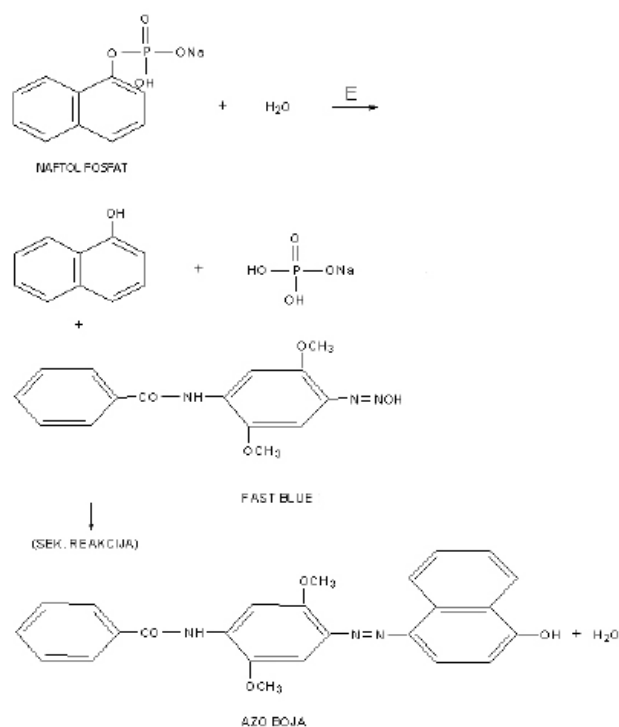
Prije same inkubacije ili nakapavanja medija na rezove tkivo se fiksira u neutralnom kalcijevom formalinu te se nakon toga zamrzne u kriostatu ili uklopi u parafin. Zamrzavanje u kriostatu daje bolje rezultate (Manns i Mortimer, 1969).

Gomorijska metoda s kalcijem (1939) sastoji se od inkubiranja fiksiranog tkiva sa puferiranom otopinom fosfatnog estera i kalcijevom soli. Fosfataza hidrolizira ester i oslobađa fosfat iz precipitata kalcijeva fosfata. Dodatkom kobalt nitrata otopine kalcijev fosfat se pretvara u kobaltov fosfat te sa amonijevim sulfidom proizvodi crni, netopivi kobaltov sulfid. Na mjestima aktivnosti alkalne fosfataze dobiva se crno obojenje (Slika 5.). Ovo je tzv. metaloprecipitna metoda.



Slika 5. Prikaz snažne aktivnosti alkalne fosfataze u endotelnim stanicama hepatskih sinusoida i krvnih žila portalne vene (Gomorijska metoda s kalcijem, X200) (Al-Motabagani, 2006)

Druga metoda koja se češće koristi je „azo“ metoda (Slika 6.). Sastoji se od inkubacije rezova u inkubacijskom mediju kojeg čine supstrat (naftol fosfat - ester), pufer i diazonijeva sol. Supstrat se veže na aktivno mjesto enzima, pri čemu dolazi do hidrolize esterske veze i oslobađanja naftola od fosfata. Slobodni naftol odmah reagira sa diazonijevom soli, pri čemu nastaje vrlo složeni spoj karakterističnog obojenja koje pokazuje mjesto aktivnosti enzima u tkivu.

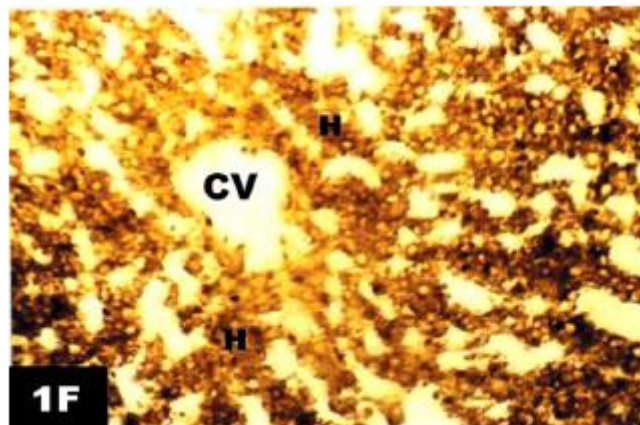


Slika 6. Mehanizam „azo“ metode u dokazivanju fosfata (Gregorović, Lacković-Venturin, 2015)

2.4. Histokemijsko dokazivanje aktivnosti kiselih fosfataza jetre

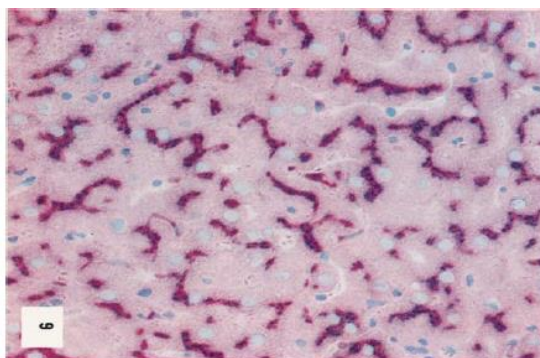
Kisela fosfataza je smještena unutar lizosoma. Njihova svojstva variraju ovisno o supstratu koji se daje enzimu. Iako je pH optimum obično između pH 4,5 i 5,5, kod prostatičke fosfataze koja djeluje na fosforilholin, optimalna aktivnost je na pH 6,5. Posebna vrijednost histokemijskih istraživanja lizosomalnih enzima leži u tome što se može lokalizirati mjesto enzima i opisati da li su slobodni ili vezani i također se može otkriti koliko enzima je aktivno u životu, u usporedbi sa količinom enzima koji je ostao u latentnom stanju. Ta svojstva proizlaze iz svojstva membrane lizosoma koja je relativno nepropusna pa to isključuje tehniku smrzavanja tkiva ili kemijske fiksacije.

Metoda za dokazivanje kiselih fosfataza s olovom po Gomoriju sastoji se od inkubiranja uzoraka (prethodno fiksiranih u formalinu i smrznutih) u supstratu koji sadrži sol β-glicerofosfat olovni nitrat pri pH 5. Netopljivi olovni fosfat koji se dobiva u reakciji tretira se amonijevim sulfidom za dobivanje crnog olovnog sulfida (Slika 7.).



Slika 7. Prikaz aktivnosti kisele fosfataze u hepatocitima (Gomorijeva metoda s olovom, X200) (Al-Motabagani, 2006)

Druga metoda za dokazivanje aktivnosti kiselih fosfataza je „azo“ metoda (Sheehan i Hrapchak, 1980.) (Slika 8.). Rezovi svježe smrznutog nefiksiranog tkiva jetre inkubiraju se u mediju koji sadrži: supstrat (naftol AS-BI fosfata otopljenog u dimetilformamidu), destiliranu vodu, acetatni pufer (pH 5,2), dijazonijevu sol (Fast blue BB) i otopinu manganovog klorida. Uspjeh postupka ovisi o upotrebi supstrata koji su visoko stabilni derivati hidroksinaftolnih kiselih anilida. Te komponente, pri enzimskoj hidrolizi, otpuštaju netopljivi naftol koji se veže pri kiselom pH i može se mikroskopski lokalizirati. Osim fosfata naftola AS-BI može se koristiti i AS-TR, AS-BS, AS-MX, AS-P i AS-LC. Naftoli su prvo bili rekristalizirani iz vrućeg DMF (N,N-dimetilformamid)-etanola (Burstone, 1958).



Slika 8. Kiselna fosfataza u jetri štakora. Aktivnost ocrta žučne kanaliće. („Azo“ metoda, ×285) (Burstone, 1958)

2.5. Histokemijsko dokazivanje sukcinat dehidrogenaze jetre

Za histokemijsko dokazivanje aktivnosti SDH koristi se svježe smrznuto, nefiksirano tkivo. Metoda se sastoji u inkubaciji rezova u inkubacijskom mediju koji se priređuje miješanjem otopina odgovarajućeg supstrata, pufera, tetrazolijeve soli i vode. Optimalan pH je oko 7,6. Enzim oduzima vodik supstratu, koji se preko koenzima prenosi do krajnjeg akceptora, a to je u ovom slučaju tetrazolijeva sol, koja se reducira u netopljivi, ljubičasto-crno obojeni spoj formazan, koji precipitira na mjestu djelovanja enzima .

Tetrazolijeve soli koje se najčešće koriste su:

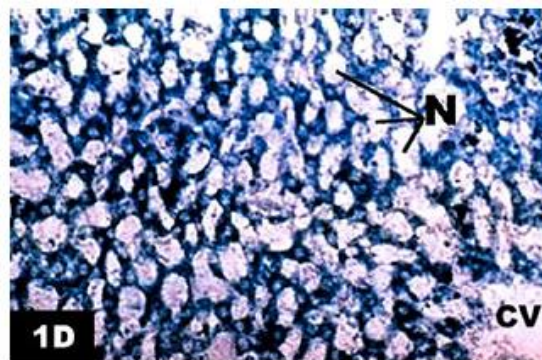
NBT – *Nitro blue tetrazolium*

TNBT – *Tetra nitro blue tetrazolium*

MTT – *Meta tetrazolium*

BT – *Blue tetrazolium*

Aktivnost enzima SDH u jetri (Slika 9.) može se dokazati metodom po Petteu i Tayloru (1983) Na rezove svježe smrznutog nefiksiranog tkiva nakapa se inkubacijski medij koji sadrži natrijev sukcinat (supstrat), otopinu tetrazolijeve soli (NBT, fosfatni pufer, KCN i EDTA) i fenazinmetasulfat. Nakon inkubacije od 20 min na sobnoj temperaturi rezovi se isperu u destiliranoj vodi, fiksiraju 15 minuta u „formol salini“ te ponovno isperu u destiliranoj vodi.



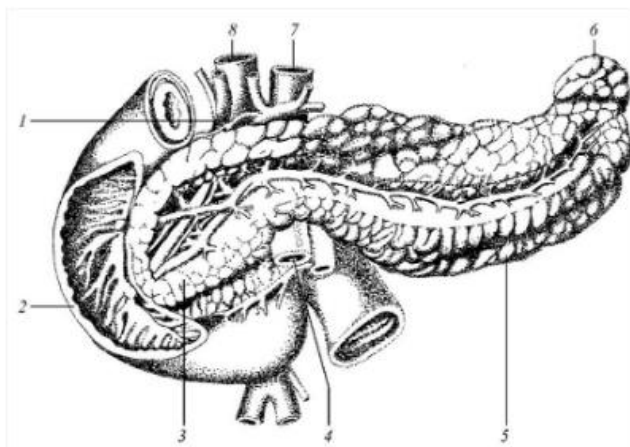
Slika 9. Snažna aktivnost SDH u citoplazmi hepatocita. (Standardna NBT metoda, X 200)
(Al-Motabagani, 2006)

Idealna tetrazolijeva sol za histokemijsko dokazivanje mora imati sljedeća svojstva:

- 1) Brza redukcija u formazan i otpornost na oksidaciju molekularnim kisikom natrag u tetrazol.
- 2) Snažnu privlačnost za hidrogene ili elektrone oslobođene iz supstrata, tako da atmosferski kisik nije značajan kompetitor.
- 3) Produkcija formazana dobrog pigmenta koji se pojavljuje u tkivu kao amorfn pigment a ne kao kristal.
- 4) Produkcija formazana s vrlo niskom topljivošću u vodenim otopinama i u organskim otapalima i sa zamjenskim svojstvima koja ih vežu za proteine i čini ih još više netopivim u lipidima (Cheng i sur., 1957).

3. GUŠTERAČA

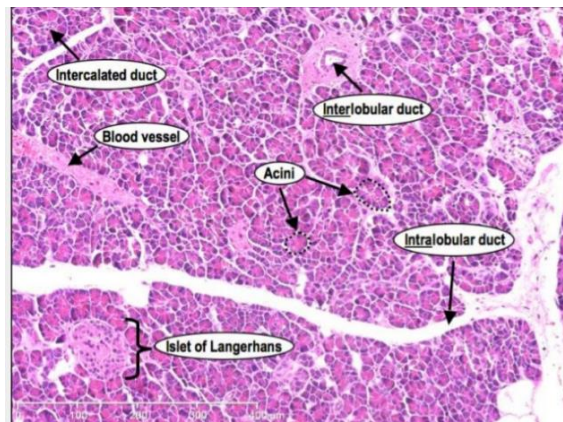
Gušterača (pancreas) je žlijezda probavnog sustava s mješovitim egzokrinim i endokrinim lučenjem koja proizvodi probavne enzime i hormone. Glavnina mase gušterače građena je poput seroznih žlijezda slinovnica pa otuda i naziv „trbušna slinovnica“ (Slika 10.). Obavlja vanjsko lučenje mnogih enzima za probavu masti (lipaza), bjelančevina (tripsin, kimotripsin, ribonukleaze) i ugljikohidrata (amilaza). Oni se izljevaju u dvanaesnik kroz kanaliće koji se spajaju u glavni izvodni kanal, a on se spaja s glavnim žučovodom. Unutarnje lučenje obavljaju Langerhansovi otočići, okruglaste nakupine tračaka epitelnih stanica. Langerhansovi otočići imaju više tipova stanica a svaki od njih luči poseban hormon polipeptidne strukture: α -stanice (glukagon), β -stanice (inzulin), δ -stanice (somatostatin) i PP-stanice (pankreasni polipeptid). Acinusne stanice i stanice malih kanalića luče alkaličan gušteračni sok (pH 8-8,3) što je važno za aktivnost probavnih enzima u dvanaesniku. Lučenje tog soka potiču probavni hormon kolecistokinin i živac vagus. U gušterači luči se i tripsinski inhibitor koji sprječava proteolitičke enzime da probave samu gušteraču (<http://www.enciklopedija.hr/natuknica.aspx?id=23868>).



Slika 10. Gušterača. 1.žučni vod, 2.silazni dio dvanaesnika, 3.glava gušterače, 4.mezenterična krvna žila, 5.tijelo gušterače, 6.rep gušterače, 7.trbušna aorta, 8.vena portae
(<http://www.enciklopedija.hr/natuknica.aspx?id=23868>)

3.1. Histološka građa gušterače

Gušterača je građena od egzokrinog (serozni acinusi i odvodni kanalići) i endokrinog dijela (Langerhansovi otočići) (Slika 11.). Obavijena je tankom vezivnom čahurom koja u nju šalje pregrade dijeleći je na režnjiće. U egzokrinom dijelu serozni acinusi skupljeni su u režnjiće, lobule, između kojih teku deblje vezivne pregrade, interlobularne septe koje prelaze u oskudno i nježno interlobularno tkivo. U žlijezdanom dijelu serozni acinusi građeni su od piramidnih stanica s bazalno smještenom jezgrom. Acinus se sastoji od nekoliko seroznih stanica koje okružuju lumen. Te su stanice izrazito polarizirane, imaju okrugle jezgre i sve osobine stanica koje izlučuju bjelančevine. Broj zimogenih zrnaca u stanicama je promjenljiv ovisno o fazi probavljanja. Prijelazne cijevi su mali odvodni kanali unutar režnjića obloženi pločastim ili niskim kubičnim epitelom. Sekretne cijevi nedostaju pa se po tome razlikuje od glandule parotis (žlijezde slinovnice). Langerhansovi otočići su nepravilno raspoređeni u egzokrinom dijelu gušterače među seroznim acinusima te ih je lako uočiti jer su svjetlije boje. U gušterači čovjeka se sa starošću povećava broj masnih stanica.



Slika 11. Histološka građa egzokrine i endokrine gušterače.

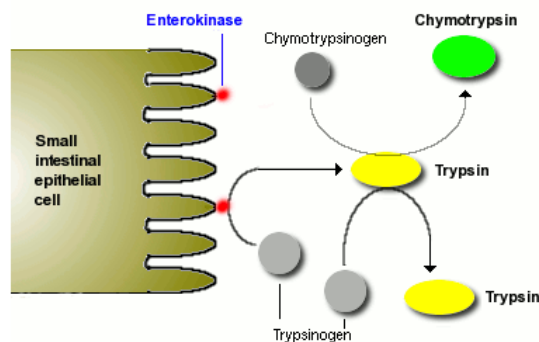
(<https://www.slideshare.net/chet08/histological-structure-of-pancreas-40104874>)

3.2. Enzimi gušterače

Osim vode i iona egzokrini dio gušterače izlučuje i proteaze (tripsinogen 1,2 i 3, himotripsinogen, proelastaze 1 i 2, proteazu E, kalikreinogen, prokarboksipeptidaze A1, A2, B1 i B2), amilazu, lipaze (triglicerid lipazu, kolipazu i karboksil ester hidrolazu), fosfolipazu A2 i nukleaze (deoksiribonukleazu i ribonukleazu). Najveći dio enzima koji su pohranjeni kao proenzimi u sekretornim zrnima stanica acinusa, aktivira se nakon izlučivanja u lumen tankog crijeva. To je vrlo važno za zaštitu gušterače.

Probavni enzimi gušterače mogu se svrstati u 3 grupe:

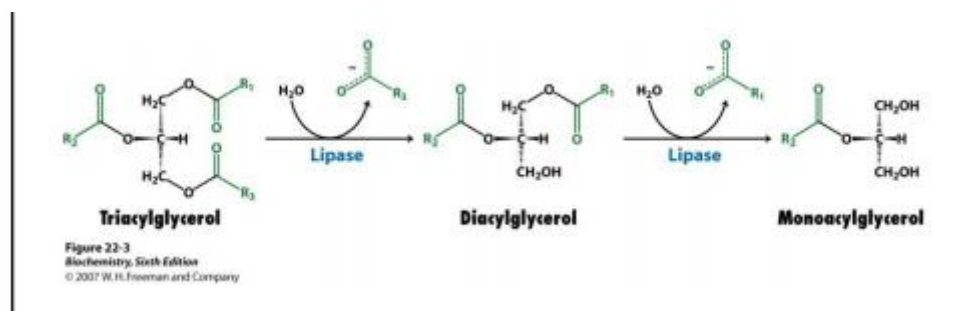
- 1) PROTEAZE. Nekoliko proteaza se sintetizira u gušterači i sekretira u lumen dvanaesnika ili tankog crijeva. Dva glavna enzima su tripsin i himotripsin koji se pakiraju u vezikule kao inaktivni proenzimi tripsinogen i himotripsinogen. Sekretorne vezikule također imaju i inhibitore tripsina koji je kao rezerva ako dođe do aktivacije tripsinogena u tripsin. Kroz egzocitozu taj inhibitor postaje inaktivan. Ti proenzimi aktiviraju se u crijevu (Slika 12.). Tripsin i himotripsin probavljaju proteine u peptide i peptide u manje peptide ali ne mogu ih razgraditi do aminokiselina. Neke druge proteaze iz gušterače, npr. karboksipeptidaze mogu to napraviti.



Slika 12. Tripsinogen je aktiviran enzimom enterokinazom koji je ugrađen u sluznicu crijeva. Kad je tripsin formiran aktivira himotripsin ali i dodatne molekule tripsinogena.

(<http://www.vivo.colostate.edu/hbooks/pathphys/digestion/pancreas/exocrine.html>)

2) LIPAZE. Glavni komponent masti u prehrani je triacilglicerol. Molekula triacilglicerola ne može biti direktno apsorbirana kroz sluznicu crijeva. Prvo mora biti pretvorena u monoacilglicerol. Enzim koji hidrolizira tu reakciju je lipaza iz gušterače a dostavlja se u lumen crijeva kao sastojak soka iz gušterače (Slika 13.). Dovoljne količine soli također moraju biti prisutne u lumenu crijeva da bi lipaza mogla razgraditi trigliceride. Lijek orlistat (Xenical) je inhibitor lipaze gušterače koji ometa probavu triacilglicerola i time smanjuje apsorpciju masti. Klinička istraživanja podupiru mišljenje da inhibicija lipaza može dovesti do smanjenja težine kod nekih pacijenata (Callis i sur., 2000).



Slika 13. Lipaze koje izlučuje gušterača razgrađuje triacilglicerole u masne kiseline i monoacilglicerole. (https://www.pmf.unizg.hr/_download/repository/14obk-p27-Razgradnja_lipida_i_masnih_kiselina.pdf)

3) AMILAZE. Većina ugljikohidrata u prehrani je u obliku škroba, spremišne forme glukoze u biljaka. Amilaze (α -amilaze) su enzimi koji hidroliziraju škrob u maltozu (glokoza-glukoza disaharid) kao i trisaharid maltotriozu. Amilaze se nalaze i u slini.

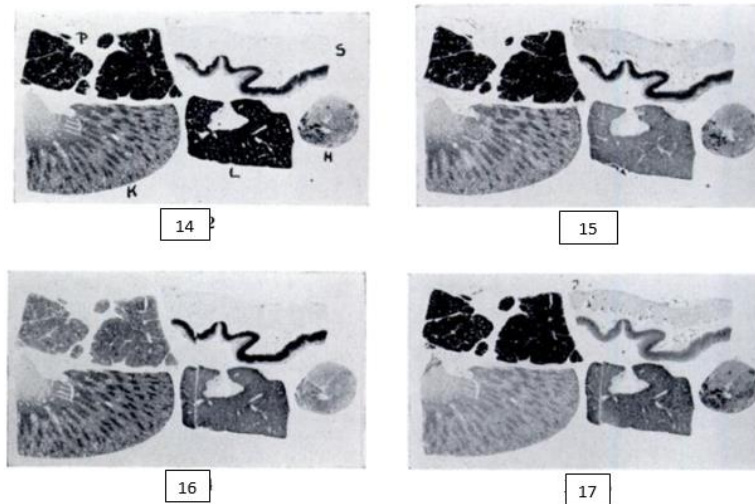
Izlučivanje gušterače potiču 2 hormona – sekretin i kolecistokinin (ili pankreozimin), koje proizvode enteroendokrine stanice u sluznici dvanaesnika. Sekretin potiče obilno izlučivanje tekućine s malo enzima a mnogo bikarbonata. Kolecistokinin potiče izlučivanje male količine tekućine bogate enzimima. Taj hormon izaziva oslobađanje zimogenih zrnaca iz seroznih stanica. Združeno djelovanje sekretina i kolecistokinina omogućuje obilno izlučivanje sokova gušterače bogato enzimima.

3.3. Histokemijsko dokazivanje aktivnosti esteraza

Enzimski sustavi koji kataliziraju sintezu ili hidrolizu kolesterolnih estera mogli bi se podijeliti u 3 generalne grupe:

- 1) Oni koji sintetiziraju ili hidroliziraju sterolne estere bez potrebe za izvorom visoke energije, kao što je ATP i CoA (koenzim A). Ti enzimi su kolesterolne esteraze (sterol ester hidrolaze) i pronađeni su u gušterači, sluznici crijeva, jetri i nadbubrežnoj žlijezdi.
- 2) Oni koji sintetiziraju kolesterolne estere iz masnih acil-CoA i slobodne sterole (acil-CoA, sterol-O-aciltransferaze). Oni su pronađeni u jetrima i nadbubrežnoj žlijezdi.
- 3) "Plazma specifični" enzimi koji kataliziraju transfer masnih kiselina od P položaja lecitina do slobodnog sterola (lecitin:kolesterol-O-aciltransferaza) (Treadwell i Vahouny, 1968)

Uzorci tkiva za dokazivanje esteraza fiksirani 24 sata u ledenici u acetonu dali su najbolje rezultate. Formalin je ispran prije dehidracije. Tkivo je ugrađeno u parafin. Fiksacija u alkoholu zaustavila je enzimatsku aktivnost. Nedostatak je što i aceton i alkohol slabo fiksiraju esteraze gušterače. Visoka aktivnost se obično prikazuje na periferiji rezova tkiva. U stvari fiksacija sa formalinom u enzimima gušterača je dobra, gledajući sa morfološke strane, zimogena zrnca su vrlo oštra, bez znakova difuzije. Zbog toga je gušterača fiksirana u formalinu obično kombinirana sa drugim aceton fiksiranim tkivom u istom bloku. Korišteni su sljedeći supstrati: α -naftol acetat, propionat, akrilat, butirat te u nekim slučajevima: valerat, undecilenat i laurat kao i naftoll AS acetat i propionat. Rezovi su prvo inkubirani u otopini jedan sat te prebačeni u otopinu sa supstratom (Gomori, 1955). Rezultati su prikazani na slikama 14. – 17.



Slike 14. – 17.

Dijelovi bloka sa normalnom gušteračem (P), jetrom(L), bubrezima (K), želucem (S) i hipofizom (H).

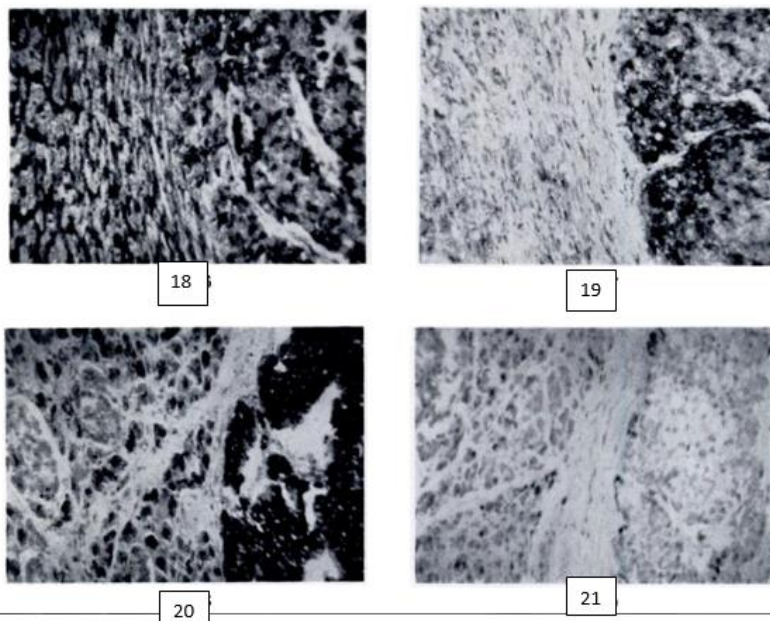
Slika 14. Nije korišten efektor.

Slika 15. Prikaz aktivnosti u prisutnosti fluorida. Jetra gotovo potpuno inhibirana.

Slika 16. Prikaz aktivnosti u prisutnosti E 600. Jetra i gušterača potpuno inhibirana.

Slika 17. Prikaz aktivnosti u prisutnosti C12 (lauril sulfata) . Jetra umjereno, a želudac potpuno inhibiran (Gomori, 1955).

U proučavanju više od 100 različitih ljudskih tumora enzimatskom metodom, dokazano je da ako tumor sadrži bilo koje esterase identičan je sa onim u roditeljskom tkivu. Hepatomi su inhibirani fluoridom dok tumori štitnjače, prostate, pluća nisu. Na temelju toga identifikacija podrijetla nekih neoplazma može biti moguća histokemijski. Kad su uzorci inkubirani u prisutnosti različitih efektor, bili su neosjetljivi na fluoride, potpuno inaktivirani sa DFP i E 600 (Diethyl-p-nitrofenilfosfat) i aktivirani SDS-om. To upućuje na esterase gušterače (Slike 18. – 21.) (Gomori, 1955).



Slike 18. – 21.

Slika 18. Tumor u jetri . Nisu korišteni efektori.

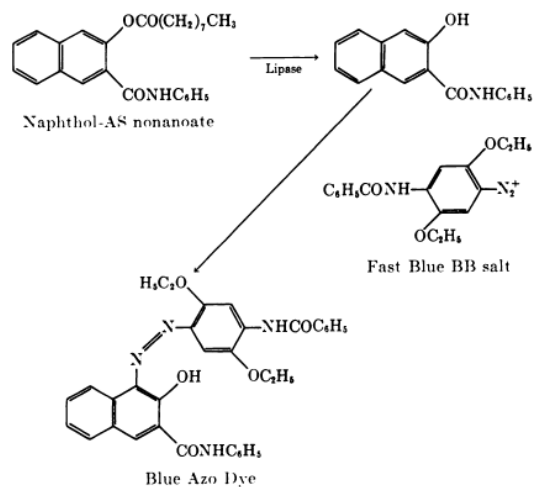
Slika 19. Tumor u jetri. Učinak fluorida. Aktivnost jetre poništena (osim ona u Kupfferovim stanicama). Tumor je van utjecaja.

Slika 20. Tumor u gušterači. Nisu korišteni efektori.

Slika 21. Tumor u gušterači. Učinak E 600. Aktivnost gušterače i tumora potpuno inhibirana. (Gomori, 1955)

3.4. Histokemijsko dokazivanje lipaza gušterače

Lipaze se razlikuju od esteraza jer one hidroliziraju estere dugolančanih masnih kiselina. Esteri dugolančanih masnih kiselina isto su hidrolizirani esterazama iako su sporije. Gušteračina lipaza je aktivirana žučnim solima, a esteraza je nedodirnuti i ponekad inhibirana tim solima, ovisno o strukturi supstrata. Zbog toga je moguće mjeriti lipaznu aktivnost u prisutnosti esteraza. Otkriveno je da su esteri nonanske kiseline β - i α -naftola bolje hidrolizirane gušteračnim lipazama u prisutnosti žučnih soli. Na temelju toga esteri nonanske kiseline naftola-AS korišteni su za histokemijsko dokazivanje lipaza u gušterači, dok je acetat naftola-AS korišten za prikazivanje esteraza. Sol taurokolat je korištena kao aktivator, acetat naftola-AS kao kontrola za prikazivanje esteraza. (Abe i sur., 1964) Za histokemijsko dokazivanje lipaza gušterače korištena je „azo“ metoda.

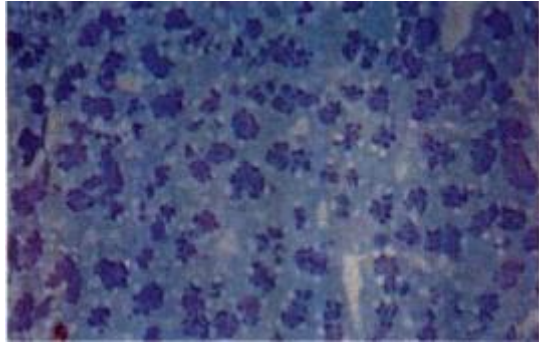


Slika 22. Mehanizam „azo“ metode u dokazivanju aktivnosti lipaza. (Abe i sur., 1964)

Tkivo za dokazivanje lipaza je fiksirano 24 sata u kalcijevom formalinu, tri puta isprano u hladnoj fiziološkoj otopini soli i ubačeno u saharozu da se ispere zaostali fiksativ. Zatim su blokovi tkiva smrznuti u izopentanu na -70°C sa acetonom i suhim ledom. Rezani su na kriostatu te ubačeni u inkubacijski medij za lipaze koji se sastoji od:

- 1) 0,4 M TRIS (hidroksimetil) aminometan pufer, pH 7,4
- 2) 2,5 % sol taurokolat
- 3) Destilirana voda
- 4) 2% naftol AS nonanoat u dimetilacetamidu
- 5) Fast blue BB

Dobiveni rezultati su prikazani na slici 23.



Slika 23. Gušterača psa. Lipazna aktivnost sa solima taurokolata. Vidi se slaba reakcija na bazi acinusa i jaka reakcija u apikalnoj regiji („azo“ metoda, x 300) (Abe i sur., 1964).

4. LITERATURA

- Abe, M., Kramer, S. P., i Seligman, A. M. (1964). The histochemical demonstration of pancreatic-like lipase and comparison with the distribution of esterase. *Journal of Histochemistry & Cytochemistry*, ., str. 12(5), 364-383.
- Al-Motabagani, M. A. (2006). Histological and histochemical studies on the effects of methotrexate on the liver of adult male albino rat . *International Journal of Morphology*, , str. 24(3), 417-423.
- Bodemar, G., Ekstedt, M., Franzén, L. E., Holmqvist, M., Kechagias, S., Mathiesen, U. L., i Thorelius, L. (2006). Long-term follow-up of patients with NAFLD and elevated liver enzymes. *Hepatology*, str. 865–873.
- Burstone, M. S. (1958). Histochemical demonstration of acid phosphatases with naphthol AS-phosphates. . *Journal of the National Cancer Institute*, , str. 21(3), 523-538.
- Calis, K. A. ,Heck, A. M. i Yanovski, J. A. (2000). Orlistat, a new lipase inhibitor for the management of obesity. Pharmacotherapy: . *The Journal of Human Pharmacology and Drug Therapy*,, str. 20(3), 270-279.
- Carneiro, J., i Junqueira, L. C. (2005.). *Osnove histologije*. Zagreb: Školska knjiga.
- Cheng, C. S., De Souza, E. U., Nachlas, M. M., Seligman, A. M., i Tsou, K. C. (1957). Cytochemical demonstration of succinic dehydrogenase by the use of a new p-nitrophenyl substituted ditetrazole. *Journal of Histochemistry & Cytochemistry*,.
- Ellis, G., Goldberg, D. M., Spooner, R. J., i Ward, M. (1978). Serum enzyme tests in diseases of the liver and biliary tree. . *American journal of clinical pathology*, , str. 70(2), 248-258.
- Freedman, N. D., Graubard, B. I., Xiao, Q., i Sinha, R. (2014). Inverse associations of total and decaffeinated coffee with liver enzyme levels in National Health and Nutrition Examination Survey 1999-2010. *Hepatology*,, str. 60: 2091–2098.
- Gomori, G. (1953). *Microscopic Histochemistry : Principles And Practice*. Chicago: The University Chicago Press : Chicago.
- Gomori, G. (1955). Histochemistry of human esterases. *Journal of Histochemistry & Cytochemistry*,, str. 3(6), 479-484.
- Gregorović, G. i Lacković-Venturin, G. (2015.) *Histokemija, skripta za studente preddiplomskog studijskog programa Biologija i Molekularna biologija*, Zagreb
- Hrapchak, B. B. i Sheehan, D. C. (1980.). *Theory and practice of histotechnology*. Cv Mosby.
- Manns, E., i Mortimer, P. H. (1969). . Liver enzyme histochemistry: A comparative study of sheep, calf and rat. . *Journal of comparative pathology*,, str. 79(2), 277IN17-284IN19.
- Novikoff, A. B. (1959). Cell heterogeneity within the hepatic lobule of the rat (staining reactions).. *Journal of Histochemistry & Cytochemistry*, , str. 7(4), 240-244.
- Treadwell, C., i Vahouny, G. (1968). *Methods Biochem. Anal.* str. 16.
- <http://www.enzyme-facts.com/liver-enzymes.html>
- <http://www.healthbosnia.com/ishrana/klinicka/krebsciklus6.htm>

<http://www.mayoclinic.org/diseases-conditions/nonalcoholic-fatty-liver-disease/home/ovc-20211638>

<https://www.slideshare.net/chet08/histological-structure-of-pancreas-40104874>

https://www.pmf.unizg.hr/_download/repository/14obk-p27-Razgradnja_lipida_i_masnih_kiselina.pdf

http://www.vivo.colostate.edu/hbooks/pathphys/digestion/liver/histo_lobule.html

<http://www.vivo.colostate.edu/hbooks/pathphys/digestion/pancreas/exocrine.html>

<https://en.wikipedia.org/wiki/Phosphatase>

5. SAŽETAK

U ovom radu prikazane su neke metode za histokemijsko dokazivanje enzima na tkivnim rezovima jetre i gušterače. U jetri se hranjive tvari obrađuju i pohranjuju. Za dijagnostiku bitni enzimi jetre su ALT, AST i LDH, dok se histokemijski najčešće dokazuju alkalne i kisele fosfataze i sukcinat dehidrogenaze. Gomorijevom metodom s kalcijem (1939) dokazuje se aktivnost alkalnih fosfataza jetre, a Gomorijevom metodom s olovom dokazuje se aktivnost kiselih fosfataza jetre. „Azo“ metoda se primjenjuje za dokazivanje kiselih i alkalnih fosfataza. Aktivnost sukcinat dehidrogenaze u tkivima jetre može se dokazati metodom po Petteu i Tayloru (1983). Gušterača je žlijezda koja proizvodi probavne enzime i hormone. Na tkivnim rezovima gušterače histokemijski se mogu dokazati esteraze i lipaze. Aktivnost lipaza se također može dokazati „azo“ metodom. Ovo su samo neke od metoda za dokazivanje navedenih enzima, a sa svakodnevnim napretkom tehnologije razvijaju se sve efikasnije metode.

6. SUMMARY

In this review there are shown some of the methods for histochemical detection of enzyme activity in the liver and pancreas tissue. In the liver nutrients are processed and stored. Important enzymes for diagnostics are ALT, AST and LDH but the enzymes that can be detected histochemically are alkal phosphatase, acid phosphatase and succinate dehydrogenase. Histochemical detection of alkal phosphatase is based on Gomori calcium method and for acid phosphatase „azo“ dye method and Gomori's lead method. Activity of succinate dehydrogenase can be detected by Petteu and Taylor (1983) method. Pancreas is gland which produces digestive enzymes and hormones. Digestive enzymes that can be histochemically detected are esteraze and lipase. Pancreatic lipase can be detected by „azo“ method. Only a few histochemical methods were described in this review but today's accelerated development of technology gives us a new more effective methods every day.