

Komparativna imunologija kralješnjaka

Pavić, Vjera

Undergraduate thesis / Završni rad

2015

Degree Grantor / Ustanova koja je dodijelila akademski / stručni stupanj: **University of Zagreb, Faculty of Science / Sveučilište u Zagrebu, Prirodoslovno-matematički fakultet**

Permanent link / Trajna poveznica: <https://um.nsk.hr/um:nbn:hr:217:349892>

Rights / Prava: [In copyright](#)/[Zaštićeno autorskim pravom.](#)

Download date / Datum preuzimanja: **2024-11-26**



Repository / Repozitorij:

[Repository of the Faculty of Science - University of Zagreb](#)



SVEUČILIŠTE U ZAGREBU
PRIRODOSLOVNO-MATEMATIČKI FAKULTET
BIOLOŠKI ODSJEK

KOMPARATIVNA IMUNOLOGIJA KRALJEŠNJAKA

COMPARATIVE IMMUNOLOGY OF VERTEBRATES

SEMINARSKI RAD

Vjera Pavić

Preddiplomski studij biologije

(Undergraduate Study of Biology)

Mentor: izv. prof. dr. sc. Vesna Benković

SADRŽAJ

1. UVOD	3
2. LIMFNI ORGANI I ANATOMSKA DISTRIBUCIJA U PRIMITIVNIH SVITKOVACA	4
2.1. Potkoljeno <i>Tunicata</i> – plaštenjaci	4
2.2. Nadrazred <i>Agnatha</i> – beščeljusti	5
3. LIMFNI ORGANI I ANATOMSKA DISTRIBUCIJA UNUTAR NADRAZREDA GNATHOSTOMATA.....	7
3.1. Skupina ribe.....	7
3.1.1. Timus.....	8
3.1.2. Bubrež	9
3.1.3. Slezena	10
3.2. Razred <i>Amphibia</i> – vodozemci	10
3.2.1. Timus.....	11
3.2.2. Slezena	13
3.2.3. Druga mjesta limfocitopoeze	13
3.3. Razred <i>Reptilia</i> – gmazovi	14
3.3.1. Red <i>Chelonia</i> – kornjače	14
3.3.2. Red <i>Squamata</i> – ljuskaši	15
3.4. Razred <i>Aves</i> – ptice	15
3.4.1. Timus.....	15
3.4.2. Fabriciusova bursa.....	16
3.4.3. Slezena	17
3.4.4. Limfni čvorići.....	18
3.5. Razred <i>Mammalia</i> – sisavci	19
3.5.1. Timus i koštana srž placentalnih sisavaca.....	19
3.5.2. Slezena i limfni čvorovi placentalnih sisavaca	20
4. LITERATURA	22
5. SAŽETAK.....	23
6. SUMMARY	23

1. UVOD

Komparativna imunologija, izvedena iz zoologije i imunologije, proučava imunološki sustav u okvirima evolucije organizama u carstvu Animalia. Ujedinjuje tri regulatorna sustava-imunološki, živčani i endokrini sustav povezujući ih mehanizmima i konceptima čvrstih molekularnih interakcija (Cooper, 2003). Imunološki sustav predstavlja nezamjenjiv i integriran fiziološki sustav čije različite stanice, tkiva i organi zajedničkim djelovanjem sudjeluju u obrani organizama od potencijalnih patogena iz okoliša.

Koljeno svitkovaca (Chordata) obuhvaća evolucijski najodvedeniju skupinu životinja podijeljenih u četiri potkoljena: polusvitkovci (Chemichordata), plaštenjaci (Tunicata), svitkoglavci (Cephalochordata) te kralješnjaci (Vertebrata). Evolucijski gledano, imunološki sustav Chordata okarakteriziran je: (I) prisutnošću limfoepitelnih nakupina u faringealnim područjima škržnih pukotina; (II) prisutnošću limfomijeloidnog tkiva; i (III) sposobnošću organizma da prepozna i reagira na alogenične antigene (Cooper, 1981). Potkoljeno kralješnjaci obuhvaća dva nadrazreda: beščeljusti (Agnatha) te čeljustousti (Gnathostomata), unutar kojeg razlikujemo razrede: hrskavičnjače (Chondrichthyes), zrakoperke (Actinopterygii), vodozemci (Amphibia), gmazovi (Reptilia), ptice (Aves) te sisavci (Mammalia). Limfni organi Vertebrata jedinstveni su unutar svakog razreda i dijele se na primarne ili središnje (koštana srž, timus, Fabriciusova bursa) te sekundarne ili periferne (limfni čvorovi, slezena i limfno tkivo nekih sluznica; Cormack, 2001).

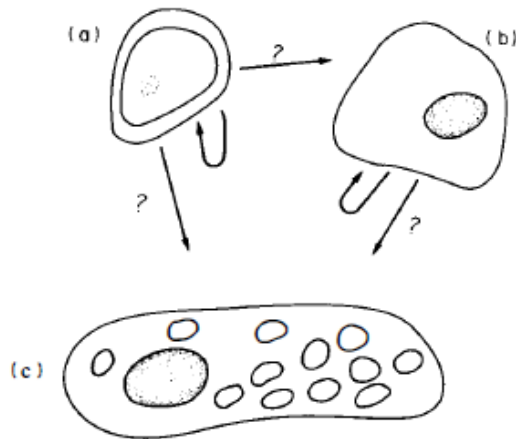
Filogenetski razvoj limfnih organa ne može se proučavati zasebno kao takav, već u vidu anatomije i fiziologije životinja te njihovog načina života. Specijalizacija limfnog tkiva može se objasniti promjenama u anatomiji i fiziologiji organa uzrokovanih prelaskom kralješnjaka iz vode na kopno. Te promjene obuhvaćale su: (I) važne promjene krvožilnog sustava koje su doprinijele poboljšanju optoka krvi i efikasnijem transportu antigena, limfnih stanica te antitijela; (II) pojavu embrija zaštićenog amnionom (prvi puta u gmazova) – naime, u slobodnoživućih ličinki potvrđeno je prisustvo antigena, iako je limfni sustav i dalje nedovoljno razvijen; razvojem amnionaprovedena je bolja diferencijacija limfnog tkiva koja omogućuje pozitivne imunosne odgovore; (III) homoiotermiju u ptica i sisavaca koja je omogućila formiranje germinalnih centara sekundarnih limfnih organa zbog povećane količine zrelih plazma stanica čija je glavna uloga sinteza antitijela. Budući da se patogeni vrlo brzo multicipliraju u krvi toplokrvih životinja, jednako je tako nužna brza produkcija antitijela (Solomon, 1980).

2. LIMFNI ORGANI I ANATOMSKA DISTRIBUCIJA U PRIMITIVNIH SVITKOVACA

2.1. Potkoljeno *Tunicata* – plaštenjaci

Plaštenjaci su sesilni pojedinačni ili kolonijalni morski organizmi. Većinom su filtratori, dok su dubokomorske vrste predatori. Dije se na četiri razreda: mješčičnice (Asciacea), dvootvorke (Thaliacea), Sorberacea i repnjaci (Appendicularia). Na tijelu mješčičnice prisutna su dva otvora, terminalni ingestioni otvor ili usta i dorzalni egestioni, nečisnički otvor ili atriopor. Bazalnom pločom pričvršćene su za dno. Tijelo je prekriveno plaštom koji je izgrađen od tunicina (tvari slične celulozi) prožetim slijepim završecima krvnih žila. Najveći dio životinje zauzima škržno ždrijelo smješteno u atrijskoj (okoškržnoj) šupljini. Na ventralnoj strani škrznog ždrijela nalazi se endostil (podškržni žlijeb), a na dorzalnoj strani epibranhijalni (nadškržni) žlijeb. Samo škržno ždrijelo građeno je od uzdužnih i poprečnih škržnih pregrada, a između njih smještene su škržne pukotine (stigme) preko kojih se odvija izmjena plinova (Cooper, 1981).

Optjecajni je sustav otvoren sa četiri glavna zatona: *sinus branchiocardalis*, *sinus ventralis*, *sinus visceralis*, *sinus dorsalis*, a srce pumpa krv peristaltičkim kontrakcijama. Krvna plazma je bezbojna i u njoj se, pored krvnih stanica, nalaze ameboidne stanice koje imaju svojstvo fagocitoze. Zbog tog svojstva, one imaju veliku ulogu u ekskretornom i imunološkom sustavu mješčičnica. Istraživanjima je utvrđeno kako u vrsta *Styela plicata* i *S.clava* postoje limfociti, leukociti i vakuolizirane stanice koje slobodno cirkuliraju krvlju ili su grupirane u „limfnim čvorovima“ koja su u vezi sa vezivnim mišićnim tkivom (Cooper, 1981). Spomenute stanice također se pojavljuju u probavnom sustavu gdje su lokalizirane na škržne pregrade. U vidu komparativne imunologije, veza između ova tri tipa stanica postoji, ali je nedovoljno istražena. Međutim, njihove strukturne značajke su slične sa onima u bolje istraženih kralješnjaka. Leukociti su velike bijele krvne stanice čija je osnovna karakteristika prisutnost granula u citoplazmi koje se boje kiselim ili bazičnim bojama. U skladu sa time, leukociti se dijele na granulocite ili polimorfonuklearne leukocite koji sadrže tjelešca u citoplazmi i na agranulocite ili mononuklearne leukocite bez njih. Limfocite ubrajamo u ovalne agranulocite veličine 7-15 μm sa velikom sferičnom jezgrom koja sadrži mnogo kromatina koji se intenzivno boji bazičnim bojama. Smještaj stanica limfoidnog karaktera, hemocitoblasta, u „limfnim čvorovima“ jest prema unutrašnjosti što sugerira na limfoidni germinalni centar slezene i limfnih čvorova kralješnjaka (Cooper, 1981).



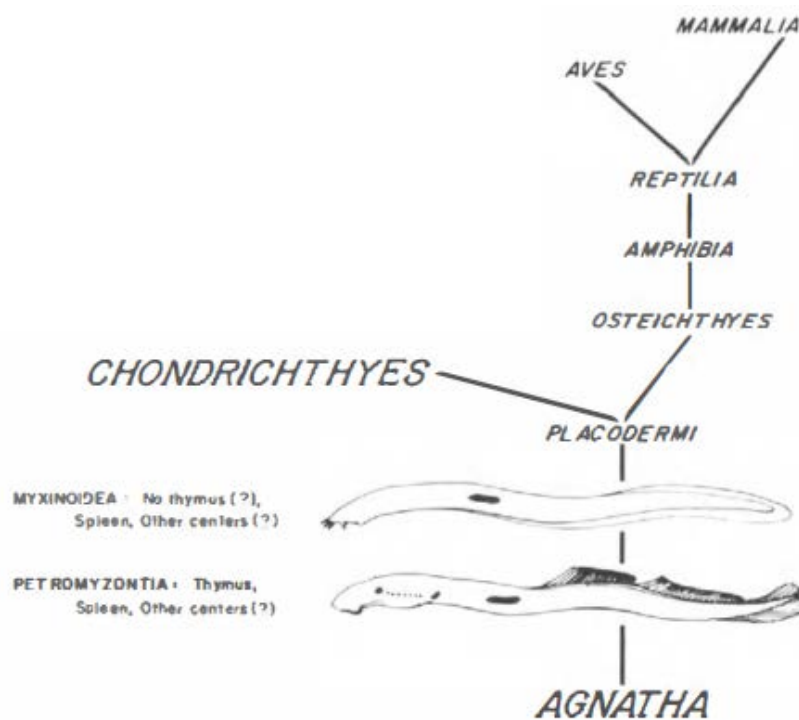
Slika 1. Transformacija krvnih stanica u *Styela clava*. (a) limfocit. (b) leukocit. (c) vakuolizirana stanica. (Cooper, 1981)

Vakuolizirane se stanice najčešće javljaju između epitelnog i mišićnog vezivnog tkiva samog plašta i najveće su krvne stanice veličine 16-18 μm čija je citoplazma ispunjena žućkastim vakuolama. Krvne stanice *S. clava* imaju produženi životni vijek na nekoliko tjedana, a proliferacija krvnih stanica javlja se i u „limfnim čvorovima“ i krvnim kanalima. Reprodukcijska krvnih stanica, većinom limfocita, jedna je od glavnih osobina limfocita kralješnjaka (Cooper, 1981). Limfoidno tkivo probavnog sustava i odgovor limfocita kralješnjaka nakon kontakta sa česticama koje potiču njihovu diobu na taj način mogu potvrditi sličnost i homologiju sa onima u plaštenjaka te evolucijski razvoj kralješnjaka iz primitivnih svitkovaca.

2.2. Nadrazred *Agnatha* – beščeljusti

Beščeljusti su prvi pravi kralješnjaci. Njihove su najvažnije anatomske značajke istaknuta glava u kojoj se, unutar hrskavične lubanje, nalazi tripartitni mozak te složen sustav osjetila. Za razliku od ostalih kralješnjaka, oni nemaju razvijenu čeljust, parne udove ramenog pojasa ni kukovlje. Među recentnim beščeljustima razlikujemo dva razreda: razred Cephalospidimorphi, kojeg tvori red Petromyzontiformes (paklare) te razred Myxini (sljepulje). Svi kralješnjaci posjeduju funkcionalne T- i B-stanice te proliferativne odgovore na antigenetsku stimulaciju, no limfnom tkivu beščeljusta nedostaje organizacija kakva je poznata u viših kralješnjaka jer je ono prisno priljubljeno uz hematopoetska područja (Solomon, 1981). Hematopoetsko tkivo sljepulje *Eptatretus stoutii* podsjeća na slezenu i ono se može usporediti sa limfnim tkivom probavnog sustava (GALT). Nađeno je ispod epitelnog i mišićnog vezivnog tkiva *lamina propria* duž cijelog probavnog sustava. To tkivo čine stanice slične prekursorima eritrocita uz nedostatak plazma stanica. Tijelo paklare sadrži

nekoliko primitivnih hematopoetskih centara sličnih onima u sljepulja. Jedan centar nađen je u *typhlosolisu*, spiralnom zalisku srednjeg crijeva blizu slezene, a drugi u škržnoj regiji blizu timusa (Cooper, 1981). Nadalje, hematopoetski organ sljepulja lociran je unutar *pronephrosa* (prabubrega) čije stanice posjeduju sve karakteristike stanica koje grade limfna tkiva. Sukladno tome, postoji morfološki dokaz koji potvrđuje koncept evolucije limfnih struktura od ekskretornog sustava. Sama hematopoeza limfocita odvija se u kralješnjičkim strukturama (lat. *arcularia*) koji su zapravo prakralješci (lat. *protovertebrae*) gdje nije potvrđeno postojanje plazma stanica. Primitivni timus sljepulja smješten je u škržnoj regiji i smatra se dijelom anteriornog škržnog kompleksa. Unatoč nedostatku tipičnog timusa kralješnjaka i jasne odvojenosti izvora matičnih stanica, primarnih i sekundarnih limfnih tkiva (Solomon, 1980), dokazano je prisutstvo T-stanica u krvi (Cooper, 1981).



Slika 2. Lokacija timusa i centri limfomijeloidne aktivnosti u beščeljusta. (Cooper, 1981)

3. LIMFNI ORGANI I ANATOMSKA DISTRIBUCIJA UNUTAR NADRAZREDA GNATHOSTOMATA

U čeljustousta, postojanje timusa kao zasebnog organa omogućuje diferencijaciju T-stanica. Potvrđeno je kako timus nije nastao „*de novo*“, već svoje podrijetlo ima iz limfoepitelog tkiva škržnog ždrijela plaštenjaka (Solomon, 1981). Iako je nastanak timusa moguć iz različitih ždrijelnih vreća, u većine kralješnjaka on ima gotovo identičnu histogenezu (izuzev u pravih koštunjača i repaša gdje diferencijacija srži i kore nije dobro razvijena; Solomon, 1981). Ontogenetski gledano, nastajanje timusa uvijek prethodi razvoju drugih limfnih organa. Za razliku od primarnih, sekundarni limfni organi pokazuju znatniju raznolikost koja se filogenetski može objasniti u korelaciji sa evolucijom drugih organskih sustava kralješnjaka (Solomon, 1981).

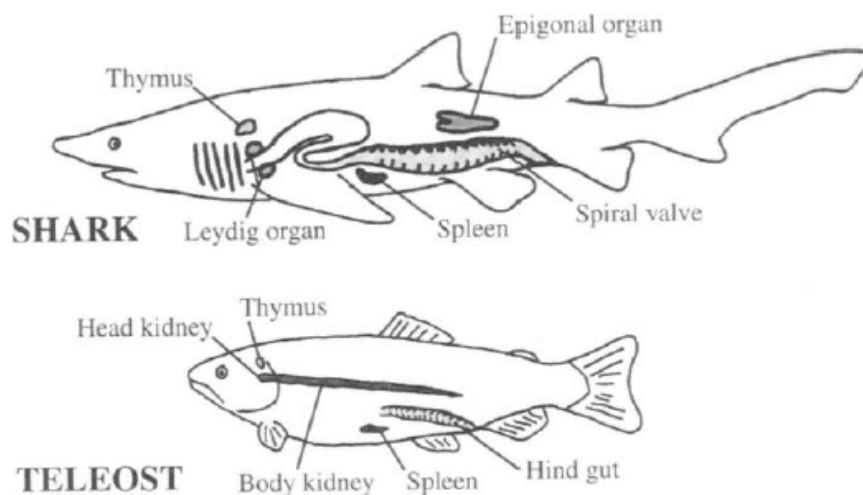
U poikilotermnih organizama, većina limfnog tkiva javlja se u organima sa sinusoidalnim protokom krvi gdje limfoidne stanice mogu tvoriti klastere i davati odgovor na prisutnost antigena. Takvi organi su bubrezi riba i vodozemaca koji su, za razliku od onih u sisavaca, uključeni u bubrežni vratarnički sustav. Međutim, kako se efikasnost velikog optoka krvi Amniota povećala kao odgovor na nove uvjete terestričkog života, područja kojima krv teče sinusima postaju ograničena, a bubrezi gube status limfnog i hematopoetskog organa zbog nestanka bubrežnog vratarničkog optoka krvi. U tetrapoda, razvojem pravih šupljih kostiju za kretanje, otvoreno je novo mjesto pogodno za skladištenje limfocita (koštana srž) i razvoj hematopoetskog tkiva (Solomon, 1981).

3.1. Skupina ribe

Iako ribe kao sistematska kategorija ne postoje, u njuiznadrazreda Gnathostomata ubrajamo dva razreda: Chondrichthyes i Actinopterygii. Prije otprilike 300 milijuna godina divergentnom evolucijom vodozemci su se odvojili od svojih predaka riba. Zbog toga se ribe uzimaju kao polaznica proučavanja evolucije limfnih tkiva i razvoja imunološkog sustava (Pastoret i sur., 1998) te predstavljaju potencijalno eksperimentalne modelne organizme za istraživanje čitave imunologije. Istraživanja imunološkog sustava riba fokusirana su uglavnom na mali broj vrsta, najviše unutar nadreda pravih koštunjača (Teleostei), razreda Actinopterygii.

Ribe nemaju limfne čvorove i koštanu srž, već umjesto njih postoje timus, bubreg, slezena i limfoidno tkivo probavnog sustava (GALT). U pravih koštunjača, čvrsto je prihvaćena odvojenost limfnog sustava od vaskularnog. U hrskavičnjaka postoji hemolimfni

sustav gdje krvnim žilama struji krv i limfa u različitim razmjerima. Wardle (1971) navodi jako dobro razvijen limfni sustav u pravih koštunjača; limfa iz krvnih žila u svom sastavu nije imala udio eritrocita, a sadržavala je leukocite u sličnom razmjeru sa onim u krvi, no u manjem ukupnom broju samih stanica (Cooper, 1981). Međutim, u nekih pravih koštunjača, postoji naznaka postojanja pravog limfnog sustava i sekundarnog vaskularnog sustava. Takav sistem tvori odvojeni paralelni optok koji se razvio iz sistemskih arterija preko tankih anteriornih arterijskih anastomoza koje formiraju sekundarne arterije i opskrbljuju svoju kapilarnu mrežu vraćajući tako krv u sistemske vene. Sekundarna kapilarna mreža prisutna je u koži, škrgama, ustima, ždrijelu i potrbušnici (lat. *peritoneum*). Pretpostavlja se kako je proces strujanja plazme odgovoran za manjak stanica u sekundarnim krvnim žilama. Tendencija stanica da se koncentriraju u glavnoj krvnoj struji žile daje mogućnost stanicama bez plazme da relativno nesmetano struje krvlju i da naposljetku dođu do svih postranih grananja žila. Zbog toga proces strujanja plazme rezultira sniženom vrijednošću hematokrita postranih grana u usporedbi sa povišenom u glavnoj žili (Cooper, 1981).



Slika 3. Glavna limfna tkiva riba. (Pastoret i sur., 1998)

3.1.1. Timus

Timus hrskavičnjača i koštunjača je dobro razvijen za razliku od onoga u beščljista i ekvivalent je onome u viših kralješnjaka. Generalno, timus je paran organ smješten u dorzolateralnoj škržnoj regiji okružen vezivnim tkivom. Histologija struktura različita je od vrste do vrste, međutim stanična je sastavnica istovjetna (Pastoret i sur., 1998). Timus hrskavičnjača jest bilateralan organ građen od većeg broja režnjeva smješten blizu škrga, dok je timus koštunjača građen od parova režnjeva lociranih sa obje strane škržne šupljine u

području ispod gornjeg dijela škržnog poklopca (lat. *operculum*). Timus koštunjača jest intraepitelan, a stroma je građena od razgranate mreže retikulno-epitelnih stanica i slobodnih mezenhimskih stanica, makrofaga i mijeloidnih stanica. Limfociti su glavne stanične sastavnice. Postoje informacije o mogućoj participaciji epitelnih stanica u dozrijevaju timocita i stjecanju specifičnosti T-stanica vezanih za produkciju timulina (timinskog faktora). Krvne žile jedini su poznati sustav koji povezuje timus sa drugim organima ribe i u kalifornijske pastrve postoji dokaz krvno-timusne barijere različite permeabilnosti. Involucija timusa nije nužna u kasnijoj dobi (kao u ostalih kralješnjaka) jer je on nađen u mnogim starijim ribama. Involucija se može javiti kao posljedica starenja istjecanja seksualne zrelosti ili može biti uzrokovana stresom, promjenama razdoblja te hormonima. Direktni utjecaj timusa u obrambenoj mašineriji potvrđen je pojavom plazma stanica i stanica koje formiraju plakove nakon imunizacije (Pastoret i sur., 1998).

3.1.2. Bubrež

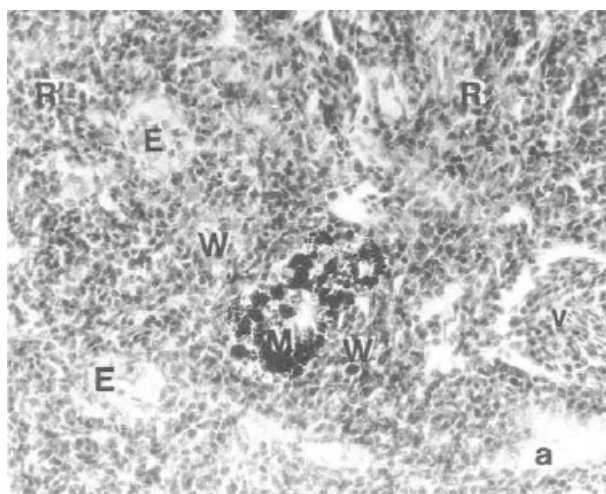
U koštunjača, bubrež je paran retroperitonealan organ koji se javlja kao proširenje na dorzalnom zidu utrobne šupljine u bliskom kontaktu sa leđnom moždinom. Građen je od dva dijela: (1) anteriornog glavenog bubrega, koji se sastoji od hematopoetskog tkiva što znači da ima limfoidnu funkciju, a ne ulogu u proizvodnji mokraće te (2) medijalnog trupnog i posteriornog repnog u kojima ekskretorna uloga prevladava nad limfohematopoetskom (Pastoret i sur., 1998). Parenhim bubrega, podržan vezivnim tkivom i mrežom retikulskih stanica, raspršen je između opsežnog sustava sinusoida. Sinusoidalne stanice, u koje ubrajamo endotelne i adventicijske stanice, formiraju barijeru između hematopoetskog tkiva i krvi iz bubrežne vene. Uočena je prisutnost makrofaga, posebice melanomakrofaga, limfocita i plazma stanica koje su raspršene ili formiraju malene klastere (Pastoret i sur., 1998). Makrofagi su velike, granularne bazofilne stanice sa pseudopodijama koje sadržavaju brojne vakuole ispunjene staničnim debrisom ili bakterijama. Hemocitoblasti su velike agranularne stanice (12-20 μm) koje imaju veliku jezgru sa jedinstvenim retikularnim sadržajem. Citoplazma je strogo bazofilna i nisu poznate pseudopodije na površini stanice. Kao rezultat temeljnih progresivnih staničnih promjena, hemocitoblasti se diferenciraju u različite krvne sastavnice -leukocite od kojih su najbrojniji limfociti i granulociti (Cooper, 1981). Anteriorni glaveni bubrež sadrži granulocite i nespecifične citotoksične stanice. Endokrini tkiva prisutna su obliku Stanniusovih tjelešaca i interrenalnog (adrenalnog) tkiva. U skladu sa najvećom ulogom u proizvodnji eritroidnih, limfnih i mijeloidnih stanica, bubrež predstavlja mjesto „hvatanja“ antigena i produkcije antitijela (Pastoret i sur., 1998).

3.1.3. Slezena

Slezena je organ tamnocrvene do crne boje smješten ventralno ili kaudalno od želuca. Slezena koštunjača ima fibroznu čahuru i trabekule (vezivne pregrade) koja okružuje parenhim podijeljen na crvenu i bijelu pulpu. Crvena pulpa, koja može zauzimati većinu organa, sastoji se od mreže retikuskog tkiva koje podržava sinuse koji omogućavaju protok makrofaga i limfocita. Bijela pulpa je često slabije razvijena, no može biti podijeljena u dva kompartimenta: melanomakrofagne centre i elipsoide (Pastoret i sur., 1998).

Melanomakrofagni centri su agregacije gusto pakiranih makrofaga koje sadrže heterogene inkluzije, od kojih su najčešći melanin, hemosiderin i lipofucin. Te agregacije sastavljene od pigmentnih stanica prisutne su u hematopoetskom tkivu slezene i bubrega te periportalnim područjima jetre, no njihov stupanj organizacije varira od vrste do vrste. U mnogih vrsta, centri su omeđeni tankom fibroznom kapsulom, okruženom bijelom pulpom i tijesno povezanom sa krvnim žilama. U salmonida, akumulacija melanomakrofaga slabije je razvijena i bez razvijene kapsule, no u vezi sa krvnim žilama i limfocitima. Melanomakrofagni centri smatrani su metaboličkim odlagalištem, no njihova sposobnost skladištenja antigena na dulji vremenski period ukazala je na sličnosti sa germinalnim centrima viših kralješnjaka (Pastoret i sur., 1998).

Elipsoidi su završeci arteriola suženog lumena koji prolaze kroz mrežu retikulskih vlakana, retikulskih stanica i makrofaga. Elipsoidi imaju specijalnu funkciju hvatanja krvlju nošenih čestica, posebice cirkulirajućih imunih kompleksa od strane populacije makrofaga. Opterećeni makrofag potom se migrira do melanomakrofagnog centra (Pastoret i sur., 1998).



Slika 4. Limfno tkivo slezene Teleosta *Hypoglossus hypoglossus* L. Bijela pulpa (W) građena od makrofagnih centara (M) i elipsoida (E) okružena područjima crvene pulpe (R). Melanomakrofagni centri i limfno tkivo prožeto je arteriolama (a) i venskim sinusima (v). (Pastoret i sur., 1998)

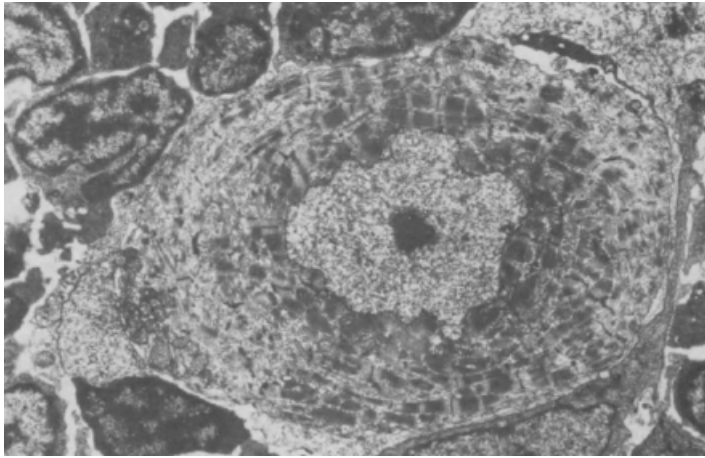
3.2. Razred *Amphibia* – vodozemci

Recentni vodozemci potomci su prvih terestričkih kralješnjaka(tetrapoda) koji su se divergentnom evolucijom razvili iz mesoperki (Sarcopterygii), porodice Elpistostegidae, u kasnom Devonu prije otprilike 400 milijuna godina. Prelazak iz vode na kopno omogućen je razvojem pluća iz škrge usporedno sa diferencijacijom abdominalnih mišića, udova i kralješnice koji nose težinu tijela te vratne regije. Razred vodozemaca obuhvaća oko 6 400 vrsta kralješnjaka. Unutar podrazreda Lissamphibia poznata su 3 redamonofiletičkog podrijetla: bezrepci (Anura), beznošci (Apoda) i repaši (Urodela/Caudata). Budući da je uspostava dvostrukog kopnenog i vodenog života jedna od ključnih karika u evoluciji vertebrata, vodozemci predstavljaju model za istraživanje razvoja imunološkog sustava i njegove komparativne analize (Cooper, 1981). Istraživanja o odbacivanju transplatanata jedini su eksperimenti vršeni na beznošcima prilikom kojih nije potvrđena sinteza antitijela. Bezrepci odigravaju jedinstvenu ulogu u evoluciji kralješnjaka jer imaju strukturalne sličnosti sa ribama, gmazovima, pticama i sisavcima. Organi imunološkog sustava ličinke bezrepaca (punoglavca) nalikuju ribljim sa razvijen timusom, slezenom, limfnim čvorovima koji su analogni *pronephrosu*. Evolucijski prekursori cijelog spektra limfnih organa sisavaca prvi puta se javljaju u bezrepaca, sa značajnim novitetom u formiranju koštane srži nakon završetka metamorfoze (Cooper, 1981).

3.2.1. Timus

Prsna žlijezda vodozemaca razvija se iz dorzalnog epitela druge, treće, četvrte ili pete ždrijelne vreće. Timus beznožaca građen je od parenhima bogatog limfocitima i retikulskim stanicama. Acidofilna tijela prisutna su u srži i podsjećaju na Hassalova tjelešca u sisavaca. Timus odrasle žabe dvolobularna je struktura, smještena posteriorno od oka, čija se distribucija ne mijenja tijekom metamorfoze (Cooper, 1981). U vrste *Xenopus laevis*, red Anura, jedan par kvržica timusa diferencira se 3 dana nakon oplodnje. Promjene tijekom razvoja uključuju povećanje broja hematopoetskih prekursora iz mezenhima, a nakon 6-8 dana vidljive su naznake diferencijacije kore i srži. Timus ličinke netom prije metamorfoze veličine je $1-2 \times 10^6$ timocita. Tijekom metamorfoze, on se invaginira prilikom čega veliki broj timocita biva eliminiran makrofagima ili jednostavno bude izgubljen. Značajna regeneracija timusa javlja se u stadiju žabe s repom (eng. froglet) gdje se tijekom 2-3 mjeseca veličina timusa poveća na $4-5 \times 10^7$ timocita. Nakon stjecanja seksualne zrelosti, timus podliježe postepenoj involuciji. Timus vrste *Xenopus laevis* građen je od istog tipa stanica koje tvore

stromu timusa sisavaca, a to su makrofagi, dendritičke stanice i različiti tipovi epitelijalnih stanica (Pastoret i sur., 1998).



Slika 5. Mijeloidna stanica timusa starog 30 dana u vrste *Xenopus laevis* (Solomon, 1980)

Razvoj timusa odvija se sporije u repaša, točnije inicijalni klaster embrionalnih stanica (lat. *primordium*) iz kojeg se razvija timus nastaje 3 tjedna nakon oplodnje. U *axolotl*, reprezentativnog repaša, tri para epitelijalnih začetaka timusa nastaju kao posljedica gomilanja mezenhimskih prekursora u trajanju 10-15 dana počevši od dvanaestog dana nakon izlijevanja životinje; razvijaju se sporo dok ne postignu vrijednost od $0,5 \times 10^5$ stanica dva i pol mjeseca nakon oplodnje; prije stjecanja spolne zrelosti dosegnu veličinu od 5×10^6 stanica (Pastoret i sur., 1998). Timus nakon metamorfoze *axolotl* leži ispod kože, ispred mišića koji sudjeluje u kretanju škržnih lukova. Timus daždevnjaka leži direktno ispod kože na posteriornim rubovima blizu parotidne žlijezde (lat. *glandula parotis*); pravilno je oblikovan i podijeljen između vezivnog tkiva u nekoliko lobula. U nekih daždevnjaka, vrste *Ambystoma*, samo prvih pet visceralnih vrećica endoderma predstavlja začetke timusa; prve dvije se degeneriraju. Uobičajeno, tri lobula timusa smještene su sa svake strane tijela (Cooper, 1981). Tijekom metamorfoze u vrsta *Triturus* i *Pleurodeles*, timus se razvija iz petog para ždrijelnih vreća uz nedostatak diferencijacije srži i medule. Međutim, pristunost tri različita tipa stanica - epitelijalnih, retikulskih i makrofaga te epitelijalnih cista jasno potvrđuje kompleksnost stromalne građe (Pastoret i sur., 1998).

3.2.2. Slezena

Slezena beznožaca pokazuje tipičnu limfomijeloidnu građu (Cooper, 1981). U vrste *Xenopus laevis*, Anura, slezenu se razvija 12-14 dana nakon oplodnje, otprilike 10 dana nakon razvoja timusa (Pastoret i sur., 1998) i leži dorzalno od anteriornog završetka cloace pričvršćena mezenterama. Ona prima krv iz utrobno-opornjačke arterije, a otpušta spleničnom venom (Cooper, 1981). Potpuno razvijena slezenu (sadrži 4×10^7 limfocita u odraslih jedinki Anura) sferičan je hematopoetski organ sa dobro razvijenom crvenom (uglavnom eritropoetskom) i bijelom (uglavnom limfopoetskom) pulpom, no ne postoje strukture koje podsjećaju na germinalne centre ptica i sisavaca. Limfociti su organizirani u folikularne strukture, bogate B-stanicama, koje su smještene u centru arteriola i okružene rasutim nodularnim timusnim stanicama. Ovo periferno područje mjesto je zadržavanja antigena. B-stanice pozitivne na imunoglobulin (sIg+) nastaju 15 dana nakon oplodnje u vrste *X. laevis*, a slezenu odraslih jedinki uglavnom je mjesto sinteze IgM antitijela (Pastoret i sur., 1998).

Primordij slezene u *axolotl*, Urodela, nastaje 3 tjedna nakon oplodnje te se polako razvija dok se dosegne veličinu od 10^5 stanica (najčešće u periodu od dva i pol mjeseca). Iako se odvojenost crvene i bijela pulpe, ekvivalentnoj onoj u sisavaca, mogu naslutiti makroskopski, postojanje folikularne strukture i germinalnih centara nije jednako. Tri i pol mjeseca kasnije, cijeli organ biva ispunjen B-stanicama koje nisu strukturalno organizirane. Eritropoeza je prisutna u crvenoj pulpi, dok trombociti, makrofagi i granulociti nastaju i u bijeloj i u crvenoj pulpi. Odrasla *axolotl* jedinka ima 5×10^7 leukocita (Pastoret i sur., 1998).

3.2.3. Druga mjesta limfocitopoeze

Limfni čvorovi punoglavca vrste *X.laevis*, koji su povezani sa ždrijelom, sadrže timusne stanice i nestaju tijekom procesa metamorfoze. B-stanice limfnih čvorova nakonadno se regeneriraju nakon metamorfoze u *lamina propria*. Iako škrge, ždrijelo i mezenterne vodozemaca sadrže više-manje strukturirane limfne čvorove, te se strukture neosjetljive na stimulaciju antigenima ne mogu smatrati ekvivalentom pravih limfnih čvorova (Cooper, 1981). Vratne limfne nakupine (eng. jungular bodies) kao specijalizirani organi viših vodozemaca odgovaraju *pronephrosu* pravih koštunjača (Solomon, 1980). U *Rana cateseiana*, uz njih, žarišta imunološke aktivnosti su i properikardijalne (lat. *corpus propericardiale*) i prokorakoidne (lat. *corpus procoracoideum*) nakupine (eng. impact) smještene ventralno u vratnoj regiji (Cooper, 1981).

U repaša i bezrepaca, hematopoetski periferni omotač jetre služi kao mjesto limfopoeze B-stanica u *X.laevis* (no ne i u drugih vrsta), a degeneriraju se nakon stjecanja seksualne zrelosti. Ovo tkivo, nalik na ono u koštanoj srži, također predstavlja mjesto granulocitopoeze (Cooper, 1981).

Prisutnost malobrojnih IgM-producirajućih stanica unutar probavnog trakta u *axolotl* i akumulacije sekretornih IgY molekula u epitelijalnim probavnim stanicama mlade jedinke *axolotl* (koje nestaju kada jedinka bude 7-8 mjeseci stara) u korelaciji je sa smanjenom produkcijom sekretornih komponenta imunoglobulina. Nije utvrđeno podrijetlo sekretornih IgY molekula, odnosno ne zna se sintetiziraju li se one lokalno ili su „ukradene“ iz krvi ili limfe od strane crijevnih stanica. U *X.laevis*, unutar probavnog sustava nađene su IgM-, IgX-producirajuće stanice, no nije utvrđeno prisustvo IgY- (Pastoret i sur., 1998).

3.3. Razred *Reptilia* – gmazovi

Razred gmazova obuhvaća veći broj redova, ali mnogi su tijekom geološke povijesti izumrli te su do danas opstala svega četiri reda: kornjače (*Chelonia*), premosnici (*Rhynnocephalia*), ljuskaši (*Squamata*) i krokodili (*Crocodilia*). Većina gmazova terestričke su životinje, no neki su sekundarno akvatički. Oni su Amniota jer im zameci, osim koriona i alantoisa, imaju i treću zametnu ovojnicu, amnion. Razvili su se iz skupine vodozemaca *Labyrinthodontia* krajem devona prije 350 milijuna godina (Cooper, 1981).

3.3.1. Red *Chelonia* – kornjače

Timus i slezena vrste *Chelydra serpentina* slični su onima u ektotermalnih kralješnjaka. Limfoidne agregacije kao dio probavnog sustava vjerojatno su strukture iz kojih se razvila bursa u ptica i ekvivalentne su tonzilima i Peyerovim pločama sisavaca. Ostale limfne agregacije smještene u aksilarnim i preponskim regijama podsjećaju na one u plućima i bubrezima ektotermalnih kralješnjaka. U *Pseudemys scripta*, difuzne limfne infiltracije i limfni čvorovi javljaju se u mokraćnom mjehuru tik ispod epitela uz prisustvo plazma stanica. Iako u *C. serpentina* postoji diferencirano limfoidno tkivo, germinalni centri kao u sisavaca nisu razvijeni. Takve agregacije izazvale su veliko zanimanje za proučavanje u imunologije iz razloga što vjerojatno predstavljaju preteču limfnih čvorova sisavaca. Neki imunolozi ističu podjelu limfocita s obzirom na tip površine na glatke i hrapave, povlačeći tako paralelu sa T- i B-stanicama (Cooper, 1981).

3.3.2. Red *Squamata* – ljuskaši

U guštera *Gehyra variegata* nađeno je limfoidno tkivo u uskoj povezanosti sa cirkulatornim sustavom. Potvrđeno je prisutstvo oba aksilarna sinusa u perivaskularnom području kao sastavnih dijelova limfnog sustava. Gekini limfociti nastaju kao posljedica imunološke aktivnosti limfnog tkiva kojeg podržava mreža retikulskih stanica i vlakana. Kao posljedica njihove lokacije, aksilarni sinus uklopljen u endotel, prati kontinuitet lateralnih limfnih žila. Putujući lateralnim limfnim žilama, limfa prolazi sinusom do vena i perivaskularnog limfnog tkiva prije dolaska u same limfne čvorove. Ovakav aranžman struktura daje jednu od glavnih razlika limfnog sustava gmazova i analognih struktura u vodozemaca u kojih limfomijeloidni organi filtriraju krv i sve krve stanice (uključujući eritrocite i leukocite). Zreli limfociti igraju važnu ulogu u oba sustava. U limfnom sustavu sisavaca, limfa se sastoji jedino od limfocita bez prisutstva granulocita i eritrocita. Zbog ovakve filtrirane limfe, gekini su limfni čvorovi srodni onim u sisavaca (Cooper, 1981).

3.4. Razred *Aves* – ptice

Razred ptica obuhvaća oko 9 100 vrsta razdijeljenih unutar dva podrazreda: praptice (Archaeornithes) i novoptice (Neornithes). Imunološki sustav praptica, noja i moavke, nije detaljnije proučen (Cooper, 1981). Saznanja o ontogenezi imunološkog sustava novoptica značajno su doprinijela napretku znanja o imunološkom sistemu sisavaca, uključujući i ljudskog. Istraživanja potvrđuju velike sličnosti imunološkog sustava ptica i sisavaca, no jednako tako i razlike među njima. Značajnija proučavanja vršena su na kokošima i podrazumijeva se primjena tih saznanja na sve ptičje vrste (Cooper, 1981). Timus i Fabriciusova bursa (*bursa Fabricii*) primarni su i glavni limfni organi koji kontroliraju razvoj humoralnih i staničnih kompartimenata imunološkog sustava. Sekundarni limfni organi uključuju slezenu, Harderianove žlijezde, koštanu srž, limfna tkiva i agregacije pridružena sluznicama - konjunktive (CALT), bronha (BALT), probavnog sustava (GALT) unutar kojeg su najistaknutija slijepa crijeva. Kokoši nemaju limfne čvorove, već limfoidne čvoriće povezane sa limfnim sustavom (Pastoret i sur, 1981).

3.4.1. Timus

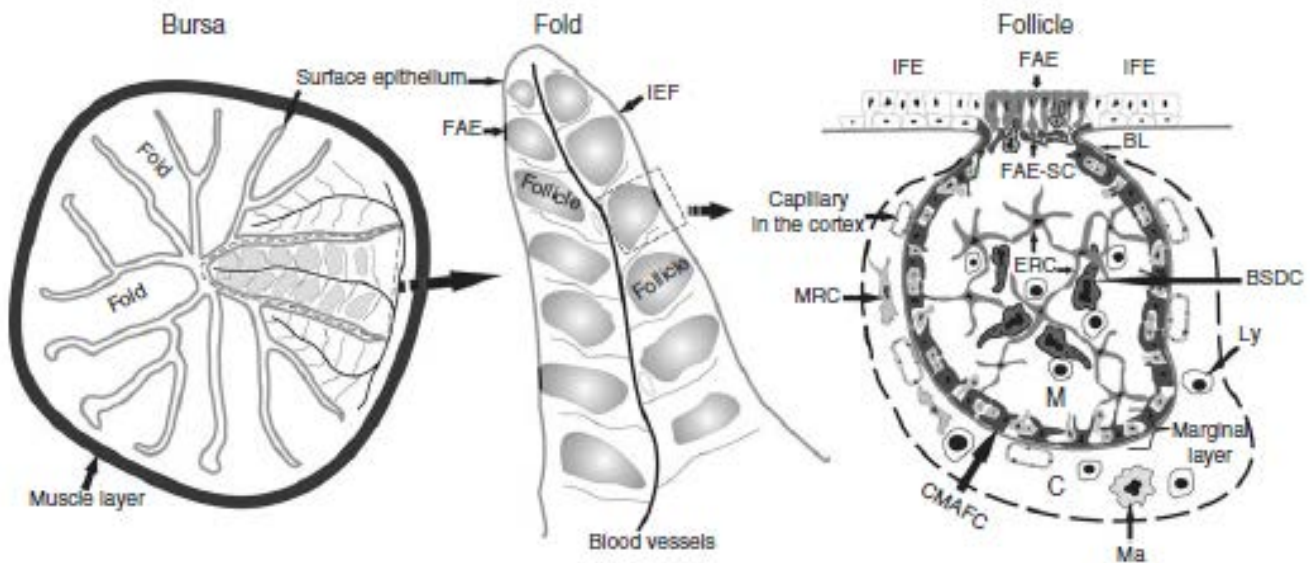
Timus je multilobularna struktura smještena u vratnom području koja leži paralelno sa *Nervus vagus* i unutarnjim vratnim venama. Na svakoj strani vrata nalaze se 7-8 razdvojenih režnjeva, protežući se od trećeg vratnog kralješka do torakalnih segmenata. Svaki se režanj, građen od centralne srži, nalazi unutar kapsule, građene od finog fibroznog vezivnog tkiva,

uronjene u masno tkivo (Pastoret i sur., 1998). Retikulum timusa razvija se iz endoderma treće i četvrte ždrijelne vreće (Davison i sur., 2008). Tijekom embrionalnog razvitka, masa timusa postepeno se povećava kao rezultat kolonizacije hematopoetskim matičnim stanicama što rezultira nastankom srži (Davison i sur., 2008).

Histološka struktura srži je Hassalovo tjelešce, epitelna stanična agregacija. U kokoši ona su manja i slabije razvijena za razliku od onih u čovjeka. Ta struktura mjesto je proizvodnje citokina TSLP koji potiče sazrijevanje dendritičkih stanica i njihovu sposobnost pretvorbe timocita u Foxp3 regulatornu T-staničnu lozu. Kora timusa sadrži mnogobrojnu populaciju makrofaga koji se nalaze u mreži kortikalno-epitelnih stanica podijeljenoj na kapsulu i septae. Velik broj limfoblasta je u S fazi staničnog ciklusa, što ukazuje na činjenicu da subkapsularna zona kore predstavlja glavno mjesto proliferacije stanica. Tijekom sazrijevanja T-stanica, stanice se migriraju prema kortiklano-medularnoj granici, gdje makrofagi i timusne dendritične stanice negativno selektiraju timocite prije nego što oni uđu u srž i otpok via sržnim kapilarama (Davison i sur., 2008).

3.4.2. Fabriciusova bursa

Ima veličinu i oblik kestena te je smještena između cloace i sacruma. Kao divertikulum cloace, endodermalnog je podrijetla građena od cilindričnog epitela. Površinski epitel sastoji se od interfolikularnog epitela (eng. interfollicular epithelium, IFE) i folikula udruženih u limfoepitel (Davison i sur., 2008). Limfno tkivo je trodimenzionalna mreža građena od retikulskih vlakana i fiksiranih stanica folikula koji su međusobno odvojeni finim vezivnim tkivom (Pastoret i sur., 1998). Svaki folikul burse ima vanjsku koru koja se sastoji od gusto pakiranih limfocita i unutarnju srž koja je građena od labavo pakiranih limfocita i retikulskih stanica. Kora je odvojena od srži slojem kubičnih epitelih stanica smještenih na bazi lamine, koja je građena od bazalnih stanica interfolikularnog epitela. Malene krvne žile prisutne su samo u kori, ne u srži. Difuzna nakupina limfocita na dozalnoj strani ulaza u bursu sastoji se od brojnih T-stanica, dajući tako bursi i funkciju sekundarnog limfnog organa. Osim toga, aktivno uzimanje čestica i eksperimenti ligacije burse dodatno potvrđuju njenu sekundarnu ulogu kao sastavnog dijela GALT-a (Davison i sur., 2008).



Slika 6. Struktura burse: Shematski prikaz histološke organizacije. CMAFC: korikalno-medularni luk formirajućih stanica; FAE-SC: folikule udružene u epitel stanice koje ih podržavaju; ERC: retikulno-epitelne stanice; BSDC: burzalne sekretorne dendritičke stanice; IFE: interfolikularni epitel; BL: bazalna lamina; Ly: limfociti; Ma: makrofagi; C: kora; MRC: retikularno-mezenhimske stanice. (Solomon, 1980)

3.4.3. Slezena

Bazična građa ptičje slezene jednaka je onoj u sisavaca (Davison i sur., 2008). Za razliku od one u sisavaca, ptičja slezena nije rezervoar eritrocita iz kojeg se brzo otpuštaju u optok, no ima veći značaj, s obzirom da su limfne žile i čvorovi slabije razvijeni od onih u sisavaca. Dok je cirkulacija kroz slezenu sisavaca otvorena, ptičja slezena ima zatvoren optok gdje kapilare crvene pulpe ulaze i spajaju se sa sinusima (Davison i sur., 2008).

Crvena i bijela pulpa čine 80% tkiva slezene, a same nisu striktno odvojene u kokoši (Pastoret i sur., 1998). Bijela pulpa sastoji se od periarterijskog limfoidnog omotača (eng. PALS, periarterial lymphoid sheaths). Taj omotač oko centralne arterije predstavlja difuzno limfno tkivo u kojem prevladavaju T-stanice. Germinalni centri često su uklopljeni u centralne arterije unutar samog omotača. Penicilarne arteriole na periferiji bijele pulpe granaju se u kapilare koje bivaju obložene retikularskim stanicama tvoreći tako elipsoide. Elipsoidne stanice, perielipsoidne B-stanice i makrofagi formiraju kompleks koji se smatra funkcionalnim ekvivalentom marginalne zone slezene sisavaca (Pastoret i sur., 1998). Crvena pulpa sastoji se od retikulskog tkiva među sinusima (Billrothovi tračci) ispunjenog makrofagima, limfocitima, plazma stanicama, svim vrstama krvnih stanica i sinusoidnim kapilarama u kojima teče venska krv (venski sinusi; Pastoret i sur., 1998). Bijela pulpa prati i

okružuje splenično krvožilno deblo (Davison i sur., 2008). Građena je iz dva morfološki izdvojena područja: (1) periarterijskog limfoidnog omotača (eng. periarterial lymphoid sheath, PALS) koji okružuje centralne arterije i predstavlja difuzno limfno tkivo u kojem prevladavaju T-stanice i (2) perielipsoidne bijele pulpe (eng. periellipsoid white pulp, PWP) koja okružuje penicilarne kapilare. Schweigger - Seidelove ovojnice i elipsoidi uklopljeni su u PWP. Moguće je povući korelaciju PWP sa marginalnom zonom slezene sisavaca koja sadrži mnogo monocita i dendritičkih stanica koje spadaju u stanice mononuklearnog fagocitnog sustava (MPS). U crvenoj pulpi, posebno u području marginalne zone gdje se nalazi velika količina makrofaga, uklanjaju se stari i oštećeni eritrociti (Davison i sur., 2008).

3.4.4. Limfni čvorići

Difuzno limfoidno tkivo oblikovano je, neuklopljeno u kapsulu, bogato nakupinama limfocita te može sadržavati jedan do više germinalnih centara. Germinalni centri (nodularno limfoidno tkivo, limfni čvorići) su okrugle do ovalne ograničene strukture sastavljene od nakupine velikih, srednjih i malih limfocita. Nezrele stanice su slabe blijede boje koja potječe od hemotoksilina i eozina, za razliku od zrelih limocita koji su blijedi. Germinalni centri odvojeni su od okolnog tkiva kapsulom od finog vezivnog tkiva. Stanice germinalnog centra i plazma stanice potječu od burze i nazivaju se tkivom ovisnim o bursi; druge razbacane nakupine limfocita ovisne su o timusu (Pastoret i sur., 1998).

Za razliku od čvorova u sisavaca, limfni čvorovi ptica imaju slabije razvijenu otpornost na protok limfe. Limfni čvorovi ptica predstavljaju proširenja eferentnih i aferentnih limfnih vena. Centralni limfni sinus omeđen je gustim limfnim tkivom, koje je građeno od germinalnih centara, te labavim limfnim tkivom koji se javlja na periferiji. Limfne agregacije u obliku Harderianovih žlijezda, smještene dorzalno, priljubljene su uz očnu jabučicu. (Cooper, 1981). Limfoidno tkivo Harderianovih žlijezda podijeljeno je u 2 glavna histološki različita područja: (1) folikula udruženih u limfoepitel (eng. follicle-associated epithelium, FAE) i (2) germinalnih centara u anteriornom području žlijezde. To područje pokazuje strukturu tipično sekundarnog limfnog organa sa B-stanicama germinalnih centara i T-stanicama interfolikularnih regija bogatih T-stanicama i makrofagima. Tijelo žlijezde sastoji se od brojnih B-limfocita i plazma stanica (Davison i sur., 2008).

3.5. Razred *Mammalia* – sisavci

Sisavci su najpoznatija skupina kralješnjaka, a do danas je poznato 5 420 vrsta sisavaca. Prvi sisavci pojavili su se prije 200 milijuna godina tijekom Trijasa evoluirajući iz njihovih predaka, gmazova iz skupine Therapsida. Jedne od glavnih obilježja su pojava viviparnosti i hranjenje mladih mlijekom iz mlječnih žlijezda (lat. *mammae*) te koža bogata žlijezdama prekrivena krznom ili dlakom. Unutar razreda sisavaca ubrajamo 2 podrazreda: Prototheria i Theria. U Prototheria spadaju Monotremata, a Theria se dijeli na Eutheria ili Placentalia (plodvaši, pravi sisavci) i Metatheria (tobolčari). Iako unutar razreda nalazimo kompleksnost u građi limfnih struktura, placentalni sisavci posjeduju najveći spektar složenosti limfnih organa (Cooper, 1981). Čovjek i glodavci placentalni su sisavci na kojima je vršeno najviše istraživanja u svrhu shvaćanja i razvoja same imunologije.

3.5.1. Timus i koštana srž placentalnih sisavaca

Timus placentalnih sisavaca gotovo je jednak onima u drugih kralješnjaka, no kao i u drugih vrsta, anatomija i položaj u tijelu se razlikuju. Svaki režanj timusa podijeljen je na manje brojne pomoćne režnjeve koji su jedni od drugih odvojeni tankim fibroznim nastavcima kapsule. Krvne žile uglavnom prate trabeculae. Cijeli je organ, s obzirom na gustoću populacije limfocita, podijeljen na koru i srž. Srž se sastoji od zbijenih akumulacija limfocita koje su rjeđe tamo gdje prevladavaju epitelne stanice. Također, u srži nađena su Hassalova tjelešca čija je funkcija kontroverzna, ali zbog njihove povezanosti sa retikulno-epitelnom stromom, smatra se da imaju endokrinu funkciju. Hormon timozin također se izlučuje iz medularne regije timusa (Cooper, 1981).

Koštana srž jedan je od većih organa tijela i glavni krvotvorni organ. Opseg proizvodnje prilagođen je potrebama organizma, a u slučaju potrebe može se višestruko povećati. Aktivna koštana srž crvene je boje te mjesto eritropoeze (stvaranja eritrocita), granulocitopoeze (stvaranja granulocita), monocitopoeze (stvaranja monocita) i megakariocitopoeze (stvaranja trombocita). Spomenute krvne stanice nastaju iz zajedničkog pretka – multipotentne mijeloične stanice (mijeloična loza). Druga osnovna loza koštane srži u stvaranju krvnih stanica je limfna loza (početak proizvodnje limfocita) kojoj je zajednički predak multipotentna limfna stanica koštane srži. Jedan dio stanica te loze (B limfociti) nastavlja svoj razvoj i dozrijevanje i dalje u koštanoj srži, koja se zbog toga ubraja, zajedno s timusom, u središnje limfne organe. Međutim, u preživača se dozrijevanje i diferencijacija B-stanica ne vrši u koštanoj srži, nego u limfnom tkivu probavnog sustava, nakupinama

limfatičkog tkiva znanog kao Payerove ploče. Koštana srž tako vrši i funkciju sekundarnih limfnih organa (Cormack, 2001).

3.5.2. Slezena i limfni čvorovi placentalnih sisavaca

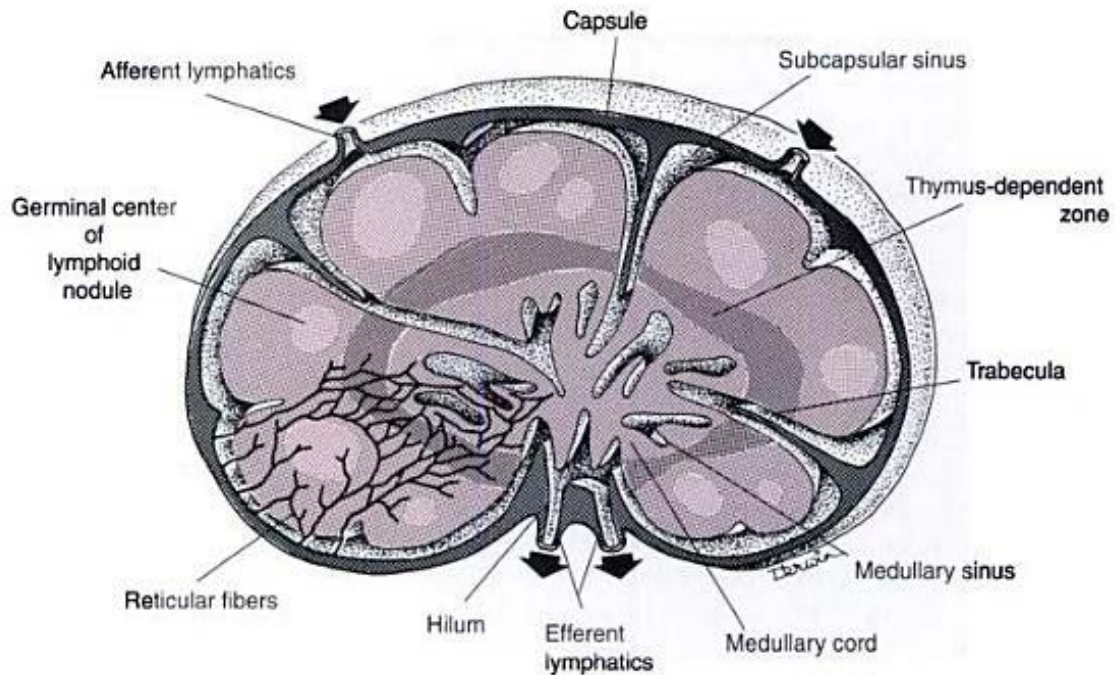
Slezena sisavaca uključena je u optok krvi i njenu filtraciju. Bijela pulpa pokazuje tipičnu folikularnu građu, a crvena je prožeta anatomoznim venskim sinusima. Svjetlosnim i elektronskim mikroskopom, dokazana je prisutnost patentnih otvora između baznih stanica venskih sinusa. Njihov funkcionalni značaj jest u omogućavanju komunikacije između krvnih i staničnih elemenata, posebice tijekom fagocitoze te u olakšavanju hvatanja antigena koje prethodi sintezi antitijela (Cooper, 1981).

Limfni čvorovi su organi građeni od gustog inkapsuliranog limfatičnog tkiva, ugrađeni u tok limfnih žila. Nakupine susjednih limfnih čvorova čine limfocentre čiji je smještaj i podružna drenaža standardan, uz neke razlike koje postoje u građi između vrsta. Limfni čvorovi su čvrste konzistencije, glatke površine i kuglastog ili graholikog oblika. Svaki je čvor obavijen vezivnotkivnom kapsulom, ispod koje se nalazi prostor (subkapsularni sinus) u koji se ulijevaju dolazne (afherentne) limfne žile, koje su prekrivene endotelom. U subkapsularni sinus, kao i u ostale sinuse, i lumen ulaznih žila, strše dijelovi mnogih makrofaga zajedno sa citoplazmatskim izdancima dendritičkih stanica (APC). Od kapsule se odvajaju pregrade koje ulaze u unutrašnjost čvora. U područja konkavnog dijela čvora nalazi se uleknuće, hilus, kroz koji ulaze arterije i živci, a izlaze vena i odvodne (efernetne) žile (Cormack, 2001).

Limfni čvor građen je od kore (lat. *cortex*) i srži (lat. *medulla*). Kora se sastoji od (1) vanjske kore, koju izgrađuju (a) primarni i sekundarni limfni čvorići čiji prostor zauzivaju uglavnom B-stanice, (b) difuzno limfno tkivo, koje sadrži T-limfocite i (c) limfni sinusi i (2) unutrašnjost kore, građene od difuznog limfnog tkiva (T-limfociti) u kojem se nalazi mnogo venula visokog endotela (HEV) preko kojih mnogi limfociti izlaze iz krvnog optoka. Srž čine sržni sinusi koje razdvajaju debeli tračci difuznog limfnog tkiva; sadrži mnogo plazma stanica. Limfa se iz srži, zajedno s pridodanim limfocitima, ulijeva u odvodne limfne žile. Smjer toka limfe u limfnom čvoru svinje suprotan je od uobičajenog toka zbog specifičnog razmještaja limfatičkog tkiva u odnosu na odvodne limfne žile.

Limfni čvorovi filtriraju limfu i sudjeluju u imunosnoj reakciji. U limfne čvorove preko HEV iz krvi ulaze limfociti i oni koji se ne aktiviraju ponovno se preko limfe vraćaju u krv. U čvorićima se aktivirani klon B-stanica dijeli nakon čega se stanice sele u srž gdje

završava njihova diferencijacija i kao plazma stanice proizvode protutijela koja limfom dopijevaju u krv. Neke B-stanice ne diferenciraju se do kraja, nego postaju B-memorijske stanice. Aktivirani klon T-limfocita dijeli se u području unutrašnje srži i difuznom tkivu kore. Smatra se da su limfni čvorovi mjesta aktiviranja T-stanica, koje su glavni limfociti u krvi. Limfociti koji se aktiviraju u limfnom tkivu sluznica, kao i lokalno aktivirani limfociti, razmnožavaju se u kori limfnih čvorova (Cormack, 2001).



Slika 7. Histološka građa limfnog čvora. (Cormack, 2001)

4. LITERATURA

Cooper, E. L. (2003) Comparative Immunology. Integrative and Comparative Biology, 43: 278–280

Cooper, E. L. (1981) General immunology, University of California, USA, 49-78.

Cormack, D. H. (2001) Essential Histology. Lippincott Williams & Wilkins, USA, 157-171.

Davison, F., Kaspers, B., Schat, K. A. (2008) Avian Immunology, Elsevier, San Diego; California, USA, 13-51.

Pastoret, P. P., Griebel, P., Bazin, H., Govaerts, A. (1998) Handbook of Vertebrate Immunology, Academic Press, San Diego, California, USA, 3-73.

Solomon, J. B. (1980) Aspects of development and comparative immunology. Pergamon Press, University of Aberdeen, Aberdeen, 59-72.

5. SAŽETAK

Razumijevanje fiziologije i imunologije limfnog sustava onemogućeno je bez poznavanja osnovne građe samih organa. Primordiji limfomijeloidnog tkiva epitelnog (Fabrisiusova bursa i timus) ili mezenhimalnog porijekla (slezena, limfni čvorovi i koštana srž) koloniziraju se krvotvornim hematopoetskim stanicama. U slučaju središnjih limfnih organa, hematopoetske stanice ulaze u inicijalne klastere embrionskih stanica i razvijaju se kako bi postale imunološki kompetentne B- i T-stanice. Imunološki zrele stanice ulaze u optok krvi i koloniziraju periferne limfne organe. Komparativna imunologija rezultatima svih provedenih istraživanja na pojedinim svojstama unutar koljena Vertebrata sugerira znatnu evoluciju i kontinuitet razvoja ključnih komponenti limfnog sustava. Interpretirano u skladu sa biogenetskim zakonom u kojem je ontogeneza kratka rekapitulacija filogeneze, obilježja primitivnih vrsta predstavljaju indicije imunologije i fiziologije sisavaca, a posebice ljudi.

6. SUMMARY

Understanding the physiology and immunology of the lymphoid system is handicapped without knowledge of its basic structure. Lymphomyeloid tissues develop from epithelial (bursa of Fabricius and thymus) or mesenchymal (spleen, lymph nodes and bone marrow) anlagen which are colonized by blood-borne haematopoietic cells. In the case of central lymphoid organs, haematopoietic stem cells enter the bursal or thymic anlagen and develop to become immunologically competent B and T cells. Immunologically mature cells enter the circulation and colonize the peripheral lymphoid organs. In comparative immunology, results of all conducted researches on unit taxonomic groups within subphylum Vertebrata, suggest a considerable evolution and continuous development of crucial lymphoid structures. Interpreted in accordance with the biogenic law which claims that ontogeny recapitulates phylogeny, features of primitive species represent clues to immunology and physiology in mammals, especially humans.