

# Fenotipske razlike pacijenata oboljelih od bolesti Xeroderma pigmentosum ovisne o tipu mutacije

---

Pejković, Mia

Undergraduate thesis / Završni rad

2016

Degree Grantor / Ustanova koja je dodijelila akademski / stručni stupanj: **University of Zagreb, Faculty of Science / Sveučilište u Zagrebu, Prirodoslovno-matematički fakultet**

Permanent link / Trajna poveznica: <https://um.nsk.hr/um:nbn:hr:217:728670>

Rights / Prava: [In copyright](#)/[Zaštićeno autorskim pravom.](#)

Download date / Datum preuzimanja: **2024-11-26**



Repository / Repozitorij:

[Repository of the Faculty of Science - University of Zagreb](#)



**SVEUČILIŠTE U ZAGREBU**  
**PRIRODOSLOVNO – MATEMATIČKI FAKULTET**  
**BIOLOŠKI ODSJEK**

**FENOTIPSKE RAZLIKE PACIJENATA OBOLJELIH OD**  
**BOLESTI XERODERMA PIGMENTOSUM OVISNE O TIPU**  
**MUTACIJE**

**PHENOTYPIC VARIATIONS IN XERODERMA PIGMENTOSUM**  
**PATIENTS DEPENDING ON MUTATION TYPE**

**SEMINARSKI RAD**

Mia Pejković  
Preddiplomski studij biologije  
(Undergraduate Study of Biology)  
Mentor: doc. dr. sc. Ivana Ivančić Baće

Zagreb, 2016.

# SADRŽAJ

1. UVOD .....	1
2. DIJAGNOSTIKA .....	2
3. NER- nukleotidni ekscizijski popravak.....	3
3.1. Transkripcijski-vezan popravak (TCR) .....	5
3.2. Globalni genomski popravak (GGR).....	5
4. FENOTIPSKU VARIJACIJE.....	6
4.1. Klinička slika .....	6
4.2. Podjela prema tipu mutacije .....	9
4.2.1. XPA.....	9
4.2.2. XPB .....	10
4.2.3. XPC .....	11
4.2.4. XPD.....	12
4.2.5. XPE .....	14
4.2.6. XPF .....	15
4.2.7. XPG.....	16
4.2.8. XPV.....	18
5. ZAKLJUČAK .....	19
6. LITERATURA .....	20
7. SAŽETAK.....	22
8. SUMMARY .....	23

## 1. UVOD

Xeroderma pigmentosum (XP) je rijetka autosomalna recesivna bolest koja se javlja uslijed nemogućnosti popravka oštećene DNA. Uzrok nemogućnosti popravka DNA je mutacija gena za transkripcijske faktore koja inaktivira popravak timinskih dimera uzrokovanih UV-zračenjem, stoga ovu bolest karakterizira visoka osjetljivost na UV-zračenje. Bolest je prisutna kod svih rasa, te na svim kontinentima. Procjenjuje se da 1 : 20 000 novorođenčadi u Japanu oboli od XP, u SAD-u 1 : 250 000 i u Europi 2,3 : 1 000 000 (Lehmann i sur. 2011). XP je prvi put opisao profesor dermatologije Moriz Kaposi 1874. godine na temelju četiri pacijenta sa suhom, tankom kožom koja je sklona boranju, promjeni pigmentacije, proširenim kapilarama, te istovremeno stezanju i stanjivanju (DiGiovanna i sur. 2012).

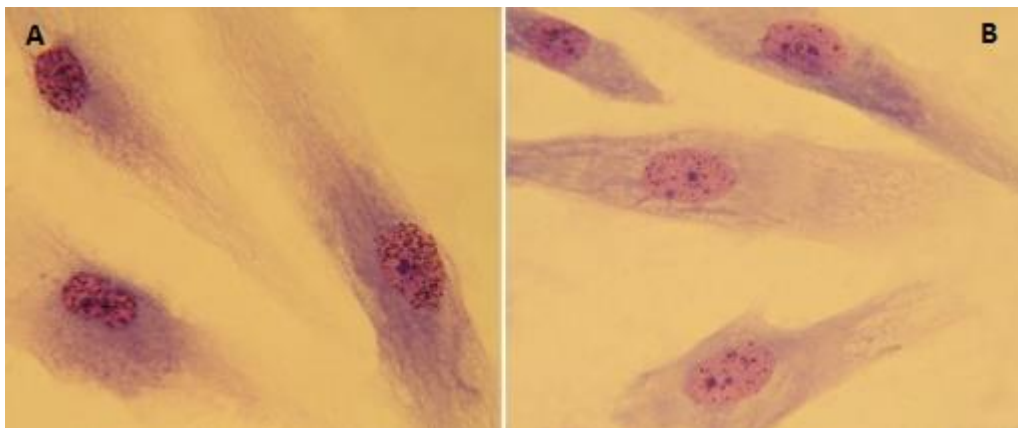
Simptomi bolesti se manifestiraju kao opekline uslijed izlaganja sunčevoj svjetlosti, zatim hiperpigmentirane ili hipopigmentirane pjege, uranjeno starenje kože, tumori kože, te može doći do neuroloških i očnih simptoma, točnije bolesti rožnice (Lehmann i sur. 2011). Ljudi oboljeli od XP imaju 2 000 - 10 000 puta veću mogućnost nastanka melanoma ili nemelanomskih tumora kože, 30% oboljelih od XP razvija neurodegenerativne bolesti, a 50% ih zadobija jake opekline pri minimalnom izlaganju sunčevoj svjetlosti.

Bolest se dijeli na osam podtipova (XPA, XPB, XPC, XPD, XPE, XPF, XPG, XPV) na temelju gena koji su oštećeni (Fassihi i sur. 2016). Najčešće su u pitanju geni (*XPA* do *XPG*) koji kodiraju enzime potrebne pri ekscizijskom popravku nukleotida (NER - od engl. nucleotid excision repair) oštećene DNA. DNA polimeraza koja inače replicira DNA ne može sama popraviti oštećenu DNA i tu joj pomaže polimeraza  $\eta$ , enzim koji replicira DNA zaobilazeći fotoprodukt i na taj način sprječava daljni prijenos oštećene DNA translezijskom sintezom (TLS). Pacijenti s oštećenim genom *XPV* imaju aktivan NER, međutim imaju mutiran gen *POLH* koji kodira za polimerazu eta (Pol  $\eta$ ). UV-zračenje potiče nastanak timinskih dimera odnosno fotoprodukata DNA kao što su ciklobutanski pirimidinski dimer (CPD - od engl. cyclobutane pyrimidine dimer) i 6-pirimidin-4-pirimidon. Ovi fotoprodukti, ukoliko se ne uklone s DNA, uzrokuju staničnu smrt, mutagenezu, karcinogenezu i starenje stanica (Hasan i sur. 2015, Fassihi i sur. 2016, Lehmann i sur. 2011).

## 2. DIJAGNOSTIKA

Dijagnoza se postavlja na temelju kliničke slike, biopsije, povijesti bolesti u obitelji i patohistoloških nalaza. Većinom se početna dijagnoza može donijeti na temelju izrazite osjetljivosti na UV-zračenje ili pri pojavi lentiginosa (lokalizirane hiperpigmentacije) na licu u izrazito ranoj dobi. Konačna dijagnoza se uspostavlja nakon provođenja dodatnih istraživanja.

Često se koristi test pri kojem se mjeri nasumična sinteza DNA (UDS - od engl. *unscheduled DNA synthesis*) u kuturi stanica fibroblasta (slika 1). Nakon uklanjanja dijela oštećene DNA na to mjesto se ugrađuje novosintetizirana DNA. Sinteza nove DNA je po nekim karakteristikama drugačija od sinteze DNA koja joj je prethodila i stoga se ta sinteza naziva nasumična sinteza DNA. Kulture fibroblasta se dobiju na način da se na pacijentu izvede "punch" biopsija kojom se uzima 3 - 4 mm tkiva s dijela tijela koje nije konstantno izloženo suncu (npr. unutarnja strana nadlaktice). Fibroblasti se potom izlažu UV-zračenju i mjeri se razina UDS-a nasuprot nukleotida u DNA ozračenih stanica. Smanjena razina UDS-a potvrđuje XP (Lehmann i sur. 2011).



**Slika 1.** UDS prikazan autoradiografijom na primarnim fibroblastima. Broj zrnaca u jezgri stanice ukazuje na njenu sposobnost eksicizijskog popravka. Kod oboljelih od XP (slika B) je uočljiviji manji broj zrnaca, zbog smanjenje sposobnosti UDS-a, u odnosu na zdrave ljude (slika A) (preuzeto s [www.researchgate.net](http://www.researchgate.net))

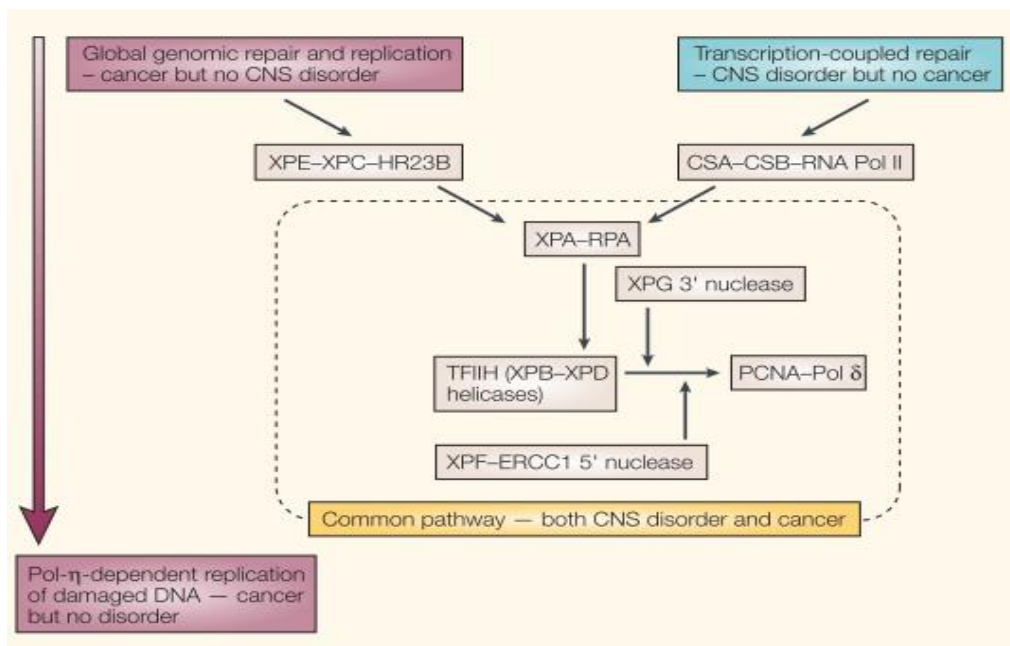
Kao dijagnostički test kod pacijenata s oštećenim *XPV* genom se može koristiti i dodatni test osjetljivosti fibroblasta koji se prvo izlažu UV-zračenju, potom se inkubiraju u kofeinu i na kraju se stopa preživljavanja stanica s oštećenim genom *XPV* uspoređuje sa stopom preživljavanja stanica s normalnim genom *XPV*. Osjetljivost stanica na izlaganje UV-zračenju i kofeinu, unatoč normalnoj razini UDS-a, potvrđuje XP (Fassihi i sur. 2016).

### 3. NER- nukleotidni ekscizijski popravak

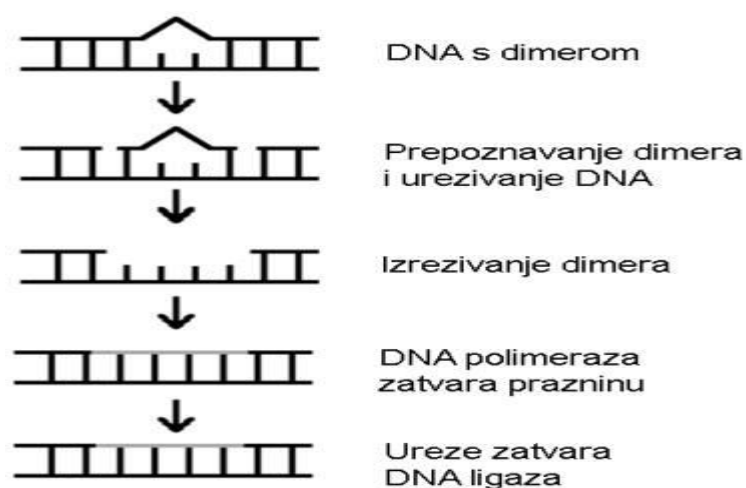
NER djeluje tako da se fragment lanca DNA s pogreškom izreže uz pomoć enzima te se prazno mjesto ispuni s ispravnim nukleotidima prema neoštećenom komplementarnom lancu. Dosadašnja istraživanja ukazuju na to da je NER učinkovitiji na transkripcijski aktivnim dijelovima genoma. Postoje dva puta provođenja izrezivanja nukleotida iz oštećene DNA, i ta dva puta se razlikuju samo u početnom koraku odnosno kako dolazi do prepoznavanja oštećenja u DNA. Jedan oblik ekscizijskog popravka se odvija na transkripcijski aktivnom dijelu genoma i za to je odgovoran transkripcijski - vezani popravak (TCR - od engl. transcription - coupled repair), dok je globalni genomski popravak (GGR - od engl. global genomic repair) odgovoran za normalno funkcioniranje ostatka, transkripcijski neaktivnog, popravka (DiGiovanna i Kraemer 2012). Dosadašnja istraživanja su otkrila da je potrebno više od 25 polipeptida za normalno funkcioniranje NER-a in vitro (Rademakers i sur. 2003).

Nakon početnog koraka, prepoznavanja oštećenja, NER i TCR imaju zajednički put popravka oštećene DNA. Fragment lanca s pogreškom obično sadrži 27 - 29 nukleotida. Da bi se taj oligonukleotid mogao izrezati potrebno je razmotati DNA uzvojniju, a to se odvija pomoću gena *XPG* i  $3' \rightarrow 5'$  (XPB), te  $5' \rightarrow 3'$  (XPD) helikaza koje su podjedinice transkripcijskog faktora TFIIH. Razmotani dio DNA se potom stabilizira preko vezanog kompleksa XP-RPA, koji zamjenjuje proteine XPC i XPE, tako da dolazi do otpuštanja faktora TFIIH s oštećenog dijela DNA što u konačnici dovodi do razdvajanja dimera XPC-HR23B. Vezanje proteina RPA (od engl. replication protein A) na neoštećeni, razmotani dio DNA određuje mjesto na kojem dolazi do izrezivanja. Potom nukleaza XPG radi urez na  $3'$  kraju oštećene DNA i započinje suradnju s XPC-HR23B i faktorom TFIIH. Heterodimer XPF-ERCC1 nakon toga urezuje  $5'$  kraj oštećene DNA. XPA služi za prihvatanje nukleaze XPF-ERCC1 i aktivira nukleaznu aktivnost gena *XPG*. Produkti gena *XPG* stupaju u interakciju s RNA Pol II i pospješuju produžavanje transkripcije. Nukleaza XPG također ima ulogu u aktivaciji glikozilaze, enzima koji sudjeluje u popravku oksidativnih oštećenja (slika 2).

Izrezani fragment ili dio DNA se sintetizira slično kao i kod normalne replikacije DNA. PCNA (od engl. proliferating cell nuclear antigen) se veže na lanac DNA pomoću 5 podjedinica kompleksa replikacijskog faktora C koji naknadno služi za prihvatanje replikacijske DNA polimeraze Pol -  $\delta$  ili Pol -  $\epsilon$ . Na kraju ugradnju nosivog DNA fragmenta u stari lanac dovrši DNA ligaza I (Cleaver 2005, Black 2016, Fadda 2016) (slika 3).



**Slika 2.** Prikaz dvaju glavnih puteva NER-a i glavnih gena koji su uključeni u te puteve. Početni korak u TCR-u je posredovan faktorima CSA,CSB i RNA polimerazom II, dok je početni korak u GGR-u posredovan faktorima XPE i XPC. U slijedećem koraku XPB i XPD svojom helikaznom aktivnošću preoblikuju oštećeni dio DNA, na koji se potom veže XPA i RPA (od engl. replication protein A). Oštećeni dio DNA tj. oligonukleotid se izrezuje pomoću nukleaze XPG i XPF-ERCC1. Polimeraza δ i PCNA (od engl. proliferating - cell nuclear antigen) sintetiziraju zakrpu odnosno dio DNA koji se ugrađuje na mjesto izrezanog oligonukleotida. Ukoliko se oštećeni dio DNA ne izreže onda se on replicira pomoću polimeraze η. (preuzeto iz Cleaver 2005)



**Slika 3.** Pojednostavljeni prikaz djelovanja NER-a (preuzeto s <http://www.genetika.biol.pmf.unizg.hr>)

### **3.1. Transkripcijski-vezan popravak (TCR)**

TCR-u kao signal za aktivaciju služi zaustavljanje RNA polimeraze II pored oštećenja u DNA. RNA Pol II se fosforilira na karboksilnom dijelu i zatim poliubikvintira pomoću faktora CSA i CSB. Dva su moguća razloga zašto dolazi do ubikvintiranja RNA Pol II. U prvom slučaju RNA Pol II se ubikvintira kako bi se označila za degradaciju ostavljajući pritom aktivne produkte gena za popravak i nastavak transkripcije. Drugi razlog bi bio taj što ubikvintiranje vezanjem Lys63 na RNA Pol II predstavlja signal za aktivaciju staničnih procesa, između ostalog i za popravak oštećenja (Cleaver 2005). Uz RNA Pol II bitnu ulogu u TCR-u ima i transkripcijski faktor TFIIH.

### **3.2. Globalni genomski popravak (GGR)**

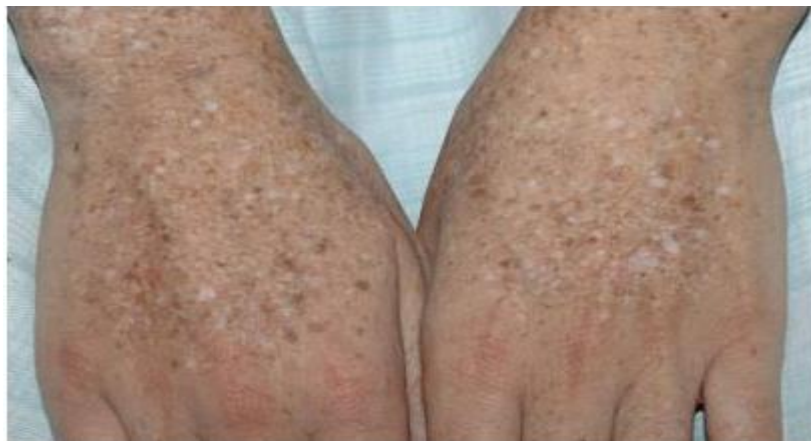GGR popravlja oštećenu DNA neovisno o transkripciji. Prvi faktor prepoznavanja u GGR-u je DNA vezujući protein XPC. Uz njega u ovom putu NER-a sudjeluje i DNA vezujući protein XPE ((DDB2)-DDB1 (p48-p127)). XPC je kompleks sastavljen od dviju komponenti, Rad23p (HR23B) dimera i od centromernog proteina centrin 2 (CEN2 ili CETN2) (Le May i sur. 2010). Ova dva proteina konstantno provjeravaju genom i prepoznaju deformacije odnosno oštećenja u molekuli DNA.



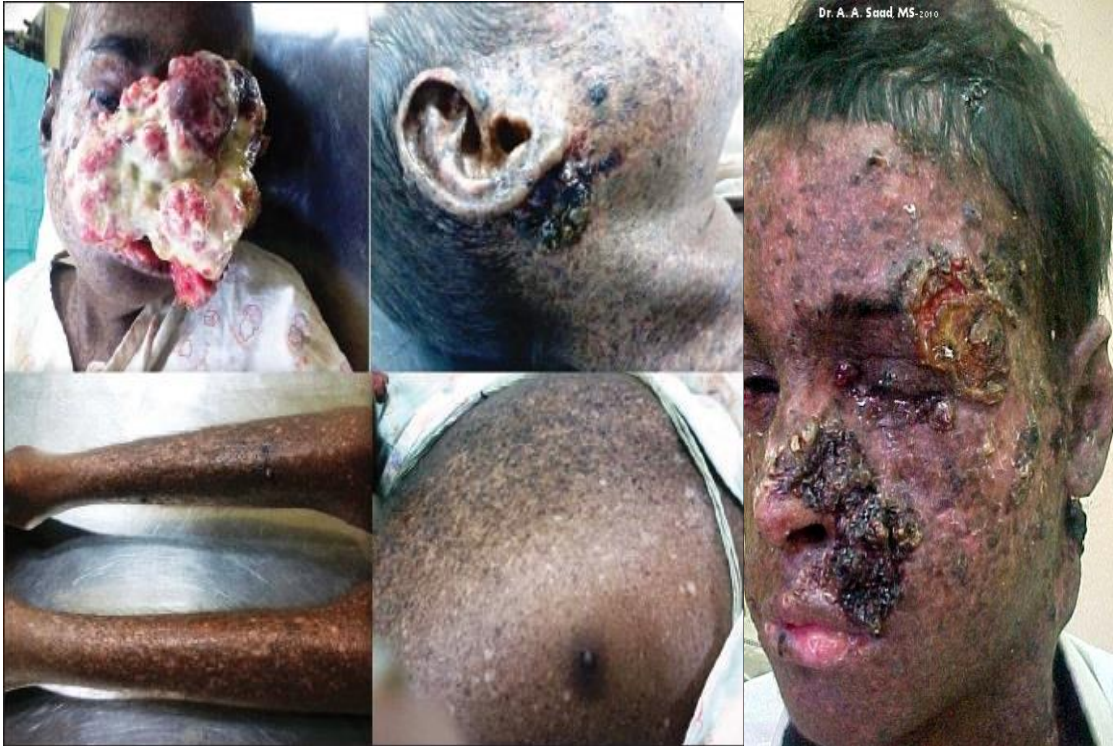## 4. FENOTIPSKE VARIJACIJE

### 4.1. Klinička slika

Kožne lezije su među prvim najuočljivijim simptomima XP. Nastanak kožnih lezija, uz samu mutaciju unutar odgovornog gena, može biti dodatno potaknut pušenjem, provođenjem vremena u prirodi tj. izlaganjem UV-zračenju, itd. Izloženost UV-zračenju rezultira suhom, hrapavom i atrofiranom kožom, te preuranjenim starenjem kože. Mogućnost razvoja melanoma, karcinoma bazalnih ili pločastih (skvamoznih) stanica kože u osoba mlađih od 20 godina je veća do 1 000 puta kod pacijenata oboljelih od XP - a, nego kod zdravih osoba. Nastanak kožnih lezija može se podijeliti na 3 osnovna koraka (Diwan i James 2015, Hasan i Saeed 2015). U prvom koraku, koji se odvija 6 mjeseci nakon rođenja, u osoba s XP se počinju javljati eritemi, perutanje (luskavost) kože, i lentiginoze prvenstveno u predjelu lica. U početku se te promjene povlače tokom zimskih mjeseci kada je manja izloženost sunčevoj svjetlosti (UV-zračenju), međutim nakon određenog vremena one postaju trajne. Drugi korak obuhvaća kompleks sastavljen od mnogih simptoma, a naziva se poikiloderma. U poikilodermu spada atrofija kože, teleangijetaze (točkasta proširenja kapilara), te naizmjenične hipo- i hiperpigmentirane pjege („salt and pepper pattern of skin“) (slika 4). Treći korak podrazumijeva razvoj brojnih malignih bolesti, kao što su karcinomi bazalnih stanica, karcinomi pločastih stanica, fibrosarkomi i melanomi (Bradford i sur. 2011, Hasan i Saeed 2015) (slika 5).

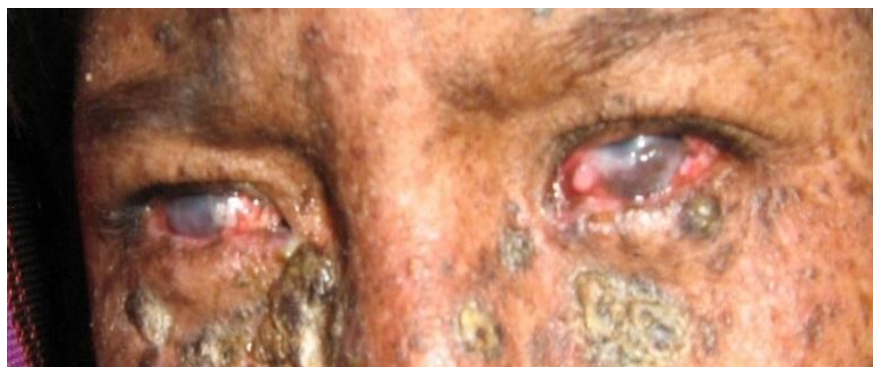

**Slika 4.** Ruke 21-godišnje pacijentice oboljele od XP, „salt and pepper pattern of skin“ (preuzeto iz Black 2016)



**Slika 5.** Klinička slika XP (preuzeto s dermRounds i Indian journal of pediatric dermatology)

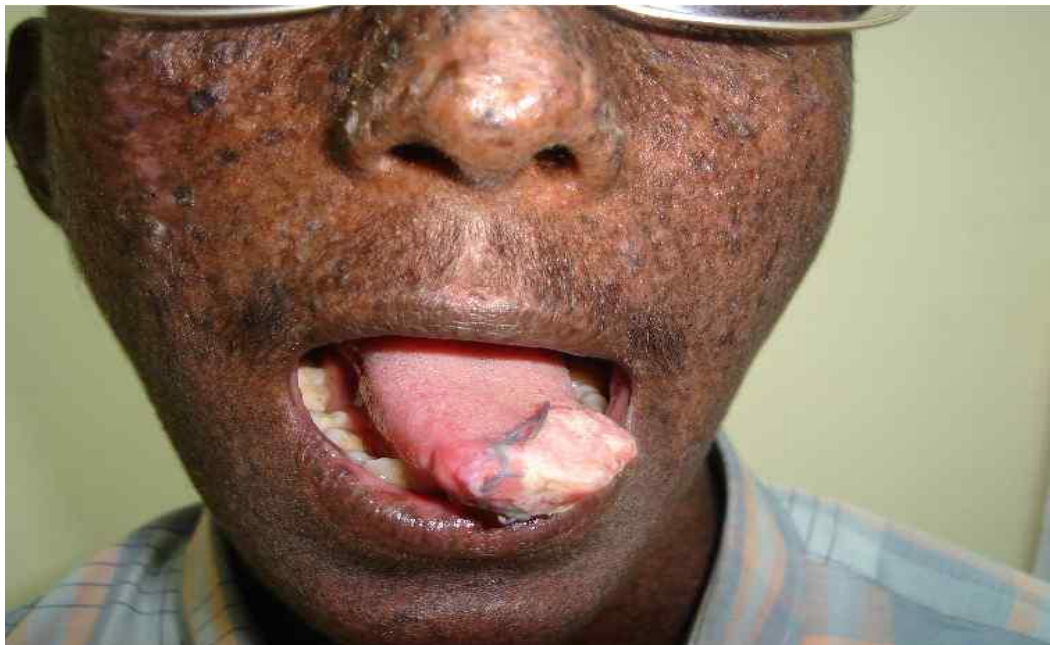Okularne lezije se prvenstveno manifestiraju kao fotofobija i konjuktivitis. Lentiginoze kapka se pojavljuju u prvom desetljeću života pacijenata oboljelih od XP i mogu postati maligni melanom nakon određenog vremena (slika 6). Tokom vremena se može razviti ektropija, simblefaron s ulceracijom, koji se mogu razviti zbog atrofirane kože kapaka koja je ujedno i “prošarana“ ožiljcima. Također može doći do neprozirnosti i neovaskularizacije rožnice, vanjske mreže (pterigij), sferoidne degeneracije rožnice i naposljetku nastanka pločastih, bazalnih stanica i fibrosarkoma. Očna pozadina ili fundus je zaštićen od UV-zračenja zahvaljujući leći i rožnici, te su stoga deformacije tog dijela oka minimalne ili ih nema (Hasan i Saeed 2015).



**Slika 6.** Nastanak ožiljaka na rožnici i ulceracija, te širenje hiperkeratoznih lezija (preuzeto iz Halpern i sur. 2008)

Neurološke lezije se javljaju u oko 20 - 30% oboljelih od XP. Dugo vremena se postavljalo pitanje zbog čega dolazi do neuroloških problema iako živčana tkiva nisu izložena UV-zračenju, a odgovor na to pitanje bi mogao ležati u činjenici da je NER nefunkcionalan i stoga ne može ukloniti fotoprodukte nastale u dijelovima tijela izloženim UV-zračenju. Fotoprodukti se nakupljaju u tijelu, dovode do oksidativnih oštećenja i na kraju do razvoja neuroloških bolesti. Tumori središnjeg živčanog sustava (CNS-a) su do 10 puta češći u pacijenata oboljelih od XP, nego kod zdravih ljudi. Simptomi mogu biti vidljivi u obliku izolirane hiporefleksije ili arefleksije, ataksije, mikrocefalije, spastičnosti, senzorneuralne gluhoće, ili pak mentalne retardacije. Kombinacija XP i neuroloških abnormalnosti, patuljastog rasta i hipogonadizma je poznatija kao sindrom De Sanctis - Cacchione (Hasan i Saeed 2015, Cohen i sur. 2008).

Oralne lezije su jako rijetke, pojavljuju se tek u oko 4% pacijenata oboljelih od XP (slika 7). Simptomi su vidljivi kao leukoplakije, eritroplakije, aktinički (solarni) helitis, geografski jezik, deskvamacijski gingivitis i karcinom pločastih stanica vrha jezika ili usne (Hasan i Saeed 2015).



**Slika 7.** Karcinom na vrhu jezika kod 19-godišnjeg pacijenta (preuzeto s IARC screening group)

## 4.2. Podjela prema tipu mutacije

XPA, XPB, XPD, XPF i XPG pokazuju izrazite opekline uzrokovane UV-zračenjem već od djetinjstva, dok XPC, XPE i XPV pacijenti imaju normalne reakcije sukladno tipu kože na UV-zračenje. Pacijentima XPE i XPV bolest obično bude dijagnosticirana kasnije nego ostalima, jer žive i do dva desetljeća bez ikakvih simptoma, što dovodi do nakupljanja više UV induciranih mutacija te učestalijim rakom kože. Pacijenti XPF i XPG rijetko razvijaju rak kože, tj. pokazuju najmanji afinitet za rak kože naspram ostalih XP podtipova (Fassihi i sur. 2016).

### 4.2.1. XPA

Gen *XPA* sadrži šest eksona. Ekson 1 kodira za nuklearni lokalizacijski signal (NLS - od engl. nuclear localization signal), a eksoni od 2 do 6 su važni za uklanjanje oštećenja DNA (Miyamoto i sur. 1992). Kod pacijenata oboljelih od XPA i kod onih koji boluju od Cockayne sindroma (CS) je utvrđeno nakupljanje markera oksidativnog stresa u bazalnim ganglijima što uzrokuje brojne neurološke probleme i probleme s raznim organima. Pacijenti XPA imaju neuroloških problema, a starenjem se javljaju i respiratorni problemi što može uzrokovati poremećenu redoks kontrolu cijelog tijela. Kod pacijenata s XPA je utvrđena niža koncentracija 6-sulfatoksi melatonina (6-S-MT) u urinu zbog smanjene sekrecije melatonina. 6-S-MT je osnovni metabolit melatonina i marker je oksidativnog oštećenja DNA. Smanjena količina melatonina ubrzava i pospješuje oksidativni stres u stanicama (Miyata i sur. 2016). Otkriveno je da su pacijenti XPA deficitarni i u GGR-u i TCR-u (Rademakers i sur. 2003).

Provedeno je istraživanje na 18 pacijenata XPA koji su homozigoti i mogu se podijeliti u dvije podgrupe. U prvoj podgrupi približno 63% pacijenata je imalo frameshift mutaciju, odnosno pomak okvira čitanja, ili je imalo besmislenu mutaciju (nonsense mutation). Pacijentica koja spada u prvu podgrupu je prvi rak kože razvila s oko 8 godina, te nije prakticirala zaštitu od UV-zračenja. Ostalih četvero pacijenata s istom mutacijom su razvili prvi rak kože tek s 30-ak godina, također nisu prakticirali zaštitu od UV-zračenja, međutim razlog kasnijeg razvoja raka kože je najvjerojatnije taj što su živjeli u Ujedinjenom Kraljevstvu, te stoga nisu bili izloženi velikoj količini UV-zračenja. Ti isti pacijenti su tokom vremena razvili umjerene okularne i neurološke probleme, no važno je naglasiti da neurološki problemi starenjem napreduju. Drugi tip mutacije u genu *XPA* ima pacijent koji je homozigot

za stop kodon aminokiseline 85. Simptomi od kojih je taj pacijent patio su uključivali neurološke probleme, mikrocefaliju i kašnjenje u razvoju. Treći oblik mutacije gena *XPA* uključuje homozigote za frameshift mutaciju na aminokiselini 90. Pacijent s ovom mutacijom je prema ljestvici razine neuroloških oštećenja (NSS - od engl. neurology severity score) imao rezultat 5/7 i kod pacijenta nije uočena nasumična sinteza DNA. Sljedeći tip mutacije gena *XPA* je frameshift mutacija u eksonu 5. Pacijenti s ovom mutacijom su imali velikih poteškoća pri učenju, progresivan gubitak sluha i slabo razvijen govor. Kod pacijenta koji je homozigot za besmisleno mutaciju na poziciji 228 u genu *XPA* na mjestu gdje bi se trebala sintetizirati aminokiselina arginin (Arg) prestaje sinteza proteina (p.Arg228X). Taj pacijent boluje od neuroloških problema, međutim napredak tih problema je znatno sporiji nego kod ostalih pacijenata. Ispitivane su dvije velike grupe pacijenata s ovom mutacijom, jedna u Japanu i druga u Tunisu. Pacijenti iz Japana imaju "splicing" mutaciju na intronu 3, te imaju u potpunosti nefunkcionalan gen *XPA*. Dokazano je da pacijenti iz Tunisa imaju umjerenije simptome od pacijenata iz Japana. Svi pacijenti druge podgrupe imaju mutaciju c.555+8A > G. Dio pacijenata stvara novo mjesto izrezivanja (splice donor site) za intron 4, što dovodi do ugradnje 7 baza između eksona 4 i 5 i na kraju rezultira frameshift mutacijom. Sedam baza vodi podrijetlo od introna 4. Opaženo je da kod pacijenata s ovom mutacijom razina UDS-a varira u rasponu 5 - 10% razine normalnog UDS-a. Simptomi koje imaju ovi pacijenti ne uključuju neurološke probleme, ali imaju okularnih problema i umjerene kožne lezije. Najstariji ispitivani pacijent u ovom istraživanju je prvi rak kože razvio tek sa 46 godina, unatoč činjenici da je većinu života proveo na otvorenom bez posebne UV zaštite. Smatra se da je minimalna mogućnost popravka DNA u *XPA* pacijenata dovoljna da ne bi došlo do neurodegeneracije, ali nedovoljno da bi se spriječile kožne lezije (Fassihi i sur. 2016).

#### **4.2.2. XPB**

Podtip XPB nije učestali oblik Xeroderma pigmentosum. Gen *XPB* kodira p89 (XPB-ERCC3) podjedinicu TFIIH faktora. Kod XPB podtipa XP dolazi do mutacije na genu ERCC3 koji je DNA helikaza uključena u NER (Hwang i sur. 1996). Istraživanja su otkrila heterozigot za pogrešnu mutaciju (missense mutation) kojom Phe zamijeni Ser na poziciji 99 u genu *XPB* (p.Phe99Ser) i besmisleno mutaciju (nonsense mutation) kojom dolazi do prestanka sinteze proteina na poziciji 425 gdje bi se trebala sintetizirati aminokiselina Arg u genu *XPB* (p.Arg425X). Pacijent s ovim mutacijama je razvijao umjerene opekline pri minimalnoj izloženosti UV-zračenju, razvio je rak kože i maligni melanom. Ovaj pacijent je

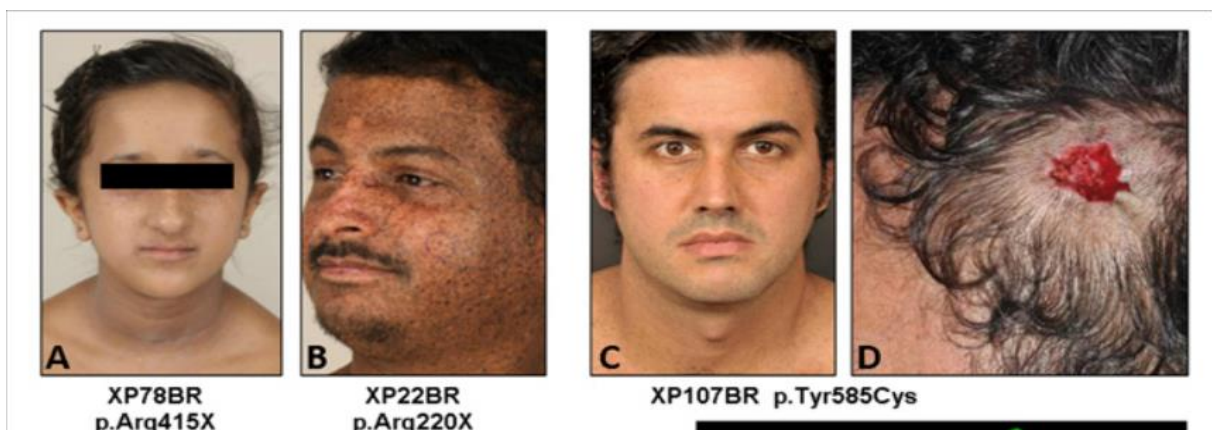pokazivao i umjerene neurološke probleme. Drugi pacijent je heterozigot za pogrešnu mutaciju, zamjena aminokiseline Phe aminokiselinom Ser na poziciji 99 (p.Phe99Ser) u genu *XPB* i unatoč toj mutaciji gen *XPB* je zadržao značajnu razinu funkcionalnosti. Pacijent bi razvio teške opekline pri minimalnoj izloženosti UV-zračenju, došlo je do sensorineuralnog gubitka sluha, ali neurološki problemi su kod ovog pacijenta bili umjereni, te pacijent nije razvio rak kože (Fassihi i sur. 2016).

### 4.2.3. XPC

Podtip XPC je najučestaliji oblik XP, pogotovo kod pripadnika bijele rase. Kod pacijenata s mutacijom u genu *XPC* dijagnoza se uspostavlja dosta ranije nego kod ostalih podtipova XP iz razloga što pacijenti pokazuju simptome oko druge godine života u obliku lentiginosa (slika 8). Za razliku od podtipa XPC kod podtipova XPE i XPV zbog kasnije uspostave dijagnoze pacijenti budu više izloženi UV-zračenju i stoga nakupljaju više oštećenja DNA što u konačnici dovodi do nastanka većeg broja raka kože, ali pacijenti ova dva podtipa razvijaju manje okularnih lezija nego pacijenti podtipa XPC. Pri minimalnoj izloženosti UV-zračenju pacijenti ne razvijaju opekline. XPC pacijenti su više podložni razvoju velikih okularnih lezija nego ostali XP podtipovi (Sugasawa i sur. 1998).

Provedeno je istraživanje na 28 pacijenata od kojih je oko 90% bilo homozigot za besmisleno mutaciju, frameshift mutaciju, "splicing" mutaciju i razina UDS-a im je varirala u rasponu 10 - 20% razine normalnog UDS-a. Dva su ispitanika od rođenja bila zaštićena od UV-zračenja i nisu razvili rak kože, međutim imali su ekstremne okularne lezije. U niti jednog ispitanika nisu uočeni neurološki problemi kao kod ostalih podtipova, ali je opažen razvoj interkranijalnih lezija. Jedan od ispitanika je razvio Glioblastoma multiforme ili tumor glija moždanog tkiva, drugi ispitanik je razvio disembrioplastični neuroepitelijani tumor (DNET - od engl. dysembryonic neuroepithelial tumor), dok je treći imao intraventrikularnu masu za koju se pretpostavlja da je benigni subependim. Neki pacijenti su imali kožne lezije izraženije nego okularne lezije, također su kožne lezije starenjem bile progresivnije od okularnih. Jedan od tih ispitanika je bio homozigot za pogrešnu mutaciju zbog koje je aminokiselina Thy bila zamijenjena aminokiselinom Cys na 585 poziciji u genu *XPC* (p.Thy585Cys) i razina UDS-a je bila oko 40% normalne nakon izlaganja UV-zračenju. Ovako visoka razina UDS-a ukazuje na činjenicu da je unatoč mutaciji gen *XPC* bio djelomično funkcionalan. Thy585 se nalazi unutar strukture proteina i mutacija tog gena najvjerojatnije uzrokuje destabilizaciju proteina koji tako gubi dio svoje funkcije. Ispitanik je

razvio lentiginoze na gornjem dijelu leđa i po čelu, ali lice i podlaktice su mu bili netaknuti unatoč izloženosti UV-zračenju. Na kraju je ispitanik ipak razvio melanome na čelu. Sljedeći ispitanik je imao homozigotnu mutaciju c.2033+5G > A (intron 10). Ova mutacija je uzrokovala nastanak dva nejednaka mRNA produkta za koje se pretpostavlja da su ipak bili dijelom funkcionalna što je spriječilo nastanak teže kliničke slike. Ovaj ispitanik je cijeli život bio izložen UV-zračenju i XP mu je dijagnosticirana tek u 45. godini života nakon pojave hiperpigmentiranosti i brojnih displastičnih madeža. 10-ak godina nakon dijagnoze je razvio rak kože i maligni melanom na uhu. Zadnji ispitanik je imao homozigotnu mutaciju c.2033+5G > A (intron 10) kao i prethodni ispitanik. Taj ispitanik je imao izraženije kožne lezije i razvio je više malignih melanoma nego prethodni ispitanik. Smatra se da razlog teže kliničke slike zadnjeg ispitanika leži u tome što je bijelac koji se nije posebno štitio od UV-zračenja, a prethodni ispitanik je bio indijskog podrijetla. To ukazuje da razlog razlike u kliničkoj slici može biti uslijed genetičke pozadine (Fassihi i sur. 2016).



**Slika 8.** XPC pacijenti s lentiginozama na licu (A), velikim promjenama pigmentacije (B) i bez promjena pigmentacije na licu i s kasnijom uspostavom dijagnoze, ali s razvojem melanoma na čelu i skalpu (C i D) (preuzeto iz Fassihi i sur. 2016)

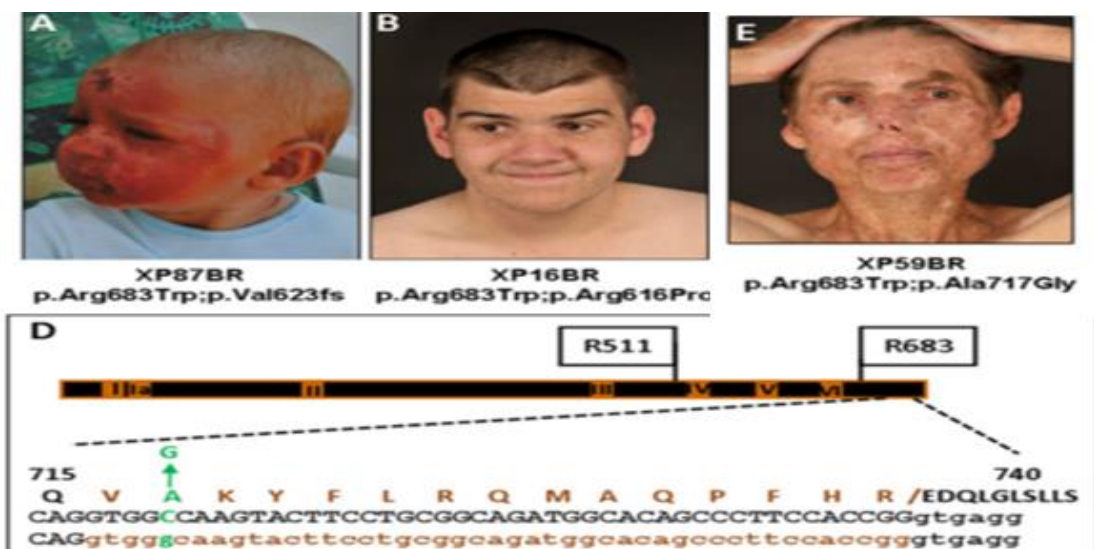
#### 4.2.4. XPD

Kod pacijenata s podtipom XPD UDS varira između 20% i 45% razine UDS-a u normalnim stanicama unatoč hipersenzibilnosti stanica na UV-zračenje, dok ostali podtipovi XP imaju nižu stopu UDS-a iako su manje osjetljivi na UV-zračenje. Popravak DNA ovisi o helikaznoj aktivnosti gena *XPD*, točnije gena *ERCC2*, na kojem se događaju mutacije, ali za normalno odvijanje transkripcije u stanicama je važna samo prisutnost gena *XPD* unutar

kompleksa TFIIH. Kompleks TFIIH je stabilan kada je u njemu prisutan gen *XPD* čija helikaza ne mora biti funkcionalna (Lehmann 2001).

Ispitano je 14 pacijenata koji su pokazivali ekstremne kožne lezije pri minimalnoj izloženosti UV-zračenju. Utvrđeno je i da *XPD* ispitanici imaju blaže okularne lezije od *XPC* ispitanika. 11 od 14 ispitanika je razvilo izrazite neurološke lezije koje su napredovale tokom godina. Trinaest ispitanika je imalo heterozigotnu mutaciju za aminokiselinu Arg683 koja je zamijenjena aminokiselinom Trp na poziciji 683 u genu *XPD* (p.Arg683Trp). Samo jedan od ispitanika, koji je imao 50 godina, nije pokazivao neurološke probleme, ali je razvio rak kože jer se nije štitio od UV-zračenja. Sljedeći ispitanik je uz već spomenutu mutaciju p.Arg683Trp imao na drugom alelu kombinaciju mutacije zbog koje se aminokiselina Leu zamjenjivala aminokiselinom Val na poziciji 461 (p.Leu461Val) i delecije aminokiselina 716-730, zbog čega je došlo do izrezivanja 45 baza eksona 22 (slika 9), odnosno do delecije je došlo zbog mutacije c.C2150C > G. Usprkos ovim mutacijama pretpostavlja se da je gen *XPD* jednim dijelom funkcionalan i producira protein *XPD* koji nosi mutaciju kojom se aminokiselina Ala zamjenjuje aminokiselinom Gly na poziciji 717 (p.Ala717Gly) odnosno ima c.2150C > G mutaciju, te zbog toga najvjerojatnije ne dolazi do ozbiljnijih neuroloških problema. Dva ispitanika su imala mutaciju zbog koje je arginin (Arg683) zamijenjen glutaminom (Gln) i nisu imali neuroloških problema ili bi imali umjerene probleme u starosti. Pretpostavlja se da je razlog zašto ovi pacijenti nisu imali neuroloških problema taj što su i Arg i Gln hidrofilne aminokiseline i stoga se ne narušava struktura proteina *XPD*. Arg683 stvara vodikove veze s Asp681 i potom stupa u kontakt s DNA, pa ako se Arg zamijeni s Gln vodikove veze će nastajati u manjoj mjeri, međutim ako se Arg683 zamijeni Trp vodikove veze se neće stvarati. Trp je uz to još i hidrofoban i stoga vjerojatno uzrokuje veće neurološke probleme za razliku od Gln (Fassihi i sur. 2016).





**Slika 9.** XPD pacijenti s ekstremnim opeklinama pri minimalnoj izloženosti UV-zračenju (A), s malo promjena pigmentacije zbog pravovremene dijagnoze i zaštite od UV-zračenja (B), pacijentica s brojnim ožiljcima nastalim zbog loše UV zaštite (E). Shema XPD proteina i mjesta na kojima dolazi do mutacija. Gornja linija prikazuje sekvencu divljeg tipa proteina s p.Ala717Gly (zeleno) i izbačenih 15 aminokiselina zbog mutiranog izrezivanja introna 22 (smeđe). Srednja i donja linija prikazuju divlji tip i mutantnu DNA sa sekvencom eksona 22 (velika slova) i introna 22 (mala slova) s krivo izrezanim bazama (smeđe). (prilagođeno i preuzeto iz Fassih i sur. 2016)

#### 4.2.5. XPE

Kod pacijenata XPE je došlo do mutacije u genu *XPE*, točnije u genu *DDB2*. Gen *XPE* je DNA vezujući protein koji ima veliki afinitet za leziju DNA, naročito za 6-pirimidin-4-pirimidon fotoprodukt (Kulaksiz i sur. 2005). Kod pacijenata XPE neurološki problemi su izrazito rijetki, ali ispitanici XPE su podložniji nastanku raka kože nego ispitanici XPC. Pri minimalnoj izloženosti UV-zračenju kod ispitanika XPE ne nastaju teške opekline. Važno je napomenuti i da ispitanici XPE razvijaju manje okularnih lezija naspram ispitanika XPC. Istraživanjima je utvrđeno da UDS ispitanika XPE iznosi 50% UDS-a kod zdravih osoba.

Provedeno je istraživanje na 4 pacijenta, od kojih je troje bilo srednjih godina. Prvom pacijentu je dijagnosticiran XPE u devetoj godini života kada je razvio karcinom bazalnih stanica (BCC - od engl. basal cell carcinoma). Tokom daljnjeg života ovaj pacijent je razvio preko 100 BCC na glavi i vratu, ali u nijednom trenutku nije razvio melanom niti karcinom pločastih stanica (SCC - od engl. squamous cell carcinoma). Drugi pacijent je prvi rak kože, koji je bio maligni melanom (MM), razvio s 15 godina. Poslije je razvio još 30-ak MM i oko 120 nemelanomskih BCC i SCC. Treći ispitanik je s 15 godina razvio BCC, a poslije mu je uklonjeno preko sto BCC, MM i SCC. Četvrti ispitanik je imao lentiginoze po licu i

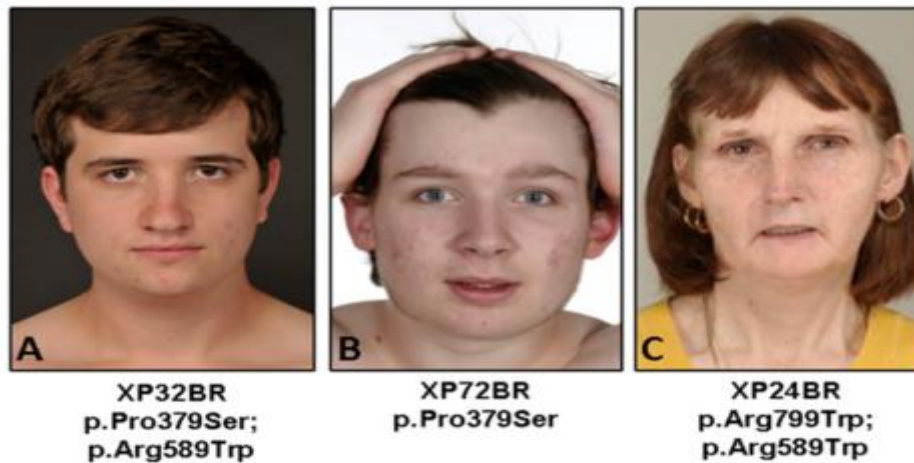
hipopigmentirane pjege na podlakticama, te nije razvio rak kože. Testiranja su pokazala da razina njegovog UDS-a iznosi 50% razine UDS-a u zdravim stanicama i da nosi frameshift mutaciju Met383 u proteinu XPE/DDB2. Ova mutacija je više od svih prije nabrojanih orijentirana na C-kraj. Netaknuti C-kraj je iznimno važan za normalnu strukturu XPE proteina, a ova mutacija narušava strukturu proteina i time ga čini nefunkcionalnim (Fassihi i sur. 2016).

#### 4.2.6. XPF

Opaženo je da se mutacija gena *XPF* dosada najčešće pojavljivala u Japanu. Kod pacijenata XPF dolazi do mutacija u genu *ERCC4*, a simptomi koji karakteriziraju ovaj podtip XP su umjerene kožne lezije, te odsustvo okularnih i neuroloških lezija (slika 10).

Tokom istraživanja promatrana su 3 pacijenta i svi su razvili izrazite opekline pri minimalnoj izloženosti UV-zračenju. Prvom pacijentu je XPF dijagnosticiran u sedmoj godini jer je razvijao izrazite opekline još od ranog djetinjstva, zanimljivo je da usprkos niskoj razini UDS-a, 18%, i blijedoj puti u 23. godini života prestaje razvijati kožne lezije, te nastavlja život bez okularnih i neuroloških lezija. Ovaj pacijent je bio heterozigot za dvije pogrešne mutacije, zbog prve mutacije se aminokiselina Pro zamjenjivala aminokiselinom Ser na poziciji 379 u genu *XPF* (p.Pro379Ser) i druge mutacije zbog koje je dolazilo do zamjene aminokiseline Arg aminokiselinom Trp na poziciji 589 u genu *XPF* (p.Arg589Trp). Drugi pacijent je bio homozigot za pogrešnu mutaciju zbog koje se aminokiselina Pro zamjenjivala aminokiselinom Ser na poziciji 379 (p.Pro379Ser). Istraživanjima je utvrđeno da je 10 naspram 1 000 000 ljudi homozigotno za ovu mutaciju. Pacijentu je XPF dijagnosticiran u 9. godini života zbog izrazitih opekline, ali kao i prethodni pacijent već u 18. godini prestaju kožne lezije, izuzev par lentiginoza, te mu razina UDS-a iznosi 35% razine UDS-a u zdravim stanicama. Niti ovaj pacijent nije razvio okularne i neurološke lezije. Treći pacijent je heterozigot za dvije pogrešne mutacije p.Arg799Trp i p.Arg589Trp, zbog kojih se aminokiselina Arg zamjeni aminokiselinom Trp na pozicijama 799 i 598 u genu *XPF*, te je također razvijao izrazite opekline još od rođenja. U daljnjem životu pacijent je koristio umjerenu zaštitu od UV-zračenja i imao je jedva uočljivu razinu UDS-a, međutim nije razvijao kožne lezije osim nekoliko lentiginoza na licu i ramenima. Ni ovaj pacijent nije imao većih okularnih problema, ali je razvio senzoneuralnu neuropatiju, progresivnu cerebralnu ataksiju, senzoneuralni gubitak sluha i mnoge druge neurološke probleme. Pacijent je imao i

utonule oči, te je gubio potkožno masno tkivo. Smatra se da je uzrok ovih neuroloških problema početak razvoja Cockayne sindroma (Fassihi i sur. 2016).



**Slika 10.** XPF pacijenti s umjerenim pigmentacijskim promjenama unatoč slaboj zaštiti od UV-zračenja (A, B,C) (prilagođeno i preuzeto iz Fassihi i sur. 2016)

#### 4.2.7. XPG

U slučaju pacijenata kojima je dijagnosticiran XPG dolazi do mutacije gena *ERCC5*. Simptomi su uočljivi u obliku UV-osjetljivosti, hipo- i hiperpigmentiranosti, veće sklonosti razvoju raka kože, pa sve do kombinacije simptoma XP i CS. Kombinacija simptoma XP/CS je moguća kod tri podtipa Xeroderme Pigmentosum, XPB, XPD i XPG. Neke od glavnih razlika između XP i CS pacijenata su te što su pacijenti XP skloniji razvoju raka kože, dok kod pacijenata CS to nije slučaj. Stanice CS imaju normalnu razinu UDS-a čak i nakon izlaganja UV-zračenju, a stanice XP obično variraju u razini UDS-a, koja je redovito niža od normalne. Kod pacijenata XPB i XPD, s kombinacijom XP/CS, XP se manifestira preko kožnih lezija, a CS preko neuroloških i drugih lezija karakterističnih za CS. Kod XPG pacijenata s kombinacijom XP/CS prevladaju simptomi CS-a, dok je XP uočljiva tek u manjoj mjeri (Vermeulen i sur. 1993).

Promatrano je sedam pacijenata s XPG. Prvom pacijentu je dijagnosticirana XP s mjesec dana starosti zbog nastajanja teških opekлина pri minimalnoj izloženosti UV-zračenju. Pacijent je imao umjerene poteškoće pri učenju, te u daljnjem životu nije bio sklon razvoju

većih kožnih lezija zbog izrazite zaštite od UV-zračenja. Sljedeća dva pacijenta su imala frameshift ili besmislenu mutaciju na jednom alelu, te pogrešnu mutaciju zbog koje je dolazilo do zamjene aminokiseline Ala aminokiselinom Val na 818 poziciji u genu *XPG* (p.Ala818Val) na drugom alelu. Pacijenti su imali sklonost razvoju neuroloških lezija, razvijali su teške opekline pri minimalnoj izloženosti UV-zračenju i pojavljivale su se lentiginoze. *XPG* im je dijagnosticirana tek oko 20-e godine života. Jedan od ovih pacijenata je prvi zabilježeni primjer koji je razvio BCC. Ala818 je smješten u nukleazi *XPG*, koja se sastoji od N i I domene i međudomene koja služi za interakciju s faktorom TFIIH. Mutacija Ala818 dovodi do inaktivacije nukleaze *XPG*. Četvrti pacijent je homozigot za frameshift mutaciju na His46, te mu je razina UDS-a toliko niska da je nemjerljiva. Pacijent je razvijao teške opekline pri minimalnoj izloženosti UV-zračenju i imao je opsežnu pjegavost, te je dosta zaostajao u razvoju. Promatrano je i dvoje srodnika koji su homozigoti za deleciju jednog para baza na granici eksona 2 i introna 2. Ta delecija je uzrokovala frameshift mutaciju na aminokiselini 88 i abnormalno cijepanje eksona 3. Pacijenti su razvili lentiginoze po dijelovima tijela koji su bili izloženi UV-zračenju, bili su jako mršavi s upalim očima i dugim, mršavim udovima. Razvili su i neurološke probleme kao sensorineuralni gubitak sluha, perifernu neuropatiju, smanjenu kognitivnu sposobnost i cerebralnu disfunkciju. Pacijenti su imali i bilateralni globus palidus i posteriorno periventrikularnu kalcifikaciju bijele tvari, ova dva obilježja su karakteristična za CS. Zadnji pacijenti su bili ili homozigoti ili heterozigoti za pogrešnu mutaciju zbog koje je dolazilo do zamjene aminokiseline Ile aminokiselinom Asn na poziciji 290 u genu *XPG* (p.Ile290Asn), mutacija se nalazi na prostoru između dvije domene nukleaze *XPG*. Smatra se da je Ile290 važan za uspostavu interakcije s TFIIH faktorom. Jedan od ovih pacijenata je razvijao teške opekline pri minimalnoj izloženosti UV-zračenju, imao je umjerene promjene na koži vidljive kao lentiginoze, međutim nije razvio rak kože. Do pedesete godine života pacijent nije imao neuroloških problema, ali nakon 50-e godine dolazi do smanjenja kognitivnih sposobnosti, poremećaja ravnoteže, sensorineuralnog gubitka sluha i promjena ponašanja koje su nalikovale na Alzheimerovu bolest (Fassih i sur. 2016).

#### 4.2.8. XPV

Kod XPV pacijenta ne dolazi do poremećaja odnosno mutacija unutar gena uključenih u NER, nego do mutacija gena *POLH* koji kodira za Pol η. Unatoč postojanju raznih mutacija u genu *POLH*, fenotip kod svih pacijenata XPV je jako sličan. Pacijenti XPV imaju normalne kožne reakcije pri minimalnoj izloženosti UV-zračenju, ne razvijaju neurološke probleme. Ovim pacijentima se jako kasno dijagnosticira XP, obično u kasnim 20-ima ili ranim 30-ima, i dotada već nakupe jako puno UV induciranih oštećenja u DNA što uzrokuje nastanak velikih malignih promjena na koži, kao i u pacijenata XPE. Pacijenti XPV imaju umjerenije okularne lezije u odnosu na pacijente XPC (Fassihi i sur. 2016).

## 5. ZAKLJUČAK

Unatoč činjenici da svi mehanizmi nastanka i funkcioniranja Xeroderma pigmentosum nisu u potpunosti razjašnjeni ova bolest je omogućila znanstvenicima da uvide na koji način se stanice nose s UV induciranim oštećenjima DNA kada mehanizmi popravka nisu funkcionalni. Iako lijek za XP još uvijek nije pronađen provedena su brojna istraživanja na temelju genske terapije koja daju obećavajuće rezultate. Potrebno je provesti temeljita istraživanja kako bi se utvrdili točni uzroci pojave neuroloških problema u svrhu pronalaženja tretmana odnosno načina na koji bi se olakšali i smanjili simptomi istih. Od iznimne važnosti je rana dijagnoza ove bolesti, te primjena zaštite od UV-zračenja što može uvelike doprinijeti boljoj kvaliteti života i produljenju životnog vijeka pojedinaca oboljelih od XP.

## 6. LITERATURA

1. Black, J. O., 2016. Xeroderma Pigmentosum. *Head Neck Pathol.* **10**, 139-144.
2. Bradford, P. T. i sur., 2011. Cancer and neurologic degeneration in xeroderma pigmentosum: long term follow-up characterises the role of DNA repair. *J Med Genet* **48**, 168–176.
3. Cleaver, J. E., 2006. The Biology of Xeroderma Pigmentosum. U: From Melanocytes to Melanoma. Ed. V. J. Hearing i S. P. L. Leong, Humana Press Inc., Totowa, NJ, pp. 291–310.
4. Cleaver, J. E., 2005. Cancer in xeroderma pigmentosum and related disorders of DNA repair. *Nat Rev Cancer* **5**, 564-573.
5. Cohen, I. R. i sur., 2008. Molecular mechanisms of Xeroderma pigmentosum. U: Advances in Experimental Medicine and Biology. Ed. Shamim I. Ahmad i Fumio Hanaoka **637**, pp. vii-xiii
6. DiGiovanna, J. J. i Kraemer, K. H., 2012. Shining a light on xeroderma pigmentosum. *J Invest Dermatol* **132**, 785–796.
7. Fadda, E., 2016. Role of the XPA protein in the NER pathway: A perspective on the function of structural disorder in macromolecular assembly. *Comput Struct Biotechnol J* **14**, 78–85.
8. Fassihi, H. i sur., 2016. Deep phenotyping of 89 xeroderma pigmentosum patients reveals unexpected heterogeneity dependent on the precise molecular defect. *Proc Natl Acad Sci U S A* **139** , 1236-1245
9. Halpern, J., Hopping, B. i Brostoff, J. M., 2008. Photosensitivity, corneal scarring and developmental delay: Xeroderma Pigmentosum in a tropical country. *Cases J* **1**, 254.
10. Hasan, S. i Saeed, S., 2015. Xeroderma Pigmentosum-A Rare Genodermatosis: Overview of Literature. *Pigmentary Disorders* **2**, 230.
11. Hwang, J. R. i sur., 1996. A 3' → 5' XPB Helicase Defect in Repair/Transcription Factor TFIIH of Xeroderma Pigmentosum Group B Affects Both DNA Repair and Transcription. *J Biol Chem* **271**, 15898–15904.

12. Kulaksiz, G., Reardon, J. T. i Sancar, A., 2005. Xeroderma pigmentosum complementation group E protein (XPE/DDB2): purification of various complexes of XPE and analyses of their damaged DNA binding and putative DNA repair properties. *J Mol Cell Biol* **25**, 9784–9792.
13. Lehmann, A. R., McGibbon, D. i Stefanini, M., 2011. Xeroderma pigmentosum. Orphanet journal of rare diseases. *Orphanet J Rare Dis* **6**, 70.
14. Lehmann, A. R., 2001. The xeroderma pigmentosum group D (XPD) gene: one gene, two functions, three diseases. *Genes Dev* **15**, 15–23.
15. Le May, N., Egly, J.-M. i Coin, F., 2010. True lies: the double life of the nucleotide excision repair factors in transcription and DNA repair. *J Nucleic Acids* **2010**, 1-10.
16. Miyamotosq, I. i sur., 1992. Mutational Analysis of the Structure and Function of the Xeroderma Pigmentosum Group A Complementing Protein. Identification of essential domains for nuclear localization and dna excision. *J Biol Chem.* **267**, 12182-12187.
17. Miyata, R. i sur., 2016. Circadian Rhythms of Oxidative Stress Markers and Melatonin Metabolite in Patients with Xeroderma Pigmentosum Group A., *Oxid Med Cell Longev* **2016**, 1–5.
18. Rademakers, S. i sur., 2003. Xeroderma Pigmentosum Group A Protein Loads as a Separate Factor onto DNA Lesions. *J Mol Cell Biol* **23**, 5755–5767.
19. Sugasawa, K. i sur., 1998. Xeroderma Pigmentosum Group C Protein Complex Is the Initiator of Global Genome Nucleotide Excision Repair. *Mol Cell* **2**, 223–232.
20. Vermeulen, W. i sur., 1993. Xeroderma pigmentosum complementation group G associated with Cockayne syndrome. *Am J Hum Genet* **53**, 185–192.
21. <http://www.dermrounds.com/photo/xeroderma-pigmentosum-3rd-1>
22. <http://www.genetika.biol.pmf.unizg.hr/>
23. <http://screening.iarc.fr/>
24. <http://www.ijpd.in/article.asp?issn=2319-7250;year=2015;volume=16>
25. <https://www.researchgate.net/>



## 7. SAŽETAK

Xeroderma pigmentosum (XP) je recesivna autosomalna bolest prouzročena nemogućnošću popravka oštećene DNA, koja nastaje kao posljedica izlaganja UV-zračenju. Simptomi bolesti variraju, ali se u osnovi mogu podijeliti na okularne, kožne, oralne i neurološke lezije. Postoji osam podtipova bolesti, od XPA do XPG uključujući i XPV. Sedam od osam podtipova, XPA do XPG, imaju mutaciju unutar gena koji sudjeluju u ekscizijskom popravku nukleotida (NER), mutirani su im geni potrebni za uklanjanje UV oštećenja s molekule DNA. Samo XPV ima u potpunosti funkcionalne gene za NER, ali ima mutiran gen *POLH* koji kodira za DNA polimerazu eta (Pol  $\eta$ ), enzim potreban za zaobilaženje oštećenja na DNA tj. translezijsku replikaciju DNA koja sadrži oštećenje. Dijagnoza se obično uspostavlja nakon pojave teških opekline pri minimalnoj izloženosti UV-zračenju, zbog nastanka lentinigoza na izloženim dijelovima tijela ili zbog podložnosti nastanku raka kože u izrazito ranoj dobi. Konačna dijagnoza se uspostavlja testiranjem defektnog DNA popravka. Životni vijek XP pacijenata je znatno skraćen u odnosu na zdravu populaciju, iz razloga što su XP pacijenti podložni nastanku malignih kožnih promjena i teških neuroloških oštećenja.

## 8. SUMMARY

Xeroderma pigmentosum (XP) is an autosomal recessive disorder caused by an inability to repair damaged DNA, caused by UV-radiation. The features that characterize this disorder vary, but we can roughly divide them into four subgroups: ocular, cutaneous, oral, and neurological lesions. There are eight types of this disorder, from XPA to XPG, including XPV. Every type from XPA to XPG carries a mutation in one of the genes that take part in nucleotide excision repair (NER); they have mutated genes required to remove UV damage from the DNA. XPV is the only type of XP that has all the genes required for NER functional, but it has the *POLH* gene mutated. *POLH* encodes DNA polymerase eta (Pol  $\eta$ ), an enzyme vital for replicating DNA containing unrepaired DNA damage, translesion synthesis (TLS). Diagnosis is made based on the presence of severe sunburns at minimal exposure to UV-radiation, appearance of lentiginosis in sun-exposed areas, or by developing skin cancers at an unusually young age. The diagnosis is confirmed by cellular tests for defective DNA repair. The life span of XP patients is shorter due to susceptibility for malignant skin changes and progressive neurological abnormalities.