

Povezanost BRAF mutacije, histološkog gradusa i mikrosatelitske nestabilnosti s progresijom papilarnog mikrokarcinoma štitnjače

Liber, Viktorija

Master's thesis / Diplomski rad

2018

Degree Grantor / Ustanova koja je dodijelila akademski / stručni stupanj: **University of Zagreb, Faculty of Science / Sveučilište u Zagrebu, Prirodoslovno-matematički fakultet**

Permanent link / Trajna poveznica: <https://um.nsk.hr/um:nbn:hr:217:594754>

Rights / Prava: [In copyright](#)/[Zaštićeno autorskim pravom.](#)

Download date / Datum preuzimanja: **2025-01-09**



Repository / Repozitorij:

[Repository of the Faculty of Science - University of Zagreb](#)



Sveučilište u Zagrebu
Prirodoslovno-matematički fakultet
Biološki odsjek

Viktorija Liber

Povezanost *BRAF* mutacije, histološkog gradusa i mikrosatelitske nestabilnosti s progresijom papilarnog mikrokarcinoma štitnjače

Zagreb, 2018.

Ovaj rad je izrađen na Zavodu za patologiju i citologiju KB "Sveti Duh" pod vodstvom izv. prof. dr. sc. Fabijana Kneževića te suvoditeljstvom izv. prof. dr. sc. Vesne Benković. Rad je predan na ocjenu Biološkom odsjeku Prirodoslovno-matematičkog fakulteta Sveučilišta u Zagrebu radi stjecanja zvanja magistre eksperimentalne biologije.

Od srca zahvaljujem svom voditelju diplomskog rada izv. prof. dr. sc. Fabijanu Kneževiću, suvoditeljici izv. prof. dr. sc. Vesni Benković i mag. biol. mol. Snježani Ramić, na izdvojenom vremenu, strpljivosti, pomoći i savjetima tijekom provedbe i pisanja ovog diplomskog rada. Najveće hvala mojoj obitelji i prijateljima na podršci, razumijevanju i pomoći tijekom studija.

TEMELJNA DOKUMENTACIJSKA KARTICA

Sveučilište u Zagrebu

Prirodoslovno-matematički fakultet

Biološki odsjek

Diplomski rad

Povezanost *BRAF* mutacije, histološkog gradusa i mikrosatelitske nestabilnosti s progresijom papilarnog mikrokarcinoma štitnjače

Viktorija Liber

Rooseveltov trg 6, 10000 Zagreb, Hrvatska

Papilarni mikrokarcinom štitnjače (PTMC) definira se kao tumor manji od 1 cm koji je građen od resica obloženim atipičnim tireocitima. PTMC većinom ima dobru prognozu, no neki PTMC-ovi pokazuju intraglandularnu diseminaciju, metastaze u regionalnim limfnim čvorovima vrata, a rijetko i udaljene metastaze. Cilj ovog istraživanja bio je ustanoviti postoji li povezanost proliferacijskog indeksa Ki-67 (histološki gradus), mikrosatelitske nestabilnosti (MSI), i mutacije *BRAF* kod PTMC-a s progresijom tumorske bolesti. Imunohistokemijom se na 41 uzorku biopsija tumora PTMC-a odredilo prisustvo mutacije u proteinu *BRAF* te postojanje MSI, a ostali podaci su preuzeti iz patohistoloških nalaza arhive Zavoda za patologiju i citologiju KB "Sveti Duh". Svi podaci analizirani su deskriptivnom statistikom i neparametrijskim korelacijskim testom Spearman. Bolesnici stariji od 50 godina imali su izraženiji protein MLH1. Metastaze u limfne čvorove vrata pojavile su se češće kod većih tumora. Kod nižih vrijednosti indeksa Ki-67 tumor je češće pokazivao mikrosatelitsku nestabilnost. Mutacija *BRAF* češće je detektirana u mlađih bolesnika, kod tumora histološkog gradusa 2 te kod većih tumora. Može se zaključiti da je veličina PTMC-a povezana s mutacijom *BRAF*, MSI te pojavom metastaza.

(40 stranica, 18 slika, 1 tablica, 35 literaturnih navoda, jezik izvornika: hrvatski)

Rad je pohranjen u Središnjoj biološkoj knjižnici

Ključne riječi: papilarni mikrokarcinom štitnjače, mutacija *BRAF*, Ki-67 indeks, metastaze, mikrosatelitska nestabilnost

Voditelj: Dr. sc. Fabijan Knežević, izv. prof.

Suvoditelj: Dr. sc. Vesna Benković, izv. prof.

Ocjenitelji: Dr. sc. Vesna Benković, izv. prof., Dr. sc. Biljana Balen, izv. prof., Dr. sc. Goran Kovačević, izv. prof.

Rad prihvaćen: 14.02.2018.

BASIC DOCUMENTATION CARD

University of Zagreb

Faculty of Science

Department of Biology

Graduation Thesis

Correlation between BRAF mutation, histological grade and microsatellite instability with progression of papillary thyroid microcarcinoma

Viktorija Liber

Rooseveltova Trg 6, 10000 Zagreb, Hrvatska

Papillary thyroid microcarcinoma is defined as tumor measuring less than 1 cm; it consists of papillae which are coated with atypical thyrocytes. PTMC predominantly has a good prognosis, but some cases show intraglandular dissemination, metastasis in regional lymph node and rarely distant metastasis. The aim of this study was to determine whether there is a correlation between the proliferation index Ki-67 (histological grade), microsatellite instability (MSI) and *BRAF* mutation in PTMC, with progression of tumor disease. Immunohistochemistry was used to determine the presence of BRAF mutated proteins and the existence of MSI in the 41 biopsy samples of the PTMC tumor, rest of the data were taken from the pathohistological findings in the archives of the Department of Pathology and Cytology "Sveti Duh". All data were analyzed by descriptive statistics and nonparametric Spearman correlation test. Patients over the age of 50 had more expressed MLH1 protein. Metastases in lymph nodes appeared more frequently in larger tumors. At lower values of the Ki-67 index the tumor showed microsatellite instability. Most BRAF mutations were detected in younger patients, in patients with histological tumor grade 2 and larger tumors. We can conclude that the size of PTMC is associated with *BRAF* mutations, MSI and the occurrence of metastasis.

(40 pages, 18 figures, 1 table, 35 references, original in: Croatian)

Thesis deposited in the Central Biological Library

Key words: papillary thyroid microcarcinoma, *BRAF* mutation, Ki-67 index, metastasis, microsatellite instability

Supervisor: Dr. Knežević Fabijan, Assoc. Prof.

Cosupervisor: Dr. Vesna Benković, Assoc. Prof.

Reviewers: Dr. Vesna Benković, Assoc. Prof., Dr. Biljana Balen, Assoc. Prof., Dr. Goran Kovačević, Assoc. Prof.

Thesis accepted: 14.02.2018.

SADRŽAJ

1. UVOD	1
1.1 Anatomija i histologija štitne žlijezde	1
1.2 Fiziologija štitne žlijezde.....	1
1.3 Bolesti štitne žlijezde.....	2
1.3.1 Hipertireoidizam.....	2
1.3.2 Hipotireoidizam.....	3
1.3.3 Novotvorine ili tumori štitne žlijezde.....	3
1.4 Maligni tumori štitne žlijezde.....	3
1.5 Etiologija karcinoma štitne žlijezde	4
1.5.1 Okolišni faktori.....	4
1.5.2 Hormonalni faktori	4
1.5.3 Genetički faktori.....	5
1.6 Papilarni karcinom štitnjače (PTC)	6
1.7 Papilarni mikrokarcinom štitnjače.....	8
1.7.1 PTMC i Ki-67 proliferacijski indeks.....	9
1.7.2 PTMC i metastaze	9
1.7.3 PTMC i intragladularna diseminacija.....	10
1.8 Mutacija gena <i>BRAF</i> u PTMC.....	10
1.8.1 Signalni put MAPK.....	11
1.9 Mikrosatelitska nestabilnost	13
1.9.1 Proteini MMR.....	13
2. CILJ ISTRAŽIVANJA	15
3. MATERIJALI I METODE	16
3.1 Materijal	16
3.2 Metode.....	16
3.2.1 Priprema tkiva za bojenje	16
3.2.2 Imunohistokemijsko bojenje	17
3.2.3 Prisutnost mutacije proteina <i>BRAF</i>	19
3.2.4 Status mikrosatelitske nestabilnosti.....	19
3.3 Statistička obrada podataka	20
4. REZULTATI	21
4.1 Veličina tumora i režanj u kojem se pojavljuje primarni tumor	24
4.2 Ki-67 i histološki gradus tumora	26

4.3	Intraglandularna diseminacija i metastaze.....	27
4.4	Mutacija <i>BRAF</i>	29
4.5	Mikrosatelitska nestabilnost.....	31
5.	RASPRAVA	33
5.1	Dob i spol bolesnika.....	33
5.2	Režanj u kojem se pojavljuje primarni tumor.....	34
5.3	Veličina tumora i metastaze.....	34
5.4	Ki-67 proliferacijski indeks i MSI.....	35
5.5	Mutacija <i>BRAF</i>	36
6.	ZAKLJUČAK	37
7.	LITERATURA	38
8.	ŽIVOTOPIS	42

POPIS KRATICA:

DAB	3,3'-Diaminobenzidin
ERK	kinaze regulirane izvanstaničnim signalom (eng. „ <i>extracellular signal-regulated kinases</i> “)
Exo1	egzonukleaza 1 (eng. „ <i>exonuclease 1</i> “)
IGF-1	inzulinu slični faktor rasta 1 (eng. „ <i>insulin-like growth factor 1</i> “)
MAP	mitogenom aktivirani protein (eng. „ <i>mitogen-activated protein</i> “)
MAPK	mitogenom aktivirana proteinska kinaza (eng. „ <i>mitogen-activated protein kinases</i> “)
MEK	protein kinaza dvostruke specifičnosti (eng. „ <i>MAP kinase/ERK kinase</i> “)
MMR	proteini popravka pogrešno sparenih nukleotida (eng. „ <i>mismatch repair proteins</i> “)
MSI	mikrosatelitska nestabilnost (eng. „ <i>microsatellite instability</i> “)
PCNA	proliferirajući stanični jezgrin antigen (eng. „ <i>proliferating cell nuclear antigen</i> “)
PTC	papilarni karcinom štitnjače (eng. „ <i>papillary thyroid microcarcinoma</i> “)
PTMC	papilarni mikrokarcinom štitnjače (eng. „ <i>papillary thyroid microcarcinoma</i> “)
RBD	vezujuća domena za RAS protein (eng. „ <i>ras binding domene</i> “)
RFC	replikacijski faktor C (eng. „ <i>replication factor C</i> “)
RPA	replikacijski protein A (eng. „ <i>replication protein A</i> “)
T3	trijodtironin (eng. „ <i>triiodothyronine</i> “)
T4	tiroksin (eng. „ <i>thyroxine</i> “)
TRH	tirotropin otpuštajući hormon (eng. „ <i>thyrotropin-releasing hormone</i> “)
TSH	tirotropin (eng. „ <i>thyroid-stimulating hormone</i> “)

1. UVOD

1.1 Anatomija i histologija štitne žlijezde

Štitna žlijezda (štitnjača, lat. *glandula thyreoidea*) je neparna, endokrina žlijezda koja je smještena u donjem dijelu vrata, ispred dušnika, a građena je od dva režnja koje spaja suženi dio isthmus te je obavijena vezivnom čahuricom. Glavna histološka struktura štitnjače je folikul. Folikul je mjehurić koji je građen od jednog sloja epitelnih stanica koje još zovemo folikularne stanice štitnjače ili tireociti, a one leže na bazalnoj membrani (Wartofsky i Van Nostrand, 2016). Folikuli mogu biti različite veličine, a stanice koje oblažu folikule su kubične ili niske cilindrične što ovisi o funkcionalnoj aktivnosti folikula. Smatra se da je štitna žlijezda manje aktivna kada je većina folikula obložena niskim kubičnim epitelom. Uz folikularni epitel mogu se naći i parafolikularne ili C-stanice koje mogu tvoriti nakupine između folikula. Parafolikularne stanice sadrže mala sekretorna zrnca u kojima se nalazi hormon kalcitonin (Junqueira i sur., 1994).

1.2 Fiziologija štitne žlijezde

Glavna funkcija štitnjače je sinteza hormona tiroksina (T_4) i trijodtironina (T_3) (Junqueira i sur., 1994). Koloid unutar folikula sadrži tireoglobulin. Tireoglobulin je glikoprotein velike molekularne mase i prekursorska je molekula za hormone tiroksin i trijodtironin. Sekrecija ovih hormona štitnjače regulirana je putem osi hipotalamus-hipofiza-štitnjača. Hladnoća kod djece i neki tipovi stresa faktori su koji utječu na hipotalamus koji potiče oslobađanje tiotropin otpuštajućeg hormona (TRH). TRH djeluje na adenohipofizu i otpuštanje tiotropina (TSH). TSH stimulira skoro svaki korak sinteze i otpuštanja tiroksina i trijodtironina (Sherwood, 2010).

Uz tireoglobulin, glavne komponente za sintezu ovih hormona su aminokiselina tirozin i jod. Tirozin se u tijelu stvara u dovoljnoj količini, dok se jod mora unositi prehranom. Tiroksin i trijodtironin su lipofilni hormoni, zbog čega lako prolaze kroz vanjsku membranu folikularne stanice, dok se u krvi brzo vežu za proteine plazme i tako odlaze do svih tkiva u tijelu gdje se nakon ulaska u stanicu vežu za molekulu DNA i potiču transkripciju određenih proteina. Tiroksin i trijodtironin povišuju stopu bazalnog metabolizma, djeluju na stanični metabolizam tako da pospješuju potrošnju energetske rezerve, djeluju slično kao simpatički živčani sustav

na način da potiču proliferaciju specifičnih katekolaminskih receptora na određnim stanicama. Učinak na kardiovaskularni sustav očituje se putem povećanja pulsa i jačine kontrakcije srca, što zajedno dovodi do povećanja minutnog volumena srca te putem periferne vazodilatacije kako bi organizam izgubio višak topline. Uz metaboličke učinke tiroksin i trijodtironin imaju i razvojne učinke na organizam, imaju ključnu ulogu prije i poslije rođenja djece kod normalnog razvoja živčanog sustava, posebno središnjega živčanog sustava. Hormoni T_3 i T_4 vrlo su važni i za rast zbog toga što stimuliraju otpuštanje hormona rasta iz adenohipofize i pospješuju sintezu inzulinu sličnog faktora rasta 1 (IGF-I) u jetrima (Sherwood, 2010).

Kalcitonin, hormon koji otpuštaju parafolikularne stanice štitnjače, regulira koncentraciju kalcijevih iona (Ca^{2+}) u plazmi. Otpuštanje kalcitonina regulirano je koncentracijom Ca^{2+} u plazmi. Povećana koncentracija Ca^{2+} u plazmi stimulira sekreciju kalcitonina, dok niža koncentracija Ca^{2+} u plazmi inhibira sekreciju kalcitonina. Kratkotrajni učinak kalcitonina djeluje na način da zaustavlja mobilizaciju Ca^{2+} iz kosti u plazmu. Dugotrajni učinci kalcitonina su smanjenje resorpcije kosti i inhibicija reapsorpcije Ca^{2+} i fosfatnog aniona (PO_4^{3-}) iz nefrona u bubregu (Sherwood, 2010).

1.3 Bolesti štitne žlijezde

1.3.1 Hipertireoidizam

Hipertireoidizam je stanje povećane aktivnosti štitnjače kod kojeg dolazi do povećane razine hormona tiroksina i trijodtironina u krvi, tj. dolazi do stanja tireotoksikoze. Zbog povećane razine hormona u krvi u organizmu ubrzava se metabolizam. Posljedice ubrzanog metabolizma su hipertrofija srca, atrofija skeletnih mišića, osteoporoza i atrofija masnog tkiva. Najčešći uzroci hipertireoidizma su Gravesova bolest (Basedowljeva bolest), toksični adenom i toksična multinodozna struma. Stanje se može prepoznati po velikim količinama hormona T_3 i T_4 te malim količinama TSH u krvi (Damjanov i sur., 2011).

1.3.2 Hipotireoidizam

Hipotireoidizam je stanje organizma kada štitnjača ne proizvodi dostatnu količinu hormona T3 i T4 za održavanje homeostaze organizma. Sekundarne promjene u organizmu nastale zbog manjka T3 i T4 i usporenog metabolizma su blijeda, hladna, hrapava i suha koža, gubitak kose, no najteža posljedica je edem kože i ostalih organa u tijelu. Takvo stanje naziva se miksedem. Povećana je propusnost kapilara, dolazi do povećanja srca i smanjenja minutnog volumena srca. Klinička slika razlikuje se s obzirom na dob u kojoj se pojavio hipotireoidizam. U novorođenčadi se stanje teško prepoznaje, a najviše utječe na zastoje mentalnog razvoja. U odraslih najčešće se javlja u žena srednje dobi i uzrokuje niz promjena u organizmu kao što su umor, smanjen apetit, osjetljivost na hladnoću, zaboravljivost i depresija. Kod stanja hipotireoidizma u krvi se najčešće nalazi povišen TSH, a smanjena je koncentracija hormona T3 i T4 (Damjanov i sur., 2011).

1.3.3 Novotvorine ili tumori štitne žlijezde

Tumori štitnjače s obzirom na biološko ponašanje mogu biti benigni i maligni, očituju se kao čvorići ili povećanje štitnjače. Najčešće nastaju iz folikularnog epitela pa su klasificirani u adenome i karcinome, karcinomi mogu nastati i iz parafolikularnih stanica štitnjače, dok su sarkomi i limfomi rijetki (Damjanov i sur., 2011).

1.4 Maligni tumori štitne žlijezde

Tumori štitne žlijezde najčešće su maligne bolesti endokrinog sustava, u žena se javljaju 2 do 4 puta češće nego u muškaraca (DeLellis i sur., 2004). Najčešći karcinomi štitnjače su papilarni karcinom 70-80%, folikularni karcinom 15%, medularni karcinom 5% te anaplastični karcinom 2%. Papilarni i folikularni karcinomi u žena se javljaju tri puta češće, dok medularni i anaplastični imaju podjednaku distribuciju među spolovima. Najbolje preživljavanje pokazuju pacijenti s papilarnim karcinomom štitnjače, dok je anaplastični karcinom štitnjače neizlječiv te gotovo u svim slučajevima uzrokuje smrt unutar dvije godine (Damjanov i sur., 2011).

1.5 Etiologija karcinoma štitne žlijezde

Okolišni, hormonalni i genetički faktori interakcijama ili pojedinačno dovode do nastanka karcinoma štitnjače. Okolišni faktori dijele se na genotoksične i negenotoksične. U genotoksične okolišne faktore ubraja se radioaktivni jod i vanjsko zračenje, koji uzrokuju oštećenja u molekuli DNA, dok se u negenotoksične ubraja nedostatak joda u prehrani (DeLellis i sur., 2004).

1.5.1 Okolišni faktori

Novim istraživanjima pokazano je da nedostatak joda uzrokuje tumorigenezu štitnjače. Povećana učestalost folikularnih i anaplastičnih karcinoma uočena je u područjima s manjkom joda u zemlji i vodi, dok je u područjima s dovoljnom količinom joda uočena učestalija pojava papilarnog karcinoma štitnjače (Vaish i sur., 2004).

Vanjsko zračenje organizma ili unutarnje zračenje radioaktivnog joda najčešće uzrokuje papilarni karcinom štitnjače, a rjeđe dolazi do pojave folikularnog adenoma i drugih karcinoma štitnjače. Smatra se da je zračenje više povezano s razvitkom papilarnog karcinoma štitnjače zbog toga što uzrokuje dvolančani lom molekule DNA, čime nastaju strukturne genske promjene koje često pokazuju papilarni karcinomi štitnjače (rearanžmani protoonkogeni *RET* i *TRK*). Štitnjača je najosjetljivija na zračenje u dječjoj dobi jer tada ima najizraženiji rast i koristi više joda nego štitnjača odraslih osoba (DeLellis i sur., 2004).

1.5.2 Hormonalni faktori

Dokazano je da spolni hormoni imaju ulogu kod pojave karcinoma dojke i prostate. Učinci spolnih hormona se očituju putem nuklearnih receptora specifičnih za spolne hormone. Nakon što se signalna molekula (spolni hormon) veže za receptor dolazi do promjena u ekspresiji gena tumorske stanice. Kako su karcinomi štitnjače zastupljeniji u žena, znanstvenici su proučavali hormon estrogen kao jedan od mogućih uzroka karcinoma štitnjače u žena (Rahbari i sur., 2010). Pokazano je da su estrogenski receptori α i β izraženi u stanicama papilarnog karcinoma štitnjače (Lee i sur., 2005, navedeno u Rahbari i sur., 2010). Inoue i suradnici (1993) pokazali su da stimulacija estrogenom povećava izraženost α -receptora u

tumorskoj stanici kod papilarnog karcinoma štitnjače, što dovodi do povećane proliferacije stanica, do takvog procesa ne dolazi kod stimulacije stanica muškim spolnim hormonima (Inoue i sur., 1993, navedeno u Rahbari i sur., 2010). Kod stimulacije estrogenom stanica anaplastičnog i folikularnog karcinoma štitnjače ne dolazi do promjene brojnosti estrogenskih receptora u tako velikoj mjeri kao što je slučaj kod papilarnog karcinoma štitnjače. U staničnoj kulturi papilarnog karcinoma štitnjače dodavanjem estrogena potaknut je rast stanica, dok se kod stanične kulture anaplastičnog karcinoma štitnjače estrogenom rast inhibirao (Rajoria i sur., 2010, navedeno u Rahbari i sur., 2010).

Slični molekularni procesi zapaženi su tijekom trudnoće. Korionski gonadotropin koji izlučuje placenta u trudnoći pokazuje strukturnu homologiju s tirootropinom (TSH). Pokazano je da korionski gonadotropin dovodi do brzog rasta benignih i malignih tumora štitnjače (Yoshimura i sur., 1995 i Kundsens i sur., 2002, navedeno u Rahbari i sur., 2010). Vannuchi i suradnici (2010) istraživanjem su pokazali da su žene kojima je u trudnoći nađen tumor štitnjače imale veću šansu povratka bolesti i u 87,5% slučajeva tumor je bio pozitivan na estrogenski α -receptor (Vannuchi i sur., 2010, navedeno u Rahbari i sur., 2010).

1.5.3 Genetički faktori

U stanicama štitnjače kao i u svim drugim stanicama dolazi do strukturnih promjena kromosoma. Posljedice takvih promjena mogu biti utišani tumor supresor geni ili aktivirani onkogeni, čime dolazi do karcinogeneze. Neki od najčešćih faktora koji su uključeni u patogenezu karcinoma štitnjače su strukturne promjene kromosoma koje uključuju *RET* onkogen, točkaste mutacije gena *BRAF*, točkaste mutacije gena *RAS* i inaktivacija tumor supresorskog gena *p53* (Patel i Singh, 2006).

Rearanžirani protoonkogeni *RET* specifični su za papilarne karcinome štitnjače, javljaju se sporadično ili su uzrokovani zračenjem. Onkogen *RET* nalazi se na dugom kraku kromosoma 10. U karcinomu štitne žlijezde najčešće se javljaju tri tipa rearanžiranih, *RET/PTC1* i *RET/PTC3* nastaju paracentričnom inverzijom, dok *RET/PTC2* nastaje interkromosomskom translokacijom (Gandhi i sur., 2010).

Postoje tri gena *RAS*, *H-RAS*, *K-RAS* i *N-RAS* koji sadrže uputu za sintezu proteina RAS. Proteini RAS imaju ulogu u provođenju signala unutar stanice od membranskih receptora do mitogenom aktiviranih proteinskih kinaza. Proteini RAS postoje u dva oblika, aktivirani oblik

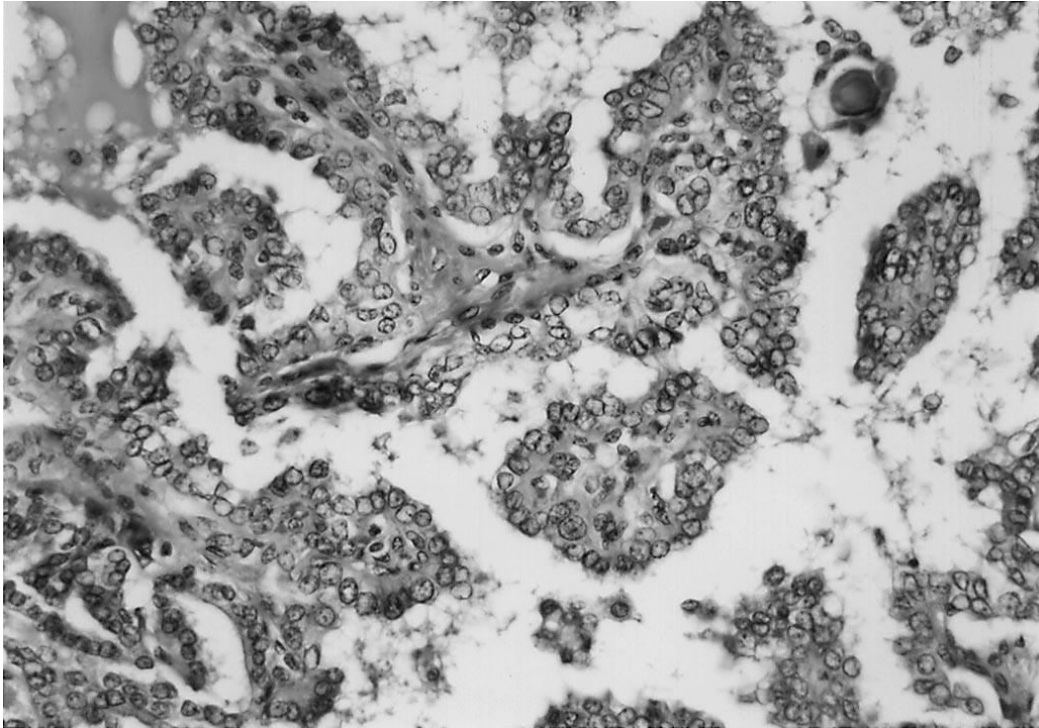
ima guanozin trifosfataznu aktivnost (GTPase), dok je neaktivni oblik vezan za guanozin difosfat. Točkasta mutacija gena *RAS* dovodi do takvih promjena da je protein stalno u aktiviranom obliku, čime dolazi do stalne aktivacije nizvodnih signalnih molekula i posljedično do genomske nestabilnosti, drugih mutacija i maligne transformacije stanica (Patel i Singh, 2006).

Gen *p53* kodira protein p53, koji je prema funkciji transkripcijski faktor te ima središnju ulogu u regulaciji staničnog ciklusa, popravku DNA i apoptozi stanice. Točkasta mutacija gena *p53* u oba alela dovodi do nefunkcionalnosti proteina te se posljedično nakupljaju dodatne mutacije, dolazi do destabilizacije genoma i propagacije malignih klonova. Najčešće je gensko oštećenje kod karcinoma ljudi i ne javlja se u početku procesa karcinogeneze, nego kasnije (Patel i Singh, 2006).

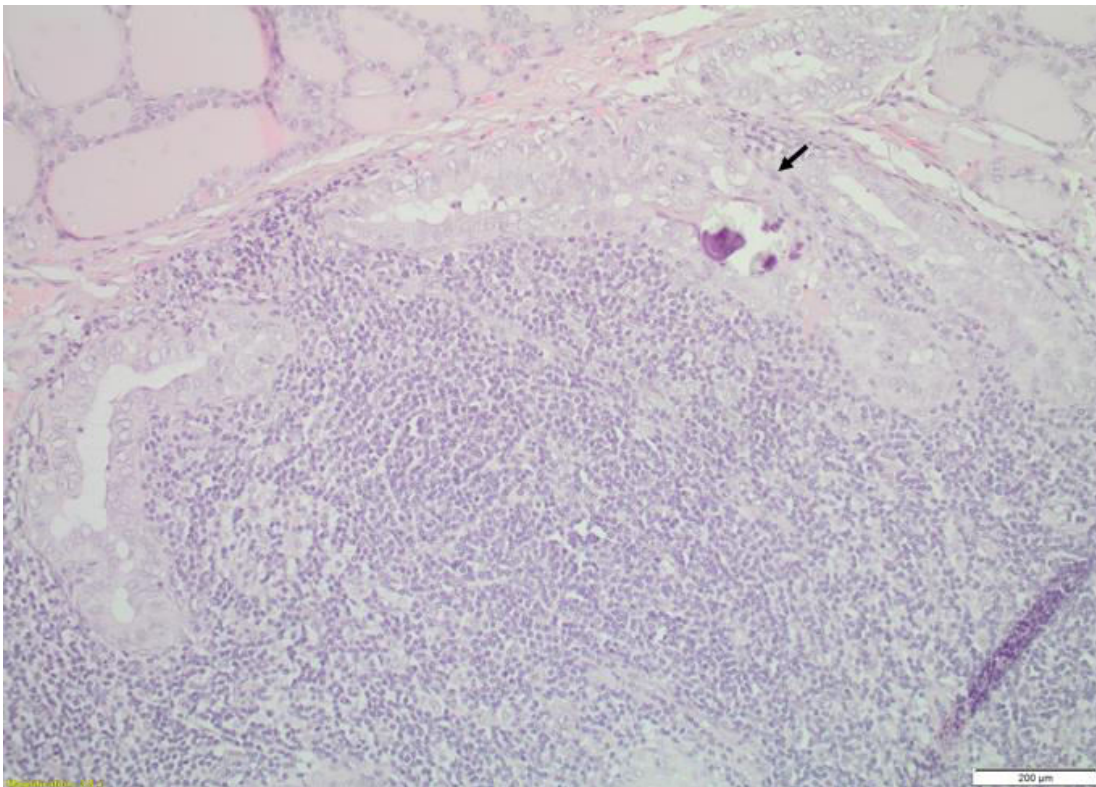
1.6 Papilarni karcinom štitnjače (PTC)

Papilarni karcinom je najčešći karcinom štitne žlijezde, učestalost mu iznosi 70-80%, javlja se tri puta češće u žena nego u muškaraca (Damjanov i sur., 2011). PTC je definiran kao maligni epitelni tumor koji nastaje iz folikularnog epitela štitnjače. Papilarni karcinomi štitnjače građeni su od resica ili papila koje imaju centralnu fibrovaskularnu stromu. Papile su obložene jednim ili višerednim kubičnim do cilindričnim atipičnim epitelom (Damjanov i sur., 2011). Epitel papila ima poremećeni polaritet, citoplazma epitela je blijeda ili eozinofilna. Uz tumorske stanice mogu se naći psamomska tjelešca koja su okrugla i nastala su procesom kalcifikacije (Slika 2) (DeLellis i sur., 2004). Psamomska tjelešca nastaju iz intralimfatičkih nekrotičkih stanica tumora (Hirokawa i sur., 2016). Jezgre tumorskih stanica su velike, ovalne, imaju izgled poput brušenog stakla (eng. „*ground glass*“) zbog kromatina koji je smješten marginalno i preklapaju se poput kovanih novčića (eng. „*overlapping*“) (Slika 1) (Fletcher, 2007).

Biološko ponašanje PTC-a jako varira. Poznati su PTC-ovi koji su manji od 1 cm, pronađeni tijekom autopsije, ne pokazuju znakove invazije i koji su vrlo česti (papilarni mikrokarcinomi), dok postoje PTC-ovi koji brzo rastu, lokalno se šire najčešće u limfne čvorove vrata, koji su rezistentni na terapiju radioaktivnim jodom i koji ponekad metastaziraju i dovode do smrti (Wartofsky i Van Nostrand, 2016).



Slika 1. Papile papilarnog mikrokarcinoma štitnjače obložene stanicama čije jezgre se preklapaju i jezgre stanica gdje je kromatin smješten marignalno, x300
(Preuzeto na temelju Rassael i sur., 1998)

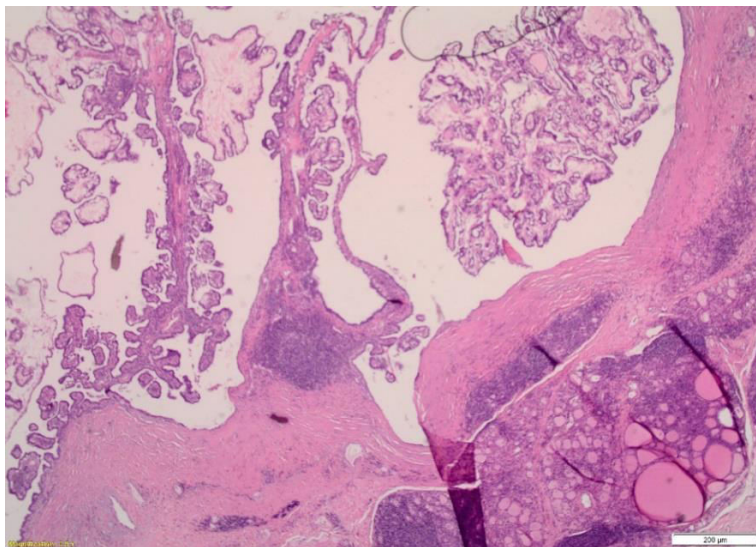


Slika 2. Papilarni mikrokarcinom štitnjače, strelica obilježava psamomsko tjelešće. Prerez papilarnog mikrokarcinoma štitnjače obojen s hemalun eozinom, x3,5

1.7 Papilarni mikrokarcinom štitnjače

Papilarni mikrokarcinom štitnjače (PTMC) definiran je kao tumor manji od 1 cm, najčešće ima zvjezdolik oblik, građen je od resica koje su obložene atipičnim tireocitima te se mikroskopski ne razlikuje od papilarnog karcinoma (Slika 3), (Rosai, 2010). Prema Hughes i sur. (2011), PTMC predstavlja najzastupljeniji podtip papilarnog karcinoma štitnjače u bolesnika starijih od 45 godina (Hughes i sur., 2011, navedeno u Nechifor-Boilă i sur., 2016). Poboljšane metode detekcije i široka upotreba ultrazvuka kod pregleda štitnjače vjerojatno su doprinijeli rastućem broju novih slučajeva s PTMC-om (Udelsman i Zhang 2014, navedeno u Nechifor-Boilă i sur., 2016). Usprkos sve većoj učestalosti, mortalitet povezan s PTMC-om je ostao nizak i prema Pacini (2013), iznosi 0,5% (Pacini 2013, navedeno u Nechifor-Boilă i sur., 2016).

Većina slučajeva s PTMC-om ima dobru prognozu te rijetko metastaziraju u limfne čvorove vrata i stvaraju udaljene metastaze, neki ipak pokazuju multicentričnost, neki intraglandularno diseminiraju, a neki i metastaziraju u regionalne limfne čvorove vrata (Fletcher 2007, Rassael i sur., 1998). Još uvijek nisu dobro definirane karakteristike koje bi ukazivale na agresivno ponašanje inače indolentnog karcinoma, kao lošiji prognostički faktori pokazali su se starost veća od 45 godina, karcinom veći od 5 mm, metastaze u limfnim čvorovima, ekstratiroidalno širenje karcinoma te karcinom kod muškaraca. Nova istraživanja pokušavaju pronaći vezu između molekularnih karakteristika PTMC-a i njegova agresivnijeg ponašanja (Castro i Rodrigues, 2016).



Slika 3. Papilarni mikrokarcinom štitnjače u Hashimoto tireoiditisu. Prerez papilarnog mikrokarcinoma štitnjače obojen s hemalun eozinom, x3,5

1.7.1 PTMC i Ki-67 proliferacijski indeks

Protein Ki-67 često se koristi u patologiji kao proliferacijski biljeg. Pokazana je povezanost između izraženosti proteina Ki-67 i diferenciranosti tumora. Ki-67 nalazi se u jezgri stanice tijekom faza G1, S, G2 i M staničnog ciklusa, a odsutan je tijekom faze G0. Koncentracija proteina Ki-67 regulirana je ravnotežom između sinteze i razgradnje, a u normalnom tkivu štitnjače Ki-67 je pozitivan u manje od 5% jezgara (Li i sur., 2015). Pomoću Ki-67 može se odrediti histološki gradus PTMC-a. Izraženost proteina Ki-67 u 5-10% jezgara označava dobro diferenciran PTMC (gradus 1), 10-30% pozitivnih jezgara označuju slabo diferenciran PTMC (gradus 2 i 3), a ako je Ki-67 pozitivan u >30% jezgara tada je riječ i o nediferenciranom PTMC-u (gradus 4) (Lin i Prichard, 2015). Prema Hirokawa i sur. (2016) Ki-67 proliferacijski indeks nije povezan s metastazama u limfnim čvorovima, već samo s povećanjem tumora.

1.7.2 PTMC i metastaze

Prema Buffet i sur. (2012) i Mehanna i sur. (2014) relaps ili povratak bolesti događa se u 4-7% slučajeva s PTMC, 40% tih slučajeva pokazuje metastaze u limfnim čvorovima vrata (Buffet i sur., (2012), Mehanna i sur., (2014) navedeno u Jeon i sur., 2016).

Nedavno istraživanje koje su proveli Jeon i sur. (2016) u kojem je bilo uključeno 8808 slučajeva s PTMC-om pokazalo je da su se udaljene metastaze pojavile u 12 slučajeva (0,1%). Svi pacijenti imali su udaljene metastaze u plućima, a 5 pacijenata imalo je i metastaze u kostima, te su 2 pacijenta imala metastaze i u mozgu. Od ovih 12 bolesnika svi su imali primarni tumor >5 mm i metastaze u limfnim čvorovima vrata tijekom postavljanja početne dijagnoze. Zbog progresije metastaza umrlo je 4 od 12 bolesnika, dok je kod 3 bolesnika nakon dodatne terapije nastupila remisija bolesti. U ovom istraživanju naglasak je stavljen na prisutnost metastaza u limfnim čvorovima kao izvoru udaljenih metastaza, što podupire koncept metastatske kaskade, gdje se tumor prvo širi do limfnih čvorova i dalje do parenhimnih organa na način da tijekom višestrukih mitozu nastanu nove mutacije koje omogućuju metastaziranje tumorskih stanica. (Jeon i sur., 2016).

1.7.3 PTMC i intraglandularna diseminacija

Intraglandularna diseminacija označava prisutnost manjih lezija tumorskog tkiva u štitnoj žlijezdi uz primarni tumor (Iida i sur., 1969). Intraglandularna diseminacija događa se putem limfnih kanala i postoji korelacija intraglandularne diseminacije s metastaziranjem u limfne čvorove. Intraglandularna diseminacija i psamomska tjelešca češće se pojavljuju kod slučajeva koji imaju metastaze u limfnim čvorovima (Hirokawa i sur., 2016).

1.8 Mutacija gena *BRAF* u PTMC

Protein BRAF jedan je od najčešćih mutiranih proteina koji ima ulogu kinaze. Mutacija gena *BRAF* pojavljuje se kod više tipova tumora, kod melanoma, papilarnog karcinoma štitnjače, kolorektalnog karcinoma itd. Produkt gena *BRAF* je kinaza Raf B-tipa koja je serin/treonin proteinska kinaza i sudjeluje u signalnom putu mitogenom aktivirane proteinske kinaze (MAPK) i najjača je kinaza unutar članova obitelji kinaza RAF (ARAF, BRAF, CRAF). Signalni put MAPK provodi signale za rast, proliferaciju, diferencijaciju i apoptozu stanice od membrane stanice do jezgre stanice (Pakneshan i sur., 2013).

Genetičke promjene gena *BRAF* mogu biti točkaste mutacije ili kromosomski rearanžmani (Pakneshan i sur., 2013). Kod karcinoma ljudi identificirano je više od 45 različitih mutacija gena *BRAF*, no mutacija *BRAFV600E* ima učestalost oko 90% kod svih karcinoma. Kod papilarnih karcinoma štitnjače učestalost mutacije *BRAFV600E* iznosi >90%, no ta izraženost varira u različitim podtipovima papilarnog karcinoma štitnjače (Tang i Lee, 2010). U papilarnom mikrokarcinomu štitnjače učestalost mutacije *BRAFV600E* iznosi 15,8-52% (Castro i Rodrigues, 2016).

Gen *BRAF* nalazi se na kromosomu 7 (Pakneshan i sur., 2013). Kod mutacije *BRAFV600E* dolazi do zamjene timina s adeninom u egzonu 15 kod nukleotida 1799, što dovodi do zamjene valina s glutaminskom kiselinom na poziciji 600 (Tang i Lee, 2010). Takva mutacija dovodi do konstitutivne aktivacije signalnog puta MAPK, koji je inače reguliran ekstracelularnom signalizacijom. Stalna aktivacija dovodi do abnormalne proliferacije stanica, adhezije, migracije i invazije, što dovodi do karcinogeneze, isto tako dolazi do utišavanja tumor supresor gena (Castro i Rodrigues, 2016).

1.8.1 Signalni put MAPK

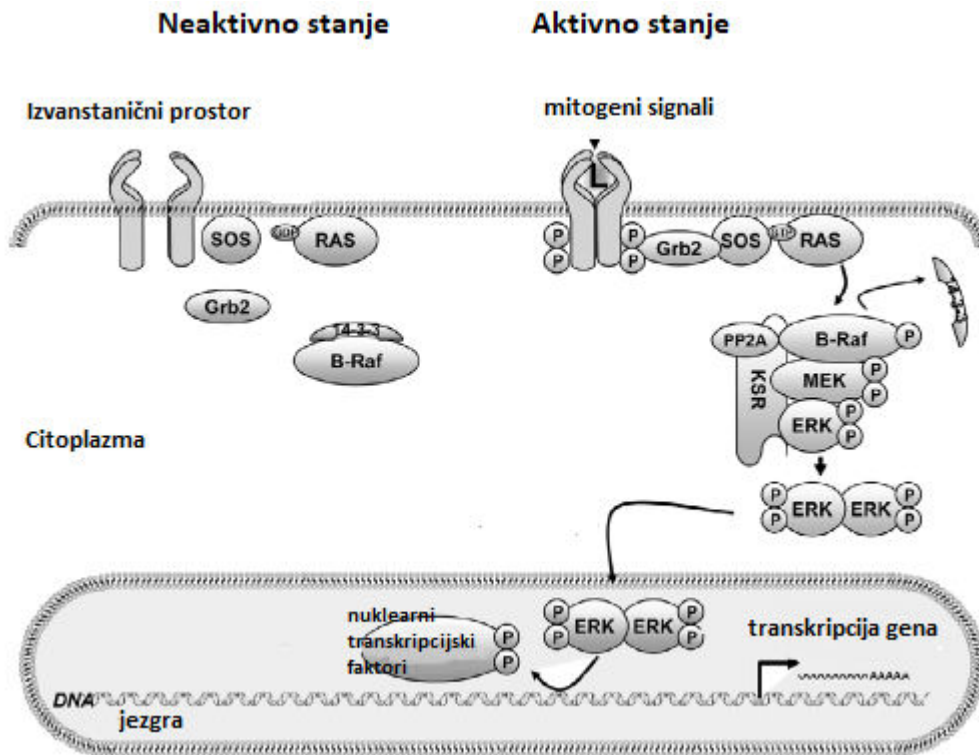
Signalni put mitogenom aktivirane proteinske kinaze (eng. „*mitogen-activated protein kinases*“, signalni put MAPK) ima ključnu ulogu prijenosa signala u svim eukariotskim stanicama. Ključne molekule tog puta su kinaze MAP ili protein kinaze aktivirane mitogenom (eng. „*mitogen-activated protein*“, MAP), koje se aktiviraju na poticaj različitih faktora rasta i drugih signalnih molekula. Kinaze MAP pripadaju porodici kinaza ERK (eng. „*extracellular signal-regulated kinases*“) koje su regulirane putem signala koji dolaze izvan stanice (Cooper i Hausmann, 2004).

Vežanjem odgovarajućeg liganda za receptorsku tirozin-kinazu koja se nalazi na membrani stanice dolazi do dimerizacije receptora i do autofosforilacije. Aktivirani receptor putem adaptorskih proteina Grb2 (eng. „*growth factor receptor bound-2*“) i faktora izmjene guanin nukleotida SOS (eng. „*son of sevenless*“) aktivira proteine RAS (eng. „*rat sarcoma virus*“). Adaptorski proteini i faktori izmjene guanin nukleotida imaju ulogu u izmjenama između neaktivnog oblika proteina RAS (vezan za GDP) i aktivnog oblika proteina RAS (vezan za GTP) (Tang i Lee, 2010).

Dimerizirani proteini 14-3-3 vezani su za kinazu RAF i stvaraju konformaciju koja ne dozvoljava vezanje aktiviranog proteina RAS za RBD (eng. „*ras binding domene*“) koja se nalazi na kinazi RAF. Aktivacija serin treoninske kinaze RAF događa se na unutrašnjoj membrani stanice gdje kinaza RAF otpušta proteine 14-3-3, na taj se način oslobađa domena za vezanje aktiviranog proteina RAS i dolazi do aktivacije kinaze RAF fosforilacijom (Tang i Lee, 2010).

Aktivirana kinaza RAF fosforilira kinazu MEK te je aktivira. Kinaza MEK (eng. „*MAP kinase/ERK kinase*“) je protein kinaza dvostruke specifičnosti koja dalje fosforilacijom aktivira članove porodice ERK tako da fosforilira treoninske i tirozinske ostatke (Cooper i Hausmann, 2004).

Kinaza ERK aktivira različite ciljne proteine i druge protein-kinaze, no jedan dio aktiviranih kinaza ERK odlazi u jezgru stanice te fosforilacijom djeluje na transkripcijske faktore koji dovode do diferencijacije, proliferacije i preživljavanja stanice (Slika 4) (Tang i Lee, 2010).



Slika 4. Signalni put mitogenom aktivirane proteinske kinaze (signalni put MAPK)

SOS – faktor izmjene guanin nukleotida; Grb2 – adaptorski protein; RAS – protein RAS; B-Raf – proteinska kinaza B-Raf; 14-3-3 – adaptorski protein; MEK - protein kinaza dvostruke specifičnosti, fosforilira treoninske i tirozinske ostatke; ERK – kinaza regulirana izvanstaničnim signalom; PP2A – proteinska fosfataza 2A; KSR – kinazni supensor RAS proteina

(Preuzeto i prilagođeno na temelju Tang i Lee, 2010)

1.9 Mikrosatelitska nestabilnost

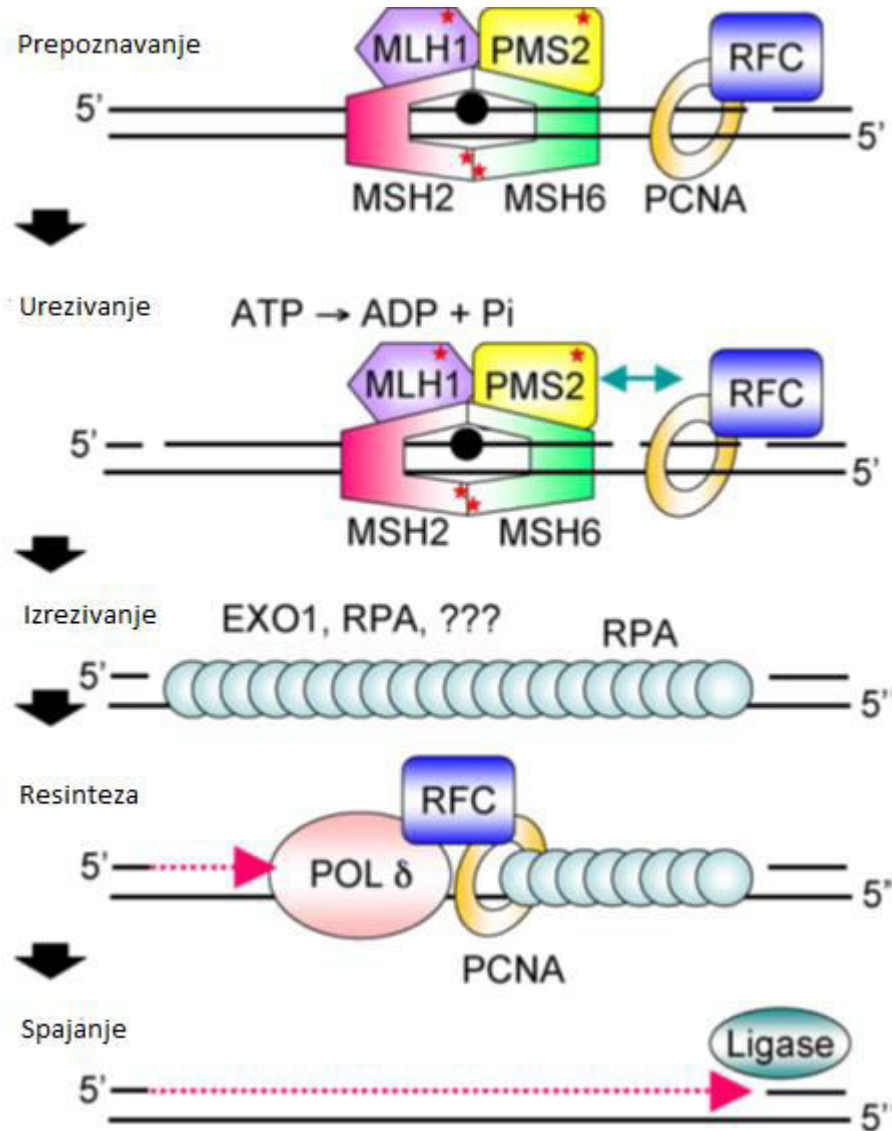
Mikrosatelitska nestabilnost (eng. „*microsatellite instability*“, MSI) je stanje genetičke hipermutabilnosti, njezino glavno obilježje čine promjene u duljini kratkih ponavljajućih sljedova DNA (mikrosateliti) (Cortes-Ciriano i sur., 2017). Podjednaka učestalost MSI kod benignih tumora štitnjače (70%) i malignih karcinoma štitnjače (65,4%) ukazuje na povezanost MSI i tumorigeneze kod ranih stadija. MSI je indikator slabe vjerodostojnosti replikacije genomske DNA i smatra se da je povezana s genetičkim nedostacima koji potiču karcinogenezu (Vaish i sur., 2004). Takve promjene najčešće nastaju kada su oštećeni proteini koji popravljaju pogrešno sparene nukleotide (eng. „*mismatch repair proteins*“, MMR proteini) (Guillotin i Martin, 2014).

1.9.1 Proteini MMR

Proteini MMR prepoznaju i sudjeluju u resintezi pogrešno sparenih baza te oštećenja DNA koja nastaju insercijom ili delecijom nukleotida („*eng, insertion/ deletion loop*“, IDL) te tako održavaju stabilnost genoma (Guillotin i Martin, 2014). Takva oštećenja najčešće nastaju zbog krivo sparenih baza, tautomeričkih promjena baza i zbog proklizavanja DNA polimeraze (Torgovnick i Schumacher, 2015).

Proteinski kompleks MutS može biti građen od proteina MSH2 i proteina MSH6 (MutS α) i proteina MSH2 i MSH3 (MutS β) (Guillotin i Martin, 2014). MutS α prepoznaje jedan par krivo spojenih baza i IDL od 1 do 2 para baza, dok MutS β prepoznaje IDL od 2 do 12 parova baza (Torgovnick i Schumacher, 2015). MutS se veže za DNA te prepoznaje krivo sparene baze, mijenja svoju konformaciju i tvori kompleks s MutL koji može biti građen od proteina MLH1 i PMS2 (MutL α), MLH1 i PMS1 (MutL β) te MLH1 i MLH3 (MutL γ). Kompleks koji se sastoji od MutS i MutL ima funkciju endonukleaze koja reže lanac DNA blizu mjesta krivo sparenih baza. Egzonukleaza 1 (Exo1) zatim izrezuje nukleotide u 5'-3' smjeru, a ako je potrebno izrezivanje u suprotnom smjeru (3'-5'), Exo1 dovodi replikacijski faktor C (RFC) do mjesta izrezivanja nukleotida. Nakon izrezivanja nukleotida, replikacijski protein A (RPA) stabilizira jednolančanu DNA i inhibira daljnje izrezivanje pomoću Exo1. Nakon toga DNA polimeraza δ resintetizira dio DNA lanca koji nedostaje uz pomoć proliferirajućega

staničnoga jezgrinog antigena (PCNA). Na kraju DNA ligaza spaja lance tako što katalizira nastanak fosfodiesterne veze (Slika 5) (Guillot i Martin, 2014).



Slika 5. Prikaz popravka pogrešno sparenih nukleotida (eng. „*mismatch repair pathway*“, MMR put)

MLH1 i PMS2 – proteini, tvore proteinski kompleks MutLα koji sudjeluje popravku pogrešno sparenih nukleotida; MSH2 i MSH6 – proteini, tvore proteinski kompleks MutSα koji sudjeluje u popravku pogrešno sparenih nukleotida; PCNA – proliferirajući stanični jezgrin antigen; RFC – replikacijski faktor C; Exo1 – egzonukleaza 1; RPA – replikacijski protein A; POL δ – DNA polimeraza δ; Ligase – DNA ligaza

(Preuzeto i prilagođeno na temelju Hsieh i Yamane, 2008)

2. CILJ ISTRAŽIVANJA

Cilj ovog istraživanja je ustanoviti postoji li povezanost proliferacijskog indeksa Ki-67, tj. histološkog gradusa, mikrosatelitske nestabilnosti i mutacije *BRAF* kod papilarnog mikrokarcinoma s progresijom tumorske bolesti, kako bi se analizom patohistoloških karakteristika mogli razlikovati pacijenti s PTMC čiji su tumori agresivniji od onih pacijenata koji imaju indolentni tijek bolesti.

3. MATERIJALI I METODE

3.1 Materijal

Istraživanje je provedeno na uzorku od 41 bolesnika s dijagnozom papilarnog mikrokarcinoma štitnjače. Imunohistokemijom analizirani su arhivirani uzorci biopsija tumora (parafinski blokovi) na prisustvo mutacije proteina BRAF te na status mikrosatelitske nestabilnosti u primarnom tumoru. Iz arhive zavoda za patologiju i citologiju KB "Sveti Duh" iz patohistoloških nalaza preuzeti su podaci o spolu, dobi, veličini tumora, lokalizaciji primarnog tumora u štitnjači, proliferacijskom indeksu Ki-67 (histološki gradus), pojavi intraglandularne diseminacije i prisutnosti metastaza.

3.2 Metode

Za detekciju mutacije proteina BRAF te određivanje statusa mikrosatelitske nestabilnosti u uzorcima tumora koristili smo imunohistokemijsku metodu. Prije imunohistokemijske analize bojenja uzorci tkiva se moraju pripremiti za bojenje.

3.2.1 Priprema tkiva za bojenje

Tumorsko tkivo fiksirano u 10% formalinu i u uklopljeno u parafin se izreže na mikrotomu na 2-3 μm debele rezove. Nakon toga izrezani rezovi se stave u vodenu kupelj (56°C) da se razvuku te se navlače na predmetna stakla, zatim se suše u termostatu 40 minuta na 60°C. Prije postupka bojenja potrebno je preparate deparafinirati u ksilolu (3x po 15 minuta), rehidrirati do vode u silaznom gradijentu etanola (100%, 95%, 70%) i isprati u destiliranoj vodi. Prije bojenja materijal se također mora obraditi postupkom demaskiranja antigena zbog toga što se prije prožimanja parafinom fiksira u formalinu. Formalin inhibira raspadanje i deformaciju stanica te štiti tkivo od štetnih utjecaja tijekom daljnje obrade tkiva, s druge strane formalin stvara intra- i intermolekularne veze između proteina i na taj način skriva antigene za reakciju s antitijelom. Stoga se na kraju materijal prije bojenja mora obraditi

postupkom demaskiranja antigena kombinacijom termičke obrade u puferima visokog pH (kuhanje u puferu pH 9,0), čime se antigeni oslobađaju za imunološku reakciju.

3.2.2 Imunohistokemijsko bojenje

Imunohistokemijska metoda koristi specifična primarna antitijela koja se vežu za antigene u fiksiranom tkivu, imunohistokemijska bojenja provedena su u automatiziranom uređaju Benchmark GX proizvođača Ventana (Roche) koji vrši deparafinizaciju tkiva, proces demaskiranja antigena (standardni predtretman 1), inhibira proteaze, inkubira antitijela te na kraju uzorke boji "hematoksilinom II" i "bluing reagensom" proizvođača Ventana (Roche).

Za detekciju vezanja primarnog protutijela koristili smo ultraView Universal DAB Detection Kit proizvođača Ventana (Roche) koji sadrži sekundarna antitijela obilježena s peroksidazom iz hrena (eng. „*horseradish peroxidase*“, HRP), a cijeli kompleks vizualizira se pomoću vodikova peroksida i diaminobenzidina (DAB), kromogena što daje smeđe obojenje na mjestu antigena koji je lokaliziran pomoću primarnog antitijela.

Za određivanje prisutnosti mutacije proteina BRAF koristili smo primarno protutijelo proizvođača Ventana (Roche) uz pozitivnu kontrolu koja je potvrđena reakcijom PCR (eng. „*polymerase chain reaction*“):

- anti-BRAF V600E (klon VE1) Mouse Monoclonal Primary Antibody.

U uređaj Benchmark GX umetnu se stakalca s uzorcima PTMC-a, dozator s antitijelom anti-BRAF V600E i dozator kompleta za detekciju ultraView. Zatim se odabire opcija deparafinizacije tkiva te predtretman 1 (kondicioniranje stanice 1, eng. „*cell conditioning 1*“) u trajanju od 64 minute. Nakon toga odabire se opcija za inhibiciju endogenih peroksidaza. Inkubacija antitijela postavlja se na 28 minuta pri temperaturi od 37 °C. Uzorci se na kraju boje 'hematoksilinom II' u trajanju od 8 minuta te 'bluing reagensom' u trajanju od 4 minute.

Status mikrosatelitske nestabilnosti identificira se pomoću panela primarnih antitijela proizvođača Ventana (Roche) koja se vežu za proteine MMR:

- MSH6 (CONFIRM anti-MSH6 (44) Mouse Monoclonal Primary Antibody)

U uređaj Benchmark GX umetnu se stakalca s uzorcima PTMC-a, dozator s antitijelom anti-MSH6 i dozator kompleta za detekciju ultraView. Zatim se odabire opcija deparafinizacije tkiva te standardni predtretman 1 (standardno kondicioniranje stanice 1, eng. „*cell conditioning 1 standard*“). Inkubacija antitijela postavlja se na 16 minuta pri temperaturi od 37 °C. Uzorci se na kraju boje kontrastnom bojom "hematoksilinom II" u trajanju od 8 minuta, te "bluing regensom" u trajanju od 4 minute.

- MSH2 (MSH2 (G219-1129) Mouse Monoclonal Antibody)

U uređaj Benchmark GX umetnu se stakalca s uzorcima PTMC-a, dozator s antitijelom anti-MSH2 i dozator kompleta za detekciju ultraView. Zatim se odabire opcija deparafinizacije tkiva te blagi predtretman 1 (blago kondicioniranje stanice 1, eng. „*cell conditioning 1 mild*“). Inkubacija antitijela postavlja se na 16 minuta pri temperaturi od 37 °C. Uzorci se na kraju boje kontrastnom bojom "hematoksilinom II" u trajanju od 8 minuta te "bluing regensom" u trajanju od 4 minute.

- MLH1 (MLH-1 (M1) Mouse Monoclonal Primary Antibody)

U uređaj Benchmark GX umetnu se stakalca s uzorcima PTMC-a, dozator s antitijelom anti-MLH1 i dozator kompleta za detekciju ultraView. Zatim se odabire opcija deparafinizacije tkiva te standardni predtretman 1 (standardno kondicioniranje stanice 1, eng. „*cell conditioning 1 standard*“). Inkubacija antitijela postavlja se na 16 minuta pri temperaturi od 37 °C. Uzorci se na kraju boje kontrastnom bojom "hematoksilinom II" u trajanju od 8 minuta, te "bluing regensom" u trajanju od 4 minute.

- PMS2 (PMS2 (EPR3947) Rabbit Monoclonal Antibody)

U uređaj Benchmark GX umetnu se stakalca s uzorcima PTMC-a, dozator s antitijelom anti-PMS2 i dozator kompleta za detekciju ultraView. Zatim se odabire opcija deparafinizacije tkiva te standardni predtretman 1 (standardno kondicioniranje stanice 1, eng. „*cell conditioning 1 standard*“). Inkubacija antitijela postavlja se na 32 minute pri temperaturi od 37 °C. Uzorci se na kraju boje kontrastnom bojom "hematoksilinom II" u trajanju od 8 minuta te "bluing regensom" u trajanju od 4 minute.

3.2.3 Prisutnost mutacije proteina BRAF

Antitijelo koje smo koristili za određivanje mutacije u proteinu BRAF proizvedeno je 'protiv' sintetičkog peptida koji predstavlja mutiranu sekvencu aminokiselina u proteinu BRAF, stoga ako postoji mutirani protein, smeđe obojenje može se vidjeti u citoplazmi tumorskih stanica. Kao pozitivnu kontrolu koristili smo nodularni melanom kod kojeg je reakcijom PCR potvrđena prisutnost mutacije *BRAF*.

3.2.4 Status mikrosatelitske nestabilnosti

Status mikrosatelitske nestabilnosti identificira se pomoću panela primarnih antitijela koja su usmjerena 'protiv' nuklearnih proteina MSH6, MSH2, MLH1 i PMS2, pa se smeđe obojenje vidi u jezgrama tumorskih stanica. Kao pozitivnu kontrolu koristili smo pozitivne jezgre tireocita i limfocita u okolnom tkivu štitnjače.

Ako su sva 4 proteina MMR u tumoru pozitivna u više od 5% tumorskih stanica tada je tumor mikrosatelitski stabilan, a ako je 1 od 4 proteina MMR u tumoru negativan, tada je tumor mikrosatelitski nestabilan. Ako obojenih jezgara u tumorskim stanicama ima manje od 5%, smatra se da je došlo do gubitka ekspresije proteina te je nalaz negativan.

3.3 Statistička obrada podataka

Za osnovnu obradu korištena je deskriptivna statistika. Odnos svih histopatoloških parametara (dob, spol, veličina tumora, lokalizacija primarnog tumora u štitnjači, Ki-67 proliferacijski indeks, histološki gradus tumora, prisutnost mutacije proteina BRAF, status proteina MMR, mikrosatelitska nestabilnost, intraglandularna diseminacija i pojava metastaza) analiziran je neparametrijskim Spearman korelacijskim testom i χ^2 -testom. Statistička analiza provedena je pomoću statističkog programa Statistika 7.0 Statsoft, Tulsa USA s razinom statističke značajnosti 5% ($P < 0,05$).

4. REZULTATI

Analiziran je 41 uzorak bolesnika s dijagnozom papilarnog mikrokarcinoma štitnjače. Imunohistokemijom se na uzorcima biopsija tumora papilarnog mikrokarcinoma štitnjače odredilo prisustvo mutacije proteina BRAF te postojanje mikrosatelitske nestabilnosti, a ostali histopatološki parametri (dob, spol, veličina tumora, lokalizacija primarnog tumora u štitnjači, Ki-67 proliferacijski indeks, histološki gradus tumora, intraglandularna diseminacija i pojava metastaza) preuzeti su iz patohistoloških nalaza arhive Zavoda za patologiju i citologiju KB "Sveti Duh". Svi podaci analizirani su deskriptivnom statistikom i neparametrijskim Spearman korelacijskim testom.

Kliničke i patohistološke karakteristike bolesnika s papilarnim mikrokarcinomom štitnjače koje smo koristili u ovom istraživanju prikazane su u tablici 1. χ^2 -test nije pokazao statističku značajnost između testiranih parametara.

Tablica 1. Kliničke i patohistološke karakteristike bolesnika s papilarnim mikrokarcinomom štitnjače

Karakteristika	Broj slučajeva N (%)
SPOL	
muški	4 (9,8%)
ženski	37 (90,2%)
DOB	
<50 godina	20 (48,8%)
≥50 godina	21 (51,2%)
REŽANJ ŠTITNJAČE	
lijevi	17 (48,6%)
desni	18 (51,4%)
VELIČINA TUMORA	
≤5 mm	14 (35%)
>5 mm	26 (65%)
Ki-67 POZITIVNOST	
<20%	20 (64,5%)
≥20%	11 (35,5%)
HISTOLOŠKI GRADUS	
1	12 (38,7%)
2	13 (41,9%)
3	6 (19,4%)
MUTACIJA BRAF	
pozitivno	15 (36,6%)
negativno	26 (63,4%)
MSH6	
pozitivno	37 (90,2%)
negativno	4 (9,8%)
MSH2	
pozitivno	37 (90,2%)
negativno	4 (9,8%)
MLH1	
pozitivno	38 (92,7%)
negativno	3 (7,3%)
PMS2	
pozitivno	33 (80,5%)
negativno	8 (19,5%)
STATUS MIKROSATELITSKE NESTABILNOSTI	
pozitivno	8 (19,5%)
negativno	33 (80,5%)
METASTAZE	
postoji	8 (27,6%)
ne postoji	21 (72,4%)
INTRAGLANDULARNA DISEMINACIJA	
postoji	12 (41,4%)
ne postoji	17 (58,6%)

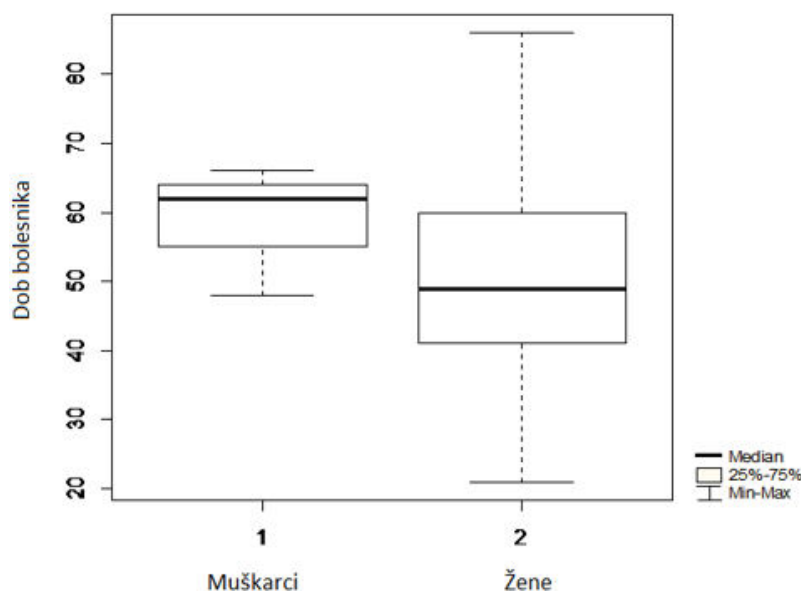
4.1 Dob i spol bolesnika

Srednja životna dob osoba oboljelih od papilarnog mikrokarcinoma štitnjače je 51,7 godina, s rasponom od 21 do 86 godina (Slika 6).

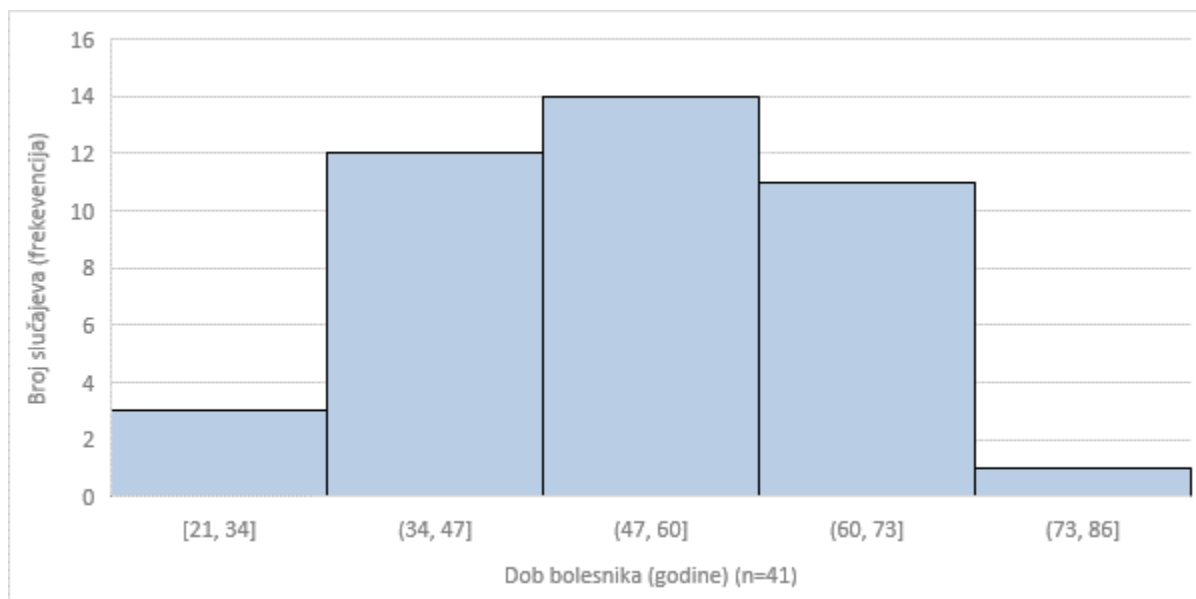
U istraživanoj skupini od 41 bolesnika većinu uzorka predstavljaju žene. Omjer između oboljelih muškaraca i žena je M:Ž=1:9. U mom uzorku žene imaju veći raspon godina u kojim obolijevaju nego muškarci te je najniža dob oboljelih žena 21 godina, a najviša dob je 86 godina, dok je kod muškaraca najniža dob 48, a najviša 66 godina (Slika 6). Najveći broj bolesnika u trenutku dijagnosticiranja bolesti ima između 47 i 60 godina (Slika 7).

Spearmanova analiza korelacije patohistoloških parametara papilarnog mikrokarcinoma štitnjače pokazala je pozitivnu tendenciju prema statističkoj značajnosti između dobi i izraženosti proteina MLH1 ($R=0,288$, $P=0,068$).

Statističkom analizom nisu pronađene značajne korelacije spola bolesnika s ostalim istraženim parametrima.



Slika 6. Dob i spol bolesnika s papilarnim mikrokarcinomom štitnjače



Slika 7. Distribucija bolesnika s papilarnim mikrokarcinomom štitnjače prema dobi

4.1 Veličina tumora i režanj u kojem se pojavljuje primarni tumor

U ovom uzorku bolesnika s papilarnim mikrokarcinomom štitnjače veličina tumora varira od 2 do 10 mm. Srednja veličina tumora bolesnika je 7,15 mm. Najveći broj bolesnika (37,5%) u uzorku imao je tumor veličine 10 mm (Slika 8). Veličina tumora ima veći raspon (2-10 mm) kod bolesnika mlađih od 50 godina (Slika 9).

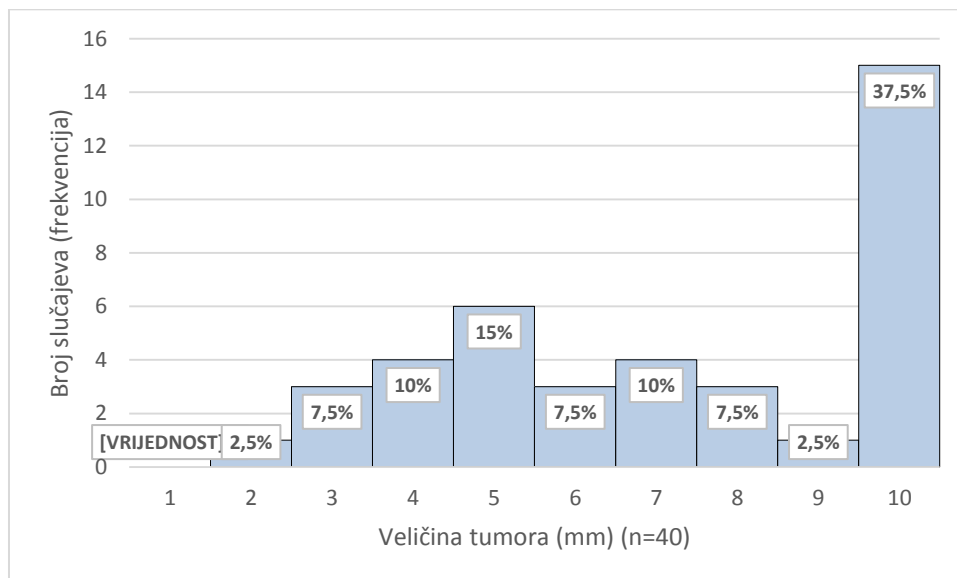
Unutar skupine bolesnika koji imaju tumor veličine do 5 mm, metastaze se pojavljuju u 2 od 14 slučajeva (14,3%), dok se kod skupine bolesnika koja imaju tumor veći od 5 mm pojavljuju u 6 od 26 slučajeva (23,1%) (Slika 10).

Statističkom analizom nisu pronađene značajne korelacije veličine tumora bolesnika s ostalim istraženim parametrima.

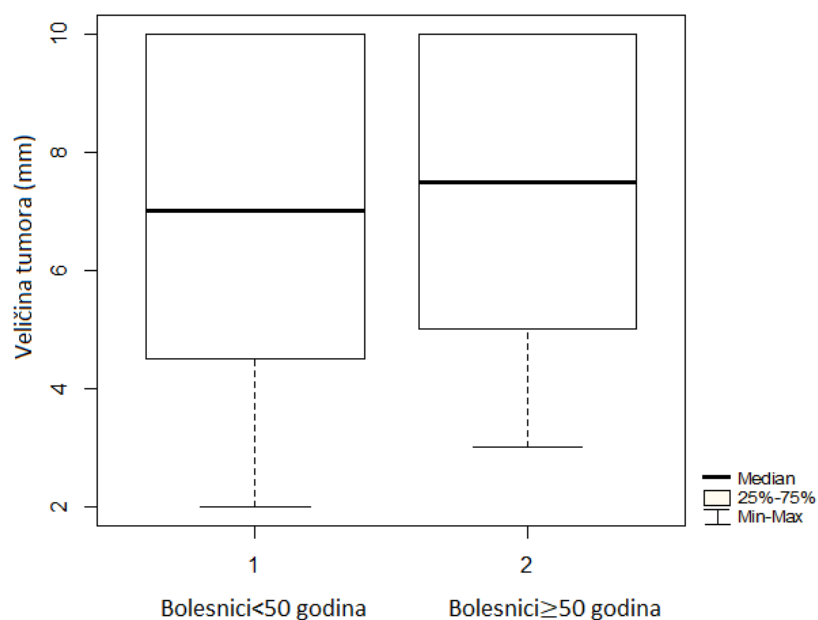
U ovom uzorku 18 bolesnika imalo je primarni tumor u desnom reznju, a 17 bolesnika u lijevom reznju štitne žlijezde. Spearmanova analiza korelacije patohistoloških parametara papilarnog mikrokarcinoma štitnjače pokazala je povezanost između lijevog reznja i histološkog gradusa papilarnog mikrokarcinoma štitnjače ($R=0,431$, $P=0,032$).

Proteini MMR, MSH6 ($R=0,298$, $P=0,083$), MSH 2 ($R=0,298$, $P=0,083$), MLH1 ($R=0,298$, $P=0,083$) pokazali su tendenciju prema statističkoj pozitivnoj značajnosti s tumorom u

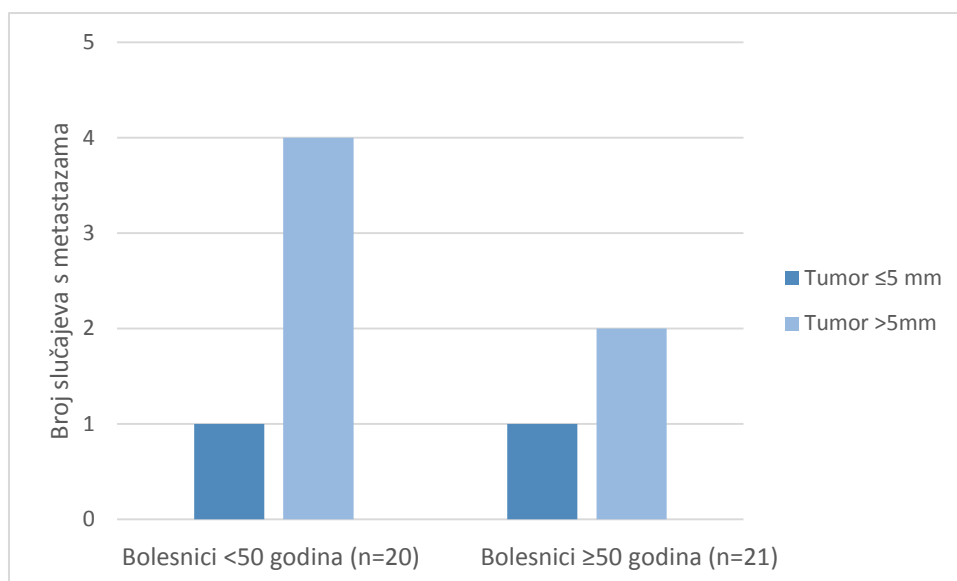
lijevom režnju štitnjače, dok je i izraženost proteina PMS2 statistički značajno korelirala s pojavom u lijevom režnju štitnjače ($R=0,442$, $P=0,008$).



Slika 8. Distribucija veličine tumora u bolesnika s papilarnim mikrokarcinomom štitnjače



Slika 9. Veličina tumora kod skupine bolesnika s papilarnim mikrokarcinomom štitnjače koji imaju <50 godina i kod skupine bolesnika s papilarnim mikrokarcinomom štitnjače koji imaju ≥50 godina



Slika 10. Broj slučajeva papilarnog mikrokarcinoma štitnjače s metastazama u odnosu na veličinu tumora i dob bolesnika

4.2 Ki-67 i histološki gradus tumora

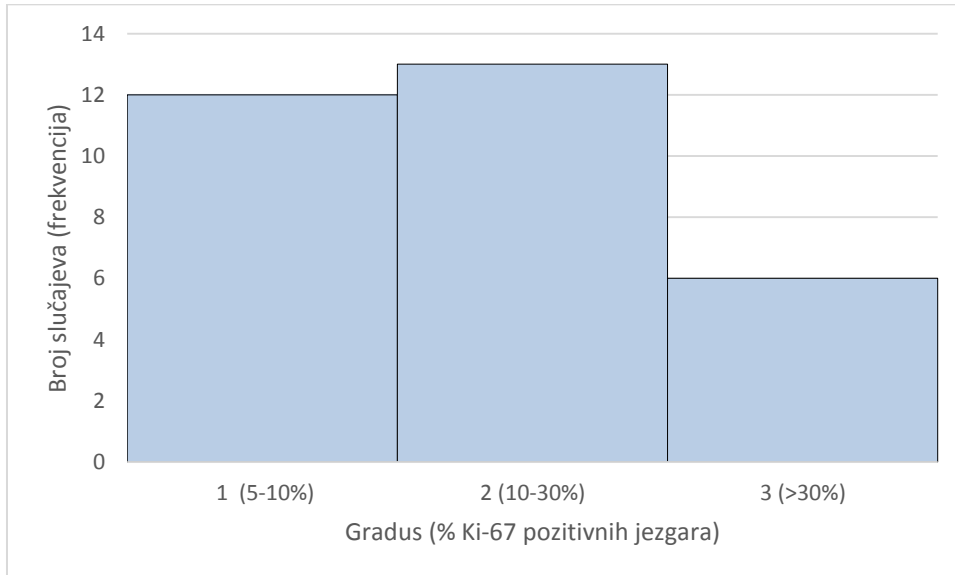
Najviše bolesnika u uzorku ima postotak Ki-67 pozitivnih jezgara između vrijednosti 10% i 30%. Zavisno o tome, najveći broj bolesnika ima papilarni mikrokarcinom gradusa 2 (41,9%) (Tablica 1, Slika 11).

Spearmanovom analizom pokazana je tendencija prema statističkoj značajnosti između proliferacijskog indeksa Ki-67 i normalnog proteina PMS2 ($R=0,325$, $P=0,074$), kod većih vrijednosti indeksa Ki-67 u više slučajeva je protein PMS2 bio pozitivan.

Isto tako pokazana je tendencija prema statističkoj značajnosti između proliferacijskog indeksa Ki-67 i mikrosatelitske nestabilnosti ($R= -0,325$, $P= 0,074$), kod nižih vrijednosti indeksa Ki-67 bilo je više slučajeva kod kojih su tumori pokazivali mikrosatelitsku nestabilnost.

Spearmanovom analizom tendencija prema statističkoj značajnosti pokazala se između histološkog gradusa i proteina MSH2 ($R= 0,332$, $P= 0,084$), kod većeg gradusa bilo je više slučajeva kod kojih je protein MSH2 bio pozitivan. Isto tako tendencija prema statističkoj

značajnosti pokazala se između gradusa i proteina MLH1 ($R= 0,332$, $P= 0,084$), kod većeg gradusa bilo je više slučajeva kod kojih je protein MLH1 bio pozitivan.



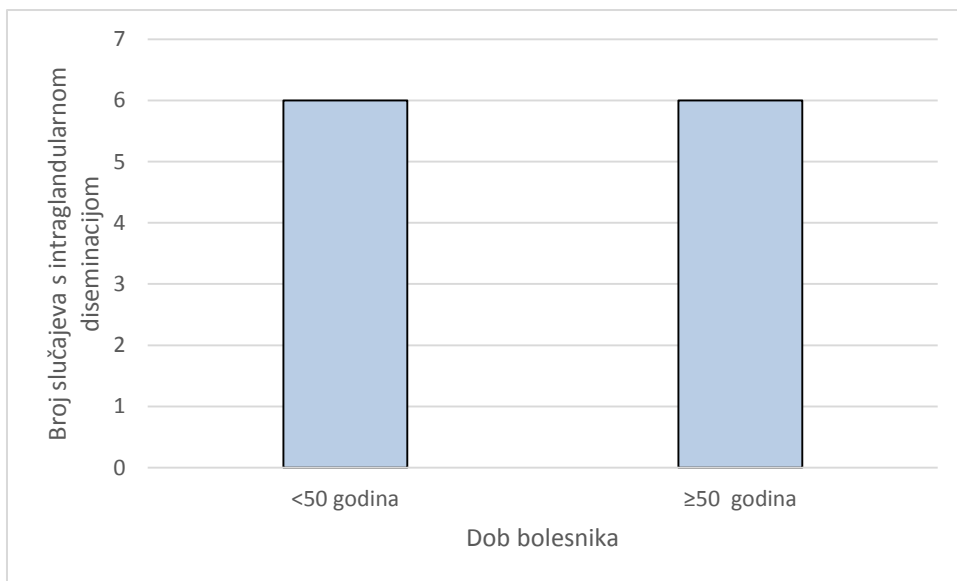
Slika 11. Histološki gradus tumora u bolesnika s papilarnim mikrokarcinomom štitnjače

4.3 Intraglandularna diseminacija i metastaze

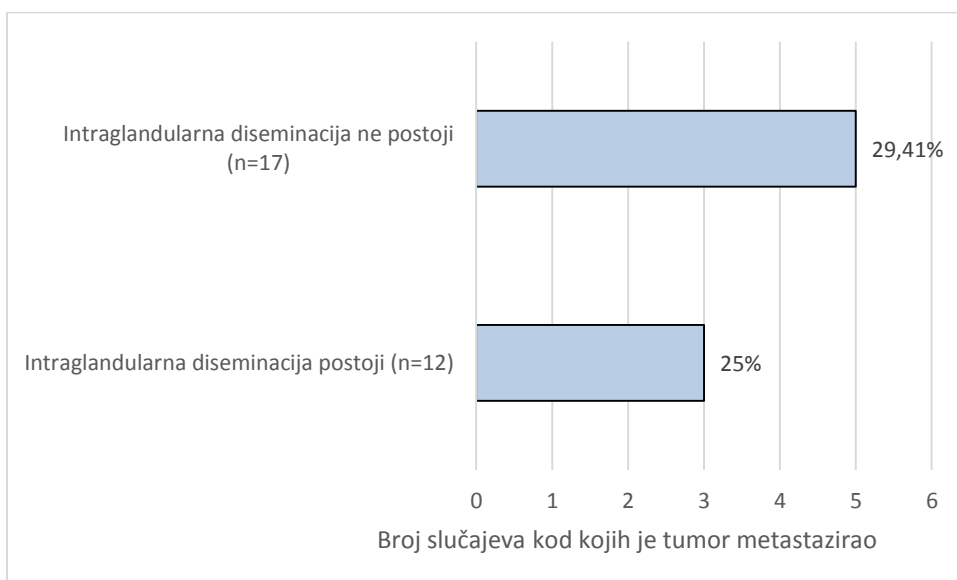
Intraglandularna diseminacija javila se u 41,4% slučajeva (Tablica 1). Sekundarni tumor u mom uzorku pojavio se istom učestalošću u skupini koja je mlađa od 50 godina i kod skupine koja ima 50 ili više godina (Slika 12). U skupini bolesnika bez intraglandularne diseminacije 5 bolesnika ima prisutne metastaze u limfnim čvorovima vrata (29,41%). U skupini bolesnika kod kojih postoji intraglandularna diseminacija, 3 bolesnika imaju prisutne metastaze u limfnim čvorovima vrata (25%) (Slika 13).

U uzorku je 27,6% slučajeva kod kojih je tumor metastazirao (Tablica 1). Kada se uspoređuju skupine bolesnika čiji je tumor bio ≤ 5 mm i skupina bolesnika čiji je tumor bio >5 mm i prisutnost metastaza, može se vidjeti da su metastaze učestalije (75%) kod bolesnika čiji je tumor bio >5 mm (Slika 14).

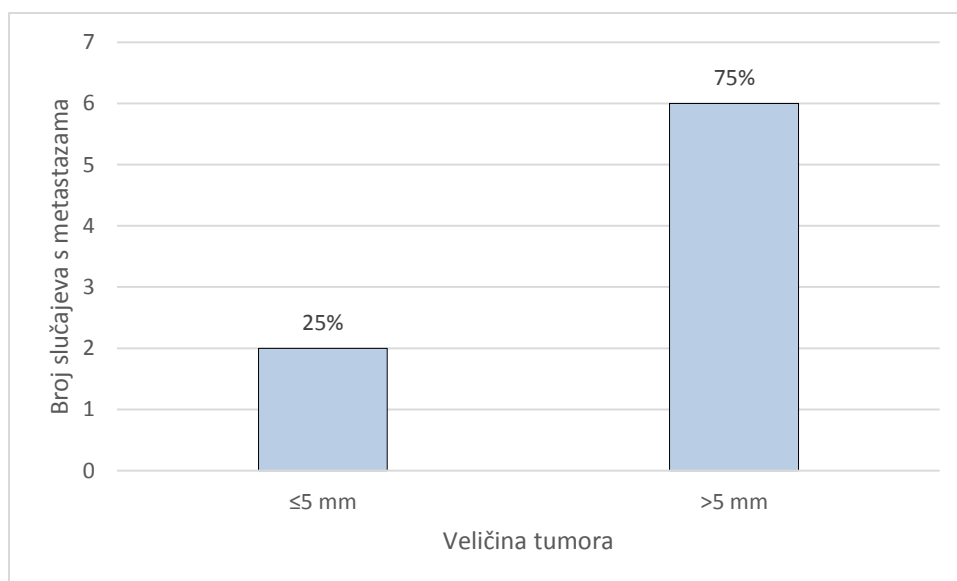
Spearmanovom analizom nisu pronađene značajne korelacije između intraglandularne diseminacije i prisutnosti metastaza kod bolesnika s ostalim patohistološkim parametrima.



Slika 12. Dob i broj bolesnika s papilarnim mikrokarcinomom štitnjače kod kojih se pojavila intraglandularna diseminacija



Slika 13. Intraglandularna diseminacija i metastaze kod bolesnika s papilarnim mikrokarcinomom štitnjače



Slika 14. Veličina tumora i broj slučajeva s metastazama kod bolesnika s papilarnim mikrokarcinomom štitnjače

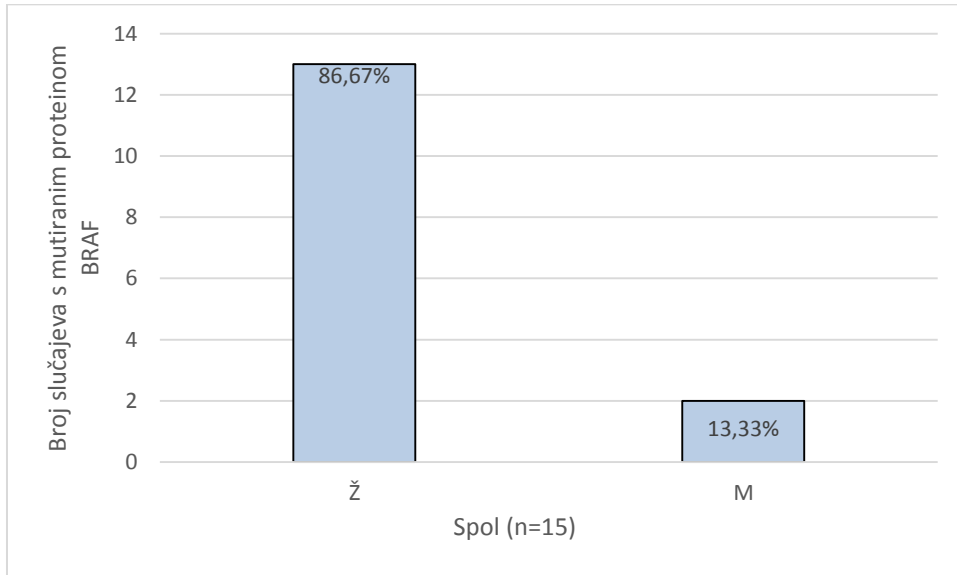
4.4 Mutacija *BRAF*

U ovom uzorku bilo je 15 (36,6%) slučajeva kod kojih se imunohistokemijom dokazalo postojanje mutacije proteina BRAF (Tablica 1). Od 15 bolesnika kod kojih se ustanovilo postojanje mutacije proteina BRAF 86,67% bile su žene, dok je mutacija proteina BRAF dokazana u tumoru kod 13,33% muškaraca (Slika 15).

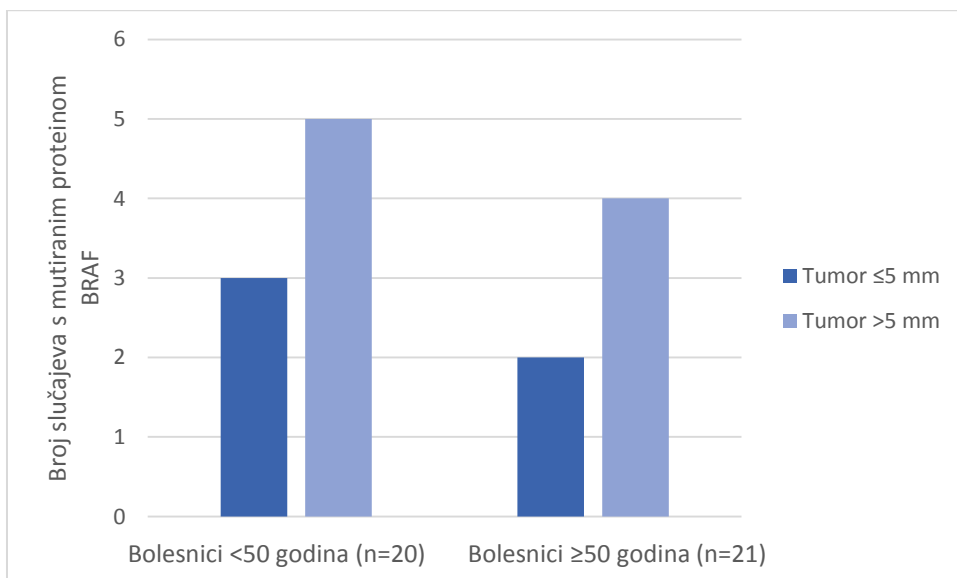
U grupi bolesnika koji su mlađi od 50 godina (n=20) imunohistokemija je pokazala postojanje mutacije proteina BRAF u 8 slučajeva (40%), od tih bolesnika u 3 slučaja (37,5%) tumor je bio manji ili jednak 5 mm, dok je u 5 slučajeva (62,5%) tumor bio veći od 5 mm. U grupi bolesnika koji su imali 50 ili više godina (n=21) postojanje mutacije proteina BRAF detektirano je u 7 slučajeva (33,3%), od tih bolesnika u 2 slučaja (33,3%) tumor je bio manji ili jednak 5 mm, dok je u 4 slučaja (66,6%) tumor bio veći od 5 mm (Slika 16), a u jednom slučaju nismo imali podatke o veličini tumora.

Najviše mutacija proteina BRAF detektirano je u bolesnika čiji je tumor bio gradusa 2 (54,55%), a najmanje mutacija proteina BRAF detektirano je u bolesnika čiji je tumor bio gradusa 3 (9,09%) (Slika 17).

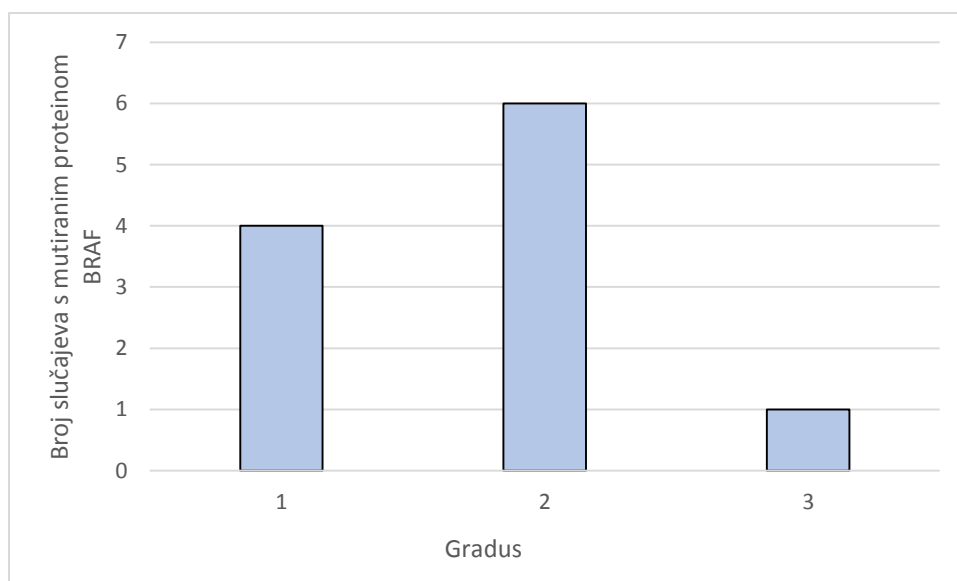
Spearmanovom analizom nisu pronađene značajne statističke korelacije između mutacije proteina BRAF i ostalih patohistoloških parametara.



Slika 15. Spol i broj bolesnika s papilarnim mikrokarcinomom štitnjače u kojih se ustanovilo postojanje mutacije proteina BRAF



Slika 16. Dob i veličina tumora kod bolesnika s papilarnim mikrokarcinomom štitnjače u kojih se ustanovilo postojanje mutacije proteina BRAF



Slika 17. Histološki gradus tumora i broj slučajeva u kojih se ustanovilo postojanje mutacije proteina BRAF kod bolesnika s papilarnim mikrokarcinomom štitnjače

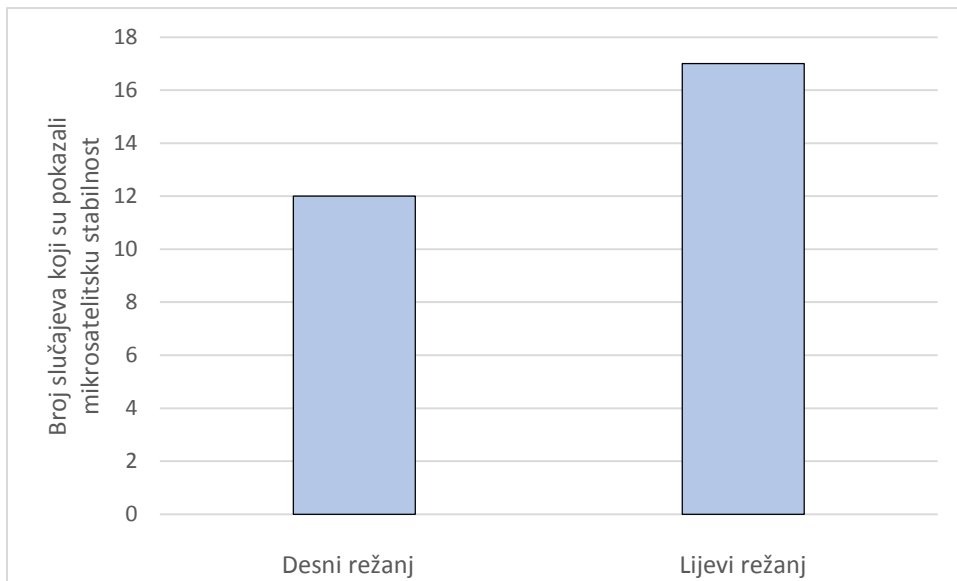
4.5 Mikrosatelitska nestabilnost

Mikrosatelitska nestabilnost (MSI) je pokazana u 8 od 41 slučaja (19,5%) te se u mom uzorku pojavila samo u žena. 6/8 tumora u kojima je detektirana MSI bilo je u desnom režnju štitnjače, dok za ostala dva tumora nismo imali podatke o mjestu gdje se tumor primarno pojavio.

U bolesnika mlađih od 50 godina kod kojih se imunohistokemijom utvrdila MSI srednja vrijednost veličine tumora bila je 6,2 mm, dok je u bolesnika koji su imali 50 ili više godina srednja vrijednost veličine tumora iznosila 10 mm.

Od 8 bolesnika kod kojih je utvrđena MSI u 2 slučaja (25%) detektirana je i mutacija proteina BRAF.

Spearmanovom analizom pokazana je povezanost lijevog režnja i mikrosatelitske stabilnosti ($R = -0,442$, $P = 0,007$) (Slika 18).



Slika 18. Lokacija tumora koji su pokazali mikrosatelitsku stabilnost u bolesnika s papilarnim mikrokarcinomom štitnjače

5. RASPRAVA

Tumori štitne žlijezde najčešće su maligne bolesti endokrinog sustava (DeLellis i sur., 2004). Papilarni karcinom je najčešći karcinom štitne žlijezde, učestalost mu iznosi 70-80%, javlja se tri puta češće u žena nego u muškaraca (Damjanov i sur., 2011). Papilarni mikrokarcinom štitnjače pokazuje sve histopatološke karakteristike papilarnog karcinoma štitnjače, a glavno mu je obilježje da je manji do 1 cm (Rosai, 2010). Papilarni karcinomi štitnjače su najčešće indolentni i imaju izvrsnu prognozu bolesti, no neki ipak pokazuju multicentričnost, neki intraglandularno diseminiraju, a neki i metastaziraju u regionalne limfne čvorove vrata (Fletcher 2007, Rassael i sur., 1998) Kod najagresivnijih slučajeva PTMC-a dolazi do pojave udaljenih metastaza koje su glavni uzrok smrti kod ove bolesti. Zbog vrlo rijetkih slučajeva PTMC-a kod kojih dolazi do pojave udaljenih metastaza još uvijek nisu poznate kliničko-patološke karakteristike koje bi ukazivale na metastatski potencijal (Jeon i sur., 2016).

5.1 Dob i spol bolesnika

Učestalost papilarnog karcinoma štitnjače 3 puta je češća u žena nego u muškaraca. Učestalost pojave PTMC-a u žena raste nakon početka reproduktivne faze života, a vrhunac učestalosti pojave tumora je u dobi između 40 i 49 godina, dok se u muškaraca vrhunac učestalosti PTC-a pojavljuje u rasponu od 60 do 69 godina starosti. Muškarci češće imaju agresivniji oblik PTC-a nego žene (Rahbari i sur., 2010). U istraživanju koje su proveli Lee i sur., (2016) na uzorku od 332 bolesnika s PTMC-om omjer između oboljelih žena i muškaraca bio je 1:4. U ovom istraživanju omjer između oboljelih žena i muškaraca bio je 9:1 te žene imaju veći raspon godina kod kojih obolijevaju (21-86 godina), dok je raspon godina muškaraca bio manji (48-66 godina). Može se vidjeti da su PTC i PTMC učestaliji u žena te da se PTMC pojavljuje u žena i muškaraca u sličnom rasponu godina kao što se pojavljuje i PTC.

Protein MMR MLH1 u ovom je uzorku bio izraženiji u grupi bolesnika koji su imali 50 ili više godina nego u grupi koja je bila mlađa od 50 godina. Tijekom starenja dolazi do nakupljanja oštećenja DNA i do posljedične nestabilnosti genoma. Prema Hsieh i Yamane (2008) put MMR ima antirekombinacijsku funkciju te smatraju da gubitkom funkcije MMR dolazi do homologne rekombinacije između sestrinskih telomera kako bi došlo do

alternativnog produljenja telomera. Još uvijek nije poznato je li gubitak funkcije proteina MMR uzrokovan direktnom ulogom puta MMR kako bi se spriječilo starenje ili je gubitak funkcije proteina MMR posljedica procesa starosti (Hsieh i Yamane, 2008).

5.2 Režanj u kojem se pojavljuje primarni tumor

U literaturi nisam pronašla podatke o povezanosti papilarnog mikrokarcinoma štitnjače koji je lokaliziran u lijevom režnju i mikrosatelitske stabilnosti te povezanosti lijevog režnja s većim gradusom PTMC-a i većom izražajnošću PMS2 proteina.

5.3 Veličina tumora i metastaze

U retrospektivnoj studiji koju su proveli Friguglietti i sur. (2011) bilo je uključeno 448 slučajeva s papilarnim mikrokarcinomom štitnjače. Od 448 slučajeva u 173 slučaja veličina tumora bila je ≤ 5 mm, a u 275 slučajeva veličina tumora bila je između 6 mm i 1 cm. Metastaze u limfnim čvorovima pojavile su se u 6% slučajeva u grupi bolesnika čiji je tumor bio ≤ 5 mm i u 16% slučajeva u grupi bolesnika čiji je tumor bio > 5 mm. Metastaze se češće pojavljuju kod većih PTMC što se podudara s mojim rezultatima, iako je frekvencija pojavljivanja metastaza u mom istraživanju u slučajevima čiji je tumor bio > 5 mm bila nešto češća nego u navedenom istraživanju, to se može pripisati velikoj razlici u broju istraživanog uzorka.

U istraživanju koje su proveli Min i sur. (2008) uspoređivali su kliničko-patološke karakteristike u grupi bolesnika s papilarnim mikrokarcinomom štitnjače (n=74) koji su imali metastaze u limfnim čvorovima s grupom bolesnika (n=124) koji nisu imali metastaze u limfnim čvorovima. Statistička analiza je pokazala da su papilarni mikrokarcinomi štitnjače s metastazama u limfnim čvorovima povezani s većim tumorima (≥ 5 mm) $p < 0,001$. U ovom uzorku bilo je više bolesnika s metastazama u limfnim čvorovima čiji su tumori bili > 5 mm, nego bolesnika s metastazama čiji su tumori bili ≤ 5 mm.

5.4 Ki-67 proliferacijski indeks i MSI

U mom uzorku bilo je više bolesnika čiji je tumor pokazivao MSI koji su imali manje vrijednosti indeksa Ki-67, kod većih vrijednosti indeksa Ki-67 bilo je više slučajeva kod kojih je tumor pokazivao mikrosatelitsku stabilnost te je kod većega histološkoga gradusa bilo više slučajeva kod kojih je MLH1 pozitivan. U istraživanju koje su proveli Giaginsi i sur. (2011) lezije u štitnjači koje su pokazale viši proliferacijski indeks Ki-67 pokazale su i veću imunoreaktivnost MLH1 proteina. Kolorektalni tumori često pokazuju mikrosatelitsku nestabilnost. U istraživanju koje su proveli Takagi i sur. (2002), MSI je potvrđena u 15 od 78 kolorektalnih tumora te je Ki-67 proliferacijski indeks bio viši kod tumora koji su bili MSI pozitivni. Prema Thibodeau i sur. (1993), bolesnici s kolorektalnim tumorom koji je pokazivao MSI imali su duže preživljenje nego bolesnici s kolorektalnim tumorom bez MSI (Thibodeau i sur., 1993, navedeno u Boland i Goel, 2010). S druge strane prema Vaish i sur. (2004) tumori štitnjače koji pokazuju MSI povezani su s višim kliničkim stadijem bolesti.

Učestalost MSI u ovom uzorku bila je 19,5%, prema Vaish i sur., (2004) učestalost MSI u malignim tumorima štitnjače bila je 65,4% (17/26 slučajeva). Prema mojim rezultatima tumori s MSI bili su veći u bolesnika koji su imali ≥ 50 godina, od tumora bolesnika koji su imali <50 godina. U istraživanju koje su proveli Vaish i sur., (2004) maligni tumori štitnjače koji su pokazivali MSI bili su prisutni u 81,2% slučajeva u grupi bolesnika u kojoj su žene imale ≥ 50 godina, a muškarci ≥ 40 godina, te u 83,37% slučajeva u grupi bolesnika čiji je tumor bio ≥ 5 mm.

U mom uzorku bila su 2 bolesnika čiji je PTMC pokazivao MSI i mutaciju proteina BRAF. U istraživanju koje su proveli Santos i sur. (2013), pokazalo se da bolesnici s PTC koji imaju mutaciju *BRAF* imaju nižu izražajnost proteina MLH1 uspoređujući s bolesnicima koji nisu imali mutaciju *BRAF*.

5.5 Mutacija *BRAF*

Prema literaturi učestalost mutacije *BRAFV600E* kod papilarnih mikrokarcinoma štitnjače iznosi 15,8-52% (Castro i Rodrigues, 2016), učestalost mutacije *BRAFV600E* u mom uzorku bila je 36,6%, od toga 86,67% bile su žene. Prema istraživanju koje su proveli Lee i sur. (2016) na uzorku od 192 PTMC-a koji su imali mutaciju *BRAF*, ustanovljeno je da je omjer između muškaraca i žena bio 1:4,1, srednja vrijednost veličine PTMC-a s mutacijom *BRAF600E* bila je 6,5 mm sa standardnom devijacijom od 1,9 mm, dok je srednja vrijednost godina bolesnika s mutacijom *BRAF* bila 51,8 godina sa standardnom devijacijom od 11 godina. Veći broj bolesnika u istraženom uzorku čiji je PTMC imao mutaciju proteina *BRAF* bio je mlađi od 50 godina te je kod većeg broja slučajeva veličina tumora bila >5 mm. Najviše mutacija proteina *BRAF* u mom uzorku detektirano je u bolesnika čiji je tumor bio histološkog gradusa 2 (Ki-67 proliferacijski indeks 10-30%). Prema istraživanju koje su proveli Nakayama i sur. (2007) srednja vrijednost Ki-67 proliferacijskog indeksa bila je značajno veća u bolesnika čiji je papilarni karcinom štitnjače imao mutaciju *BRAF* nego u onih bolesnika čiji PTC nije imao mutaciju *BRAF* (1,01% vs. 0,135%, $p=0,014$).

6. ZAKLJUČAK

- Primarni tumori PTMC-a koji su imali metastaze, bili su >5 mm u odnosu na tumore bez metastaza, koji su bili ≤ 5 mm
- Više bolesnika s PTMC-om, čiji je tumor pokazivao MSI, imalo je manji Ki-67 proliferacijski indeks, odnosno niži histološki gradus tumora
- U bolesnika s PTMC-om, kod kojih se utvrdila MSI i koji su imali ≥ 50 godina, tumor je bio veći, u odnosu na bolesnike s MSI koji su imali < 50 godina
- Mutacija proteina BRAF u PTMC češće se javlja u bolesnika mlađih od 50 godina
- Više bolesnika s PTMC-om, koji su imali mutaciju proteina BRAF, imalo je veći tumor

7. LITERATURA

- Boland CR, Goel A. Microsatellite instability in colorectal cancer. *Gastroenterology*. 2010; 138(6): 2073-2087
- Castro B, Rodrigues E. Molecular biology of papillary thyroid microcarcinomas: What is new?. *Revista portuguesa de endocrinologia, diabetes e metabolismo*. 2016; 11(2): 287-295
- Chan JKC, Tumors of the thyroid and parathyroid glands. U: Fletcher CDM. (ur.) *Diagnostic histopathology of tumors*, 3. izdanje, Churchill Livingstone, London. 2007, Vol. 2, str. 997-1081
- Cooper GM, Hausman RE. Sinteza, dorada i regulacija proteina. U: Lauc G. (ur.) *Stanica, molekularni pristup*. 3. izdanje, Medicinska naklada, Zagreb. 2004, str. 565-570
- Cortes-Ciriano I, Lee S, Park WY, Kim TM, Park PJ. A molecular portrait of microsatellite instability across multiple cancers. *Nature communications*. 2017; 8: 15180
- DeLellis RA, Williams ED. Tumours of the thyroid and parathyroid. U: DeLellis RA, Lloyd RV, Heiz PU, Eng C. (ur.) *Pathology and genetics of tumours of the endocrine organs. World Health Organization classification of tumours*. IARC Press, Lyon. 2004, Vol. 8, str. 49-133
- Friguglietti CUM, Dutenhefner SE, Brandão LG, Kulcsar MAV. Classification of papillary thyroid microcarcinoma according to size and fineneedle aspiration cytology: Behavior and therapeutic implications. *Head & neck*. 2011; 33(5): 696-701
- Gandhi M, Evdokimova V, Nikiforov YE. Mechanisms of chromosomal rearrangements in solid tumors: the model of papillary thyroid carcinoma. *Molecular and cellular endocrinology*. 2010; 321(1): 36-43
- Giaginis C, Michailidi C, Stolakis V, Alexandrou P, Tsourouflis G, Klijanienko J, Delladetsima I, Theocharis, S. Expression of DNA repair proteins MSH2, MLH1 and MGMT in human benign and malignant thyroid lesions: an

- immunohistochemical study. *Medical science monitor: international medical journal of experimental and clinical research*. 2011; 17(3): BR81-90
- Guillotin D, Martin SA. Exploiting DNA mismatch repair deficiency as a therapeutic strategy. *Experimental cell research*. 2014; 329(1): 110-115
- Hirokawa M, Kudo T, Ota H, Suzuki A, Miyauchi A. Pathological characteristics of low-risk papillary thyroid microcarcinoma with progression during active surveillance. *Endocrine journal*. 2016; 63(9): 805-810
- Hsieh P, Yamane K. DNA mismatch repair: molecular mechanism, cancer, and ageing. *Mechanisms of ageing and development*. 2008; 129(7): 391-407
- Iida F, Yonekura M, Miyakawa M. Study of intraglandular dissemination of thyroid cancer. *Cancer*. 1969; 24(4): 764-771
- Jeon MJ, Kim WG, Choi YM, Kwon H, Lee YM, Sung TY, Yoon JH, Chung KW, Hong SJ, Kim TY, Shong YK, Song DE, Kim WB. Features predictive of distant metastasis in papillary thyroid microcarcinomas. *Thyroid*. 2016; 26(1): 161-168
- Junqueira CL, Carneiro J, Kelley RO, Nadbubrežne žlijezde, Langerhansovi otočići, štitna žlijezda, epitelna tjelešca i epifiza. U: Bradamante Ž, Kostović-Knežević LJ. (ur.) *Osnove histologije*, 7. izdanje, Školska knjiga, Zagreb. 1994, str. 405-424
- Lee DY, Hwang SM, An JH, Son KR, Baek SK, Kim SG, Chae YS, Jung KY. Predicting extrathyroidal extension in patients with papillary thyroid microcarcinoma according to a *BRAF* mutation. *clinical and experimental otorhinolaryngology*. 2016; 10(2): 174-180
- Li LT, Jiang G, Chen Q, Zheng JN. Ki67 is a promising molecular target in the diagnosis of cancer. *Molecular medicine reports*. 2015; 11(3): 1566-172
- Liu H, Wilkerson ML, Lin F. Thyroid, Parathyroid and Adrenal Glands. U: Lin F, Prichard J. (ur.) *Handbook of Practical Immunohistochemistry*, 2. izdanje, Springer, New York. 2015, str. 255-285
- Min HS, Choe G, Kim SW, Park YJ, Park DJ, Youn YK, Park SH, Cho BY, Park SY. S100A4 expression is associated with lymph node metastasis in papillary microcarcinoma of the thyroid. *Modern pathology*. 2008; 21(6): 748-755

- Nakayama H, Yoshida A, Nakamura Y, Hayashi H, Miyagi Y, Wada N, Rino Y, Masuda M, Imada T. Clinical significance of BRAF (V600E) mutation and Ki-67 labeling index in papillary thyroid carcinomas. *Anticancer research*. 2007; 27(5B): 3645-3650
- Nechifor-Boilă A, Zahan AE, Căpraru O, Cătană R, Fișus A, Berger N. Distinct Morphological Features Predictive for aggressiveness of papillary thyroid Microcarcinoma: a study of 72 cases and 80 tumor foci. *Acta medica marisiensis*. 2016; 62(1): 51-55
- Pakneshan S, Salajegheh A, Smith RA, Lam AKY. Clinicopathological relevance of *BRAF* mutations in human cancer. *Pathology*. 2013; 45(4): 346-356
- Patel KN, Singh B. Genetic considerations in thyroid cancer. *Cancer control*. 2006; 13(2): 111-118
- Rahbari R, Zhang L, Kebebew E. Thyroid cancer gender disparity. *Future Oncology*. 2010; 6(11): 1771-1779
- Rassael H, Thompson LDR, Heffess CS. A rationale for conservative management of microscopic papillary carcinoma of the thyroid gland: a clinicopathologic correlation of 90 cases. *European archives of oto-rhino-laryngology*. 1998; 255(9): 462-467
- Rosai J. Štitna žlijezda. U: Rosai i Ackerman Kirurška patologija, 9. izdanje, Školska knjiga, Zagreb. 2010, str. 515-594
- Santos JC, Bastos AU, Cerutti JM, Ribeiro ML. Correlation of MLH1 and MGMT expression and promoter methylation with genomic instability in patients with thyroid carcinoma. *Bmc Cancer*. 2013; 13(1): 79-85
- Sherwood L. The Peripheral endocrine glands. U: *Human Physiology-From Cells to System*, 7. izdanje, Brooks/Cole, Belmont. 2010, str. 691-739
- Stathatos N. Anatomy and Physiology of the Thyroid Gland: Clinical Correlates to Thyroid Cancer. U: Wartofsky L, Van Nostrand D. (ur.) *Thyroid cancer: a comprehensive guide to clinical management*, 3. izdanje, Springer, New York. 2016, str. 3-8

- Šarčević B, Damjanov I. Bolesti endokrinoga sustava. U: Damjanov I, Jukić S, Nola M. Patologija, 3. izdanje, Medicinska naklada, Zagreb. 2011, str. 795-837
- Takagi S, Kumagai S, Kinouchi Y, Hiwatashi N, Nagashima F, Takahashi S, Shimosegawa T. High Ki-67 labeling index in human colorectal cancer with microsatellite instability. *Anticancer research*. 2002; 22(6A): 3241-3244
- Tang KT, Lee CH. *BRAF* mutation in papillary thyroid carcinoma: pathogenic role and clinical implications. *Journal of the chinese medical association*. 2010; 73(3): 113-128
- Torgovnick A, Schumacher B. DNA repair mechanisms in cancer development and therapy. *Frontiers in genetics*. 2015; 6: 157
- Vaish M, Mishra A, Kaushal M, Mishra SK, Mittal B. Microsatellite instability and its correlation with clinicopathological features in a series of thyroid tumors prevalent in iodine deficient areas. *Experimental & molecular medicine*. 2004; 36(2): 122-129
- Wartofsky L. Papillary Carcinoma: Clinical Aspects. U: Wartofsky L, Van Nostrand D. (ur.) *Thyroid cancer: a comprehensive guide to clinical management*, 3. izdanje, Springer, New York. 2016, str. 359-369

8. ŽIVOTOPIS

Osobni podaci:

Ime i prezime: Viktorija Liber

Datum i mjesto rođenja: 24.12.1993., Varaždin

Završeno obrazovanje:

- 2012. – 2015. Sveučilište u Zagrebu, Prirodoslovno-matematički fakultet, Biološki odsjek, Preddiplomski studij biologije (sveučilišna prvostupnica biologije)
- 2008. – 2012. Druga gimnazija Varaždin
- 2000. – 2008. Osnovna škola Sračinec

Prakse i sudjelovanja:

- 2015. Laboratorijska stručna praksa pod vodstvom prof. dr. sc. Gorana Kovačevića na temu određivanja najpogodnijih uvjeta za razmnožavanje zelene (*Hydra viridissima*) i smeđe hidre (*Hydra oligactis*)
- Sudjelovanje na godišnjem sastanku Hrvatskog mikroskopijskog društva u Rijeci s posterom „Determining the most favorable conditions for breeding of green (*Hydra viridissima*) and brown hydra (*Hydra oligactis*)“ pod vodstvom prof. dr. sc. Gorana Kovačevića

Radna iskustva:

- Brojni studentski poslovi tijekom studiranja

Znanja i vještine:

- rad na računalu: dobro poznavanje rada na računalu, poznavanje rada u paketu MS Office: Word, Excel, PowerPoint, Outlook, pretraživanje interneta i stručne literature
- strani jezici: engleski (B2), njemački (A2)
- komunikativnost, timski rad, upornost, organizacijske sposobnosti, želja i volja za učenjem