

Regenerativni potencijal zrelih i nezrelih presadaka dobivenih iz hondrocita nosne pregrade u cijeljenju koštano-hrskavičnih oštećenja koljena

Pušić, Maja

Doctoral thesis / Disertacija

2019

Degree Grantor / Ustanova koja je dodijelila akademski / stručni stupanj: **University of Zagreb, Faculty of Science / Sveučilište u Zagrebu, Prirodoslovno-matematički fakultet**

Permanent link / Trajna poveznica: <https://um.nsk.hr/um:nbn:hr:217:119764>

Rights / Prava: [In copyright](#)/[Zaštićeno autorskim pravom.](#)

Download date / Datum preuzimanja: **2024-07-13**



Repository / Repozitorij:

[Repository of the Faculty of Science - University of Zagreb](#)





Sveučilište u Zagrebu

PRIRODOSLOVNO-MATEMATIČKI FAKULTET
BIOLOŠKI ODSJEK

Maja Pušić

**REGENERATIVNI POTENCIJAL ZRELIH I
NEZRELIH PRESADAKA DOBIVENIH IZ
HONDROCITA NOSNE PREGRADE U
CIJELJENJU KOŠTANO-HRSKAVIČNIH
OŠTEĆENJA KOLJENA**

DOKTORSKI RAD

Zagreb, 2019.



Sveučilište u Zagrebu

PRIRODOSLOVNO-MATEMATIČKI FAKULTET
BIOLOŠKI ODSJEK

Maja Pušić

**REGENERATIVNI POTENCIJAL ZRELIH I
NEZRELIH PRESADAKA DOBIVENIH IZ
HONDROCITA NOSNE PREGRADE U
CIJELJENJU KOŠTANO-HRSKAVIČNIH
OŠTEĆENJA KOLJENA**

DOKTORSKI RAD

Zagreb, 2019.



University of Zagreb

FACULTY OF SCIENCE
DEPARTMENT OF BIOLOGY

Maja Pušić

**REGENERATIVE POTENTIAL OF
MATURE AND IMMATURE GRAFTS
DERIVED FROM NASAL
CHONDROCYTES IN KNEE
OSTEOCHONDRAL DEFECTS REPAIR**

DOCTORAL THESIS

Zagreb, 2019.

Ovaj je doktorski rad izrađen na Zavodu za molekularnu biologiju Biološkog odsjeka Prirodoslovno-matematičkog fakulteta u Zagrebu, pod vodstvom doc. dr. sc. Alana Ivkovića i izv. prof. dr. sc. Inge Marijanović, u sklopu Sveučilišnog poslijediplomskog doktorskog studija Biologije pri Biološkom odsjeku Prirodoslovno-matematičkog fakulteta Sveučilišta u Zagrebu.

Doc. dr. sc. Alan Ivković specijalist je ortopedije na Zavodu za ortopediju Kliničke bolnice Sveti Duh. Osim bogatog međunarodnog iskustva na području kliničke ortopedije, s posebnim fokusom na rekonstruktivnu kirurgiju donjih ekstremiteta, sportsku traumatologiju i kirurgiju stopala začetnik je uvođenja novih metoda regenerativne medicine i tkivnog inženjeringa u ortopediju. Nakon diplome Medicinskog fakulteta Sveučilišta u Zagrebu, specijalizirao je ortopediju na Klinici za ortopediju KBC-a Zagreb. Dobitnik je Fulbrightove stipendije, pa akademsku godinu 2007/2008 provodi u Centru za molekularnu ortopediju na Sveučilištu Harvard u Bostonu, SAD, gdje radi na translacijskim projektima primjene molekularnih metoda u regeneraciji i reparaciji koštanog i hrskavičnog tkiva. Osim Harvarda, svoja klinička i znanstvena iskustva je stjecao na brojnim svjetskim klinikama, npr. Chicago, Freiburg, Basel i Amsterdam. Svoj znanstveni opus usmjerio je na područje primijenjenih istraživanja u ortopediji postavši voditelj hrvatske istraživačke grupe u okviru velikog međunarodnog konzorcija u okviru FP7 projekta BIO-COMET i Horizon 2020 projekta BIO-CHIP, gdje se istražuju mogućnosti proizvodnje hrskavice za kliničku primjenu. Svoju akademsku karijeru započeo je na Sveučilištu u Rijeci, gdje je danas izvanredni profesor na Odjelu za biotehnologiju, a na Sveučilištu u Zagrebu je predavač na brojnim poslijediplomskim kolegijima na Medicinskom fakultetu, te viši predavač na Zdravstvenom veleučilištu. Objavio je 40 znanstvenih i stručnih radova u međunarodnim, recenziranim časopisima, 6 poglavlja u knjigama, te preko 60 priopćenja na znanstvenim i stručnim kongresima. Član je upravnog odbora Hrvatskog ortopedskog društva, Američke akademije ortopedskih kirurga, Ortopedskog istraživačkog društva, Međunarodnog društva za obnovu hrskavice te Europskog društva za kirurgiju koljena, sportsku traumatologiju i artroskopiju.

Izv. prof. dr. sc. Inga Marijanović diplomirala je 1998. godine Molekularnu biologiju na Prirodoslovno-matematičkom fakultetu, Sveučilišta u Zagrebu. Po završetku studija odlazi u istraživački dio bolnice sveučilišta Connecticut (Farmington, CT), gdje se usavršava u području matičnih stanica i biologije kosti. Na Biološkom odsjeku PMF-a, Sveučilišta u Zagrebu doktorirala je 2005. godine, a 2010. godine postaje docent iz područja biomedicine i zdravstva. Fokus njenih znanstvenih istraživanja su biologija tumora te tkivno inženjerstvo kosti i hrskavice. Bila je voditeljica projekata: "Utjecaj ekspresije protein FADD na karcinogenezu induciranu UV zračenjem", MZOS; "Tkivno inženjerstvo koštanih presađaka uz primjenu matičnih stanica i bioaktivnog nosača", PoC, BICRO; "Osteogeni potencijal mezenhimskih matičnih stanica iz koštane srži, mišića i tetiva u 2D i 3D sustavima", potpora SUZ; "Sazrijevanje matičnih stanica raka iz osteosarkoma potaknuto genskom terapijom", HAZU; a trenutačno u "BIOCHIP - BioEngineered Cartilage Healing in Patients" i Horizon2020 (voditeljica suradničkog tima). Objavila je 20 znanstvenih radova i 1 poglavlje u knjizi. Članica je Etičkog odbora za bioetiku i dobrobit životinja na Sveučilištu u Zagrebu, Povjerenstva za izradu novih studijskih programa i Voditeljica studenata DS Molekularna biologija. Od 2013. godine članica je Stručnog povjerenstva MZOS-a za prosudbu udžbenika iz Prirode i društva, a 2015. godine postaje članica Stručne radne skupine za Cjelovitu kurikularnu reformu za predmet Priroda. Članica je Upravnog odbora Tissue Engineering and Regenerative Medicine Society i predstavnica zemalja «Emerging countries», suosnivačica i članica International Society of Applied Biological Sciences, Hrvatskog društva za istraživanje raka/EACR, Hrvatskog udruženja genetičkih inženjera i Hrvatskog biološkog društva.

ZAHVALE

Zahvaljujem se **izv. prof. dr. sc. Alanu Ivkoviću, dr. med** na pruženoj prilici i povjerenju da sudjelujem u izvedbi dva velika međunarodna projekta, na mentorstvu i savjetima pri izradi ovog doktorskog rada.

Veliko hvala **izv. prof. dr. sc. Inga Marijanović** na podršci i mentorstvu tijekom doktorskog studija te svim savjetima koji su učinili ovaj doktorski rad boljim. Hvala ti što si me naučila da svaki znanstveni problem ima rješenje.

Hvala kolegicama **dr. sc. Katarina Caput Mihalić** i **dr.sc. Maja Antunović** na odličnoj radnoj atmosferi i prijateljstvu. Kada se činilo najteže, najviše mi je značila vaša podrška i poticaj da ne odustajem.

Hvala **prof. dr. sc. Draženu Matičiću, prof. dr. sc. Draženu Vnuku** i **Petru Kostešiću, dr. vet. med** na prenesenom znanju iz područja veterinarske kirurgije i anesteziologije.

Velika hvala **Mirti Vučković, dr. vet. med** na znanju i energiji koju je uložila u ovo istraživanje. Hvala ti na pomoći i podršci. Bolju kolegicu nisam mogla ni zamisliti.

Hvala **dr. sc. Amri Šečerović, Biljani Sasi, mag. mol. biol.** i **Željki Punčec, med. lab. ing** na uloženom trudu pri histološkoj obradi uzoraka.

Ogromno hvala **dr. sc. Andreji Vukasović Barišić, dr. med** što mi je prenijela ljubav prema histologiji i znanosti. Hvala ti na vremenu koje si uložila da mi preneseš svoje znanje, podršci, razumijevanju, apsolutno svemu, a najviše na prijateljstvu.

Hvala **prof. dr. sc. Davoru Ježeku** za ustupanje rada na mikroskopu. Zaista se doprinijeli da Zavod za histologiju i embriologiju doživljavam svojim drugim radnim mjestom.

Hvala **dr. sc. Siniši Škokiću** i **Rudolfu Vukojeviću, dr. med. spec. radiologije** što ste uložili vrijeme da bi mi približili principe rada magnetske rezonancije, jedan s tehničke, a drugi s medicinske strane. Hvala Siniši na svim savjetima i uvijek zanimljivim raspravama.

Hvala kolegi **dr. sc. Luki Horvatu** na pomoći u dizajniranju početnica i savjetima u izvođenju eksperimenata qPCR metodom.

Posebno hvala mojim roditeljima, sestri, Tadeju i prijateljima što su mi velika podrška i poticaj u svemu što radim.

Ovaj doktorski rad posvećujem svojim roditeljima.

**REGENERATIVNI POTENCIJAL ZRELIH I NEZRELIH PRESADAKA
DOBIVENIH IZ HONDROCITA NOSNE PREGRADE U CIJELJENJU KOŠTANO-
HRSKAVIČNIH OŠTEĆENJA KOLJENA**

MAJA PUŠIĆ

Prirodoslovno-matematički fakultet Sveučilišta u Zagrebu

Oštećenja zglobne hrskavice su česta te pogađaju bolesnike svih dobnih skupina. Zglobna hrskavica nema krvne i limfne žile te živce pa je mogućnost njezine samoobnove minimalna. Dosadašnje metode liječenja hrskavičnih i koštano-hrskavičnih oštećenja ne uspijevaju u potpunosti regenerirati oštećeno tkivo i na mjestu oštećenja stvoriti tkivo koje će se prema strukturi i funkcijama približiti zdravoj zglobnoj hrskavici. Cilj ovog doktorskog rada je utvrditi omogućuju li autologni tkivni presadci uzgojeni iz hondrocita hrskavice nosne pregrade liječenje kompleksnih koštano-hrskavičnih "kissing"-oštećenja na modelu ovce. Istraživanje je provedeno na 18 ovaca nasumično raspodijeljenih u 3 skupine. Koštano-hrskavična oštećenja zglobne hrskavice na trohleji i pateli bedrene kosti liječena su nezrelim (N-CAM) i zrelim (N-TEC) autolognim tkivnim presadcima te kolagenskom membranom Chondro-Gide. Potvrđena je morfološka razlika između dva tipa autolognih presadaka, ali nije utvrđen utjecaj zrelosti tkiva na regeneraciju koštano-hrskavičnih oštećenja. Makroskopska i histološka analiza mjesta cijeljenja pokazala je uspješnu regeneraciju koštano-hrskavičnih oštećenja 6 mjeseci nakon transplantacije oba tipa presatka i kolagenske membrane Chondro-Gide. Sva tri presatka pokazala su se jednako uspješnima u liječenju kompleksnih koštano-hrskavičnih "kissing"-oštećenja.

(99 stranica/46 slika/6 tablica/160 literaturnih navoda/ jezik izvornika hrvatski)

Ključne riječi: hondrociti nosne pregrade, tkivni inženjering, koštano-hrskavična oštećenja, regeneracija hrskavice

Mentori: doc. dr. sc. Alan Ivković, dr. med.

izv.prof. dr. sc. Inga Marijanović

Ocijenjivači:

- 1) izv. prof. dr. sc. Petra Korać
- 2) prof. dr. sc. Davor Ježek
- 3) prof. dr. sc. Floriana Jakuš-Bulić

**REGENERATIVE POTENTIAL OF MATURE AND IMMATURE GRAFTS
DERIVED FROM NASAL CHONDROCYTES IN KNEE OSTEOCHONDRAL
DEFECTS REPAIR**

MAJA PUŠIĆ

Faculty of Science, University of Zagreb

Articular cartilage damage is common in the general population and can be found in patients of all ages. Articular cartilage does not have blood vessels, lymphatics or nerves so her capacity for self-repair is minimal. Current treatment options for cartilage and osteochondral repair still have their limitation. Repair tissue that is formed after treatment is structurally and biomechanically inferior to normal hyaline cartilage. Aim of this doctoral thesis is to determine if nasal chondrocyte-based autologous cartilage grafts can repair complex osteochondral "kissing" lesions in a sheep model. The study included 18 sheep randomly assigned to 3 groups. Osteochondral defects made on the femoral trochlea and patella were treated with immature (N-CAM), mature (N-TEC) autologous cartilage grafts and collagen membrane Chondro-Gide. Morphological differences between two types of autologous grafts were confirmed but the maturity of tissue grafts did not impact the repair of osteochondral lesions. Validated macroscopic and histological scoring systems were used to assess the repair of osteochondral lesions. The successful osteochondral repair was confirmed 6 months after the treatment with autologous cartilage grafts and collagen membrane Chondro-Gide. Neither of the implants showed superiority in the treatment of complex osteochondral "kissing" lesions.

(99 pages/ 46 figures/ 6 tables/ 160 references/ original in Croatian)

Keywords: nasal chondrocytes, tissue engineering, osteochondral defects, cartilage regeneration

Supervisor: Alan Ivković, PhD, Assistant Professor

Inga Marijanović, PhD, Associate Professor

Reviewers:

- 1) Petra Korać, PhD, Associate Professor
- 2) Davor Ježek, PhD, Professor
- 3) Floriana Jakuš-Bulić, PhD, Professor

SADRŽAJ

1. UVOD.....	1
2. LITERATURNI PREGLED	3
2.1. Hrskavica	3
2.2. Zglobna hrskavica	3
2.2.1. Izvanstanični matriks zglobne hrskavice	4
2.2.2. Hondrociti	6
2.2.3. Zonalna struktura zglobne hrskavice.....	8
2.3. Hrskavica nosne pregrade.....	9
2.4. Patelofemoralni zglob.....	11
2.5. Uzroci i tipovi oštećenja zglobne hrskavice	12
2.6. Liječenje hrskavičnih i koštano-hrskavičnih oštećenja	15
2.6.1. Konzervativne tehnike liječenja.....	15
2.6.2. Kirurške tehnike liječenja	15
2.6.2.1. Palijativne kirurške tehnike	15
2.6.2.2. Reparacijske kirurške tehnike	15
2.6.2.3. Regeneracijske kirurške tehnike	16
2.6.3. Liječenje hrskavičnih i koštano-hrskavičnih oštećenja patelofemoralnog zgloba i "kissing"-oštećenja.....	18
2.6.4. Kolagenska membrana Chondro-Gide u liječenju hrskavičnih i koštano-hrskavičnih oštećenja.....	19
2.6.5. Ocijena cijeljenja hrskavičnih i koštano-hrskavičnih oštećenja	20
2.7. Tkivno inženjerstvo hrskavice	21
2.7.1. Hondrociti hrskavice nosne pregrade u tkivnom inženjerstvu hrskavice	22
3. MATERIJALI I METODE.....	24
3.1. Eksperimentalni model	24
3.2. Kirurški postupci.....	25
3.2.1. Biopsija hrskavice nosne pregrade	25
3.2.2. Transplantacija tkivnih presadaka i kolagenskog nosača	26
3.2.3. Eksplantacija i prikupljanje koštano-hrskavičnih blokova za analizu	28
3.2.4. Anestezija, preoperativna i postoperativna njega	29
3.3. Uzgoj tkivnih presadaka	30
3.4. Određivanje broja stanica i test vijabilnosti tripanskim modrilom	32
3.5. Analiza tkivnih presadaka.....	33

3.5.1.	Histološka analiza tkivnih presadaka	33
3.5.2.	Imunohistokemijska bojenja	34
3.5.2.1.	Kvantifikacija imunohistokemijskih bojenja	36
3.5.3.	Molekularna analiza tkivnih presadaka	36
3.5.3.1.	Izolacija RNA iz hondrocita, tkivnih presadaka, nosne i zglobne hrskavice	36
3.5.3.2.	Uklanjanje zaostale DNA iz uzorka RNA	37
3.5.3.3.	Reverzna transkripcija RNA u komplementarnu DNA (cDNA)	37
3.5.3.4.	Dizajn početnica	38
3.5.3.5.	Analiza ekspresije gena u tkivnim presadcima kvantitativnom lančanom reakcijom polimerazom u stvarnom vremenu (qRT-PCR)	38
3.5.4.	Analiza tkivnih presadaka snimanjem magnetskom rezonancijom	39
3.6.	Makroskopska analiza	43
3.7.	Histološka analiza eksplantata	46
3.8.	Statistička analiza	48
4.	REZULTATI	49
4.1.	Broj i vijabilnost hondrocita korištenih za uzgoj tkivnih presadaka	49
4.2.	Histološka analiza tkivnih presadaka	50
4.2.1.	Morfologija tkivnih presadaka	50
4.2.2.	Prisutnost glikozaminoglikana u tkivnim presadcima	52
4.2.3.	Prisutnost kolagenskih vlakana u tkivnim presadcima	52
4.2.4.	Prisutnost proteina specifičnih za hrskavicu u tkivnim presadcima	55
4.2.4.1.	Kolagen tipa II	55
4.2.4.2.	Agrekan	56
4.2.4.3.	Kolagen tipa VI	57
4.2.4.4.	Kvantifikacija imunohistokemijskih bojenja tkivnih presadaka	59
4.3.	Molekularna analiza tkivnih presadaka	60
4.3.1.	Ekspresija gena specifičnih za hrskavicu u tkivnim presadcima	60
4.4.	Karakterizacija tkivnih presadaka pomoću magnetske rezonancije	62
4.5.	Makroskopska analiza	64
4.5.1.	Makroskopska analiza cijeljenja 6 tjedana nakon transplantacije	64
4.5.2.	Makroskopska analiza cijeljenja 6 mjeseci nakon transplantacije	65
4.6.	Histološka analiza	67
4.6.1.	Histološka analiza cijeljenja 6 tjedana nakon transplantacije	67
4.6.2.	Histološka analiza cijeljenja 6 mjeseci nakon transplantacije	71
5.	RASPRAVA	79

6. ZAKLJUČCI.....	84
7. LITERATURA.....	85
8. POPIS KRATICA	96
9. ŽIVOTOPIS.....	99

1. UVOD

Zglobna hrskavica ima slab regenerativni kapacitet (Zhang i sur. 2009) te kada se jednom ošteti teško dolazi do obnove njezine strukture, funkcija i biomehaničkih svojstava (Merkely i sur. 2018). Oštećenja zglobne hrskavice su česta u populaciji i javljaju se kod 60 % pacijenata koji pristupe postupku artroskopije. Od toga, samo 11 % otkrivenih hrskavičnih oštećenja mogu se liječiti danas dostupnim kirurškim tehnikama (Årøøen i sur. 2004). Samo u SAD-u se godišnje otkrije oštećenje hrskavice koljena kod oko 900 000 ljudi te se obavi oko 200 000 operacijskih postupaka za njihovo liječenje (Farr i sur. 2011). Ukoliko se oštećenje hrskavice ne liječi dolazi do njegovog širenja te se potencijalnog oštećenja okolnih koštanih struktura koje na kraju mogu rezultirati razvojem osteoartritisa (Guermazi i sur. 2017). Hrkavična i koštano-hrkavična oštećenja često se javljaju u području patelofemoralnog zgloba čija kompleksna morfologija i biomehanika otežava njihovo liječenje (Strauss i Galos 2013). Osobito teška za liječenje i označena kao predosteoartrična oštećenja koja se nalaze u zglobu jedno nasuprot drugome nazivamo "kissing"-oštećenja. Do danas nije još razvijena terapija za liječenje ovakih kompleksnih tipova hrskavičnih ili koštano-hrkavičnih oštećenja.

Ovaj doktorski rad pokušat će odgovoriti na pitanje mogu li se kompleksna, predosteoartrična i još neizlječiva koštano-hrkavična "kissing"-oštećenja liječiti transplantacijom autolognih hrskavičnih presadaka uzgojenih iz hondrocita hrskavice nosne pregrade. Kako bi se odgovorilo na to pitanje, provedeno je istraživanje na velikom životinjskom modelu. U istraživanju je korišten model akutnih koštano-hrkavičnih oštećenja na pateli i trohleji patelofemoralnog zgloba kako bi se imitiralo "kissing"-oštećenje. Za liječenje oštećenja korišteni su nezreli i zreli autologni hrskavični presadci uzgojeni iz hondrocita nosne pregrade te kolagenska membrana Chondro-Gide. Uzgojeni tkivni presadci analizirani su histološkim i molekularnim metodama. Promatrano je cijeljenje koštano-hrkavičnih oštećenja 6 tjedana i 6 mjeseci nakon transplantacije tkivnih presadaka i kolagenske membrane na mjesta oštećenja. U usporedbi sa dosadašnjim metodama koje se koriste u kliničkoj ortopediji, inovacija ovog istraživanja je primjena novog izvora stanica (hondrocita hrskavice nosne pregrade) za regeneraciju kompleksnih koštano-hrkavičnih "kissing"-oštećenja. Također, s obzirom na različita svojstva zrelih i nezrelih autolognih hrskavičnih presadaka, pokušat će se utvrditi utječe li zrelost tkiva na uspješnost same regeneracije hrskavice. Ovo istraživanje korak je prema translaciji navedenog postupka u kliničku praksu.

Opća hipoteza doktorske disertacije je da zreli autologni hrskavični presadci uzgojeni iz hondrocita hrskavice nosnog septuma omogućuju uspješniju regeneraciju koštano-hrskavičnih oštećenja koljena na modelu ovce u usporedbi sa nezrelim hrskavičnim presadcima i kolagenskom membranom.

Opći cilj doktorske disertacije je analizirati kvalitetu autolognih tkivnih presadaka uzgojenih iz hondrocita hrskavice nosne pregrade i okarakterizirati svojstva tkiva nastalog na mjestu oštećenja nakon liječenja.

Specifični ciljevi su:

- 1) uspješno uzgojiti dva tipa autolognih hrskavičnih tkivnih presadaka iz hondrocita hrskavice nosne pregrade
- 2) analizirati kvalitetu uzgojenih autolognih hrskavičnih presadaka histološkim i molekularnim metodama te metodom magnetske rezonancije
- 3) usporediti svojstva uzgojenih zrelih i nezrelih autolognih hrskavičnih presadaka
- 4) okarakterizirati novonastalo tkivo na mjestu koštano-hrskavičnih oštećenja histološkim metodama
- 5) ocijeniti mjesto cijeljenja koštano-hrskavičnih oštećenja pomoću makroskopske ljestvice Međunarodnog društva za obnovu hrskavice (ICRS ljestvice)
- 6) ocijeniti mjesto cijeljenja koštano-hrskavičnih oštećenja pomoću histološke ljestvice Međunarodnog društva za obnovu hrskavice (ICRS II ljestvice)
- 7) usporediti potencijal zrelih i nezrelih autolognih hrskavičnih presadaka te kolagenske membrane Chondro-Gide u liječenju koštano-hrskavičnih oštećenja koljena

2. LITERATURNI PREGLED

2.1. Hrskavica

Hrskavica je tip vezivnog tkiva koji se sastoji od hondrocita i visokospecijaliziranog izvanstaničnog matriksa. Izvanstanični matriks hrskavice obiluje kolagenskim vlakancima, proteoglikanima i glikozaminoglikanima (engl. *glycosaminoglycans*, GAG). S obzirom na položaj u tijelu, mehanička svojstva i karakteristike izvanstaničnog matriksa razlikujemo tri tipa hrskavice. To su hijalina, elastična i fibrozna hrskavica (Ross i Pawlina 2010). Specifičnost elastične hrskavice su elastična vlakna i lamele koje grade njen izvanstanični matriks. Elastični materijal daje joj svojstva otpornosti, gipkosti i elastičnosti. Stoga ovaj tip hrskavice gradi vanjsko uho, vanjski zvukovod, Eustahijevu cijev te epiglotis grkljana. Fibrozna hrskavica kombinacija je hijaline hrskavice i gustog vezivnog tkiva te primarno sadrži kolagenska vlakna tipa I. Osim hondrocita, u fibroznoj hrskavici nalazimo i fibroblaste. Ovaj tip hrskavice odlikuje se čvrstoćom, ali i krutošću te je prisutan na mjestima koja su podložna jakom mehaničkom stresu. Fibroznu hrskavicu nalazimo kod međukralježničkih diskova, pubične simfize, temporo-mandibularnih zglobova, u mescima te na mjestima gdje se tetive vežu za kosti (Mescher 2016; Ross i Pawlina 2010). Hijalina (grč. *hyalos* – staklo) hrskavica je najčešći tip hrskavice u ljudskom tijelu. Tijekom embrionalnog razvoja hijalina hrskavica je odgovorna za formaciju kosti u procesu enhondralnog okoštavanja dok ju kod odraslih možemo naći na krajevima rebara, u dišnom sustavu (nos, dušnik, dušnice i grkljan) te na krajevima dugih kostiju u obliku epifizne ploče. Hijalina hrskavica daje potporu, fleksibilnost i strukturu određenim dijelovima tijela te na mjestima dodira kostiju smanjuje trenje u zglobu. Hrskavica je tkivo koje nema krvne i limfne žile niti živce (Mescher 2016). Zbog nedostatka prokrvljenosti, hondrociti primaju nutrijente iz okolnih tkiva i tekućina, odnosno iz perihondrija i sinovijalne tekućine. Elastičnu i hijalinu hrskavicu okružuje sloj gustog vezivnog tkiva ili perihondrij koji omogućuje prijenos nutrijenata do hondrocita preko krvnih žila. Zglobna hrskavica nema perihondrij i nutrijente prima difuzijom iz sinovijalne tekućine (Sophia Fox i sur. 2009). Zbog nedostatka krvnih žila i živaca, jednom oštećeno hrskavično tkivo ima slab kapacitet samoobnove i popravka (Karuppal 2017).

2.2. Zglobna hrskavica

Zglobna hrskavica je tip hijaline hrskavice koja oblaže površinu kostiju u sinovijalnim zglobovima. Nije svaka zglobna hrskavica hijalinog tipa te u temporo-mandibularnom zglobu nalazimo fibroznu hrskavicu (Nikolić i Hudec 2011). Debljina zglobne hrskavice u čovjeka iznosi od 2 do 4 mm te je njena površina glatka, sjajna i bijele boje (Carballo, Nakagawa,

Sekiya, & Rodeo, 2017). Jedna od funkcija zglobne hrskavice je da osigura glatku, lubriciranu površinu kako bi smanjila trenje između zglobnih površina i olakšala prijenos sila na suphondralnu kost, tj. kost koja se nalazi neposredno ispod zglobne hrskavice (Fox i sur. 2009). Tkivo zglobne hrskavice je bifazne prirode i sastoji se od čvrste faze i tekuće faze. Čvrsta faza uključuje mrežu kolagenskih vlakana sa proteoglikanskim makromolekulama, a u tekućoj fazi prevladava voda (Cohen i sur. 1998; Lu i Mow 2008). Voda zauzima 65 do 80 % mokre težine hrskavice (Lopez i sur. 2008). Vodom se prenose nutrijenti do hondrocita, a ujedno služi i kao medij za podmazivanje smanjujući trenje među zglobnim površinama (Bhosale & Richardson, 2008). Bifazna građa daje zglobnoj hrskavici svojstva viskoelastičnosti i omogućuje joj da se odupre jakim mehaničkim silama koje se stvaraju unutar zgloba. Djelovanjem hidrauličkog ili osmotskog tlaka na zglobnu hrskavicu, intersticijalna tekućina izlazi iz poroznog čvrstog matriksa stvarajući pritom trenje. Kada pritisak nestane, tekućina se vraća u tkivo. Bifazna građa omogućuje zglobnoj hrskavici da se prilagodi pritisku i pritom ostane neoštećena (Fox i sur. 2009; Mow i sur. 1989). Na viskoelastičnost zglobne hrskavice utječe i mogućnost reorijentacije i prilagodbe molekula izvanstaničnog matriksa (proteoglikana i kolagenskih vlakana) pod pritiskom (Ateshian 2009). Funkcija zglobne hrskavice direktno je povezana sa njezinom ultrastrukturom. Ozljeda ili bolest mogu uzrokovati narušavanje strukture zglobne hrskavice što će utjecati i na gubitak njezinih funkcija kao što je mogućnost smanjenja trenja ili preraspodijela sila u zglobu (Cohen i sur. 1998). Jednom oštećena zglobna hrskavica najčešće se zamjenjuje fibroznom hrskavicom koja se zbog svoje krutosti ne može oduprijeti jakim silama u zglobu (Redman i sur. 2005). Stoga je očuvanje zglobne hrskavice važno i za zdravlje cijelog zgloba.

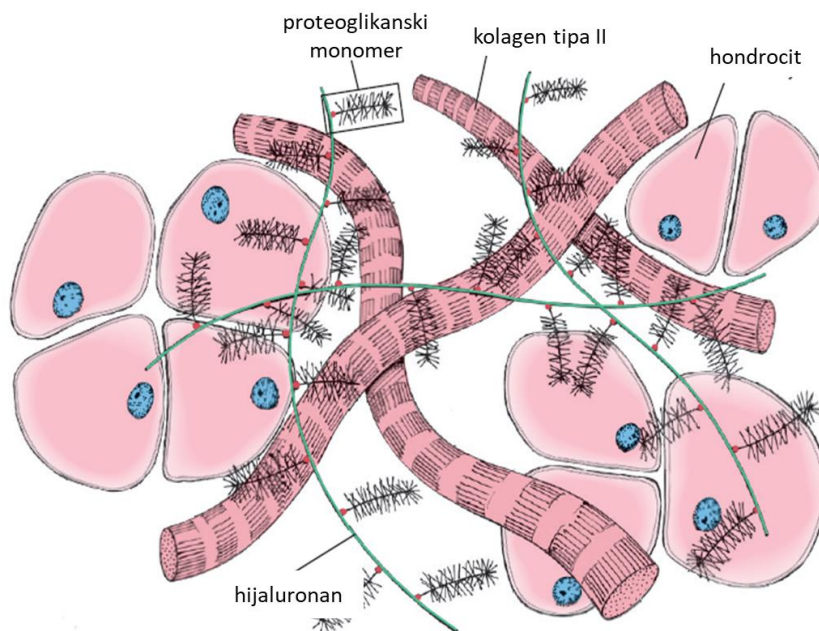
2.2.1. Izvanstanični matriks zglobne hrskavice

Izvanstanični matriks zglobne hrskavice primarno je građen od molekula kolagena, proteoglikana, glikoproteina te u manjoj mjeri od nekolagenskih proteina i glikoproteina (Fox i sur. 2009). Dominantna strukturna komponenta izvanstaničnog matriksa je kolagen (koji čini 75 % suhe težine hrskavice) te proteoglikani (koji čine 20 do 30 % suhe težine hrskavice). Najzastupljeniji tip kolagena u zglobnoj hrskavici je kolagen tipa II. Osim njega zglobna hrskavica sadrži i manje količine ostalih tipova kolagena kao što su: kolagen tipa III, IV, VI, IX, X i XI (Carballo i sur. 2017) (Tablica 1). S obzirom da kolagene tipa II, VI, IX i X nalazimo u značajnim količinama samo u hrskavičnom matriksu, nazivamo ih još i kolagenskim molekulama specifičnima za hrskavicu.

Tablica 1. Tipovi kolagena zglobne hrskavice. Prilagođeno prema Bhosale i Richardson 2008.

TIP KOLAGENA	LOKACIJA	FUNKCIJA
Kolagen tipa II	Primarna komponenta kolagenskih vlakana (90 - 95 %)	Mehanička otpornost na naprezanje
Kolagen tipa VI	Pericelularni matriks	Povezuje hondroците sa izvanstaničnim matriksom
Kolagen tipa IX	Vežan za površinu kolagenskih vlakana	Povezuje vlakana sa drugim sastavnicama izvanstaničnog matriksa
Kolagen tipa X	Kalcificirana zona hrskavice	Strukturna potpora, uloga u mineralizaciji hrskavice
Kolagen tipa XI	Unutar i na površini kolagenskih vlakana	Regulira nastajanje kolagenskih vlakana

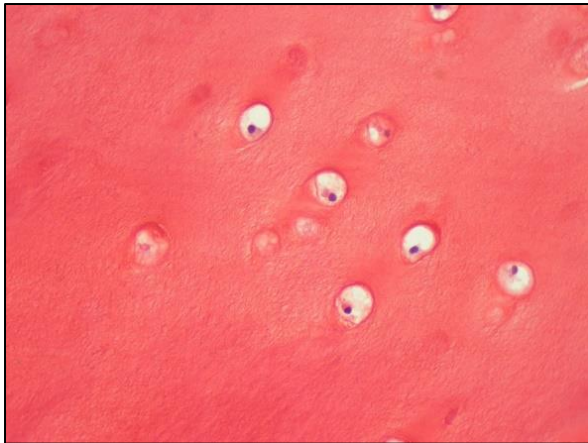Proteoglikani su hidrofilni proteini koji se sastoje od proteinske jezgre i kovalentno vezanih lanaca glikozaminoglikana (Walsh i sur. 2003). Najčešći glikozaminoglikani u zglobnoj hrskavici su hondroitin-4-sulfat, hondroitin-6-sulfat, keratan-sulfat, dermatan-sulfat, heparan-sulfat te hijaluronan ili hijaluronska kiselina (Athanasio i sur. 2018). Najznačajniji proteoglikan hrskavice je agrekan. Svaka molekula agrekana sadrži barem 100 lanaca hondroitin-sulfata i do 60 molekula keratan-sulfata. Velik broj molekula agrekana (više od 300) povezan je link proteinom na molekulu hijaluronana stvarajući na taj način proteoglikanske agregate (Ross i Pawlina 2010). Hijaluronan je dugačak lanac glikozaminoglikana koji se veže na CD44 receptor, specifičan površinski receptor na hondroцитima koji ima ključnu ulogu u održavanju homeostaze zglobne hrskavice (Knudson i Loeser 2002). Glikozaminoglikani proteoglikana elektrostatski su povezani sa kolagenskim vlakancima (Slika 3). Izvanstanični matriks hrskavice također sadrži i ostale proteoglikane koji ne grade proteoglikanske agregate, ali doprinose strukturi matriksa. To su dekorin, biglikan i fibromodulin (Poole i sur. 2001). U izvanstaničnom matriksu zglobne hrskavice nalazimo i velik broj ostalih nekolagenskih i neproteoglikanskih proteina kao što su COMP (engl. *cartilage oligomeric matrix protein*), trombospondin-1 i trombospondin-3, matrilin-1 i matrilin-3, fibronektin i tenascin-C (Athanasio i sur. 2018). COMP preko interakcije s drugim proteinima izvanstaničnog matriksa ima važnu ulogu u formaciji i održavanju izvanstaničnog matriksa hrskavice (Acharya i sur. 2014). Perlakan sudjeluje u formaciji kolagenskih vlakana, dok je kolagen tipa VI povezan sa vlakancima kolagena tipa II preko matrilina-1 i biglikana (Wiberg i sur. 2003; Y. i sur. 2013).



Slika 1. Struktura izvanstaničnog matriksa zglobne hrskavice. Ovaj shematski dijagram prikazuje interakciju kolagenskih vlaknaca, proteoglikanskih agregata i hondrocita u izvanstaničnom matriksu zglobne hrskavice. Proteinska jezgra proteoglikanskog monomera vezana je na molekulu hijaluronana preko link proteina. Glikozaminoglikani proteoglikana elektrostatski su povezani sa kolagenskim vlakancima. Shema preuzeta i prilagođena prema Ross i Pawlina 2010.

2.2.2. Hondrociti

Jedini tip stanica koje nalazimo u zglobnoj hrskavici su hondrociti (Slika 1). Hondrociti su visokospecijalizirane i metabolički aktivne stanice koje imaju važnu ulogu u izlučivanju, održavanju, ali i razgradnji izvanstaničnog matriksa (Sophia Fox i sur. 2009). Zglobni hondrociti zauzimaju manje od 5 % volumena hrskavice (Hu i Athanasiou 2003) te su embrionalno mezodermalnog podrijetla (Archer i Francis-West 2003). Budući da je zglobna hrskavica avaskularna, hondrociti dobivaju nutrijente difuzijom iz sinovijalne tekućine. Metabolizam ovih stanica radi u uvjetima niskog tlaka kisika, a energiju dobivaju procesom glikolize. Unatoč tome, ove stanice mogu biti jako sintetski aktivne (Archer i Francis-West 2003). Prijašnje studije su pokazale da hondrociti uzgajani u *in vitro* uvjetima pod niskim tlakom kisika (0,1 - 20 %) doprinose visokoj ekspresiji faktora za indukciju hipoksije -1- α (HIF-1 α , engl. *hypoxia-inducible factor-1-alpha*). HIF-1 α zatim stimulira transport glukoze preko glukočnih transportnih proteina (GLUTs, engl. *glucose transporter proteins*) i angiogenih faktora kao što je vaskularni endotelni čimbenik rasta (VEGF, engl. *vascular endothelial growth factor*) (Schipani i sur. 2001; Schrobback i sur. 2012).

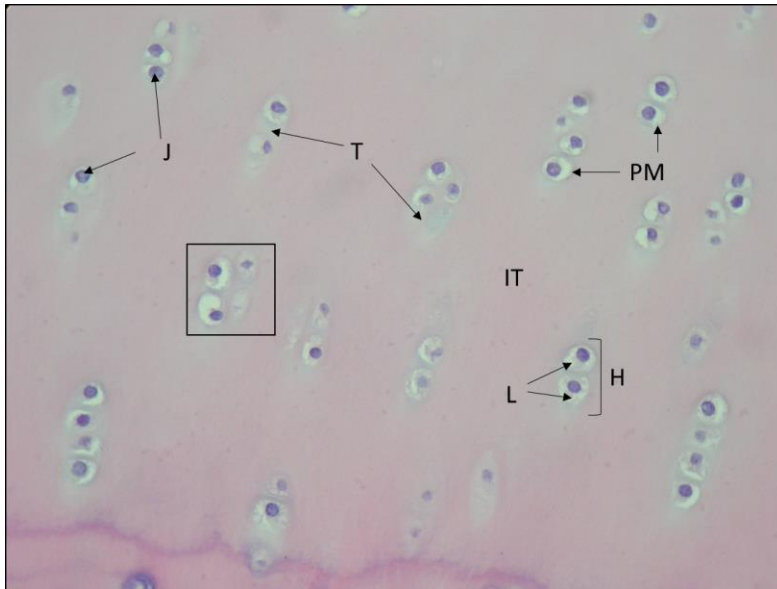


Slika 2. Hondrociti zglobne hrskavice. Safranin O bojenje. Povećanje 400 x.

Svi hondrociti u zglobnoj hrskavici dijele zajedničke genske i proteinske osobine, površinske markere i stanični metabolizam. Transkripcijski faktor SOX9 (SOX9, engl. *sex-determining region Y (SRY)-box-9*) eksprimiran je kod svih hondroprogenitora i diferenciranih hondrocita, ali ga ne nalazimo kod hipertrofičnih hondrocita. Uz to, SOX9 se pokazao kao ključan čimbenik u inicijaciji i održavanju fenotipa tijekom diferencijacije mezenhimalnih matičnih stanica u hondrocite pri čemu potiče ekspresiju kolagena tipa II, kolagena tipa XI i agrekana (de Crombrughe i sur. 2000; Hino i sur. 2014). Ipak, postoje razlike u karakteristikama genske i proteinske ekspresije hondrocita, a povezane su sa položajem hondrocita u izvanstaničnom matriksu zglobne hrskavice (Athanasio i sur. 2018). Hondrociti površinske zone zglobne hrskavice eksprimiraju proteoglikan 4 (PRG4, engl. *proteoglycan 4*) ili lubricin (Schmidt i sur. 2004). Lubricin je glikoprotein kojeg hondrociti i stanice sinovijalne tekućine izlučuju na površini zglobne hrskavice kako bi osigurali podmazivanje zgloba i smanjenje trenja u zglobu (Lee i sur. 2018). Hondrociti prijelazne zone eksprimiraju hrskavični protein prijelazne zone (CILP, engl. *cartilage intermediate-layer protein* (Lorenzo i sur. 1998) dok hondrociti duboke zone izlučuju veću količinu vimentina za koji se smatra da ima ulogu u mehničkom integritetu stanice (Haudenschild i sur. 2011).

Hondrociti se u zglobnoj hrskavici nalaze zasebno ili u izogenim grupama. Izogena grupa predstavlja grupu od 2 do 8 stanica koje su se nedavno mitotički podijelile (Ross i Pawlina 2010). Svaki hondrocit ima lakunu te ga okružuje tanak sloj koji nazivamo pericelularni matriks (PM, engl. *pericellular matrix*). Neke od molekula matriksa, kao što je kolagen tipa VI, perlakan, agrekan, hijaluronan, biglikan i kolagen tipa IX nalazimo isključivo ili u višim koncentracijama u PM-u u usporedbi sa okolnim izvanstaničnim matriksom. Interakcija tih molekula utječe na ultrastrukturu i biomehanička svojstva PM-a (Wilusz i sur.

2014). Pericelularni matriks omogućuje komunikaciju između hondrocita i izvanstaničnog matriksa. Regija koja okružuje lakune hondrocita ili izogenu grupu hondrocita naziva se teritorij. Hondrocit zajedno sa pericelularnim matriksom i teritorijem čini hondron, osnovnu funkcionalnu jedinicu hrskavice (Zhang 2015). Interteritorij okružuje teritorij i zauzima preostali dio izvanstaničnog matriksa (Slika 2).

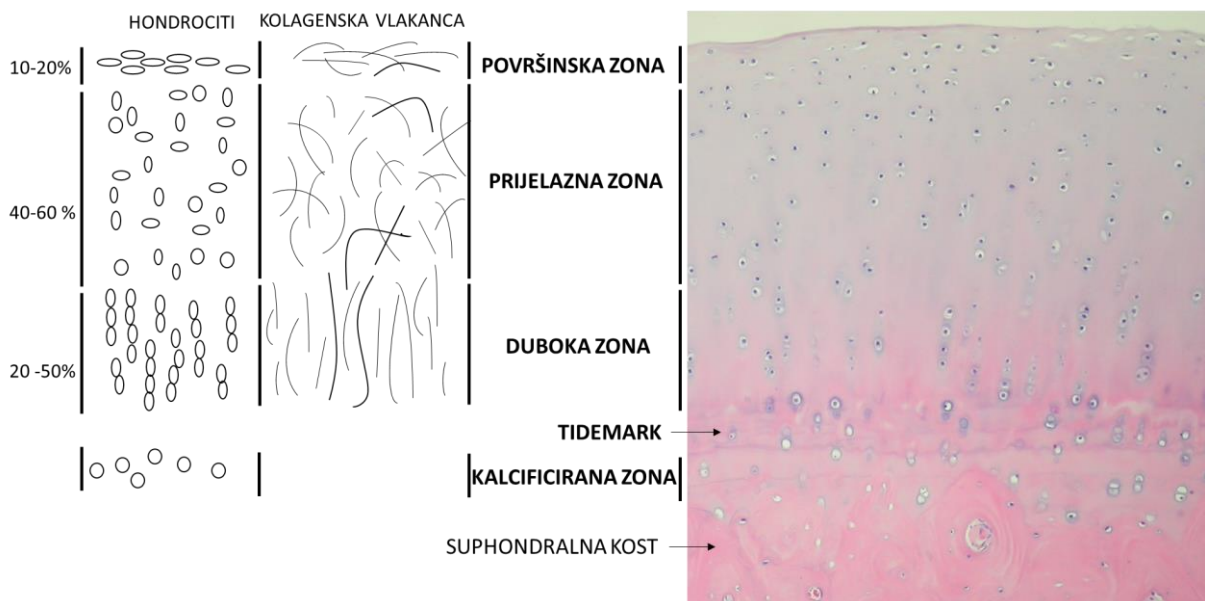


Slika 3. Zglobna hrskavica. Hemalaun-eozin bojenje. Povećanje 200x. Hondrocite u zglobnoj hrskavici nalazimo zasebno ili u obliku izogenih grupa (označeno pravokutnikom). Svaki hondrocit je okružen lakunom (L) u kojoj se nalaze citoplazma i jezgra (J) stanice. Tanak sloj koji okružuje hondrocit naziva se pericelularni matriks (PM). Lakune i pericelularni matriks su okružene teritorijem (T). Hondrocit zajedno sa teritorijem čini osnovnu funkcionalnu jedinicu hrskavice, hondron (H). Područje između grupa hondrocita te okolo teritorija naziva se interteritorij (IT).

2.2.3. Zonalna struktura zglobne hrskavice

Morfološki razlikujemo 4 zone zglobne hrskavice koje se izmjenjuju od površine do suphondralne kosti (Slika 4). To su površinska zona (zona superficialis), prijelazna zona (zona transitionalis), duboka ili radijalna zona (zona radialis) i kalcificirana zona (zona calcificata) (Bhosale i Richardson 2008). Morfologija stanica, orijentacija kolagenskih vlaknaca te biokemijski sastav specifičan je za svaku od navedenih zona (Athanasio i sur. 2018). Površinska zona je najtanja te sadrži sploštene elipsoidne hondrocite koji leže paralelno sa površinom zglobne hrskavice. Kolagenska vlakanca ove zone (kolagen tipa II i IX) gusto su pakirana i položena su paralelno sa zglobnom površinom (Fox i sur. 2009). Hondrociti u ovoj zoni sintetiziraju velike količine kolagena i male količine proteoglikana. Voda je prisutna u

najvećoj količini u površinskoj zoni (Bhosale i Richardson 2008). Oštećenje ove zone mijenja mehanička svojstva zglobne hrskavice što posljedično može dovesti do razvoja osteoartitisa. Ispod površinske zone nalazimo prijelaznu zonu koju karakteriziraju hondrociti sferoidnog oblika i manje gustoće. Između hondrocita nasumično su raspoređena deblja kolagenska vlakanca. U ovoj zoni nalazimo veću količinu proteoglikana. Zatim slijedi duboka ili radijalna zona u kojoj su sferoidni hondrociti organizirani u stupiće i nalaze se okomito u odnosu na površinu zglobne hrskavice. Kolagenska vlakanca su najdeblja u ovoj zoni te se pružaju radijalno. Duboka zona sadrži najviše proteoglikana te najmanje molekula vode. Granična crta (engl. *tidemark*) razdvaja duboku zonu od kalcificirane. Mineralizirana zona sadrži mali broj hondrocita koji imaju slabu metaboličku aktivnost. Hondrociti ove zone imaju hipertrofičan fenotip i sintetiziraju kolagen tipa X (Karsdal 2016). Ova zona je prijelazna zona prema suphondralnoj kosti.

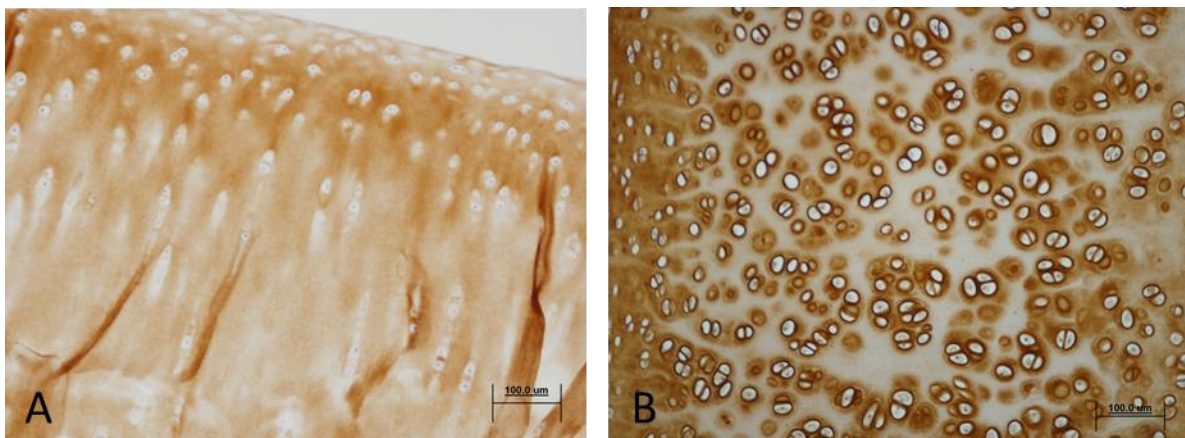


Slika 4. Zonalna struktura zglobne hrskavice. Prikaz hondrocita i kolagenskih vlakana organiziranih prema zonama zglobne hrskavice i postotku dubine koji zauzima pojedina zona (lijevo). Nativna zglobna hrskavica, hemalaun-eozin bojanje, povećanje 100x (desno). Pripremljeno prema Athanasio i sur. 2018.

2.3. Hrskavica nosne pregrade

Nosna pregrada se smatra najvažnijom anatomskom strukturom koja daje stabilnost i potporu nosnoj šupljini. Sastoji se od hrskavice i koštanih struktura uključujući laminu perpendikularis rešetnice ili etmoidalne kosti (lat. *os ethmoidale*) i tanku kost raonik (lat. *vomer*) (Hwang i sur. 2016; Mowlavi i sur. 2006). Hrskavica nosne pregrade je hijalini tip hrskavice koji sadrži hondrocite i izvanstanični matriks poput zglobne hrskavice. Hondrociti

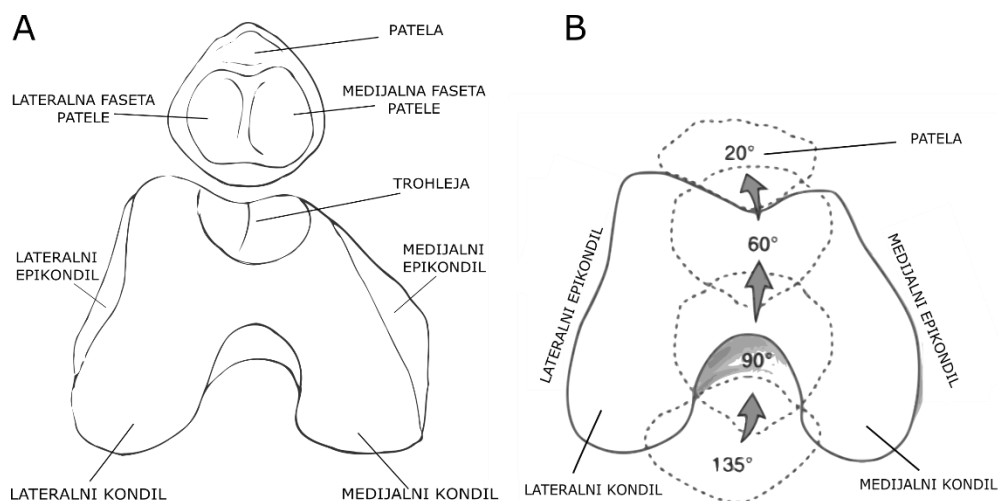
hrskavice nosne pregrade imaju različit oblik i metaboličku aktivnost ovisno o tome gdje su smješteni. Histološki razlikujemo 3 zone hrskavice nosnog septuma. To je periferna zona koja sadrži brojne male sploštene hondrocite orijentirane paralelno na površinu hrskavice. Ovi hondrociti podsjećaju na hondrocite površinske zone u zglobnoj hrskavici. U prijelaznoj zoni prema središtu nalazimo ovalne hondrocite koji leže perpendikularno na površinu hrskavice i njihova je gustoća manja u odnosu na periferne hondrocite. U samom središtu hrskavice nosne pregrade, hondrociti su sferoidni i najmanje gustoće te djelomično poredani u stupiće (Bleys i sur. 2007). Kod hrskavice nosne pregrade ne nalazimo zonu koja bi odgovarala kalcificiranoj zoni zglobne hrskavice. Gušće pakirana kolagenska vlakanca nalazimo u perifernoj zoni hrskavice nosnog septuma dok su u središnjem dijelu kolagenska vlakanca prisutna u manjoj količini. Kolagen tipa II nalazimo u svim zonama hrskavice nosne pregrade, ali veća količina ovog kolegena je prisutna u perifernoj zoni. Dosadašnja istraživanja su pokazala da hrskavica nosne pregrade čovjeka u prosjeku sadrži 77,7 % vode, 7,7 % kolagena, 2,9 % glikozaminoglikana i oko 24,9 milijuna stanica na 1 g mokre težine hrskavice (Homicz i sur. 2003; Neuman i sur. 2013). Za usporedbu, 1 g mokre težine zglobne hrskavice kondila bedrene kosti sadrži 65 do 75 % vode, 15 do 20 % kolagena i 3 do 6 % glikozaminoglikana (Homicz i sur. 2003). Može se uočiti da je sastav i omjer komponenata hrskavice nosne pregrade i zglobne hrskavice sličan. Zglobna hrskavica sadrži nešto veću količinu kolagena tipa II u usporedbi sa hrskavicom nosne pregrade (Jansen i sur. 2010) (Slika 5). Broj stanica je nešto veći kod hrskavice nosne pregrade u odnosu na zglobnu hrskavicu. Do sada zabilježen broj stanica izoliranih iz prijelazne i duboke zone zglobne hrskavice odraslog čovjeka iznosio je 18 milijuna stanica/cm³ odnosno 14 milijuna stanica/cm³ za ukupnu cijelu debljinu zglobne hrskavice odraslog čovjeka (Neuman i sur. 2013; Stockwell 1971).



Slika 5. Zglobna hrskavica (A) i hrskavica nosne pregrade (B) nakon imunohistokemijskog bojenja za kolagen tipa II. Mjerilo prikazuje 100 µm.

2.4. Patelofemoralni zglob

Patelofemoralni zglob je veoma kompleksna regija koljena. Anatomski se sastoji od velikog broja mišića, kosti, ligamenata, tetiva, krvnih žila i živaca koji zajedno doprinose funkcionalnosti koljena (LaPrade i sur. 2014). Dvije glavne zglobne površine patelofemoralnog zgloba su patela i trohleja. Patela je najveća sezamoidna kost u tijelu čovjeka, trokutastog je oblika sa zaobljenim krajevima i njezina je zglobna površina okrenuta prema unutrašnjosti zgloba. Hijalina hrskavica koja pokriva patelu jedna je od najdebljih u tijelu te doseže debljinu od 5 do 7 mm (Fulkerson i Shea 1990; LaPrade i sur. 2014). Zglobna površina distalnog dijela bedrene kosti koja je u kontaktu sa patelom naziva se trohleja. Femoralni sulkus, čija dubina i profil imaju utjecaj na stabilnost patele, dijeli trohleju na medijalnu i lateralnu fasetu (Fulkerson i Shea 1990) (Slika 6A). Hrkavica koja prekriva površinu trohleje femura je tanja u usporedbi sa patelom te njena debljina iznosi 2 do 3 mm (Powers i sur. 2016). Patela se u potpunoj ekstenziji nalazi iznad gornjeg dijela zglobne površine femura. U tom položaju postoji minimalan kontakt patele i femura te je patela najmobilnija. Pri fleksiji od 30°, patela ulazi u femoralni sulkus. Pri toj fleksiji je patela najnestabilnija jer je stabilizirana samo tetivama i mišićima. Daljnom fleksijom povećava se kontakt zglobnih površina koji svoj maksimum doseže kod fleksije pri 60°. Nastavkom fleksije, kontakt između patele i femura se smanjuje (Andrish 2015; Loudon 2016) (Slika 6B).



Slika 6. Shema patelofemoralnog zgloba i gibanja patele tijekom fleksije koljena. A) Na distalnom dijelu femura nalaze se lateralni i medijalni kondil te anteriorno femuralni sulkus tj. trohleja. Patela ima medijalnu i lateralnu fasetu koje artikuliraju sa medijalnim i lateralnom fasetom trohleje, B) Pokret u patelofemoralnom zglobu uključuje promjenu položaja patele od potpune ekstenzije do fleksije koljena (20° - 135°) tijekom kojeg se kontakt patele sa zglobnom površinom femura mijenja.

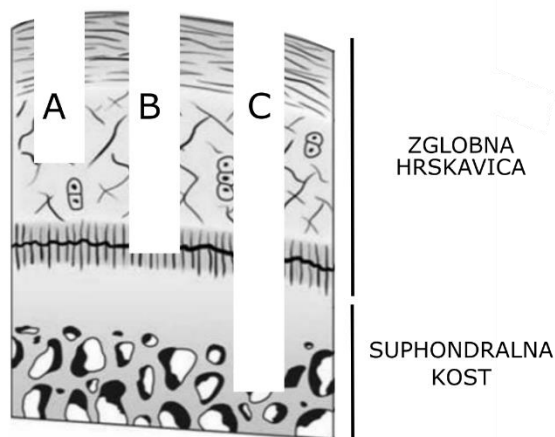
Opterećenje u patelofemoralnom zglobu koje nastaje tijekom svakodnevnih aktivnosti veće je i do 6,5 puta od tjelesne mase čovjeka. Ukoliko se oštećenja hrskavice na pateli i trohleji ne liječe, normalna distribucija sila u koljenu će biti onemogućena. To će uzrokovati proširenje već postojećih oštećenja, a takva oštećenja su često i predispozicija za razvoj osteoartritisa (Astur i sur. 2014).

2.5. Uzroci i tipovi oštećenja zglobne hrskavice

Oštećenja zglobne hrskavice mogu biti fokalna i degenerativna. Fokalno oštećenje je okruženo zdravom hrskavicom i rubovi oštećenja se mogu točno definirati. Fokalna oštećenja najčešće su uzrokovana traumom, osteochondritis dissecansom ili osteonekrozom. Degenerativna oštećenja su najčešće uzrokovana osteoartitisom, ozljedama meniska ili nestabilnošću ligamenta. Kod degenerativnih oštećenja rubovi se ne mogu točno odrediti (Falah i sur. 2010).

Najčešće korišteni sistem za kvalifikaciju i klasifikaciju hrskavičnih oštećenja predložen je od strane Outerbridgea još 1960-tih godina, a razvijen je za opis hondromalacije patele tijekom meniscektomije. Ova makroskopska klasifikacija promatra izgled i veličinu oštećenja kako bi se odredio stupanj oštećenja hrskavice. Prema Outerbridgeu razlikujemo četiri stupnja oštećenja hrskavice, od ranog omekšavanja hrskavice (stupanj I.) do erozije hrskavice do kosti (stupanj IV.) (Lasanianos i Kanakaris 2015; Legović i sur. 2003). Danas se često koristi i makroskopska ljestvica uvedena od strane Međunarodnog društva za obnovu hrskavice, ICRS ljestvica (ICRS, engl. *International Cartilage Repair Society*) (van den Borne i sur. 2007).

Oštećenje zglobne hrskavice možemo klasificirati prema mjestu nastanka (npr. medijalni ili lateralni kondil), prema veličini te dubini. S obzirom na dubinu razlikujemo djelomična hrskavična oštećenja (engl. *partial thickness*), potpuna (engl. *full thickness*) i koštano-hrskavična oštećenja koja zahvaćaju suphondralnu kost (Madry i sur. 2015).

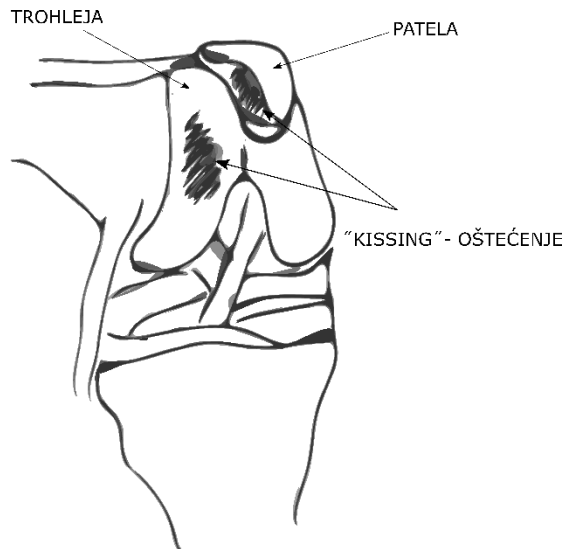


Slika 7. Tipovi oštećenja hrskavice klasificirani prema dubini. A = djelomično hrskavično oštećenje, B= potpuno hrskavično oštećenje, C = koštano-hrskavično oštećenje

Oštećenja zglobne hrskavice često se otkrivaju tijekom rutinskih artroskopija koljena. Curl i suradnici su prijavili prisutnost hrskavičnih oštećenja kod više od 63 % pacijenata koji su pristupili postupku artroskopije na uzorku od 35 000 obavljenih artroskopija u SAD-u. Hjelle i sur. u Norveškoj te Widuchowski i sur. u Poljskoj potvrdili su incidenciju hrskavičnih oštećenja kod 60 do 61 % obavljenih artroskopija (Lattermann i Luckett 2011). Pronađena oštećenja su najčešća na kondilu bedrene kosti (43 do 58 %). Oštećenja na pateli nalazimo kod 11 do 36 % svih oštećenja dok su oštećenja trohleje nešto rjeđa (6 do 16%) (Lattermann i Luckett 2011). Do čestih koštano-hrskavičnih oštećenja dovodi i dislokacija patele koja je odgovorna za 40 do 50 % koštano-hrskavičnih oštećenja. Ovaj tip oštećenja najčešći je kod mladih i aktivnih pacijenata između 20 i 40 godina (Falah i sur. 2010). Oštećenja hrskavice mogu biti prisutna i kod pacijenata koji nemaju kliničke simptome. Studija u kojoj su sudjelovali profesionalni sportaši uključivala je snimanje koljena magnetskom rezonancijom kod pacijenata koji ranije nisu prijavili simptome niti ozljede. U ovoj studiji, oštećenja hrskavice su otkrivena kod 57 % pacijenata. Među njima, 35 % pacijenata imalo je hrskavično oštećenje na pateli, a 25 % pacijenata na trohleji femura (Sherman i sur. 2018).

"Kissing"-oštećenja su poseban tip bipolarnih hrskavičnih i koštano-hrskavičnih oštećenja koja se nalaze jedna nasuprot druge i u konstantnom su dodiru (Slika 8). Ova kompleksna oštećenja klasificiraju se kao predosteoartritična te su označena kao kontraindikacija za liječenje dosadašnjim kirurškim postupcima i tkivnim terapijama, mozaikplastikom i autolognom transplantacijom hondrocita (ACI, engl. *autologous chondrocyte implantation*) (Murray i sur. 2016; Niemeyer i sur. 2016; Tetteh i sur. 2012).

"Kissing"-oštećenja najčešće nastaju kod ponavljajućih trauma i kao sekundarne degenerativne promjene (Hjelle i sur. 2002). Ovaj tip oštećenja je najkompleksniji i najteži za liječenje te se kod pacijenata sa "kissing"-oštećenjima većinom razvija osteoartritis (Vasiliadis i sur. 2011).



Slika 8. Shema "kissing"-oštećenja u patelofemoralnom zglobo koljena. Hrskavična ili koštano-hrskavična oštećenja koja se nalaze jedno nasuprot drugome, u konstantnom su dodiru i nastaju često nakon ponavljajućih trauma nazivamo "kissing"-oštećenjima. Ovakva su oštećenja česta u području patelofemoralnog zgloba gdje patela i trohleja međusobno artikuliraju tijekom fleksije ili ekstenzije koljena.

Najčešći uzrok hrskavičnih i koštano-hrskavičnih oštećenja je trauma nastala zbog nesreća ili sportskih ozljeda (Falah i sur. 2010). Fokalne ozljede su često uzrokovane osteochondritis dissecansom tijekom kojeg dolazi do odvajanja segmenta suphondralne kosti i zglobne hrskavice. Uzrok osteochondritis dissecansa je nepoznat, a mogući uzroci su ponavljajuće traume, ishemija i osifikacija kosti. Javlja se kod 15 do 29 na 100 000 pacijenata (Zanon i sur. 2014). Osim trauma, najčešći uzrok koštano-hrskavičnih oštećenja je osteoartritis. Osteoartritis je degenerativna bolest koja uzrokuje progresivan gubitak zglobne hrskavice i povezana je sa promjenama u suphondralnoj kosti (Wolff 2007). To je najčešći tip artitrisa i mišićno-koštane bolesti te se javlja kod 10 do 12 % ukupne populacije (Murray i sur. 2012). Osteoartritis je glavni uzrok invalidnosti nakon 65 godine, a broj oboljelih od ove bolesti osobito se povećava nakon četrdesete godine života (Wolff 2007).

2.6. Liječenje hrskavičnih i koštano-hrskavičnih oštećenja

U liječenju oštećenja hrskavice koriste se različite konzervativne i kirurške tehnike. Cilj konzervativnih tehnika liječenja je smanjiti simptome boli, ali ne i djelovati na samo oštećenje. Kirurške tehnike liječenja možemo podijeliti na palijativne (artroskopski debridment), reparacijske (abrazijska hondroplastija, bušenje po Pridieu i mikrofraktura) te regeneracijske (mozaikplastika, autologna transplantacija hondrocita). Velik broj razvijenih tehnika ukazuje na to da je teško povratiti funkciju jednom oštećene hrskavice (Richter i sur. 2016).

2.6.1. Konzervativne tehnike liječenja

Konzervativne tehnike liječenja najčešće se koriste kod prvih simptoma oštećenja hrskavice. Za ublažavanje boli koriste se analgetici i nesteroidni antiupalni lijekovi (da Cunha Cavalcanti i sur. 2012). Smanjenje težine, odmor, fizikalna terapija i korištenje medicinskih ortopedskih pomagala mogu pomoći u poboljšavanju kliničkog ishoda. Često će koristiti i dodaci prehrani kao što su hondroprotektivni hondroitin-sulfat, Omega-3, vitamini, kalcij ili intraartikularne injekcije steroida. Do danas nije pokazano da konzervativnim tehnikama liječenja dolazi do strukturalnih poboljšanja i regeneracije oštećene hrskavice (Falah i sur. 2010).

2.6.2. Kirurške tehnike liječenja

2.6.2.1. Palijativne kirurške tehnike

Jedna od najčešće korištenih palijativnih tehnika za liječenje oštećenja hrskavice je artroskopski debridman. To je postupak koji uključuje odstranjivanje opuštenih, slobodnih oštećenih dijelova hrskavice, osteofita te u nekim slučajevima i dijelova meniska kako bi se ublažila bol kod pacijenata (Bhosale i Richardson 2008). Rezultati ovog tretmana ovise o veličini i degeneraciji same hrskavice te su teško kvalitativno mjerljivi. U današnjoj kliničkoj praksi, ovaj se postupak često kombinira sa drugim tehnikama, kao što je mikrofraktura.

2.6.2.2. Reparacijske kirurške tehnike

Reparacijske tehnike liječenja oštećenja hrskavice uključuju ulazak u suphondralnu kost čime se omogućuje dovod matičnih stanica koštane srži u mjesto oštećenja. Jedna od takvih tehnika je postupak bušenja po Pridieu. Postupak uključuje bušenje rupa veličine 2 - 2,5 mm u subhondralnoj kosti svrdlom. Liječenje ovom tehnikom rezultira dugim vremenskim oporavakom za pacijente, a opisani klinički ishodi su jako varijabilni (Farr i sur. 2011). Prema istom principu stimulacije koštane srži razvijena je abrazijska hondroplastija. Ova tehnika

uključuje uklanjanje 1 - 3 mm suphondralne kosti što uzrokuje dodatnu traumu i rezultira lošom postoperativnom funkcijom koljenskog zgloba u pacijenata (Mirza i sur. 2015).

Mikrofrakture su kirurški postupak razvijen od strane Steadmana i prvi put opisane 1994. godine (Steadman i sur. 2010). Ovaj postupak se koristi za liječenje fokalnih i degenerativnih oštećenja hrskavice. Postupak se izvodi artroskopski te se najprije debridmanom uklone svi zaostali dijelovi oštećene hrskavice sa mjesta oštećenja kako bi se otkrila suphondralna kost. Stvaranjem malih fraktura u suphondralnoj kosti potiče se ulazak mezenhimalnih matičnih stanica iz koštane srži na mjesto hrskavičnog oštećenja. Pri tome, frakture moraju biti međusobno udaljene 3 do 4 mm kako se ne bi oštetila ploča suphondralne kosti. Na mjestu oštećenja nakon ovog zahvata nastaje vezivno tkivo koje nema morfološka i biomehanička svojstva zdrave hrskavice. Prednosti ove tehnike su jednostavnost, niska cijena, minimalna invazivnost i niski kirurški morbiditet. Dosadašnje kliničke studije su pokazale poboljšanje i smanjenje boli kod pacijenata nakon liječenja mikrofrakturama. Međutim rezultati kliničkih studija su varijabilni i nekonzistentno opisani u literaturi. Mjesta oštećenja nakon liječenja mikrofrakturama analizirana su MRI-om i artroskopijom te su otkrivena djelomično popunjena oštećenja novonastalim tkivom te prisutnost okoštavanja nakon 18 do 36 mjeseci. Uz to, klinički ishodi liječenja ovom tehnikom pokazali su se inferiornima u odnosu na mozaikplastiku i autolognu transplantaciju hondrocita (Erggelet i Vavken 2016; Negrin i sur. 2012).

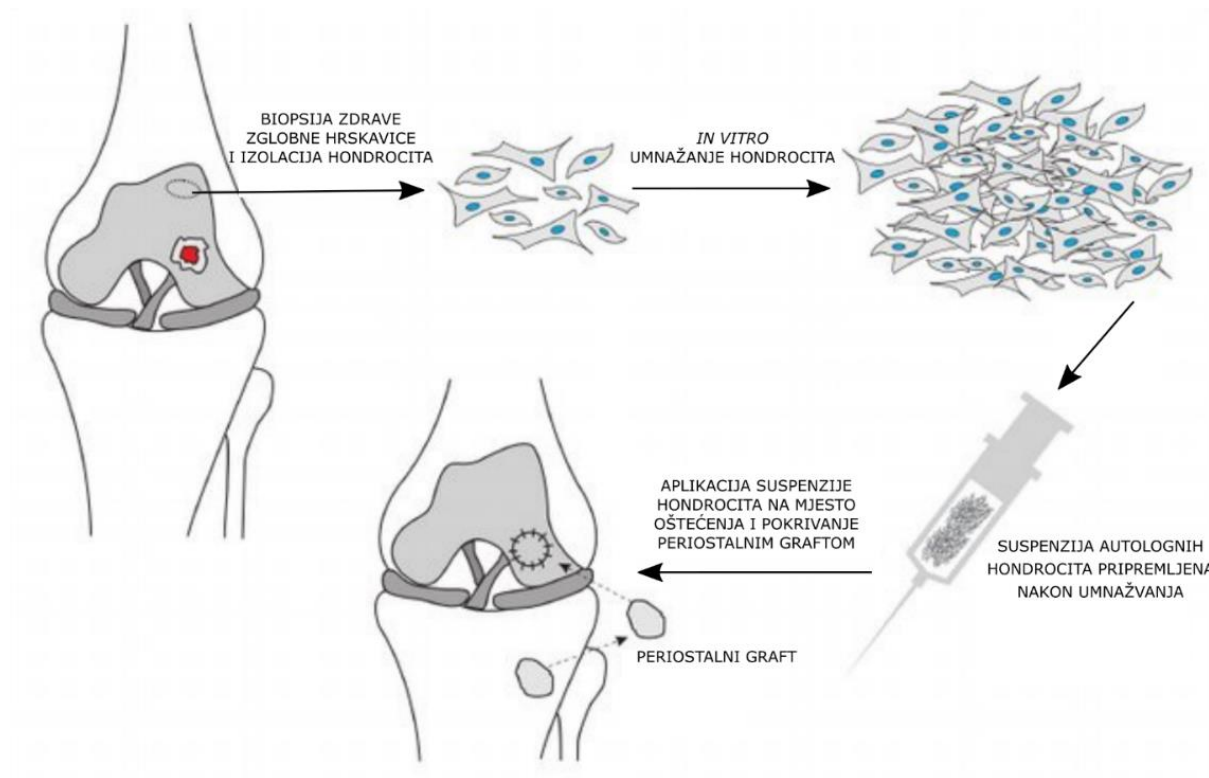
2.6.2.3. Regeneracijske kirurške tehnike

Mozaikplastika i autologna transplantacija hondrocita (ACI, engl. *autologous chondrocyte implantation*) su regeneracijski zahvati kojima se pokušava ostvariti popravak hrskavičnih i koštano-hrskavičnih oštećenja.

Mozaikplastika je postupak koji započinje artroskopskim debridmanom kako bi se uklonili dijelovi zaostale oštećene hrskavice. S mjesta koje nije izloženo jakim mehaničkim silama uzima se cilindar koštano-hrskavičnog tkiva i transplantira se na mjesto oštećenja. Koštano-hrskavični cilindri ispunjavaju oštećenje tako da kreiraju uzorak mozaika. Nedostaci ove tehnike su dodatno oštećenje zdravog tkiva, nemogućnost obnove glatke površine hrskavice i nedostatak lateralne integracije cilindra sa zdravom hrskavicom (Bhosale i Richardson 2008). Klinički ishodi ove tehnike variraju među pacijentima ovisno o starosti, spolu i veličini oštećenja pa je povećana stopa neuspješnog liječenja kod pacijenata starijih od 40 godina, kod žena i kod pacijenata sa oštećenjima većim od 3 cm² (Richter i sur. 2016). U istraživanju koje je pratilo pacijente 12 godina nakon što su podvrgnuti postupku

mozaikplastike pokazana je degeneracija zgloba, ali uz dobre kliničke ishode (Filardo i sur. 2015).

Metodu autologne transplantacije hondrocita prvi put su opisali Peterson i sur. (Menche i sur. 1986). ACI predstavlja prvu primjenu tkivnog inženjerstva u ortopediji. Ova tehnika uključuje odstranjivanje manjeg dijela zglobne hrskavice s mjesta koje nije opterećeno mehaničkim silama, izolaciju hondrocita iz uzetog tkiva hrskavice, umnažanje izoliranih hondrocita *in vitro*, njihovu transplantaciju na mjesto oštećenja te pokrivanje oštećenja periostalnim graftom koji je uzet s proksimalnog dijela tibije (Slika 9). Tkivo koje nastaje na mjestu oštećenja nakon liječenja ACI metodom nije u potpunosti jednako zdravoj hijalinoj hrskavici te ima obilježja fibrokartilaginoznog tkiva (Goyal i sur. 2013; Marlovits i sur. 2006). Ipak, ova tehnika omogućuje smanjenje boli i poboljšanu funkciju koljena kod pacijenata te je do sada primijenjena kod više od 35,000 pacijenata diljem svijeta (Davies i Kuiper 2019).



Slika 9. Postupak autologne transplantacije hondrocita. Iz uzetog uzorka zdrave zglobne hrskavice izoliraju se i *in vitro* umnože hondrociti te se suspenzija zglobnih hondrocita aplicira na mjesto oštećenja koje se pokriva periostalnim graftom koji je uzet sa proksimalnog dijela tibije. Preuzeto i prilagođeno prema (Robi i sur. 2013).

U drugoj generaciji ACI-a kolagenska membrana zamijenila je periost. Treća generacija ACI-a ili matriksom potpomognuta autologna transplantacija hondrocita, MACI® (engl. *matrix-induced autologous chondrocyte*) uključuje nasađivanje izoliranih zglobnih hondrocita na trodimenzionalan nosač. Hondrociti se nasađuju na nosače nekoliko dana prije transplantacije na mjesto oštećenja. Do sada je u kliničkim studijama korišteno više različitih tipova nosača za proizvodnju MACI® presatka, uključujući kolagensku membranu Chondro-Gide (Behrens i sur. 2006; Jacobi i sur. 2011). Studije su pokazale dobre kratkoročne i dugoročne kliničke ishode u liječenju lokaliziranih hrskavičnih oštećenja uporabom MACI-a uz statistički značajno poboljšanje kvalitete života pacijenata i bolju funkciju koljena u usporedbi sa postupkom mikrofrakture (Brittberg i sur. 2018; Gille i sur. 2016). Ipak, kompleksna hrskavična i koštano-hrskavična oštećenja kao što su "kissing"-oštećenja još su uvijek kontraindikacija za liječenje metodom ACI.

Iako uspješne u nekim aspektima, sve navedene metode za liječenje i popravak hrskavičnih i koštano-hrskavičnih oštećenja, imaju svoja ograničenja te se još uvijek na mjestu oštećenja ne uspijevaju stvoriti tkivo koje će se prema strukturi i funkcijama približiti zdravoj zglobnoj hrskavici.

2.6.3. Liječenje hrskavičnih i koštano-hrskavičnih oštećenja patelofemoralnog zgloba i "kissing"-oštećenja

Hrskavične i koštano-hrskavične ozljede u patelofemoralnom zglobu su česte i utvrđene su kod više od 33 % pacijenata koji su pristupili postupku artroskopije. Međutim, biomehanika i kompleksna morfologija patelofemoralnog zgloba otežavaju liječenje oštećenja patelofemoralnog zgloba (Brophy i sur. 2017). Za liječenje hrskavičnih i koštano-hrskavičnih oštećenja patelofemoralnog zgloba najčešće se predlaže konzervativni tip liječenja, a kirurški postupci se koriste kod pacijenata koji imaju stalno pogoršanje simptoma. Razlozi za to su nepredvidivi ishodi liječenja s obzirom na kompleksnost ozljeda (Pinkowsky i Farr 2016). To objašnjava zašto su Brittberg i suradnici izvjestili o nemogućnosti popravka patelofemoralnih ozljeda postupkom autologne transplantacije hondrocita kod 5 od 7 pacijenata. U kasnijoj studiji, Brittberg i sur. prijavili su 11 od 17 pacijenata sa dobrim ili odličnim rezultatima nakon 2 godine i malo bolje rezultate nakon 9 godina, kod 13 od 19 pacijenata koji su liječeni kombinacijom anteromedijalizacije tibijalne tuberkule sa staničnim terapijama (Kehr 2015). Dosadašnje studije su pokušale utvrditi postoji li najbolji kirurški postupak kojim bi se liječila velika (>4 cm) hrskavična oštećenja na pateli ili trohleji koljena kod pacijenata mlađih od 50 godina. Pokazano je da kod 22 % pacijenata kod kojih je provedena artroplastika koljena, 53

% pacijenata liječenih osteohondralnim alograftima i 8 do 60 % pacijenata liječenih metodom ACI-a nije došlo do poboljšanja i regeneracije navedenih hrskavičnih oštećenja. Uz to, kod sva tri tipa postupaka korištenih za liječenje dogodile su se komplikacije i reoperacije. Uslijed toga nije predložen niti jedan postupak kao preporuka za liječenje ovog tipa oštećenja (Noyes i Barber-Westin 2016).

Bipolarna "kissing"-oštećenja patelofemoralnog zgloba su rijetka te je malo opisanih tehnika liječenja ovog tipa oštećenja u literaturi (Vijayan i Bentley 2015). Iako su "kissing"-oštećenja kontraindikacija za liječenje autolognom transplantacijom hondrocita, prva generacija ACI-a je korištena za njihovo liječenje u sklopu dosadašnjih istraživanja na manjem broju pacijenata. Srednjoročni rezultati za liječenje kompleksnih hrskavičnih oštećenja metodom ACI pokazali su značajna poboljšanja u smanjenju boli i kvaliteti života za pacijente. Međutim, još ne postoje podaci o dugoročnom kliničkom ishodu (Ossendorf i sur. 2011). Za liječenje "kissing"-oštećenja patelofemoralnog zgloba opisana su 2 klinička slučaja u kojima je liječenje provedeno kombinacijom dvije regeneracijske tehnike te drugom generacijom ACI-a. Prvi slučaj uključuje 23-godišnjeg muškog pacijenta sa koštano-hrskavičnim oštećenjem na pateli i trohleji. Ovo "kissing"-oštećenje liječeno je kombinacijom mozaikplastike i ACI-a. Oštećenje na trohleji je liječeno metodom mozaikplastike dok je oštećenje na pateli liječeno prvom generacijom ACI-a uz uporabu kolagenske membrane Chondro-Gide. Kombinacija dvije reparacijske tehnike za liječenje "kissing"-oštećenja patelofemoralnog zgloba pokazala se uspješnom uz dobre kliničke ishode 10 godina nakon tretmana (Vijayan i Bentley 2015). U drugom slučaju "kissing"-oštećenje na području patelofemoralnog zgloba veličine 15 mm x 10 mm i stupnja oštećenja III, uspješno je liječena pomoću druge generacije ACI-a uz primjenu kolagenske membrane BioGide (Geistlich, SAD) (Ridley i sur. 2017). Međutim, riječ je o malom broju opisanih slučajeva te bi daljnje istraživanje trebalo pokazati da li su ovi tipovi liječenja primjereni za takav tip oštećenja.

2.6.4. Kolagenska membrana Chondro-Gide u liječenju hrskavičnih i koštano-hrskavičnih oštećenja

Kolagenska membrana Chondro-Gide (Geistlich Pharma AG, Švicarska) je dvoslojna membrana izgrađena od kolagena tipa I i kolagena tipa III svinjskog podrijetla. Sastoji se od poroznog sloja koji podržava rast stanica i stvaranje novog tkiva te od kompaktnog sloja koji djeluje kao barijera i spriječava izlazak transplantiranih hondrocita sa mjesta hrskavičnog oštećenja. Ova membrana je komercijalno dostupna i koristi se za prekrivanje hrskavičnog oštećenja poslije liječenja metodom ACI-a i nakon stimulacije koštane srži uz pomoć

matriksom potpomognute autologne hondrogeneze (AMIC, engl. *autologous matrix induced chondrogenesis*) (Anders i sur. 2013; Dhollander i sur. 2014). Osim za pokrivanje hrskavičnog oštećenja kod transplantacije zglobnih hondrocita (prva generacija ACI-a) (Steinwachs i Kreuz 2007), na kolagensku membranu Chondro-Gide se nasaduju izolirani zglobni hondrociti i dobiveni presadak se transplantira na mjesto oštećenja (druga generacija ACI-a) (Gille i sur. 2016). Rezultati kliničke studije koja je usporedila korištenje kolagenske membrane Chondro-Gide sa korištenjem periosta u liječenju hrskavičnih oštećenja metodom ACI pokazali su da je novonastalo tkivo bolje kvalitete i sličnije hijalinoj hrskavici kod pacijenta kojima su transplantirani zglobni hondrociti prekriveni kolagenskom membranom (McCarthy i Roberts 2013). Također, fokalna hrskavična oštećenja uspješno su liječena metodom MACI u kojoj je korištena kolagenska membrana Chondro-Gide što je potvrđeno dugoročnim kliničkim ishodima (Gille i sur. 2016). Liječenje hrskavičnih oštećenja patelofemoralnog zgloba AMIC metodom uz korištenje kolagenske membrane Chondro-Gide pokazalo je dobre kliničke ishode 2 godine nakon tretmana, ali uz promjene u suphondralnoj kosti (Dhollander i sur. 2014). Kolagenska membrana Chondro-Gide se pokazala uspješnom u poticanju regeneracije oštećenog hrskavičnog tkiva, ali još uvijek nije potvrđeno može li ostvariti dobre rezultate pri liječenju kompleksnih hrskavičnih i koštano-hrskavičnih oštećenja.

2.6.5. Ocijena cijeljenja hrskavičnih i koštano-hrskavičnih oštećenja

Danas je u uporabi velik broj tehnika za liječenje hrskavičnih i koštano-hrskavičnih oštećenja. Stoga su razvijene različite metode i ljestvice za ocijenu cijeljenja hrskavičnih i koštano-hrskavičnih oštećenja nakon liječenja kirurškim postupcima ili tkivnim terapijama. Struktura tkiva nastalog na mjestu oštećenja nakon liječenja može se procijeniti snimanjem magnetskom rezonancijom (MRI, engl. *magnetic resonance imaging*), histološkom analizom i makroskopskom evaluacijom tkiva tijekom artroskopije (van den Borne i sur. 2007). Razvijene su različite histološke ljestvice za ocijenu cijeljenja hrskavice kao što su ljestvica predložena od strane O'Driscolla i kolega (O'Driscoll score), ljestvica po Bernu (Bern score) i histološka ocijenska ljestvica Međunarodnog društva za obnovu hrskavice, ICRS ljestvica (ICRS, engl. *International Cartilage Repair Society*). Ljestvica po Bernu najprimjerenija je za evaluaciju tkiva proizvedenog *in vitro* (Ruettger i sur. 2010). Za makroskopsku ocijenu cijeljenja hrskavice u klinici dizajnirana su 2 ocijenska sistema, ICRS ljestvica i Qswestry artroskopska ljestvica (Goebel i sur. 2012).

2.7. Tkivno inženjerstvo hrskavice

Tkivno inženjerstvo je interdisciplinarno područje koje upotrebljava principe biologije i inženjerstva kako bi omogućilo obnovu, popravak ili zamjenu oštećenog tkiva ili organa (Langer i Vacanti 1993). Tkivno inženjerstvo hrskavice oslanja se na više faktora: odabir primjerenog tipa stanica za *in vitro* rast, korištenje faktora rasta koji će potaknuti hondrogenezu te odabir trodimenzionalnih biokompatibilnih nosača koji će podržavati rast i umnažanje stanica (Kessler i Grande 2008).

U tkivnom inženjerstvu hrskavice do sada su u istraživanjima upotrebljavane različite vrste stanica: hondrociti, mezenhimalne matične stanice različitog porijekla, embrionalne matične stanice, inducirane pluripotentne stanice i fibroblasti (Liu i sur. 2017). Jedan od glavnih nedostataka kod korištenja hondrocita kao izvora stanica je limitirana količina stanica dostupna nakon izolacije te gubitak hondrogenog fenotipa *in vitro* (Zhang i sur. 2009). Hondrociti u jednoslojnoj staničnoj kulturi dobivaju fenotip fibroblasta kojeg karakterizira izdužen oblik stanica i povećana ekspresija kolagena tipa I. Taj proces se naziva dediferencijacija hondrocita (Schnabel i sur. 2002). Ipak, ukoliko se dediferencirani hondrociti stave u trodimenzionalni okoliš mogu vratiti svoj fenotip, odnosno dolazi do njihove rediferencijacije (Schulze-Tanzil 2009). Hondrociti korišteni za tkivni inženjering hrskavice izolirani su do sada iz različitih izvora kao što je hrskavica nosne pregrade, zglobna hrskavica, rebrena hrskavica i hrskavica vanjskog uha (Hellingman i sur. 2011; Isogai i sur. 2006). Mezenhimalne matične stanice (MSC, engl. *mesenchymal stem cells*) izolirane iz koštane srži i masnog tkiva pokazale su hondrogeni potencijal (Johnstone i sur. 2013). Budući da su do sada u studijama korišteni različiti protokoli izolacije MSC-a te različiti faktori rasta za poticanje hondrogeneze potrebno je dodatno optimizirati uvjete uzgoja ovih stanica i uspostaviti precizniju karakterizaciju stanica. Ipak, dosadašnje pretkliničke i kliničke studije pokazuju da su MSC dobar kandidat za popravak i regeneraciju hrskavice (Zhang i sur. 2009). Kako bi se potaknula hondrogeneza u studijama su korišteni različiti faktori rasta poput BMP-2,4,7, IGF-1, TGF- β , bFGF i HGF (Fortier i sur. 2011). Kao potpora za rast i poticanje vijabilnosti i diferencijacije stanica upotrebljavani su nosači različitih strukturnih, mehaničkih i biokemijskih svojstava. Nosači koji su korišteni u dosadašnjim istraživanjima građeni su od sintetskih ili prirodnih materijala. Najčešći prirodni materijali korišteni za izradu nosača u tkivnom inženjerstvu hrskavice su kolagen, kitozan, alginat, fibrin te celuloza. Za izradu sintetskih nosača najčešće je korištena poliglikolna kiselina (PGA, engl. *polyglycolic acid*), polietilen glikol (PEG, engl. *poly(ethylene glycol)*), poliuretani (PU, engl. *polyurethane*) i poli-

L-laktična kiselina (PLLA, engl. *poly-L-lactic acid*). Sintetski nosači daju tkivnom presatku dobra mehanička svojstva, ali često uzrokuju citotoksičnost (Grigore 2017). Velik broj nosača testiran je *in vitro* i *in vivo* u pretkliničkim i kliničkim studijama (Vinatier i sur. 2009). Međutim, još uvijek se traga za nosačem kojim bi se ostvarila uspješna regeneracija oštećenog hrskavičnog tkiva.

Principi tkivnog inženjerstva koji se trenutno primjenjuju u kliničkom liječenju hrskavice prisutni su u formi ACI metode. ACI uključuje korištenje zglobnih hondrocita kao izvora stanica za regeneraciju. Za izolaciju zglobnih hondrocita potrebno je uzeti uzorak zdrave zglobne hrskavice sa mjesta koje nije pod direktnim opterećenjem sila u zglobu. Pritom se stvara dodatna ozljeda zdrave hrskavice koja se kasnije može proširiti.

2.7.1. Hondrociti hrskavice nosne pregrade u tkivnom inženjerstvu hrskavice

Biopsija hrskavice nosne pregrade jednostavan je postupak koji uzrokuje minimalno oštećenje na septumu, kraće traje, može se izvesti uz lokalnu anesteziju i manje su mogućnosti komplikacija prilikom operacije. Mnoge studije su već pokazale da hondrociti izolirani iz hrskavice nosne pregrade imaju mogućnost stvaranja tkiva sličnog hijalinoj hrskavici *in vitro* (Rotter et al. 2002; Kafienah et al. 2002; Tay et al. 2004). Tkivo uzgojeno iz hondrocita hrskavice nosne pregrade ima bolja mehanička svojstva i veću količinu glikozaminoglikana i kolagena tipa II u usporedbi sa tkivom uzgojenim iz zglobnih hondrocita. U *in vitro* i *in vivo* istraživanjima utvrđeno je da hondrociti hrskavice nosne pregrade proliferiraju brže i imaju veći hondrogeni kapacitet nego hondrociti zglobne hrskavice (Kafienah et al. 2002). Uz to, hondrociti hrskavice nosne pregrade uspješno se oporavljaju nakon izlaganja upalnim uvjetima u usporedbi sa zglobnim hondrocitima (Scotti et al. 2013). Mogućnost proliferacije i diferencijacije izoliranih zglobnih hondrocita ovisi o starosti donora što može dovesti do različite kvalitete uzgojenih tkivnih presađaka (Barbero et al. 2004). Nasuprot tome, količina izoliranih hondrocita iz hrskavice nosne pregrade ne smanjuje se sa starošću donora, a hondrociti hrskavice nosne pregrade zadržavaju svoja svojstva proliferacije (Rotter i sur. 2001). Za razliku od zglobnih hondrocita koji su mezodermalnog, hondrociti hrskavice nosne pregrade su neuroektodermalnog podrijetla (Som i Naidich 2013). Stoga hondrociti hrskavice nosne pregrade ne eksprimiraju specifične HOX gene. Negativna ekspresija HOX gena u ovim stanicama povezana je sa njihovim boljim regenerativnim potencijalom i mogućnošću samoobnove. Potencijal samoobnove hondrocita hrskavice nosne pregrade potvrđen je mogućnošću formiranja hrskavičnog tkiva i nakon mnogobrojnih izmjena ciklusa dediferencije i rediferencijacije. Reprogramiranje hondrocita

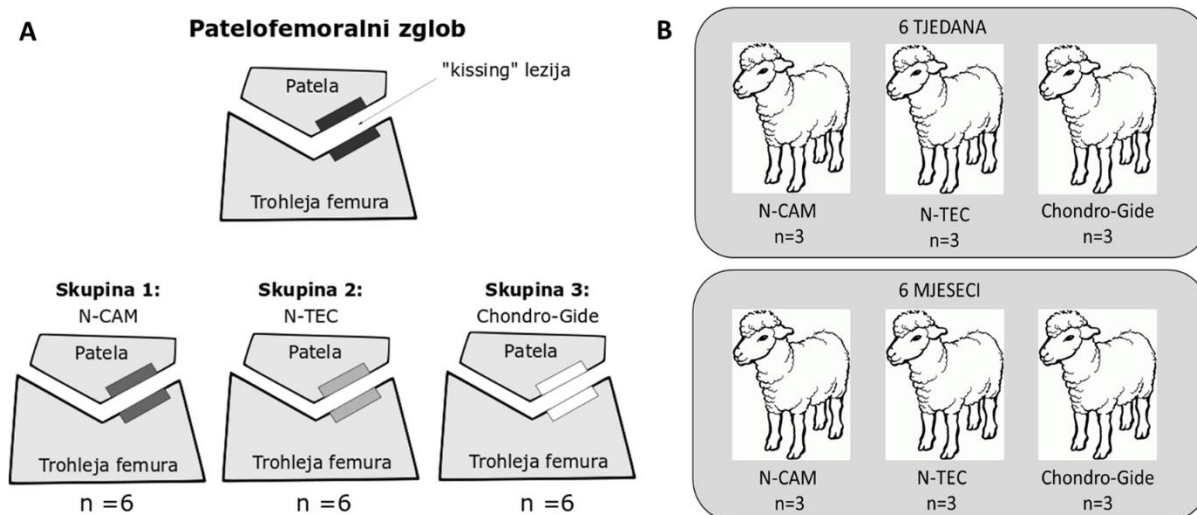
hrskavice nosne pregrade potvrđeno je pozitivnom ekspresijom HOX gena nakon njihove transplantacije na mjesto hrskavičnog oštećenja u animalnoj studiji (Pelttari i sur. 2014).

Regenerativni potencijal tkivnih presađaka baziranih na hondrocitima hrskavice nosne pregrade potvrđen je u više studija na velikim životinjskim modelima (Mumme, Steinitz, et al. 2016) te u I. fazi kliničkog istraživanja (Mumme, Barbero, et al. 2016). U navedenom kliničkom istraživanju autologni tkivni presađci uzgojeni iz hondrocita hrskavice nosne pregrade uspješno su korišteni za liječenje oštećenja zglobne hrskavice veličine 2 - 6 cm² na kondilu bedrene kosti. Ovi autologni presađci trenutno se koriste u II. fazi kliničkog istraživanja tijekom kojeg će se usporediti potencijal zrelih i nezrelih autoloških tkivnih presađaka u liječenju hrskavičnih oštećenja na 108 pacijenata.

3. MATERIJALI I METODE

3.1. Eksperimentalni model

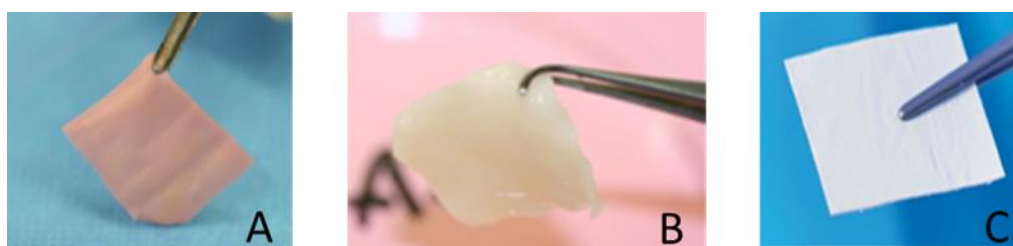Provedba istraživanja na velikom životinjskom modelu odobrena je od strane Državnog etičkog povjerenstva Ministarstva poljoprivrede Republike Hrvatske i Povjerenstva za etiku u veterinarstvu. Povjerenstvo za bioetiku i dobrobit životinja Biološkog odsjeka Prirodoslovno-matematičkog fakulteta odobrilo je izvođenje eksperimenta u svrhu izrade ove doktorske disertacije. Istraživanje je provedeno na velikom životinjskom modelu, ovci koja je odgovarajući model za simulaciju koštano-hrskavičnog oštećenja u koljenu. Prilikom planiranja i izvedbe istraživanja, u radu sa životinjama osigurana je provedba načela 3R: zamjena (engl. *replacement*), smanjenje (engl. *reduction*) i poboljšanje (engl. *refinement*). Istraživanje je provedeno na 18 ovaca starosti 3 - 4 godine, ženskog spola, križane pasmine. Korišten je akutni model koštano-hrskavičnog oštećenja u koljenu ovce. Model je uključivao "kissing"-oštećenje sa jednim oštećenjem na pateli, a drugim na trohleji patelofemoralnog zgloba (Slika 10 A). Za liječenje oštećenja korištena su 2 različita tkivna presatka te kolagenska membrana Chondro-Gide (Geistlich Pharma AG, Švicarska). Životinje su nasumično podijeljene u 3 skupine, po 6 ovaca u svakoj skupini (Slika 10 B). Unutar svake skupine životinje su dodatno podijeljene na 2 vremenske točke, 6 tjedana i 6 mjeseci (Slika 8 B).



Slika 10. Model koštano-hrskavičnog oštećenja (A), eksperimentalne skupine i broj ovaca po skupini (B).

Skupini N-CAM pripadale su životinje kojima je na mjesto akutnog oštećenja transplantiran nezreli autologni tkivni presadak (N-CAM, engl. *nasal chondrocyte cell activated matrix*). Skupina N-TEC su bile životinje kojima je na mjesto akutnog oštećenja

transplantiran zreli autologni tkivni presadak (N-TEC, engl. *nasal chondrocyte tissue engineered cartilage graft*). Za uzgoj zrelih i nezrelih tkivnih presadaka korištena je kolagenska membrana Chondro-Gide (Geistlich Pharma AG, Švicarska). U treću skupinu su raspoređene životinje kojima je na mjesto akutnog oštećenja transplantirana samo kolagenska membrana Chondro-Gide bez stanica. N-CAM (Slika 11 A) predstavlja nezreli presadak sa malom količinom ili bez prisutnosti izvanstaničnog matriksa dok N-TEC (Slika 11 B) predstavlja zreli presadak, sa izvanstaničnim matriksom koji sadrži proteine specifične za hrskavicu. Kolagenska membrana Chondro-Gide bez stanica (Slika 11 C) je kolagenski matriks razvijen za liječenje hrskavičnih i koštano-hrskavičnih oštećenja u koljenu ili kuku (Geistlich Pharma AG, Švicarska).



Slika 11. Tip presatka upotrijebljen za liječenje koštano-hrskavičnih oštećenja, tzv. "kissing"-oštećenja. A) N-CAM (engl. *nasal chondrocyte cell activated matrix*) nezreli tkivni presadak; B) N-TEC (engl. *nasal chondrocyte tissue engineered cartilage graft*) zreli tkivni presadak, C) Kolagenska membrana Chondro-Gide (Geistlich Pharma AG, Švicarska).

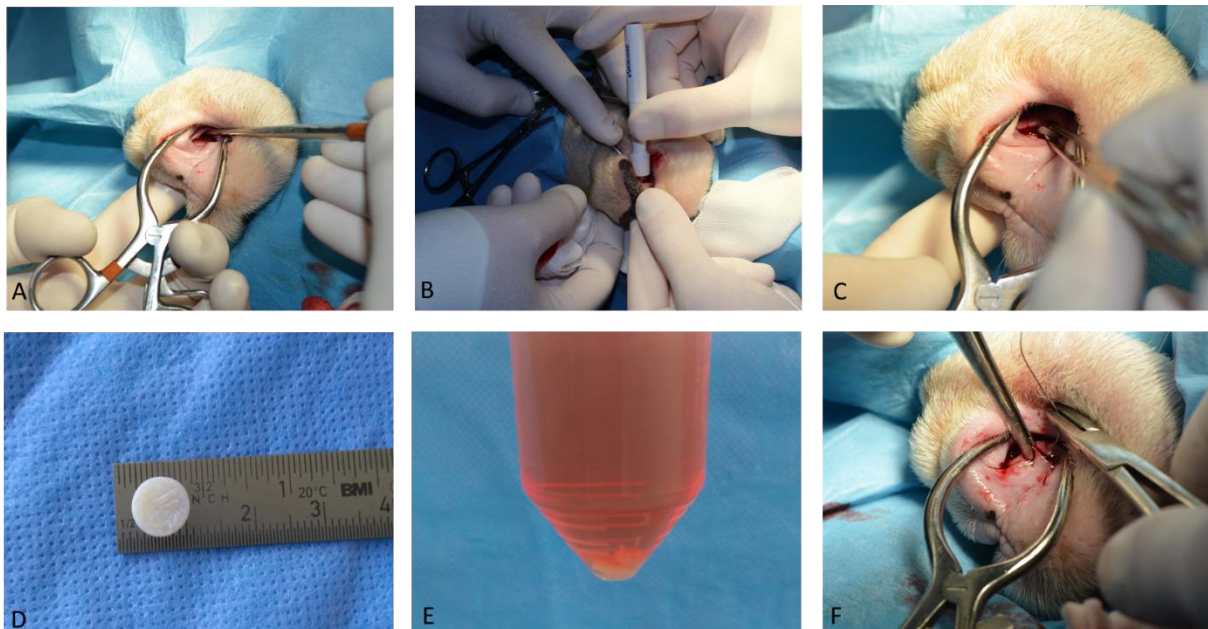
3.2. Kirurški postupci

Tijekom istraživanja, svi kirurški postupci provedeni su u operacijskim dvoranama Klinike za kirurgiju, ortopediju i oftalmologiju Veterinarskog fakulteta Sveučilišta u Zagrebu. Ovce su operirane u aseptičnim uvjetima, od strane doktora veterinarske medicine obučenog za rad s pokusnim životinjama. U istraživanju su izvedena 3 kirurška postupka: biopsija nosne pregrade, transplantacija tkivnih presadaka ili kolagenske membrane na mjesto oštećenja te eksplantacija koštano hrskavičnih blokova.

3.2.1. Biopsija hrskavice nosne pregrade

Biopsija hrskavice nosne pregrade provedena je kod ovaca iz skupine N-CAM i N-TEC. Kod ovaca iz skupine N-CAM biopsija je provedena 16 dana prije transplantacije dok je kod skupine N-TEC provedena 26 dana prije transplantacije. Obije nosnice najprije su isprane 0,1% otopinom povidon jodida (Betadine, Alkaloid, Makedonija). Kroz sluznicu nosne pregrade učinjen je vertikalni rez skalpelom. Mukoza i submukoza odvojeni su od hrskavice nosne pregrade periostalnim elevatorom (Slika 12 A). Uzorak hrskavice nosne pregrade uzet

je uz pomoć jednokratnog kružnog instrumenta za biopsiju promjera 8 mm (Slika 12 B, C). Oštećenje na sluznici rekonstruirano je resorptivnom multifilamentnom niti pojedinačnim čvorastim šavovima (Polysorb 3-0, Covidien, SAD) (Slika 12 F). Uzorak uzetog tkiva ispran je sterilnom fiziološkom otopinom (Slika 12 D) i stavljen u sterilne tubice koji su sadržavale 20 ml transportnog medija (Slika 12 E). Transportni medij pripremljen je u sterilnim uvjetima od hranjivog medija DMEM (engl. *Dulbecco's Modified Eagle's Medium*) s visokim udjelom glukoze (Sigma-Aldrich, Njemačka) uz dodatak 10 %-tnog fetalnog goveđeg seruma (engl. *fetal bovine serum*, FBS, Gibco, SAD), 1 %-tne mješavine penicilina streptimicina L-glutamina (Gibco, SAD), 1 %-tnog natrijevog piruvata (Sigma-Aldrich, Njemačka) i 1 %-tnog HEPES pufera (Gibco, SAD). Tkivo je transportirano i obrađeno u laboratoriju Zavoda za molekularnu biologiju Prirodoslovno matematičkog fakulteta u Zagrebu gdje je obavljen uzgoj nezrelih (N-CAM) i zrelih (N-TEC) presađaka.

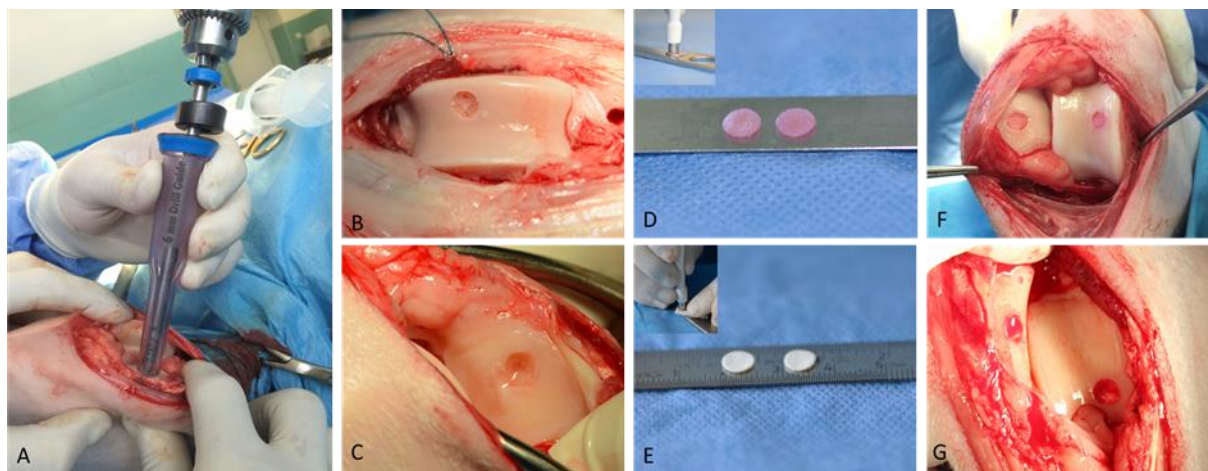


Slika 12. Postupak biopsije nosne pregrade. Kako bi se pristupilo hrskavici nosne pregrade napravljen je vertikalni rez kroz sluznicu nosne pregrade od koje je odignuta mukoza i submukoza (A). Uzorak hrskavice nosne pregrade uzet je uz pomoć instrumenta za biopsiju (B) te je izvađen uz pomoć pincete (C). Uzeto tkivo promjera 8 mm (D) prebačeno je u transportni medij (E), a oštećenje na sluznici rekonstruirano je multifilamentnom niti (F).

3.2.2. Transplantacija tkivnih presađaka i kolagenskog nosača

U istraživanju se koristio akutni model koštano-hrskavičnog oštećenja na pateli i trohleji koljenskog zgloba ovce. Kod svih životinja u eksperimentu, desnom koljenskom zglobu pristupilo se medijalnom parapatelarnom artrotomijom. Patela je luksirana lateralno i dodatno

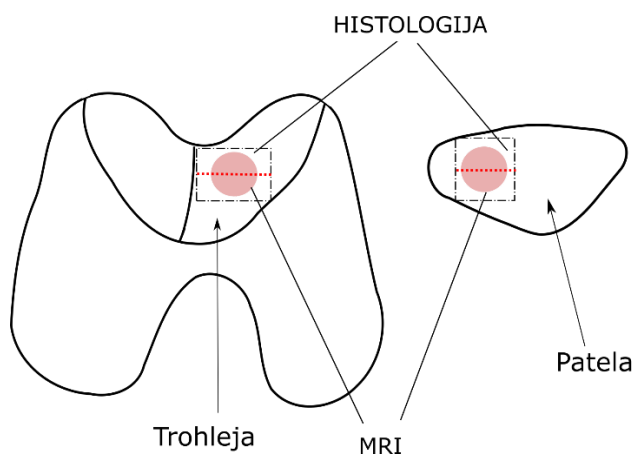
zarotirana kako bi se omogućio bolji pristup na zglobnu površinu same patele i trohleje. Uz pomoć standardnog instrumenta za mozaikplastiku (Slika 13 A) (COR, DePuy Synthes, Warsaw, IN, SAD) učinjena su koštano-hrskavična oštećenja na pateli i trohleji promjera 6 mm te dubine 2 do 3 mm. Riječ je o tzv. "kissing"-oštećenju pri čemu je jedno oštećenje napravljeno na trohleji femura (Slika 13 B), a drugo na pateli (Slika 13 C) nasuprot oštećenja na trohleji. Oštećenja su dodatno oblikovana uz pomoć instrumenta za biopsiju promjera 6 mm te je zglob ispran fiziološkom otopinom. Nezreli N-CAM i zreli N-TEC tkivni presadci početne veličine 1 cm² te kolagenske membrane početne veličine 20 cm² izrezani su na veličinu oštećenja uz pomoć instrumenta za biopsiju promjera 6 mm (Slika 13 D, E). Tkivni presadci i kolagenska membrana transplantirani su na mjesta oštećenja »press fit« metodom (Slika 13 F, G) te su pozicionirani nešto ispod površine zglobne hrskavice. Isti tip presatka korišten je za transplantaciju kod jednog "kissing"-oštećenja (na pateli i na trohleji) patelofemoralnog zgloba desnog koljena životinje. Pozicija svakog tkivnog presatka i kolagenske membrane provjerena je nakon 30 pasivnih pokreta punog opsega u koljenu. Zatvaranje zglobne kapsule, potkožja i kože izvedeno je standardno. Rana je prekrivena sterilnom kompresom.



Slika 13. Transplantacija tkivnih presadaka i kolagenske membrane na mjesta koštano-hrskavičnih oštećenja patele i trohleje koljenskog zgloba ovce. Oštećenja veličine 6 x 2 mm napravljena su standardnim instrumentom za mozaikplastiku (A) na trohleji bedrene kosti (B) i pateli (C) desnog koljenskog zgloba. Tkivni presadci (D) i kolagenska membrana Chondro-Gide (E) izrezani su na veličinu oštećenja uz pomoć instrumenta za biopsiju promjera 6 mm te su transplantirani na mjesto oštećenja (F, G).

3.2.3. Eksplantacija i prikupljanje koštano-hrskavičnih blokova za analizu

Sve životinje su eutanazirane aplikacijom letalne injekcije T61 (Euthanasia solution, Intervet Canada Corp., Kanada) intravenski, 6 tjedana ili 6 mjeseci nakon transplantacije tkivnih presadaka i kolagenske membrane na mjesta oštećenja. Prethodno je primjenjena opća anestezija administracijom 0,1 mg/kg ksilazina (Xylapan, Vetoquinol, Švicarska) i 7,5 mg/kg ketamina (Narketan, Vetoquinol, Švicarska) intramuskularno. Nakon eutanazije, pristup koljenskom zglobu išao je kroz stari rez, medijalnom parapatelarnom artrotomijom. Na isti način učinjen je i dodatni lateralni parapatelarni rez. Koljeno je postavljeno u položaj maksimalne fleksije. Napravljen je rez kroz patelarni ligament te je patela izvrnuta kranijalno za 180°. Učinjene su fotografije otvorenog zgloba, kao i trohleje i patele zasebno (Slika 17). Oscilacijskom pilom izrezani su koštano-hrskavični blokovi veličine 20 mm x 15 mm x 10 mm koji su sadržavali mjesto oštećenja, okolnu zdravu zglobnu hrskavicu i suphondralnu kost (Slika 19 F, G). Također su eksplantirani i koštano-hrskavični blokovi sa patele i trohleje lijevog, neoperiranog koljena. Blokovi su prepiljeni na pola (Slika 14) i fotografirani (Slika 19). Jedna polovica pospremljena je u 4 %-tni paraformaldehid (Biognost, Hrvatska), a druga polovica u 0,9 %-tnu fiziološku otopinu. Koštano-hrskavični blokovi fiksirani u 4 %-tnom paraformaldehidu korišteni su za histološku analizu, dok su oni pospremljeni u fiziološku otopinu snimani magnetskom rezonancijom. U ovoj doktorskoj disertaciji obrađeni su uzorci pripremljeni za histološku analizu.



Slika 14. Shema eksplantacije operiranog koljena. Mjesta oštećenja na trohleji i pateli su prikazana rožim krugovima. Crvena isprekidana linija prikazuje mjesto na kojem su uzorci prepiljeni na 2 polovice. Jedna polovica koristila se za histološku analizu, a druga za analizu MRI-om.

3.2.4. Anestezija, preoperativna i postoperativna njega

Životinje su dovedene na Kliniku za kirurgiju, ortopediju i oftalmologiju najmanje 24 h prije kirurškog zahvata kako bi se prilagodile na novo okruženje. Prilikom dolaska na kliniku obavljen je klinički pregled svake životinje kako bi se procijenilo zdravstveno stanje životinje. U istraživanju su izvođena 2 anesteziološka protokola.

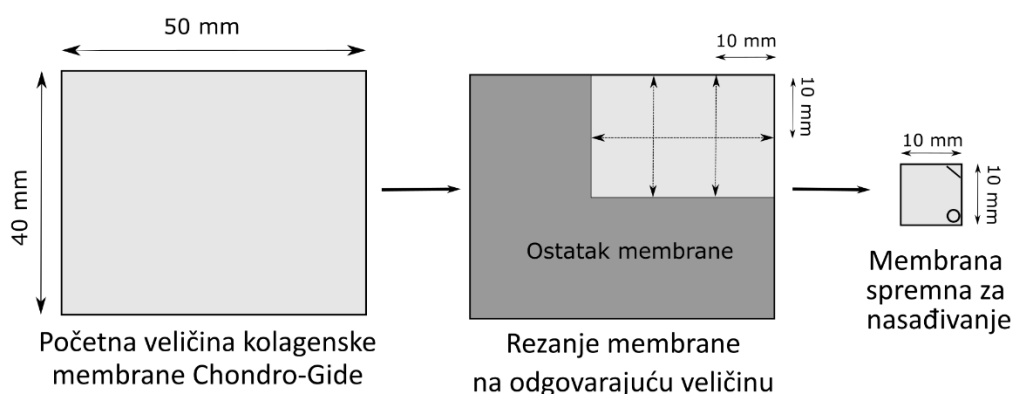
Anesteziološki protokol za biopsiju hrskavice nosne pregrade započeo je sedacijom ovce intramuskularnom injekcijom i aplikacijom 0,1 mg/kg ksilazina (Xylapan, Vetoquinol, Švicarska) i 7,5 mg/kg ketamina (Narketan, Vetoquinol, Švicarska). Nakon početka sedacije, uvođenjem intravenske kanile u cefaličnu venu slijedi uvod u anesteziju te je intravenski administrirano 0,25 mg/kg midazolama (Torrex Chiesi Pharma GmbH, Austrija) i 0,1 mg/kg metadona (Pliva, Hrvatska) uz aplikaciju tiopental do učinka (Rotexmedica, Njemačka). Ovca je intubirana endotrahealnim tubusom, a kompletan monitoring za vrijeme izvođenja biopsije hrskavice nosne pretrage nastavljen je od strane anesteziologa. Nakon biopsije nosne pregrade, bol je ublažena administracijom intramuskularno 4,4 mg/kg karprofena (Norocarp, 5 %, Norbrook Laboratories Ltd., Sjeverna Irska) ili 0,2 mg/kg meloksikama (Meloxidolor, Genera, Hrvatska).

Anestezija za kirurški postupak transplantacije započela je izdvajanjem životinje, njenim sediranjem i aplikacijom 0,1 mg/kg ksilazina (Xylapan, Vetoquinol, Švicarska) i 7,5 mg/kg ketamina (Narketan, Vetoquinol, Švicarska) pomoću intramuskularne injekcije. Početkom sedacije, uvođena je intravenska kanila u cefaličnu venu te je aplicirano 0,25 mg/kg midazolama (Torrex Chiesi Pharma GmbH, Austrija) i 1 µg/kg fentanila (Fentanyl solution, Janssen Pharmaceutica N.V., Belgija). Opća anestezija inducirana je intravenoznom aplikacijom tiopental (Thiopental solution BP 500 mg, Rotexmedica, Njemačka), 5-10 mg/kg otopine ili do učinka anestetika. Za vrijeme kirurškog zahvata inhalacijska anestezija je korištena kao tehnika opće anestezije. Ovca je intubirana endotrachealnim tubusom te je inhalacijska anestezija izvedena kombinacijom kisika i 1 - 2 % izoflurana (Forane, Abbot, Velika Britanija). Vodena otopina cefazolina u dozi od 20 mg/kg (Zepilen, Medochemie/Meducuspharma, Hrvatska) administrirana je preoperativno za antimikrobsku profilaksu te je ponavljana svakih 2 h tijekom kirurškog zahvata. Intraoperativna analgezija je održavana konstantnom perfuzijom 0,1 - 0,5 µg/kg/min fentanila. Nakon operavka, ovce su premještene na farmu gdje su držane u prirodnom okolišu, a hrana i voda su im bile dostupne *ad libitum*. Na farmi su ovce bile pod nadzorom ovlaštenog doktora veterinarske medicine.

3.3. Uzgoj tkivnih presadaka

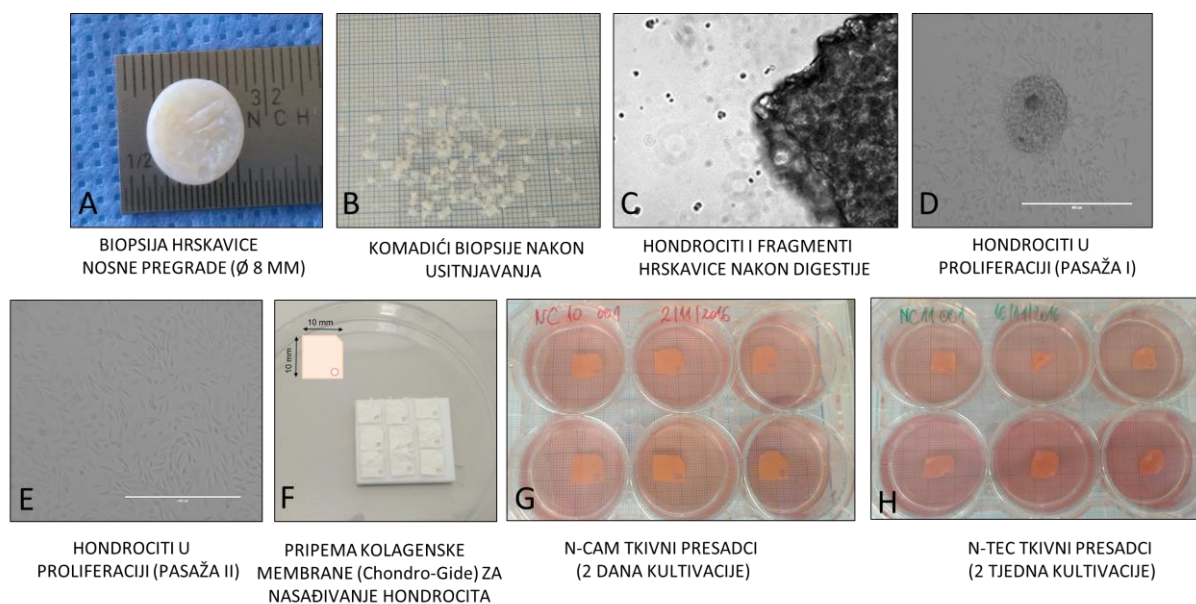
Uzgoj tkivnih presadaka odvijao se prema standardima i pravilima Dobre laboratorijske prakse (GLP, engl. *Good Laboratory Practice*) u laboratoriju za kulturu tkiva. Uzgoj nezrelih tkivnih presadaka (N-CAM, engl. *nasal cartilage associated matrix*) trajao je 16 dana dok je uzgoj zrelih tkivnih presadaka (N-TEC, engl., *nasal tissue engineered cartilage*) trajao 26 dana. Prvi korak tijekom uzgoja svih tkivnih presadaka uključivao je izolaciju hondrocita iz uzetog tkiva nosne pregrade i njihovo umnožavanje. Uzorak hrskavice nosne pregrade (Slika 16 A) ispran je u Petrijevoj zdjelici sa 20 ml fosfatnog pufera PBS-a (engl. *phosphate buffer saline*, Gibco, SAD). Uz pomoć sterilne pincete i skalpela odstranjeni su ostaci perihondrija te je tkivo usitnjeno na manje komadiće (Slika 16 B). Usitnjeni komadići hrskavice digestirani su u 0,15 %-tnoj otopini kolagenaze. Otopina kolagenaze pripremljena je otapanjem 15 mg kolagenaze tipa II (Gibco, SAD) u 15 ml kompletnog medija sa 10 % FBS-a (Gibco, SAD). Glavne sastavnice kompletnog medija sa 10 % FBS-a su hranjivi medij DMEM (engl. *Dulbecco's Modified Eagle's Medium*) s visokim udjelom glukoze (Sigma-Aldrich, Njemačka), 10 %-tni fetalni goveđi serum (engl. *fetal bovine serum*, FBS, Gibco, SAD), 1 %-tna mješavina penicilina, streptomicina i L-glutamina (Gibco, SAD), 1 %-tni natrijev piruvat (Sigma-Aldrich, Njemačka) i 1 %-tni HEPES pufer (Gibco, SAD). Uzorak je položen na tresilicu u inkubator za staničnu kulturu na 37 °C pri 5 %-tnom CO₂, a digestija je trajala 22 h. Dobivena suspenzija hondrocita i nedigestiranih komadića hrskavice (Slika 16 C) centrifugirana je 5 min na 300 x g. Pelet je resuspendiran u 12 ml proliferacijskog medija te je suspenzija prebačena u posudu za staničnu kulturu sa 6 jažica. Proliferacijski medij pripremljen je dodavanjem 5 ng/μl faktora rasta fibroblasta (FGF-2, engl. *fibroblast growth factor*, R&D Systems, SAD) kompletnom mediju sa 10% FBS-a. Proliferacijski medij izmjenjivan je svaka 2 - 3 dana dok stanice nisu dosegle konfluenciju od 80-90 %, pasaža I (Slika 16 D). Stanice su zatim odvojene od podloge posude za staničnu kulturu primjenom 0,25 %-tne Trypsin-EDTA otopine (Sigma-Aldrich, SAD) kroz 4 min na 37 °C pri 5 %-tom CO₂. Proces odvajanja stanica uz pomoć otopine tripsina nazivamo tripsinizacija. Prikupljenim stanicama je dodan kompletan medij sa 10 % FBS-a te su centrifugirane 5 min na 300 x g. Pelet stanica je resuspendiran u proliferacijskom mediju, a suspenzija je prebačena u 4 posude za staničnu kulturu volumena 150 cm². U svaku posudu nasadeno je po 750 000 stanica. Ostatak stanica je zaleđen u mediju za zaleđivanje koji se sastojao od 90 %-tnog FBS-a i 10 %-tnog dimetilsulfoksida, DMSO-a (engl. *Dimethyl sulfoxide*, Sigma-Aldrich, SAD). Izmjena proliferacijskog medija vršila se svaka 2 - 3 dana. Nakon 5 dana, stanice su ponovno odvojene od podloge posuda za staničnu kulturu procesom tripsinizacije (pasaža II, Slika 16

E). Umnazanje hondrocita trajalo je 13 dana. Kolagenska membrana Chondro-Gide originalne veličine 4x5 cm izrezana je na 6 manjih membrana, veličine 1 cm² (Slika 15 i Slika 16 F). Prije nasađivanja hondrocita na kolagensku membranu, membrana se postavila tako da je porozni sloj membrane bio okrenut prema gore. Membrana se u tom položaju označila odrezivanjem gornjeg desnog ugla i dodavanjem oznake u donjem desnom uglu instrumentom za biopsiju promjera 2 mm (Slika 15).



Slika 15. Shema pripreme kolagenske membrane za nasađivanje hondrocita. Kolagenska membrana Chondro-Gide početne veličine 4x5 cm postavljena je tako da je porozni sloj okrenut prema gore te je uz pomoć skalpela izrezana na 6 manjih membrana veličine 1cm². Svaka manja membrana označena je odrezivanjem gornjeg desnog ugla i dodavanjem oznake na donjem desnom uglu instrumentom za biopsiju promjera 2 mm.

Za nasađivanje jedne kolagenske membrane Chondro-Gide veličine 1 cm² korišteno je 4,2 milijuna stanica. Nakon određivanja broja stanica, pelet hondrocita resuspendiran je u hondrogenom mediju (kompletni medij sa 5 % FBS-a, 0,1 mM askorbinskom kiselinom (Santa Cruz Biotechnology, SAD) i 10 µg/ml humanog inzulina (Santa Cruz Biotechnology, SAD)). Na svaku membranu nanoseno je 50 µl suspenzije hondrocita dok je ispod nosača dodano po 5 µl hondrogenog medija. Stanice su inkubirane na membranama 45 min na 37 °C pri 5 %-tnom CO₂ u inkubatoru za staničnu kulturu te im je zatim dodano po 4 ml hondrogenog medija. Od svakog uzorka tkiva tijekom proizvodnje uzgojeno je 6 tkivnih presađaka veličine 1 cm². N-CAM tkivni presađci uzgajani su 2 dana u hondrogenom mediju (Slika 16 G) dok su N-TEC tkivni presađci uzgajani 14 dana u hondrogenom mediju (Slika 16 H) uz izmjenu medija svaka 3 dana.

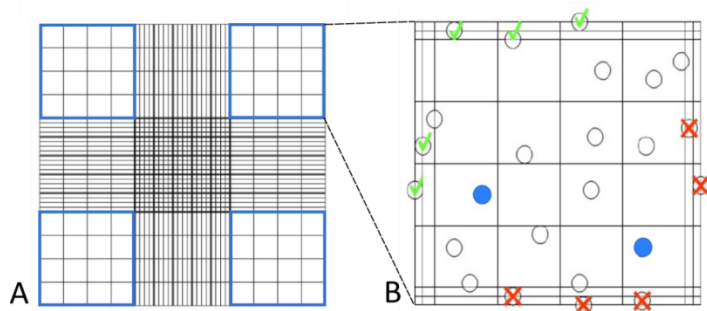


Slika 16. Proces uzgoja tkivnih presadaka. Uzorak hrskavice nosne pregrade (A) usitnjen je na manje komadiće (B) te digestiran u 0,15 %-tnoj otopini kolagenaze tipa II. Nakon digestije izolirani hondrociti i fragmenti hrskavice (C) nasadeni su u posudu za staničnu kulturu i umnoženi kroz dvije pasaže (D, E). Kolagenska membrana Chondro-Gide izrezana je na 6 manjih membrana veličine 1 cm² (F) te je na svaku membranu nasadeno 4,2 milijuna hondrocita. Nezreli tkivni presadci (N-CAM) uzgajani su 2 dana u hondrogenom mediju (G) dok su zreli tkivni presadci (N-TEC) uzgajani 2 tjedna u hondrogenom mediju (H).

3.4. Određivanje broja stanica i test vijabilnosti tripanskim modrilom

Test vijabilnosti tripanskim modrilom zasniva se na principu da žive stanice posjeduju staničnu membranu koja onemogućuje ulazak tripanskog modrila u stanicu dok će kod stanica s oštećenom membranom, odnosno mrtvih stanica, ulazak modrila biti moguć. Miješanjem suspenzije stanica sa tripanskim modrilom možemo odrediti broj i vijabilnost stanica njihovom vizualizacijom pod svjetlosnim invertnim mikroskopom. Žive stanice tada imaju prozirnu citoplazmu dok će mrtve stanice biti obojane u plavo (Strober 2001). Kako bi se odredio broj i vijabilnost hondrocita tijekom njihovog umnažanja, suspenzija stanica je prikupljena nakon digestije, na kraju prve pasaže stanica i prije nasadivanja hondrocita na kolagensku membranu. Prikupljena stanična suspenzija pomiješana je sa 0,4 %-tnim tripanskim modrilom (Sigma-Aldrich, SAD) u omjeru 1:1. Nakon 2 min inkubacije na sobnoj temperaturi mješavina je nanescena u duplikatu na Neubauerovu komoricu (Slika 15). Stanice su vizualizirane svjetlosnim invertnim mikroskopom Zeiss Axiovert 40 CFL (Carl Zeiss Microscopy, SAD) pod povećanjem 200x. Brojane su stanice koje se nalaze u 4 velika

kvadrata Neubaureove komorice (Slika 17 A), isključujući stanice koje su se nalazile na desnom i donjem rubu kvadrata (Slika 17 B). Ukupan broj stanica određen je prema sljedećoj formuli: $C = (X \times d \times 10^4) \times V$, gdje C predstavlja ukupan broj živih stanica u 1 ml stanične suspenzije, X je srednja vrijednost živih stanica u 4 kvadrata, d je faktor razrijeđenja, a V ukupan volumen stanične suspenzije. Vijabilnost stanica određena je prema sljedećoj formuli: $V = 100 - (D \times 100/T)$, gdje D predstavlja broj mrtvih stanica, a T ukupan broj stanica (mrtvih i živih).



Slika 17. Shema Neubaureove komorice. A) Veliki kvadrati označeni plavom bojom sastoje se od 16 manjih kvadrata. Broje se stanice koje se nalaze unutar 4 velika plava kvadrata. B) Svaki plavi kvadrat može uključivati žive stanice (prozirna citoplazma) i mrtve stanice (plava citoplazma). Stanice koje padaju na desni i donji rub kvadrata (označene crvenim X-om) ne ulaze u konačni broj stanica.

3.5. Analiza tkivnih presađaka

Svaki uzorak hrskavice nosne pregrade poslužio je za uzgoj ukupno šest tkivnih presađaka. Za transplantaciju na mjesta oštećenja korištena su 2 tkivna presađaka. Ostali tkivni presađci korišteni su za molekularnu, histološku, te analizu metodom magnetske rezonancije.

3.5.1. Histološka analiza tkivnih presađaka

Tkivni presađci za histološku analizu fiksirani su u 4 %-tnom formaldehidu (Biognost, Hrvatska) tijekom 24 h. Formaldehid je ispran PBS-om i destiliranom vodom te su tkivni presađci dehidrirani u nizu alkohola od niže koncentracije (50 %) do apsolutnog alkohola. Tkivni presađci su zatim prebačeni u mješavinu alkohola i ksilena. Kako bi se uklonio alkohol, a tkivo postalo prozirno, presađci su prebačeni u ksilen i na kraju prožeti i uklopljeni u parafin. Uklopljeni uzorci tkiva rezani su na mikrotomu Leitz 1512 (Leitz, Njemačka) na rezove debljine 5 μm . Rezovi su postavljeni na pozitivno nabijena stakla Superfrost (Thermo Scientific, SAD). Dobiveni histološki prerezi bojani su osnovnim histološkim bojama hemalaun-eozinom (HE), safraninom O i pikrosirijusem (engl. *Picrosirius Red*) kako bi se

utvrdila morfologija tkivnog presatka, vijabilnost stanica u tkivu, prisutnost kolagenskih vlakana i prisutnost glikozaminoglikana.

Prije bojanja, svi histološki preparati deparafinizirani su u ksilenu, rehidrirani u ulaznim koncentracijama alkohola (100 % do 70 %) i isprani u destiliranoj vodi. Za bojanje hemalaun-eozinom, hemalaun je primjenjen 1 min, a eozin 45 sekundi. Kod Safranin O bojanja, histološki preparati su bili uronjeni u hemalaunu 5 min, u safranin O boji 20 min te FCF boji (engl. *Fast Green FCF*) 15 min. Bojanje pikrosirijusom uključivalo je primjenu Weigertovog hemalauna 4 min te otopine pikrosirijus boje 1 h. Nakon bojanja, preparati su dehidrirani u ulaznim koncentracijama alkohola (70 % do 100 %), uronjeni u mješavinu ksilena i alkohola, zatim u ksilen i poklopljeni pokrovnim staklom i uklopnim sredstvom Tissue-Tek® Glas Mounting Medium (Sakura, Nizozemska).

3.5.2. Imunohistokemijska bojenja

Za određivanje prisutnosti i razmještaja proteina u tkivnim presadcima koristila se metoda imunohistokemije. Parafinski rezovi na predmetnim stakalcima deparafinizirani su u ksilenu, rehidrirani u padajućem nizu alkohola i isprani u destiliranoj vodi i PBS-u. S obzirom da proces fiksacije tkiva može dovesti do maskiranja epitopa antigena i težeg vezanja antitijela za antigen, kod svakog imunohistokemijskog bojenja korištena je metoda otkrivanja epitopa antigena. Za detekciju kolagena tipa II korištena je enzimatska metoda otkrivanja epitopa antigena primjenom 0,1 % w/v pronaze (Sigma-Aldrich, Njemačka) kroz 20 min na sobnoj temperaturi nakon čega je uslijedila inkubacija tkiva 2,5 %-tnom w/v hijaluronidazom (Sigma-Aldrich, Njemačka) kroz 30 min pri 37 °C. Za detekciju agrekana i kolagena tipa VI korištena je metoda tretiranja tkiva toplinom uranjanjem tkiva u citratni pufer na 60 °C kroz 16 h. Kod detekcije agrekana nakon temperaturno inducirano otkrivanja epitopa antigena uslijedio je tretman digestivnim enzimom apliciranjem 0.2U/ml hondroitinaze ABC (Sigma-Aldrich, Njemačka) kroz 60 min na 37 °C.

Kako bi se smanjio pozadinski signal ili lažno vezanje antitijela za antigen te blokiralo nespecifično vezanje antitijela, kod svih imunohistokemijskih bojenja tkivo je inkubirano 60 min na sobnoj temperaturi u 10 % kozjem serumu (Dako, Agilent Technologies, Danska) pripremljenom u PBS-u.

Za detekciju kolagena tipa II korišteno je monoklonalno primarno antitijelo anti-kolagen tipa II IgG1 (Developmental Studies Hybridoma Bank, University of Iowa, SAD) proizvedeno u zecu te razrijeđeno 1:200 u PBS-u sa dodatkom 1 % kozjeg seruma (Dako, Agilent Technologies, Danska). Antitijelo je inkubirano na uzorcima preko noći pri +4 °C. Za detekciju agrekana korišteno je monoklonalno primarno antitijelo anti-agrekan IgG1 (Acris

Antibodies GmbH, Njemačka) proizvedeno u mišu te razrijeđeno 1:150 u PBS-u sa 1 % kozjeg serumom uz inkubaciju od 2 h na sobnoj temperaturi. Za detekciju kolagena tipa VI korišteno je poliklonalno primarno antitijelo anti-kolagen VI (Abcam, Velika Britanija) proizvedeno u zecu te razrijeđeno 1:1000 u PBS-u sa 1% kozjim serumom uz inkubaciju preko noći na +4 °C.

Endogena peroksidaza blokirana je kod svih imunohistokemijskih bojanja inkubacijom tkiva 3 %-tnom vodikovom peroksidom 10 min na sobnoj temperaturi.

Svi histološki preparati inkubirani su sekundarnim antitijelom Dako REAL™ EnVision™/HRP, Rabbit/Mouse (Dako, Agilent Technologies, Danska) 30 min na sobnoj temperaturi prema uputama proizvođača. Sekundarno antitijelo povezano je sa peroksidazom hrena (HRP, engl. *horseradish peroxidase*), proizvedeno u kozi te je specifično za imunoglobuline zeca ili miša. Vizualizacija je učinjena pomoću 3,3'-diaminobenzidintetrahidroklorida (DAB, engl. *3,3'-diaminobenzidine tetrahydrochloride*). Prije nanošenja, DAB je razrijeđen u puferu za supstrat u omjeru 1:50. Inkubacija DAB-om trajala je 2 min na sobnoj temperaturi. Smeđe obojenje koje nastaje u tkivu nakon inkubacije DAB-om označava mjesto reakcije, tj. mjesto vezanja primarnog antitijela sa ciljanim antigenom. Sekundarno antitijelo, DAB supstrat i pufer za supstrat dio su detekcijskog sistema pod nazivom Dako REAL EnVision Detection System, (Dako, Agilent Technologies, Danska).

Nakon inkubacije DAB-om, histološki preparati su višekratno isprani u destiliranoj vodi i kontrastirani hemalaunom 30 sekundi na sobnoj temperaturi. Tkivni prerezi su zatim dehidrirani u rastućem nizu alkohola (70 % do 100 %), prožeti ksilenom i poklopljeni pokrovnim staklom i uklopnim sredstvom Tissue-Tek® Glas Mounting Medium (Sakura, Nizozemska).

Histološki prerezi zdrave zglobne hrskavice ovce korišteni su kao pozitivna kontrola za sva imunohistokemijska bojanja. Također, kako bi se utvrdilo da su antitijela specifično vezana za ciljani antigen, korištena je negativna kontrola za IgG1 mišji izotip. Pri tome su histološki preparati tkivnih presađaka i zdrave zglobne hrskavice prošli jednak postupak kao i ispitivani uzorci, ali uz primjenu mišijeg monoklonalnog antitijela anti-IgG1 kappa imunoglobulin razrijeđenog u PBS-u u omjeru koji odgovara koncentraciji istraživanog antitijela uz dodatak 1 %-tnog kozjeg seruma. Kako bi se osigurali da pozitivan signal nije uzrokovan detekcijskim sistemom ili vezanjem sekundarnog antitijela na antigen, korištena je dodatna negativna kontrola kod koje su uzorci tkiva tretirani kao i ispitivani uzorci, ali uz izostavljanje primarnog antitijela.

3.5.2.1. Kvantifikacija imunohistokemijskih bojenja

Histološki preparati tkivnih presađaka pregledani su uz pomoć svjetlosnog mikroskopa Olympus B51 (Olympus, Japan). Svaki histološki preparat fotografiran je na 6 mjesta koristeći 20x objektiv i kameru Olympus DP70. Fotografije su spremljene uz pomoć softvera Olympus DP Controller Software (Olympus, Japan). Kvantifikacija imunohistokemijskih bojenja provedena je uz pomoć softvera Image J i algoritama Andy's Algorithm-master. Postupak kvantifikacije proveden je prema ranije opisanim uputama (Law i sur. 2017). Uz pomoć navedenog algoritma, određeno je područje promatranja, ROI (engl. *region of interest*), a obuhvaćalo je samo stanični dio uz međustaničnu tvar tkivnih presađaka. Jezgre hondrocita i područje nosača nije uzeto u obzir prilikom kvantifikacije. Najprije je 5 reprezentativnih fotografija za svako imunohistokemijsko bojenje poslužilo za optimizaciju kvantifikacije. Nakon optimizacije, prema uspostavljenim parametrima, Andy's Algorithm-master algoritam analizirao je zasebno set fotografija za svako imunohistokemijsko bojenje. Kako bi se izračunao postotak pozitivnog obojenja, korištena su 2 parametra dobivena nakon analize fotografija: ukupna površina (engl. *total area*) i pozitivna površina (engl. *positive area*). Rezultati su dobiveni prema sljedećoj formuli: $\frac{\text{pozitivna površina}}{\text{ukupna površina}} \times 100$. Za svaki histološki preparat kvantificirano je 6 odabranih fotografija te je uzeta u obzir srednja vrijednost dobivenih rezultata. Izračunata je srednja vrijednost i standardna devijacija (SD) svih kvantificiranih fotografija za N-CAM i N-TEC skupinu.

3.5.3. Molekularna analiza tkivnih presađaka

3.5.3.1. Izolacija RNA iz hondrocita, tkivnih presađaka, nosne i zglobne hrskavice

Uzgojeni tkivni presađci određeni za molekularnu analizu homogenizirani su uz pomoć Mixer Mill homogenizatora (Retsch, Njemačka). Svaki tkivni presađak prebačen je u epruvetu volumena 2 ml uz dodatak 1 ml TriReagenta (Sigma- Aldrich) i kuglice za homogenizaciju. Homogenizacija je trajala 3 min na 30 Hz. Dobivena suspenzija prebačena je u novu epruvetu te se nastavilo sa postupkom izolacije RNA. Uzorci nosne i zglobne hrskavice prebačeni su u Cellcrusher homogenizator (Cellcrusher, Cork, Irska) i uronjeni u tekući dušik. Nakon što su uzorci hrskavice pretvoreni u prah dodan im je 1 ml TriReagenta. Stanični peleti hondrocita, skupljeni tijekom uzgoja tkivnih presađaka u fazi pasaže II (prije nasađivanja na kolagensku membranu), resuspendirani su u 500 µl TriReagenta. Suspenzija stanica dobivena homogenizacijom tkivnih presađaka, nosne i zglobne hrskavice te resuspendiranjem hondrocita inkubirana je na sobnoj temperaturi 5 min. Suspenziji je dodano 0,5 volumena kloroforma, uzorci su vorteksirani 15 sekundi te centrifugirani 15 min na 12 000 x g pri +4

°C. Gornja vodena faza je odvojena u novu ohlađenu epruvetu. Vodenoj fazi je dodano 0,8 volumena izopropanola i 0,5 µl glikogena nakon čega je RNA istaložena centrifugiranjem tijekom 10 min na 15 000 x g pri + 4 °C. Odliiven je supernatant, a na talog RNA je dodan 1 ml 75 % etanola te su uzorci centrifugirani 5 min na 15 000 x g pri 4 °C. Supernatant je uklonjen, a talog RNA je sušen na zraku oko 10 min i otopljen u 30 µl vode tretirane dietilpirokarbonatom, (DEPC, engl. *diethyl pyrocarbonate*, Sigma-Aldrich, SAD). Koncentracija RNA izmjerena je na Nanodropu 2000 (Thermo Scientific, SAD). Kakvoća RNA provjerena je gel elektroforezom. RNA svakog uzorka pomiješana je s puferom za nanošenje uzorka (New England BioLabs, Velika Britanija) u omjeru 2:1 te je mješavina nanesa na 1 % agarozni gel. RNA molekule su razdvojene na agaroznom gelu, elektroforezom tijekom 60 min pri naponu struje od 50 V. Gel je obojan s etidij bromidom kroz 20 min i vizualiziran s Kodak EDAS 290 sustavom. Provjerena je cjelovitost izdvojene RNA tako da se utvrdila prisutnost ribosomskih pruga 18 S i 28 S na gelu.

3.5.3.2. Uklanjanje zaostale DNA iz uzorka RNA

Izolirana RNA tretirana je DNazom I (Thermo Scientific, SAD) kako bi se uklonila zaostala genomska DNA iz uzorka. Reakcijska mješavina za razgradnju DNA sastojala se od deoksiribonukleaze I (DNaze I) konačne koncentracije 1 U/µl, 10x pufera sa MgCl₂ konačne koncentracije 1x i vode tretirane DEPC-om. Reakcijskoj mješavini dodan je 1 µg izdvojene RNA poznate koncentracije. Dobivena mješavina je vorteksirana i inkubirana na termobloku na 37 °C tijekom 60 minuta. Uzorcima je dodan po 1 µl 50 mM otopine EDTA (engl. *ethylenediaminetetraacetic acid*, Thermo Scientific, USA), a DNaza je inaktivirana inkubacijom uzoraka na termobloku tijekom 10 minuta na 65 °C.

3.5.3.3. Reverzna transkripcija RNA u komplementarnu DNA (cDNA)

RNA tretirana DNazom obrnuto je prepisana u komplementarnu DNA (cDNA) pomoću komercijalnog kita za reverznu transkripciju High-Capacity cDNA Reverse Transcription Kit (Applied Biosystems, SAD) prema uputama proizvođača. Reakcijska mješavina za transkripciju sastojala se od 10x pufera za reverznu transkripciju, 25x smjese dNTP-a (100mM), 10x nasumičnih početnica, reverzne transkriptaze MultiScribe™ (50 U/µl), inhibitora Rnaze i vode bez nukleaza (miliQ). Svaki uzorak RNA pomiješan je sa reakcijskom smjesom u omjeru 1:1. Dobivena mješavina je vorteksirana i inkubirana na sobnoj temperaturi 10 minuta. Slijedila je inkubacija na termobloku 120 minuta na 37 °C te 5 minuta na 85 °C. Uzorci su razrijeđeni s 5 µl vode koja ne sadrži nukleaze (miliQ) te su pohranjeni na -20 °C prije uporabe.

3.5.3.4. Dizajn početnica

Dizajnirane su početnice za gene specifične za hrskavicu kao što je kolagen tipa II, agrekan i kolagen tipa X te gen koji nije eksprimiran u hrskavičnom tkivu, kolagen tipa I. Najprije su pronađene sekvencije ciljnih gena ovce u Ensemble bazi podataka. U daljnoj obradi koristile su se sekvencije u fasta formatu. Određeni su krajevi egzona sekvencija. Početnicu su dizajnirane pomoću internetskog programa PrimerQuest (IDT SciTools, SAD) poštujući pravila za dizajn početnica (Dieffenbach i sur. 1993). Prema pravilima, duljina početnica treba iznositi između 18 i 24 pb. Temperatura mekšanja, T_m (engl. *melting temperature*) treba iznositi između 50 i 65 °C. Početnice trebaju sadržavati oko 45 - 55 % G i C nukleotida. Preporuča se da 5' i 3' krajevi početnica počinju ili završavaju s G ili C nukleotidima. Vodeći se navedenim pravilima, u PrimerQuest programu zadani su optimalni parametri za dizajn početnica. Odabrane početnice analizirane su *in silico* uz pomoć AmplifX softvera (Jullien 2013). Slijed nukleotida početnica za umnažanje GAPDH gena preuzet je od (Garza-Veloz i sur. 2013). Proizvođač svih početnica bio je Macrogen (LIGO, Južna Koreja). Početnice su dobivene u početnoj koncentraciji od 100 μM te su prije korištenja razrijeđene u vodi bez nukleaza (milliQ) na koncentraciju od 10 μM . Odabrani geni, slijed početnica, temperatura mekšanja i pripadajuća dužina fragmenta prikazani su u Tablici 2.

Table 2. Slijedovi početnica, temperatura mekšanja (T_m) i očekivana dužina amplikona.

GEN	F/R	SLIJED POČETNICE	TM (°C)	DUŽINA AMPLIKONA (PB)
COL2	F	GAC AAA GGA GAA ACT GGA GAG	59,4	193
	R	GGA TTC CGT TAG CAC CAT CTT	59,4	
AGG	F	CCC AAC TGA TGC TTC TAT CC	58,4	192
	R	CAC AGC TTC TGG TCA ATC TC	58,4	
COL1A1	F	CAG CAG ATC GAG AAC ATC C	58	165
	R	CTC CAT GTT GCA GAA GAC C	58	
COLX	F	GCTGCTAATGCTCTTGAAC	62	143
	R	ACACGCCTTTACCCTTTATG	60	
GAPDH	F	GAT TGT CAG CAA TGC CTC CT	58,4	194
	R	AAG CAG GGA TGA TGT TTT GG	58,4	

3.5.3.5. Analiza ekspresije gena u tkivnim presadcima kvantitativnom lančanom reakcijom polimerazom u stvarnom vremenu (qRT-PCR)

Kvantitativnom lančanom reakcijom polimeraze u stvarnom vremenu, qPCR (engl. *quantitative Polymerase Chain Reaction*) istražila se ekspresija gena kolagena tipa I, II, X i

agrekana. Kolagen tipa II i agrekan su markeri hondrogeneze i glavne su komponente izvanstaničnog matriksa hrskavice. Kolagen tipa I ne nalazimo u hrskavičnom tkivu, ali ga eksprimiraju dediferencirani hondrociti, tj. hondrociti u proliferaciji. Ekspresija kolagena tipa X u većim količinama ukazuje na hipertrofiju hondrocita i degeneraciju hrskavice.

Komplementarna DNA dobivena obrnutim prepisivanjem RNA izolirane iz tkivnih presađaka, zdrave nosne i zglobne hrskavice te hondrocita u fazi umnažanja, korištena je za određivanje ekspresije ciljnih gena. Reakcijska mješavina za kvantitativni PCR u konačnom volumenu od 20 μ l sastojala se od 1 μ l cDNA koncentracije 20 ng, 10 μ l 1x Power SYBR® Green PCR Master Mix-a (Applied Biosystems, SAD), 0,4 μ l 10 μ M uzvodnih i nizvodnih početnica pojedinog gena (Tablica 2) te milliQ vode. Sve reakcije qPCR-a napravljene su u duplikatu. Enzim gliceraldehid 3-fosfat dehidrogenaza (GAPDH, engl. *Glyceraldehyde 3-phosphate dehydrogenase*) korišten je kao endogena kontrola. Kao negativne kontrola korištena je reakcijska smjesa bez cDNA (NTC, engl. *no template control*). qPCR je proveden na uređaju 7500 Fast Real-Time PCR System (Applied Biosystems, SAD) uz početne faze od po 20 sekundi pri 50 °C i 10 minuta pri 95 °C. Zatim je slijedilo 40 ciklusa od po 15 sekundi pri 95 °C i 1 minutu pri 58 °C. Dobiveni podaci spremljeni su u programskom paketu 7500 Software v2.0.6. i analizirani komparativnom Ct ($\Delta\Delta$ Ct) metodom.

3.5.4. Analiza tkivnih presađaka snimanjem magnetskom rezonancijom

Tkivni presađci snimani su magnetskom rezonancijom, MRI (engl. *magnetic resonance imaging*) jakosti magnetskog polja 7T (BioSpec 70/20 USR s Paravision 6.0.1 softverom, Bruker Biospin, Njemačka). Snimanje je izvedeno u konfiguraciji s dvije zavojnice (Tx/Rx), pri čemu je odašiljačka (Tx) zavojnica bila volumna (MT0381, Bruker Biospin, Njemačka), dok je prijamna (Rx) zavojnica bila 2-elementna površinska zavojnica prilagođena snimanju mišjeg mozga (MT0042, Bruker Biospin, Njemačka). Ova konfiguracija odabrana je radi postizanja najboljeg omjera signal-šum s obzirom na veličinu snimanih uzoraka.

Prije snimanja, tkivni presađak (Slika 18 A) pozicioniran je uz pomoć plastične podloge V oblika na sredinu epruvete volumena 2 ml. U epruvetu je dodano 2 ml kompletnog medija sa 5 % FBS-a pazeći pritom da epruveta bude ispunjena do vrha (Slika 18 B). Izvedeno je snimanje uzorka prema parametrima navedenim u Tablici 3. Snimanjem su prikupljene T1 snimke uz promjenjivu vrijednost parametra TR (engl. *repetition time*), odnosno T2 snimke uz promjenjivu vrijednost parametra TE (engl. *echo time*) kako bi se nakon snimanja numeričkim algoritmom mogla izračunati vrijednost odgovarajućeg vremena relaksacije u tkivu. Tkivni presađak je zatim prebačen u novu epruvetu volumena 50 ml i natapan je 4 h u

0,1 mM otopini kontrastnog sredstva na bazi gadolinija (Gd-DTPA², Magnevist®, Bayer Schering Pharma, Njemačka). Otopina kontrastnog sredstva pripremljena je u potpunom mediju sa 5 % FBS-a, a uzorak je postavljen na tresilicu 4 h pri 15 Hz. Nakon natapanja u otopini gadolinija, presadak je vraćen u epruvetu od 2 ml, pozicioniran na istu poziciju kao i prije natapanja te je ponovljeno snimanje prema parametrima navedenima u Tablici 4. U postkontrastnom snimanju prikupljene su samo T1 snimke.

Tablica 3. Parametri snimanja prije natapanja tkivnih presađaka u kontrastnom sredstvu

PARAMETRI SNIMANJA		
	T1 mapa	T2 mapa
Orijentacija	longitudinalna	longitudinalna
Veličina vidnog polja (FOV*)	12 x 2.9 x 3 mm	12 x 2.9 x 3 mm
In-plane rezolucija u snimanom presjeku	91 x 91 μ m	91 x 91 μ m
Debljina presjeka (engl. <i>slice thickness</i>) /razmak između presjeka (engl. <i>slice gap</i>)	600 μ m / 200 μ m (4 slices)	600 μ m / 200 μ m (4 slices)
Tip sekvence	RARE sekvenca (spin-echo) s varijabilnim vremenom TR (RARE-VTR) sa 7 T1 vrijednosti	MSME sekvenca (spin-echo) s 20 odjeka (Multi-Echo)
TR/TE*	250, 500, 800, 1300, 1900, 2800, 4500} ms / 6 ms	2800 ms / {8, 16, 24, ..., 160} ms
Razmak između odjeka (engl. <i>echo spacing</i>)	6 ms	8 ms
Faktor ubrzanja (RARE*)	2	-
Broj usrednjavanja (engl. <i>N averaging</i>)	7	12
Širina frekvencijskog pojasa prijmnika (BW*)	75000 Hz	35000 Hz
Vrijeme skeniranja	22, 5min	17,55 min

*FOV (engl. *field of view*)= veličina vidnog polja

*TR (engl. *repetition time*) = vrijeme ponavljanja

*TE (engl. *echo time*)= vrijeme odjeka

*RARE (engl. *rapid imaging with refocused echo*)

*BW (engl. *bandwidth*) = širina frekvencijskog pojasa prijmnika

Tablica 4. Parametri snimanja nakon natapanja tkivnih presađaka u kontrastnom sredstvu (postkontrastno snimanje)

PARAMETRI SNIMANJA	
	T1 map
Orijentacija	longitudinalno
Veličina vidnog polja (FOV*)	12 x 2,9 x 3 mm
In-plane rezolucija u snimanom presjeku	91 x 91 μ m
Debljina presjeka (engl. <i>slice thickness</i>) /razmak između presjeka (engl. <i>slice gap</i>)	600 μ m / 200 μ m (4 slices)
Tip sekvence	RARE-VTR sekvenca sa 7 T1 Experiments
TR/TE*	250, 500, 800, 1300, 1900, 2800, 4500} ms / 6 ms
Razmak između odjeka (engl. <i>echo spacing</i>)	6 ms
Faktor ubrzanja (RARE*)	2
Broj usrednjavanja (engl. <i>N averaging</i>)	7
Širina frekvencijskog pojasa prijmnika (BW*)	75000 Hz
Vrijeme skeniranja	22,5 minuta

*FOV (engl. *field of view*)= veličina vidnog polja

*TR (engl. *repetition time*) = vrijeme ponavljanja

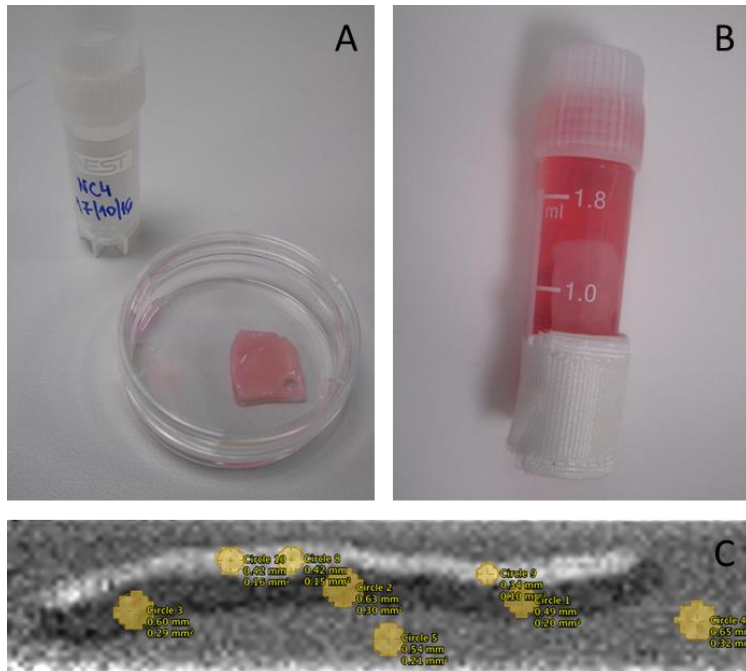
*TE (engl. *echo time*)= vrijeme odjeka

*RARE (engl. *rapid imaging with refocused echo*)

*BW (engl. *bandwidth*) = širina frekvencijskog pojasa prijmnika

Nakon numeričke obrade dobivenih snimaka u programu Paravision, za svako tkivo bilo je moguće očitati T1 i T2 relaksacijsko vrijeme. Na dobivenim snimkama za očitavanje su odabrana različita područja od interesa, ROI (engl. *region of interest*) za svaki tkivni presađak. Područja kolagenske membrane, staničnog sloja i okolne tekućine u kojem je tkivo bilo uronjeno (Slika 18 C) označena su kao područja od interesa, a na svakom području postavljena su 3 mjesta za očitavanje. MR-oslikavanje hrskavice osnaženo kontrastnim sredstvom (dGEMRIC, engl. *delayed gadolinium-enhanced MRI of cartilage*) je neinvazivna tehnika s kojom se može odrediti količina glikozaminoglikana u izvanstaničnom matriksu hrskavice. Negativno nabijeno kontrastno sredstvo (Gd-DTPA²⁻) distribuira se proporcionalno obrnuto prema koncentraciji negativno nabijenih glikozaminoglikana u izvanstaničnom matriksu hrskavice (Tiderius i sur. 2004). Niska količina GAG-a bit će vidljiva po kratkom T1 signalu i obrnuto, visoka količina GAG-a u hrskavičnom tkivu po dužem T1 signalu.

Posljedično, razlika u vremenu relaksacije nakon i prije natapanja tkivnih presađaka u otopini gadolinija obrnuto su proporcionalne količini glikozaminoglikana prisutnih u tkivnom presatku. Kolagenska membrana Chondro-Gide bez stanica snimana je na istovjetan način kao tkivni presađci.

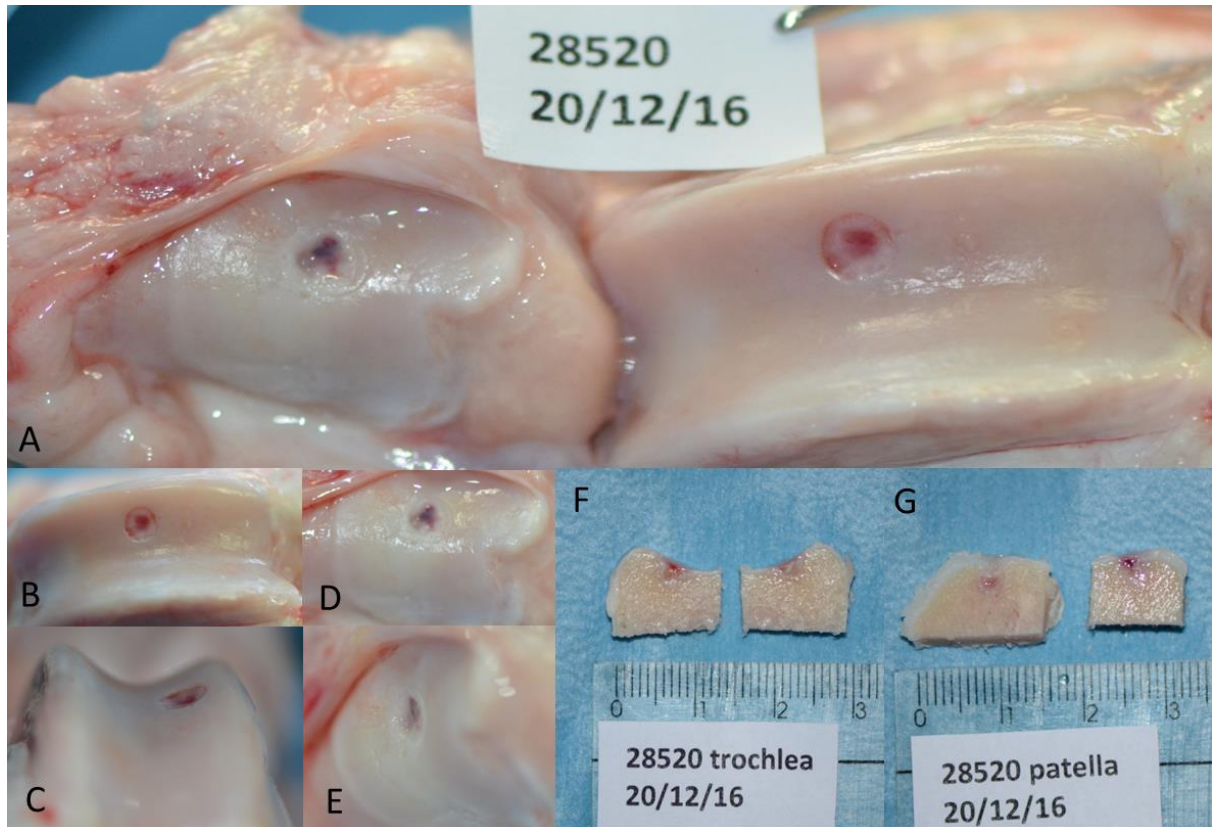


Slika 18. A) N-TEC tkivni presađak spreman za snimanje na magnetskoj rezonanciji B) N-TEC tkivni presađak pozicioniran u epruvetu prije snimanja MRI-om i C) Područja interesa, ROI (engl. *region of interest*) označena žutim krugovima koja su poslužila za očitavanje relaksacijskog vremena prilikom analize T1 postkontrastnih snimaka. Za svaku regiju (kolagenska membrana (nosač), stanični sloj i okolnu tekućinu (medij)) označena su 3 područja od interesa.

3.6. Makroskopska analiza

Nakon otvaranja i prikaza zglobnih površina napravljene su fotografije zgloba koje su poslužile za makroskopsku analizu i ocjenu cijeljenja zglobne hrskavice (Slika 19). Najprije su napravljene fotografije otvorenog zgloba (Slika 19 A), a zatim je zasebno fotografirana trohleja i patela iz dva kuta (Slika 19 B-E). Također su fotografirani koštano-hrskavični blokovi eksplantirani za histološku i MRI analizu (Slika 19 F, G). Uz područje koje se fotografiralo postavljene su šifrirane oznake sa datumom. Za svako "kissing"-oštećenje pripremljeno je 7 fotografija koje su poslužile za ocjenu uporabom makroskopske ICRS ljestvice. Ocjenjivanje uzoraka obavila su dva ocjenjivača, specijalisti ortopedije, iskusni u primjeni ove ljestvice, kojima su sve fotografije prezentirane nasumično uz šifre. Kriteriji

ICRS makroskopske ljestvice prikazani su u Tablici 5. te sadrže 3 kriterija koja se mogu ocijeniti bodovima od 0 do 4. Kako bi dobili stupanj cijeljenja, zbrojene su vrijednosti svih kriterija.



Slika 19. Eksplantacijski postupak. Prvo je prikazan zglob zajedno sa patelom i trohlejom (A) te je učinjena fotografija cijelog zgloba. Zatim su napravljene po 2 fotografije trohleje (B, C) i patele (D, E). Pri tome je jedna fotografija trohleje (i patele) učinjena paralelno na zglob (B,D), a druga pod kutem od 45° (C, E). Na kraju su fotografirani eksplantirani koštano-hrskavični blokovi uz mjerilo i indentifikacijski broj (F, G).

Tablica 5. Ljestvica Međunarodnog društva za obnovu hrskavice, ICRS (engl. *International Cartilage Repair Society*) za makroskopsku analizu i ocjenu cijeljenja hrskavičnog tkiva

KRITERIJ	BODOVI		
Stupanj cijeljenja oštećenja	u razini s okolnom hrskavicom		4
	75% dubine defekta ispunjeno tkivom		3
	50% dubine defekta ispunjeno tkivom		2
	25% dubine defekta ispunjeno tkivom		1
	0% dubine defekta ispunjeno tkivom		0
Integracija u graničnu zonu	potpuna integracija s okolnom hrskavicom		4
	demarkacija < 1 mm		3
	$\frac{3}{4}$ presatka integrirano s okolnom hrskavicom, $\frac{1}{4}$ s primjetnom granicom debljine > 1 mm		2
	$\frac{1}{2}$ presatka integrirano s okolnom hrskavicom, $\frac{1}{2}$ s primjetnom granicom debljine > 1 mm		1
	$\leq \frac{1}{4}$ presatka integrirana s okolnom hrskavicom		0
Makroskopski izgled	Intaktna glatka površina		4
	Fibrilirana površina		3
	Male razbacane fisure i pukotine		2
	Više malih ili nekoliko velikih, širokih fisura		1
	Potpuna degeneracija presađenog područja		0
Cjelokupna ocjena cijeljenja	Stupanj I	normalno	12
	Stupanj II	približno normalno	8-11
	Stupanj III	abnormalno	4-7
	Stupanj IV	teško oštećenje	1-3

3.7. Histološka analiza eksplantata

Priprema, bojenje i dokumentacija histoloških preparata koštano-hrskavičnih blokova provedena je na Zavodu za histologiju i embriologiju Medicinskog fakulteta u Zagrebu od strane zaduženog histologa.

Koštano-hrskavični blokovi eksplantirani za histološku analizu fiksirani su u 4 %-tnom formaldehidu (Biognost, Hrvatska) kroz 4 do 6 dana na sobnoj temperaturi. Zatim su dekalcinirani u 15 %-tnoj EDTA otopini koja je pripremljena u PBS-u. Proces dekalcinacije trajao je između 15 i 20 tjedana ovisno o veličini i debljini uzorka te gustoći subhondralne kosti. Nakon dekalcinacije, uzorci su postfiksirani u 4 %-tnom formaldehidu tijekom 24 h. Fiksativ je ispran kroz više izmjena PBS-a i destilirane vode te su uzorci dehidrirani u uzlaznim koncentracijama alkohola (70 % do 100 %) i prebačeni u ksilen kako bi tkivo postalo prozirno. Uzorci su zatim prožeti i uklopljeni u parafin, a parafinski blokovi su rezani na mikrotomu Leitz 1512 (Leitz, Njemačka) na rezove debljine 5 μm . Dobiveni histološki prerezi bojani su osnovnim histološkim bojama hemalaun-eozinom (HE), safraninom O i pikrosirijusem (engl. *Picrosirius Red*). Za svaku ovcu, pripremljeni su rezovi trohleje i patele, a za svaki uzorak pregledano je 6 histoloških preprata obojenih navedenim histološkim bojama (po 2 preparata, za svako bojanje). Histološki preparati promatrani su pod svjetlosnim i polarizacijskim mikroskopom te je cijeljenje hrskavičnog tkiva ocijenjeno od strane dva neovisna ocjenjivača. Ocjenjivači su koristili histološku ocjensku ljestvicu Međunarodnog društva za obnovu hrskavice, ICRS II (engl. *International Cartilage Repair Society*) opisanu u (Mainil-Varlet i sur. 2010). Parametri za ocjenu cijeljena hrskavičnog tkiva prikazani su u Tablici 6. Navedeno je 14 parametara, od kojih je svaki ocijenjivan od 0 % (najlošiji rezultat) do 100 % (najbolji rezultat).

Tablica 6. Histološka ljestvica za procjenu cijeljena hrskavice Međunarodnog društva za obnovu hrskavice ICRS II (engl. *International Cartilage Repair Society*).

HISTOLOŠKI PARAMETAR	OCJENA
1. Morfologija tkiva (PLM)	0%: debela kolagenska vlakna 100%: normalna dvolomnost hrskavice
2. Obojenost međustanične tvari (safranin O/toluidin)	0%: nema bojenja 100%: potpuna metakromazija
3. Morfologija stanica	0%: vretenaste stanice u većini 100%: okrugle/ovalne stanice u većini
4. Nakupljanje hondrocita u skupine/klastere	0%: prisutni klasteri 100%: nema klastera
5. Arhitektura površine	0%: delaminacija ili velike nepravilnosti 100%: glatka površina
6. Bazalna integracija	0%: nema integracije 100% potpuna integracija
7. Stvaranje mineralizirane linije	0%: nema linije mineralizacije 100% potpuna linija mineralizacije
8. Abnormalnosti suphondralne kosti/fibroza koštane srži	0%: prisutne 100%: nedostaju/normalna koštana srž
9. Upala (limfociti, plazma stanice)	0%: prisutna 100%: odsutna
10. Abnormalna kalcifikacija/okoštavanje	0%: prisutna 100%: odsutna
11. Vaskularizacija	0%: prisutna 100%: odsutna
12. Ocjena površine (PLM) (gornja trećina hrskavičnog tkiva)	0%: potpuni gubitak ili prekid 100%: izgled intaktne zglobne hrskavice
13. Ocjena srednje/duboke zone (PLM)	0%: vezivno tkivo 100%: hijalina hrskavica
14. Cjelokupna ocjena	0%: loše (vezivno tkivo) 100%: dobro (hijalina hrskavica)

3.8. Statistička analiza

Statistička analiza je provedena koristeći softver GraphPad Prism v.7 (GraphPad Software, SAD). Neovisni t-test korišten je kod usporedbe dviju neovisnih grupa. One - way ANOVA je korištena za analizu podataka između više od dvije eksperimentalne grupe. Rezultati su prikazani kao srednja vrijednost \pm standardna devijacija. Statistička značajnost je prihvaćena pri $p < 0.05$.

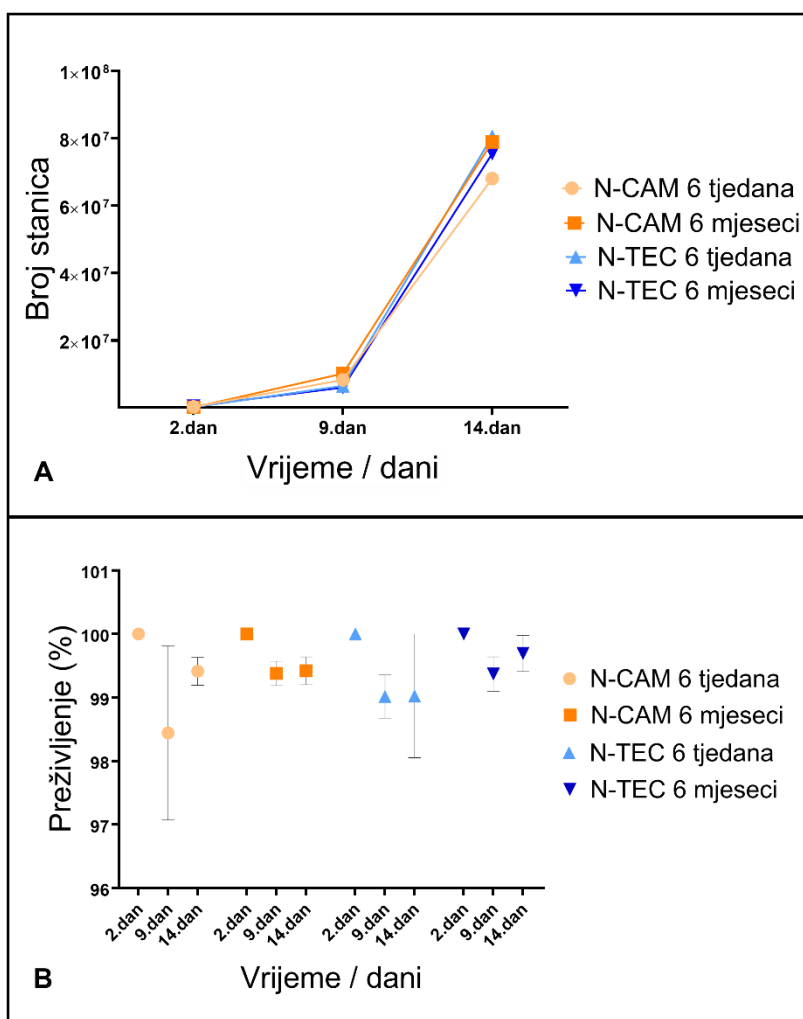
4. REZULTATI

4.1. Broj i vijabilnost hondrocita korištenih za uzgoj tkivnih presadaka

Testom tripanskog modrila utvrđen je potencijal umnažanja, preživljenje i prinos hondrocita izoliranih iz hrskavica nosne pregrade prilikom uzgoja svakog od N-CAM i N-TEC tkivnih presadaka. Nakon digestije hrskavice nosne pregrade, izolirani hondrociti pokazali su preživljenje od 100%. Visoko preživljenje hondrocita zadržano je tijekom cijelog postupka umnažanja. Srednja vrijednost preživljenja hondrocita nakon prve pasaže iznosila je $99,05 \pm 0,38$ % dok je nakon druge pasaže hondrocita, a neposredno prije nasađivanja na kolagensku membranu iznosila $99,38 \pm 0,23$. (Slika 20 B). Nije uočena razlika u preživljenju između hondrocita korištenih za uzgoj N-CAM ili N-TEC tkivnih presadaka. Broj hondrocita nakon digestije hrskavice nosne pregrade, 2. dan uzgoja, varirao je od 80 000 do 300 000 (Tablica 12, Slika 20 A). Broj izoliranih hondrocita razlikovao se za svaki uzorak unatoč tome da su svi prikupljeni uzorci hrskavice nosne pregrade imali jednaku početnu veličinu. Broj hondrocita nakon prve pasaže, 9. dan uzgoja, iznosio je od 4 do 9 milijuna. Nakon druge pasaže, 14. dan uzgoja, prinos hondrocita bio je između 50 i 95 milijuna. Iako se finalni broj hondrocita dobiven umnažanjem razlikovao za svaki uzorak hrskavice nosne pregrade, stopa proliferacije nije promijenjena kroz vrijeme te nisu uočene razlike u proliferaciji hondrocita izoliranih iz različitih uzoraka hrskavice nosne pregrade (Slika 20 A). Hondrociti su zadržali visoku stopu preživljenja i proliferacije tijekom cijelog postupka umnažanja.

Tablica 12. Ukupan broj hondrocita određen u 3 vremenske točke, 2., 9. i 14. dan uzgoja N-CAM i N-TEC tkivnih presadaka. Tkivni presadci korišteni su za liječenje koštano-hrskavičnih oštećenja u koljenu ovaca. Ovce su podijeljene u 2 skupine: 6 tjedana i 6 mjeseci.

	N-CAM 6 tjedana	N-CAM 6 mjeseci	N-TEC 6 tjedana	N-TEC 6 mjeseci
2.dan	80 000 – 280 000	140 000 – 220 000	212 500-287 000	100 000-175 000
9.dan	5 812 000 – 7 410 000	4 760 000 – 7 875 000	5 620 000 –9 620 000	4 550 000 –6 740 000
14.dan	73 700 000 – 87 975 000	49 450 000 – 94 675 000	60 425 000 –66 674 000	70 174 000 –93 825 000



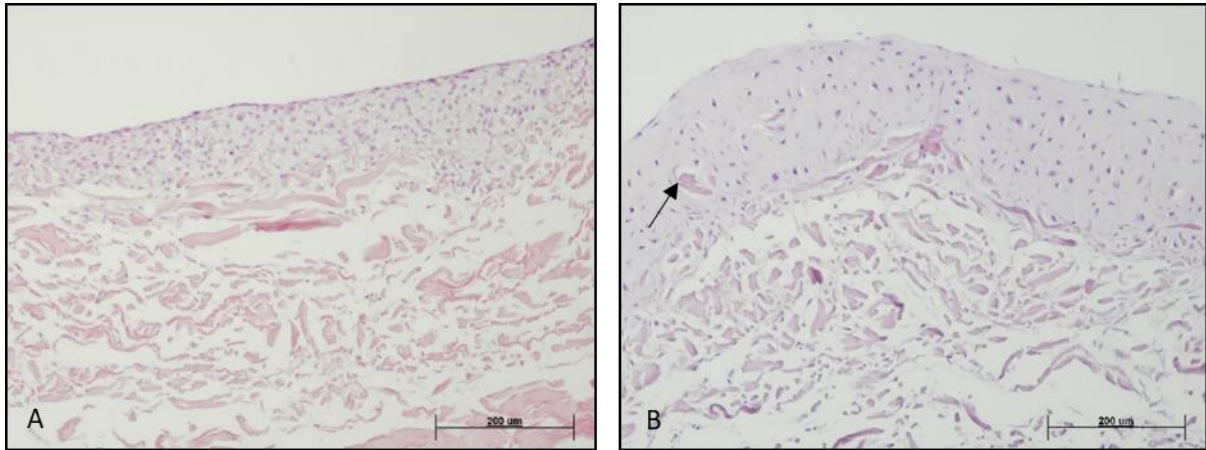
Slika 20. Broj (A) i preživljenje hondrocita (B) određeni testom tripanskog modrila tijekom postupka umnažanja stanica. Mjerenja su izvršena nakon digestije hrskavice nosne pregrade (2. dan uzgoja), nakon prvog odvajanja stanica (9. dan uzgoja) i nakon drugog odvajanja stanica te prije nasađivanja na kolagensku membranu (14. dan uzgoja).

4.2. Histološka analiza tkivnih presađaka

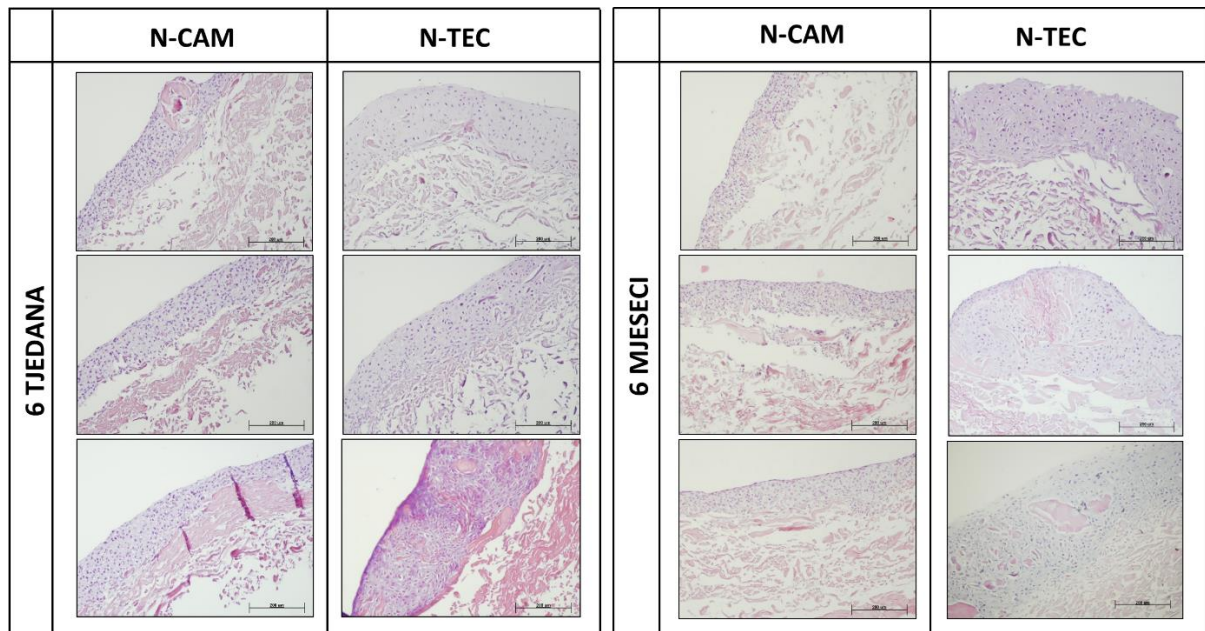
4.2.1. Morfologija tkivnih presađaka

Hemalaun-eozin bojenjem utvrđena je morfologija uzgojenih N-CAM i N-TEC tkivnih presađaka. Kod oba tipa presađaka, iznad vlakana kolagenske membrane Chondro-Gide uočava se stanični dio tkivnih presađaka (Slika 21 A, B). Vlakna kolagenske membrane na pojedinim mjestima ulaze u stanični dio presatka (Slika 21 B) dok hondrocite nalazimo samo u površinskim slojevima membrane. N-CAM tkivne presatke karakteriziraju izdužene do okrugle stanice bez lakuna te slabije prisutan izvanstanični matriks (Slika 21 A). Podjednaka morfologija je prisutna kod svih uzgojenih N-CAM tkivnih presađaka (Slika 22). N-TEC tkivni presađci sadrže većinom ovalne stanice koje se nalaze u lakunama što je obilježje

hondrocita native hrskavice. Stanice N-TEC tkivnih presadaka međusobno su udaljenije jedna od druge te se među njima nalazi veća količina izvanstaničnog matriksa. Hemalaun-eozin bojenje ne otkriva razlike u morfologiji između svih uzgojenih N-TEC tkivnih presadaka (Slika 22).



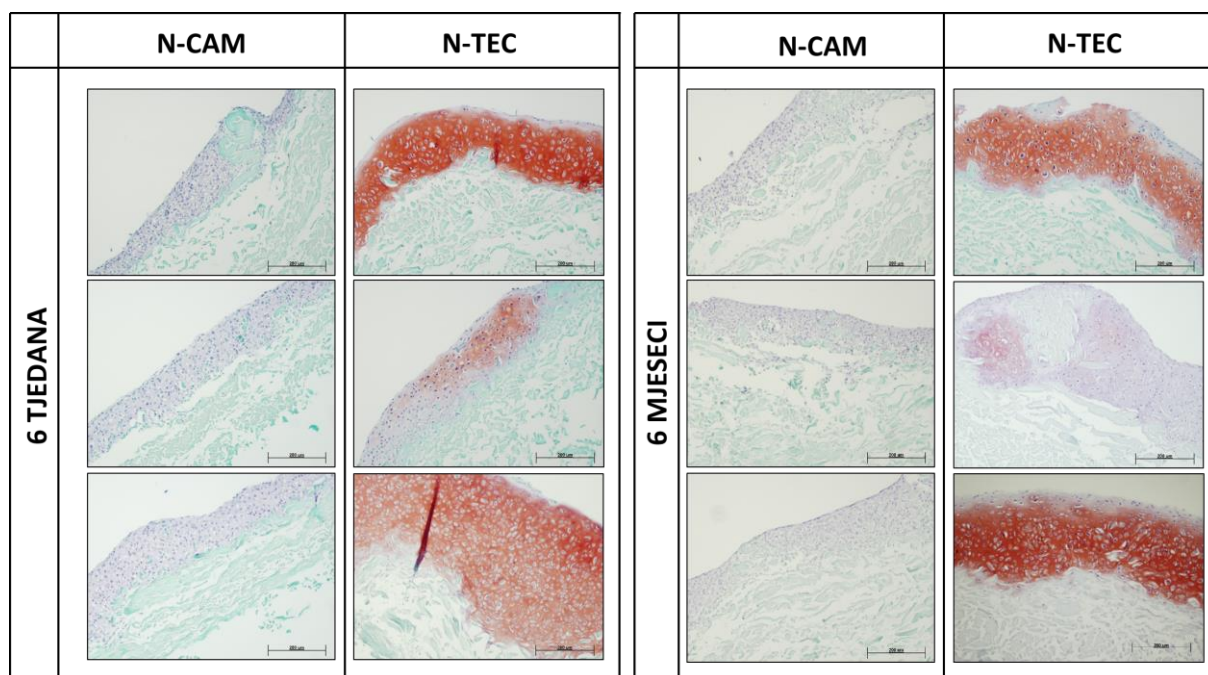
Slika 21. Morfologija N-CAM (A) i N-TEC (B) tkivnog presatka utvrđena hemalaun-eozin bojanjem. Kod N-CAM tkivnog presatka uočavamo izduženije stanice bez lakuna i s manjom količinom izvanstaničnim matriksom, dok kod N-TEC tkivnog presatka uočavamo okrugle stanice sa lakunama i većom količinom izvanstaničnog matriksa. Kod oba tipa presatka ispod staničnog sloja vidljivi su tračci kolagenske membrane. Strelica označava dio kolagenske membrane u staničnom dijelu presatka. Mjerilo prikazuje 200 µm.



Slika 22. Morfologija svih uzgojenih N-CAM i N-TEC tkivnih presadaka korištenih za liječenje koštano-hrskavičnih oštećenja u koljenu ovaca. Ovce su podijeljene u 2 skupine: 6 tjedna i 6 mjeseci. Hemalaun-eozin bojanje. Mjerilo prikazuje 200 µm.

4.2.2. Prisutnost glikozaminoglikana u tkivnim presadcima

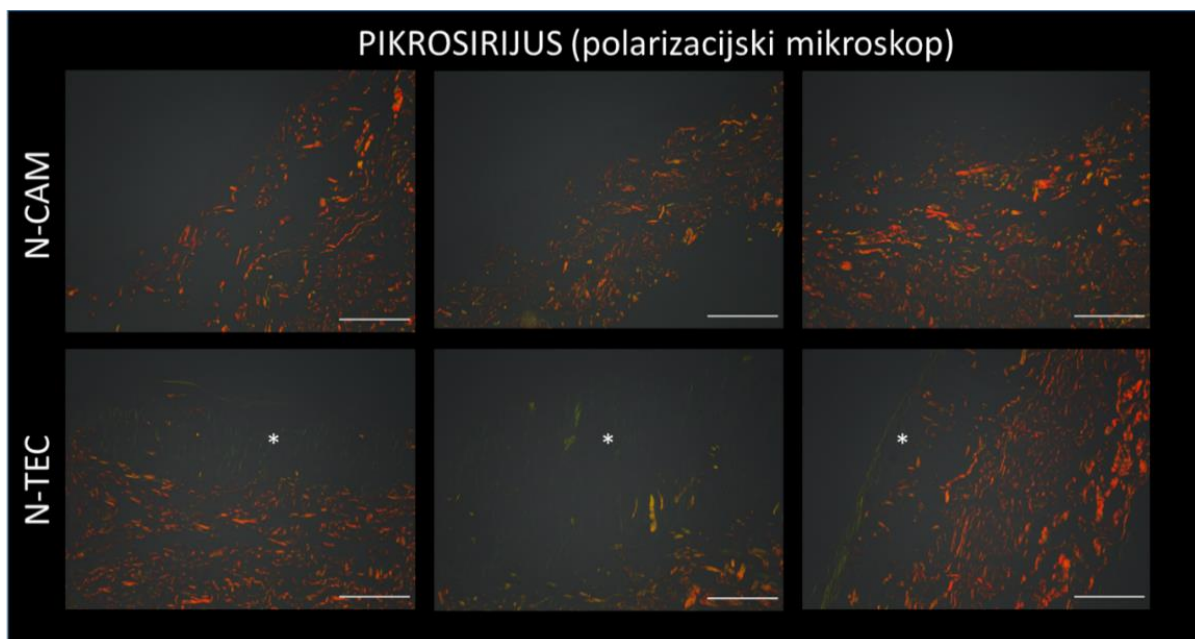
Safranin O bojenjem utvrđena je prisutnost glikozaminoglikana u tkivnim presadcima. Na Slici 23 uočavamo da kod N-CAM tkivnih presadaka nije prisutno crveno obojenje u staničnom dijelu tkivnog presatka što upućuje na odsutnost glikozaminoglikana u ovom tipu presatka. Za razliku od N-CAM tkivnih presadaka, stanični dio N-TEC tkivnih presadaka obiluje glikozaminoglikama (Slika 23). Međutim, crveno obojenja nije podjednako prisutno u svim N-TEC tkivnim presadcima što može ukazivati i na različitu količinu glikozaminoglikana u pojedinom tkivnom presatku.



Slika 23. Safranin O bojanje svih N-CAM i N-TEC tkivnih presadaka korištenih za liječenje koštano-hrskavičnih oštećenja u koljenu ovaca. Ovece su podijeljene u 2 skupine: 6 tjedna i 6 mjeseci. Mjerilo prikazuje 200 µm.

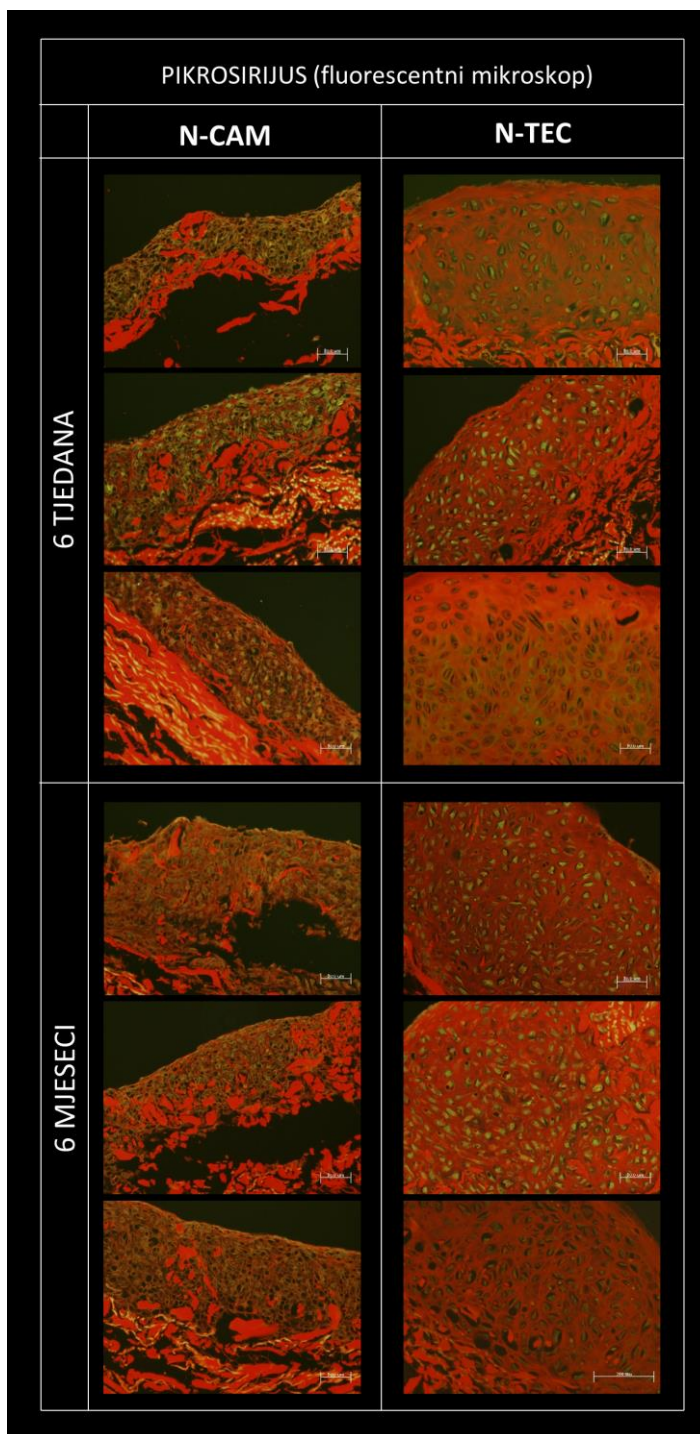
4.2.3. Prisutnost kolagenskih vlaknaca u tkivnim presadcima

Kod N-CAM tkivnih presadaka obojanih pikrosirijusem i promatranih pod polarizacijskim mikroskopom vidljiva su narančasta do žuta kolagenska vlakna koja pripadaju kolagenskoj membrani (Slika 24, gornji red). Ista kolagenska vlakna možemo uočiti i kod N-TEC tkivnih presadaka. Dodatno se kod N-TEC tkivnih presadaka iznad kolagenske membrane mogu uočiti i zelena tanka kolagenska vlakanca prisutna u staničnom dijelu presatka (Slika 24, donji red). Ova vlakanca primjećuju se samo u zrelom tipu tkivnog presatka i upućuju na složeniju strukturu presatka i morfologiju koja više odgovara nativnoj zglobnoj hrskavici.



Slika 24. N-CAM (gornji red) i N-TEC (donji red) tkivnih presadci obojeni pikrosirijusem i promatrani pod polarizacijskim mikroskopom. Bijele zvjezdice (*) označavaju zelena kolagenska vlakna koja nalazimo samo u N-TEC tkivnim presadcima. Mjerilo prikazuje 100 μm .

Histološki preparati nativne hrskavice obojeni pikrosirijusem standardno se promatraju pod polarizacijskim mikroskopom kako bi se detektirala orijentacija i debljina kolagenskih vlaknaca u hrskavici. Međutim, preparati obojeni pikrosirijusem mogu se promatrati i pod fluorescencijskim mikroskopom. Kolagenska vlakna obojena pikrosirijusem i promatrana pod odgovarajućim filterom fluorescencijskog mikroskopa pokazuju crvenu fluorescenciju dok žive stanice imaju jasnu zelenu autofluorescenciju (Vogel i sur. 2015). Prema Slici 25 možemo uočiti da u staničnom dijelu N-CAM tkivnih presadaka prevladavaju stanice, dok kolagenska vlakna nalazimo samo u predjelu kolagenske membrane. Bolju organiziranost i veću količinu kolagenskih vlakana nalazimo u staničnom dijelu N-TEC tkivnih presadaka. Kod oba tipa tkivnih presadaka prisutan je velik broj stanica koji autofluoresciraju zeleno što ukazuje da presadci obiluju živim hondrocitima.

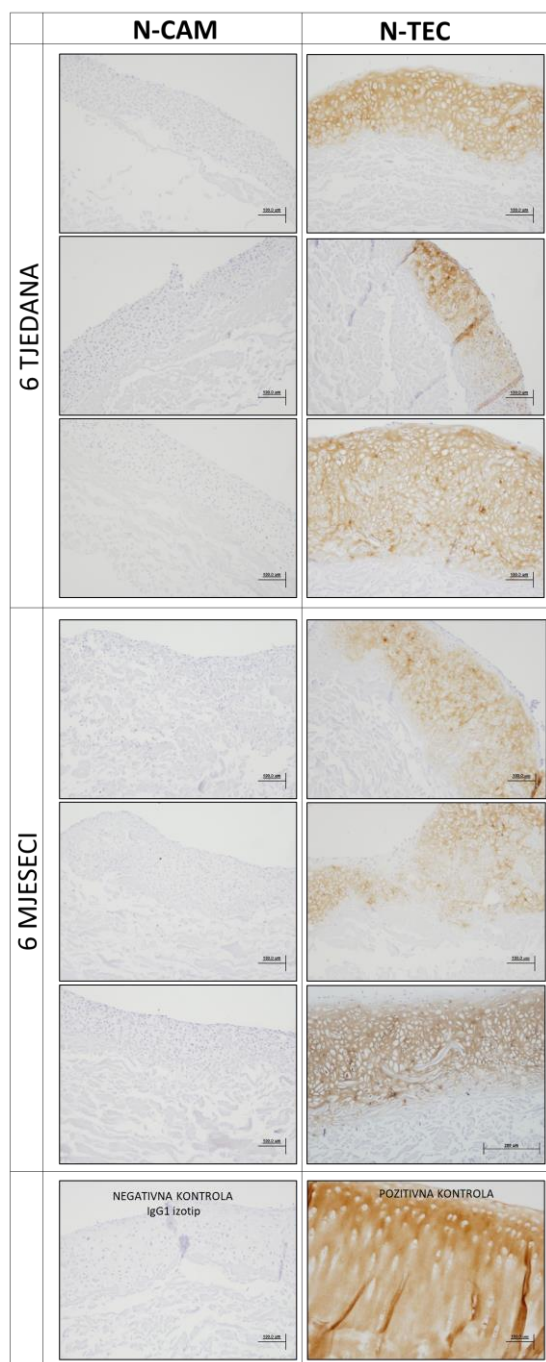


Slika 25. N-CAM (desni red) i N-TEC (lijevi red) tkivni presadci obojeni pikrosirijusem i promatrani pod fluorescencijskim mikroskopom. Preparati tkivnih presadaka promatrani su i fotografirani pod zelenim (Ekscitacija: 538–562 nm, Emisija: 570–640 nm) i crvenim (Ekscitacija: 450–490 nm, Emisija: 500–550 nm) filterom fluorescencijskog mikroskopa. Dobivene fotografije su preklopljene kako bi se dobila finalna fotografija svakog presatka. Crvena boja označava kolagenska vlakna prisutna u kolagenskoj membrani, ali i u staničnom dijelu tkivnih presadaka. Zelena boja označava žive stanice. Mjerilo prikazuje 50 μ m.

4.2.4. Prisutnost proteina specifičnih za hrskavicu u tkivnim presadcima

4.2.4.1. Kolagen tipa II

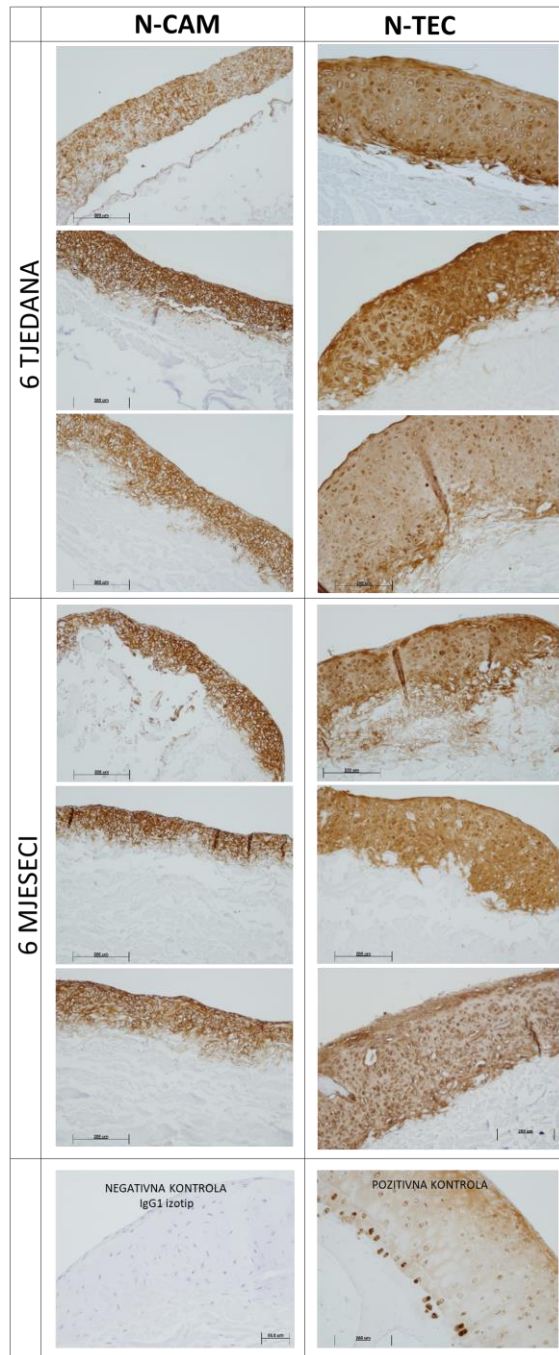
Imunohistokemijskim bojenjem određena je prisutnost kolagena tipa II u tkivnim presadcima. Kolagen tipa II prisutan je u staničnom dijelu svih uzgojenih N-TEC tkivnih presadaka dok ga ne nalazimo u N-CAM tkivnim presadcima (Slika 26).



Slika 26. N-CAM i N-TEC tkivni presadci nakon imunohistokemijskog bojenja za određivanje prisutnosti kolagena tipa II. Negativna kontrola su tkivni presadci tretirani primarnim antitijelom za IgG1 mišji izotip. Za pozitivnu kontrolu korištena je nativna hrskavica trohleeje ovce. Mjerilo prikazuje 200 μ m.

4.2.4.2. Agrekan

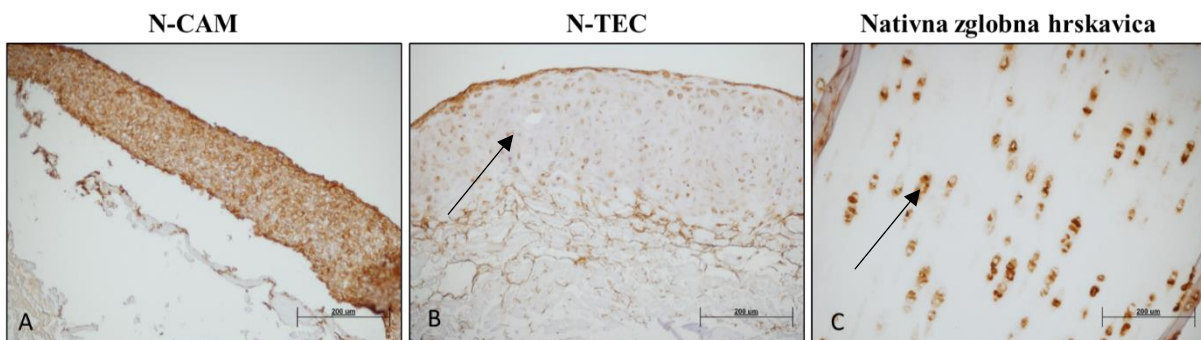
Agrekan je prisutan u oba tipa presadaka. Međutim, bolja organiziranost i veća količina agrekana prisutna je u zrelom (N-TEC) tipu presatka u odnosu na nezreli (N-CAM) presadak (Slika 27).



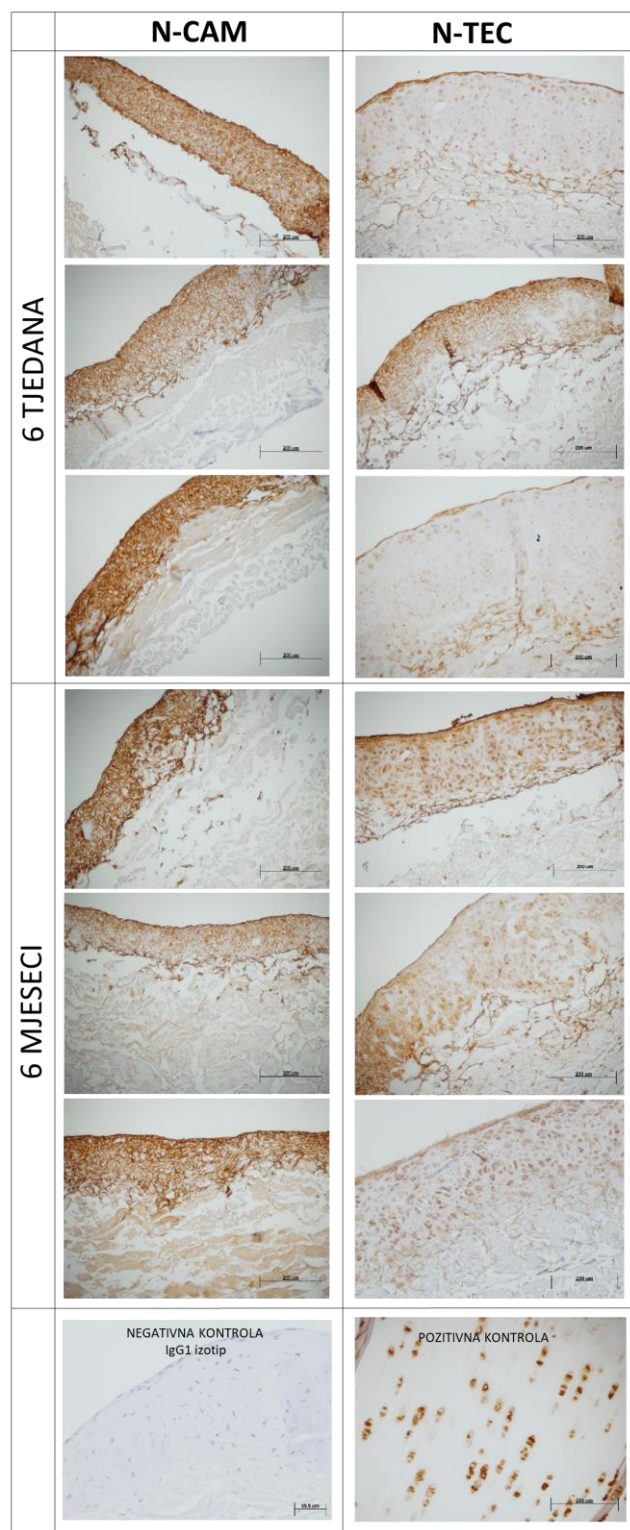
Slika 27. N-CAM i N-TEC tkivni presadci nakon imunohistokemijskog bojenja za određivanje prisutnosti agrekana. Negativna kontrola su tkivni presadci tretirani primarnim antitijelom za IgG1 mišji izotip. Za pozitivnu kontrolu korištena je nativna hrskavica trohleje ovce. Mjerilo prikazuje 200 μ m.

4.2.4.3. Kolagen tipa VI

Kolagen tipa VI nalazimo u nativnoj zglobnoj hrskavici neposredno oko hondrocita, u području pericelularnog matriksa. Imunohistokemijsko bojenje za određivanja prisutnosti kolagena tipa VI u tkivnim presadcima pokazalo je prisutnost ovog kolagena u oba tipa presatka. Prema Slici 29 možemo uočiti razliku u ekspresiji ovog proteina u tkivnim presadcima. U N-CAM tkivnim presadcima, kolagen VI prisutan je kroz cijeli stanični dio uključujući izvanstanični matriks tkivnog presatka te ga nalazimo u većim količinama u odnosu na N-TEC tkivne presatke (Slika 28 A). U N-TEC tkivnim presadcima, kolagen tipa VI lokaliziran je na područje oko hondrocita, a slabije prisutan u izvanstaničnom matriksu (Slika 28 B). Ovakav raspored kolagena tipa VI nalazimo i u nativnoj zglobnoj hrskavici (Slika 28C).



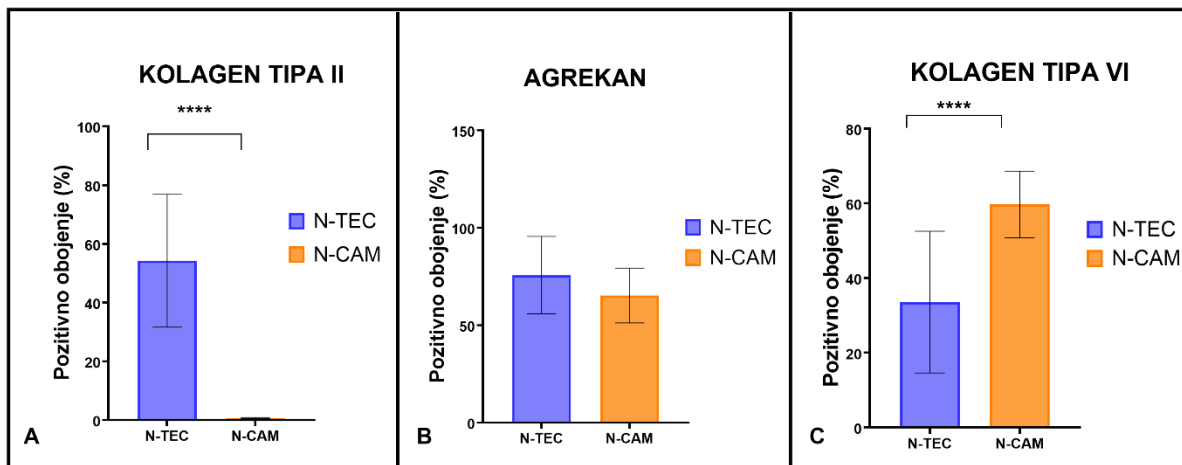
Slika 28. Imunohistokemijska bojenja N-CAM (A), N-TEC (B) i zglobne hrskavice (C) na kolagen tipa VI. Kolagen tipa VI prisutan je kroz izvanstanični matriks N-CAM tkivnih presadaka dok ga kod N-TEC tkivnih presadaka i nativne zglobne hrskavice nalazimo samo u pericelularnom matriksu oko hondrocita (označeno strelicom). Mjerilo prikazuje 200 µm.



Slika 29. N-CAM i N-TEC tkivni presadci nakon imunohistokemijskog bojenja za određivanje prisutnosti kolagena tipa VI. Negativna kontrola su tkivni presadci tretirani primarnim antitijelom za IgG1 mišji izotip. Za pozitivnu kontrolu korištena je nativna hrskavica trohleje ovce. Mjerilo prikazuje 200 μm .

4.2.4.4. Kvantifikacija imunohistokemijskih bojenja tkivnih presadaka

Rezultati mjerenja pokazali su da kolagen tipa II zauzima $0,66 \pm 0,18$ % površine staničnog dijela N-CAM tkivnih presadaka te $54,24 \pm 22,59$ % površine staničnog dijela N-TEC tkivnih presadaka. Potvrđen je vrlo niska ekspresija kolagena tipa II u nezrelim tkivnim presadcima. S druge strane, kolagen tipa II zauzima više od pola površine staničnog dijela zrelih tkivnih presadaka (Slika 30 A). Nadalje, agrekan zauzima $65,23 \pm 14,04$ % površine staničnog dijela N-CAM te $75,69 \pm 19,87$ % površine N-TEC tkivnih presadaka. S time je potvrđena visoka ekspresija agrekana u staničnom dijelu oba tipa presatka. Iako je ekspresija agrekana nešto viša kod N-TEC tkivnih presadaka, statistička analiza nije pokazala značajnu razliku u ekspresiji ovog proteina između dva tipa presatka (Slika 30 B). Kolagen tipa VI zauzima $59,68 \pm 8,91$ % površine staničnog dijela N-CAM te $33,53 \pm 18,96$ % površine staničnog dijela N-TEC tkivnih presadaka. Mjerenje je pokazalo da je ekspresija kolagena VI niža u N-TEC tkivnim presadcima u odnosu na N-CAM tkivne presatke. Niža ekspresija kolagena VI u N-TEC tkivnih presadcima može se objasniti lokalizacijom ovog proteina samo u pericelularnom matriksu, a ne i u izvanstaničnom matriksu (Slika 30 C). Statistička analiza je pokazala značajnu razliku u ekspresiji kolagena tipa II i kolagena tipa VI između N-CAM i N-TEC skupine (t-test, $p < 0.0001$).



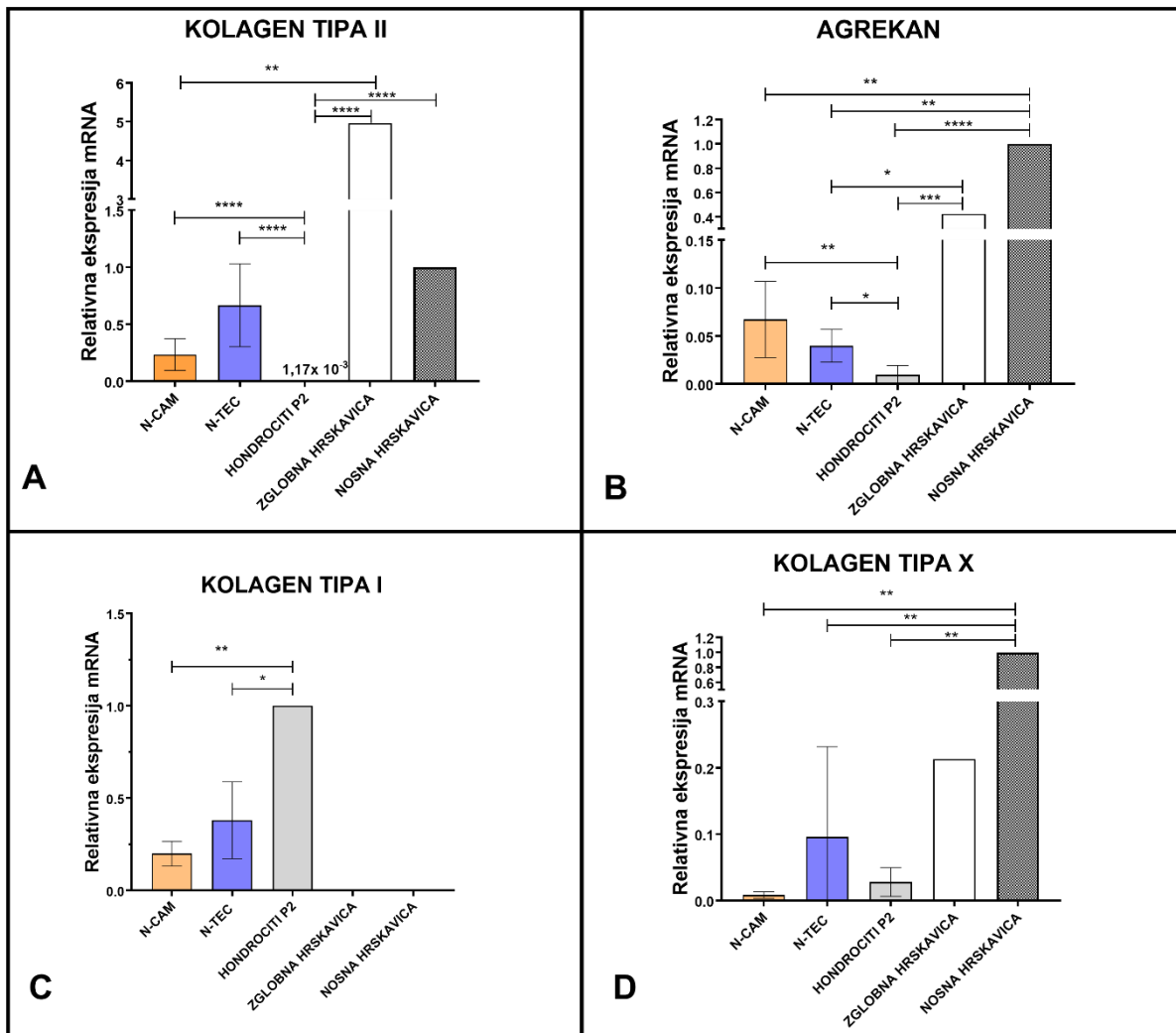
Slika 30. Prisutnost kolagena tipa II (A), agrekana (B) i kolagena tipa VI (C) u N-CAM i N-TEC tkivnim presadcima određena kvantifikacijom imunohistokemijskih bojenja uz pomoć programa Image J i algoritma Andy's Alghoritm. Stupci prikazuju vrijednosti eksprimirane u pikselima. Prikazan je postotak pozitivno obojene površine u odnosu na ukupno promatranu površinu unutar svake skupine (N-CAM i N-TEC). Rezultati su prikazani kao srednja vrijednost \pm SD. Statistički značajne razlike: **** $p < 0.0001$.

4.3. Molekularna analiza tkivnih presađaka

4.3.1. Ekspresija gena specifičnih za hrskavicu u tkivnim presađcima

Relativna ekspresija gena specifičnih za hrskavicu u tkivnim presađcima određena je kvantitativnom lančanom reakcijom polimerazom u stvarnom vremenu (qRT-PCR). Promatrana je ekspresija kolagena tipa II, agrekana, kolagena tipa I i kolagena tipa X. Kolagen tipa II je najčešći tip kolagena koji nalazimo u zglobnoj hrskavici dok je agrekan najzastupljeniji proteoglikan zglobne hrskavice. Kolagen tipa X nalazimo u najnižem kalcificiranom sloju zglobne hrskavice te je marker hipertrofičnih hondrocita. Kolagen tipa I je najčešći tip kolagena koštanog tkiva te ne gradi izvanstanični matriks zglobne hrskavice. Rezultati RT-qPCR pokazali su da je kolagen tipa II eksprimiran u oba tipa presađaka, u zglobnoj i u nosnoj hrskavici dok ga u dediferenciranim hondrocitima u proliferaciji nalazimo u veoma niskim količinama. Vidljiva je veća ekspresija kolagena tipa II u N-TEC tkivnim presađcima u odnosu na N-CAM tkivne presađke, ali statistička analiza nije pokazala značajnu razliku u ekspresiji ovog gena između dva tipa presađaka (One way ANOVA). Ekspresija kolagena tipa II statistički je značajno povećana u oba tipa presađaka u odnosu na dediferencirane hondrocite (One way ANOVA, $p < 0.001$). Nije pokazana statistički značajna razlika u ekspresiji kolagena tipa II između hrskavice nosne pregrade i oba tipa presađaka, ali je ekspresija povećana u zglobnoj hrskavici u odnosu na tkivne presađke i dediferencirane hondrocite (One way ANOVA, $p < 0.01$, $p < 0.1$) (Slika 31 A). Rezultati nisu pokazali statistički značajnu razliku u ekspresiji agrekana između dva tipa presađaka. Viša ekspresija agrekana vidljiva je kod presađaka u odnosu na dediferencirane hondrocite i potvrđena je statističkom značajnošću (One way ANOVA, $p < 0.1$, $p < 0.01$). Također, agrekan je statistički značajno više eksprimiran u nativnoj hrskavici nosne pregrade i zglobnoj hrskavici u odnosu na tkivne presađke (One way ANOVA, $p < 0.001$, $p < 0.01$) (Slika 31 B). Kolagen tipa I nije eksprimiran u nativnoj hrskavici nosne pregrade niti zglobnoj hrskavici. Međutim nalazimo ga u tkivnim presađcima i dediferenciranim hondrocitima. Pokazana je statistički značajna manja ekspresija kolagena tipa I u tkivnim presađcima u usporedbi sa dediferenciranim hondrocitima (One way ANOVA, $p < 0.1$, $p < 0.5$) (Slika 31 C). Kolagen tipa X nalazimo u svim promatranim skupinama, ali njegova ekspresija je značajno smanjena u tkivnim presađcima u odnosu na nativnu hrskavicu nosne pregrade i zglobnu hrskavicu (One way ANOVA, $p < 0.01$, $p < 0.1$) (Slika 31 D). Nije prisutna razlika u ekspresiji kolagena tipa X između dva tipa presađaka. Rezultati qRT-PCR-a pokazali su da su geni specifični za hrskavicu kao što je kolagen tipa II i agrekan eksprimirani kod oba tipa presađaka. Također, nalazimo i ekspresiju kolagena tipa I i kolagena tipa X koji mogu ukazivati na negativne karakteristike tkivnih presađaka. Međutim,

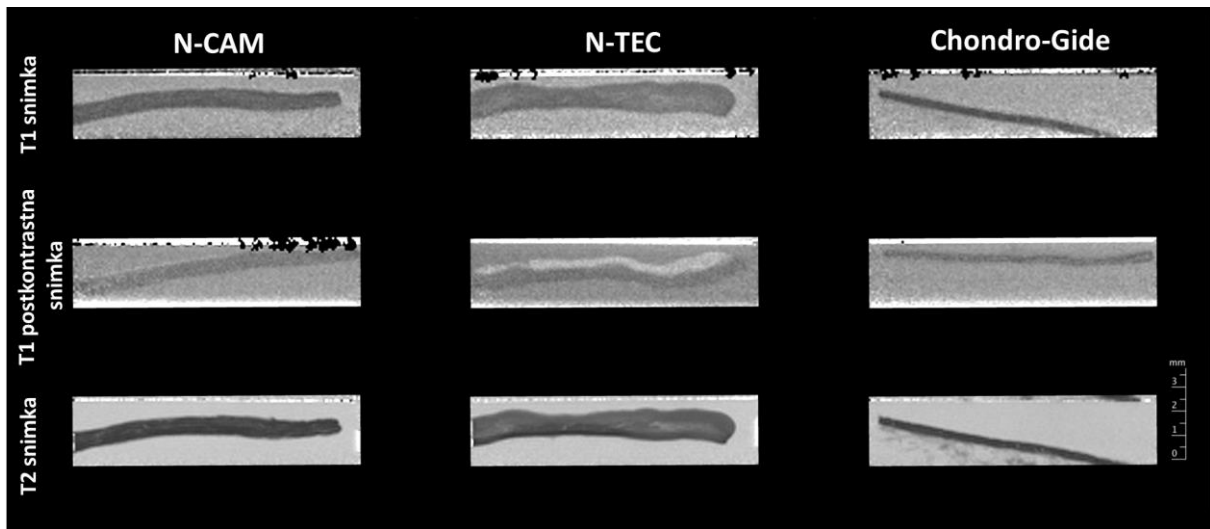
ekspresija ovih gena puno je niža od njihove ekspresije u nativnim hrskavicama kao i dediferenciranim hondrocitima. Važno je napomenuti da nije pokazana statistički značajna razlika u ekspresiji svih promatranih gena između dva tipa presatka.



Slika 31. Relativna ekspresija mRNA kolagena tipa II (A), agrekana (B), kolagena tipa I (C) i kolagena tipa X (D) u N-CAM (n=6) i N-TEC(n=6) tkivnim presadcima, dediferenciranim hondrocitima (hondrocitima u proliferaciji) (hondrociti P2, n=12) i nativnoj zglobnoj hrskavici (n=2). Rezultati su dobiveni komparativnom ΔC_t metodom. GAPDH je korišten kao endogena kontrola. Kod ekspresije kolagena II, kolagena tipa X i agrekana za vanjsku kontrolu korištena je nativna hrskavica nosne pregrade. Za ekspresiju kolagena tipa I kao vanjska kontrola korišteni dediferencirani hondrociti. Rezultati su prikazani kao srednja vrijednost \pm SD. Statistički značajne razlike: **** p<0.0001; *** p<0.001; **p<0.1; *p<0.5.

4.4. Karakterizacija tkivnih presadaka pomoću magenetske rezonancije

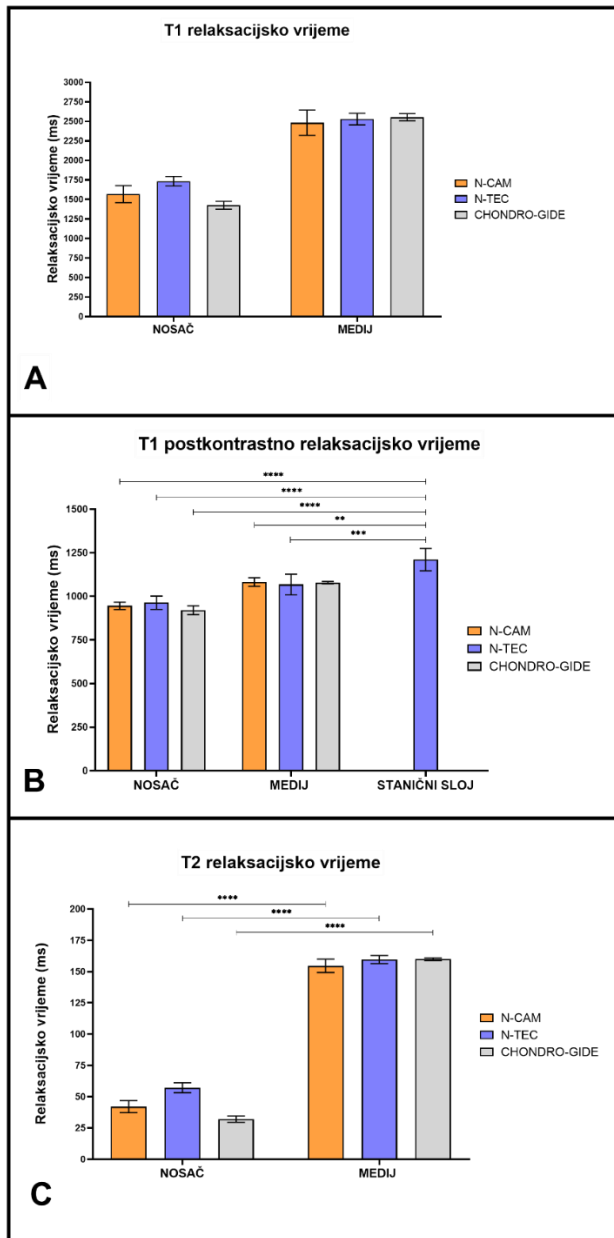
Snimanje tkivnih presadaka magnetskom rezonancijom korišteno je kako bi se neinvazivnom metodom ocijenila kvaliteta i prisutnost GAG-a u tkivnim presadcima. T1 i T2 snimke nisu pokazale razlike između tkivnih presadaka. Kolagenska membrana Chondro-Gide na T1 i T2 snimkama pokazuje tanju strukturu u odnosu na tkivne presatke upućujući na nedostatak staničnog sloja (Slika 32). Na T1 postkontrastnoj snimci vidljiva su 2 sloja samo kod N-TEC tkivnih presadaka, gornji svjetliji i donji tamniji sloj (Slika 32). To upućuje na ulazak negativno nabijenih iona kontrastnog sredstva na bazi gadolinija u tkivo.



Slika 32. T1, T2 i T1 postkontrastna snimka tkivnih presadaka N-CAM i N-TEC te kolagenske membrane Chondro-Gide nastale snimanjem magnetskom rezonancijom. Mjerilo je prikazano u mm.

Budući da je stanični sloj bio vidljiv samo kod T1 postkontrastnih snimki N-TEC tkivnih presadaka, relaksacijska vremena za ovaj sloj nisu očitana na T1 i T2 snimkama. Rezultati mjerenja relaksacijskih vremena na T1 i T2 snimkama pokazali su razliku u vrijednostima između samih tkivnih presadaka i okolne tekućine (medija) te između kolagenske membrane Chondro-Gide (nosač) i okolne tekućine (Slika 33 A, B, C). Razlika je zadržana kod svih skupina. Kod T2 snimke pokazana je statistički značajna razlika (One way ANOVA; $***p < 0.01$) u vrijednostima relaksacijskih vremena između okolne tekućine (medija) i tkivnih presadaka i kolagenske membrane (Slika 33 C). Međutim, nije pokazana razlika u vrijednostima relaksacijskih vremena T1 i T2 snimke između oba tkivna presatka i kolagenske membrane. Vrijednosti relaksacijskih vremena staničnog sloja N-TEC tkivnog presatka bile su statistički značajno povišene u odnosu na vrijednosti relaksacijskih vremena tkivnih presadaka i kolagenske membrane Chondro-Gide (nosača) i relaksacijskih vremena okolne tekućine (One way ANOVA; $**** p < 0.001$, $***p < 0.01$, $**p < 0.1$) (Slika 33 B).

Povišen T1 signal postkontrastne snimke prema dGEMRIC metodi ukazuje na povišenu količinu glikozaminoglikana u N-TEC tkivnim presadcima u odnosu na N-CAM tkivne presatke i kolagensku membranu. Ovom neinvazivnom metodom potvrđeni su rezultati histološke analize bojenjem Safraninom O kojom je prisutnost glikozaminoglikana pokazana samo u N-TEC tkivnim presadcima (Slika 23, donji red).



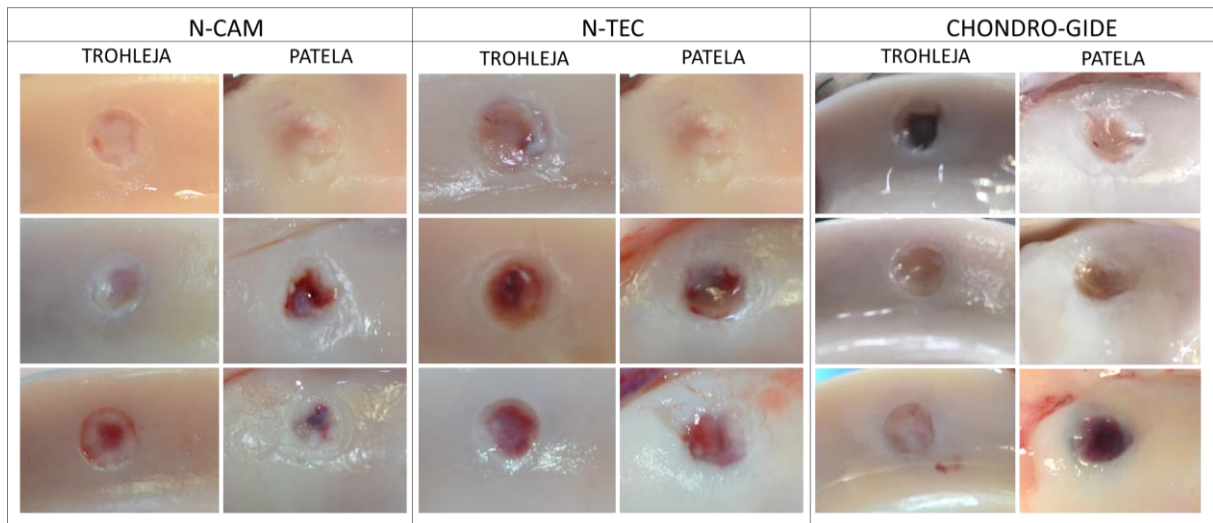
Slika 33. T1, T1 postkontrastne i T2 vrijednosti relaksacijskih vremena određena snimanjem N-CAM (n=6) i N-TEC (n=6) tkivnih presadaka i Chondro-Gide membrane (n=2) pomoću magnetne rezonancije. Relaksacijska vremena u milisekundama isčitana su nakon numeričke obrade dobivenih snimaka u programu Paravision. Vrijednosti su prikazane u obliku srednje vrijednosti ± SD. Statistički značajne razlike: ****p<0.001, ***p<0.01, **p<0.1.

4.5. Makroskopska analiza

Mjesta cijeljenja ocijenjena su uporabom makroskopske ljestvice ICRS od strane 2 ocijenjivača 6 tjedana i 6 mjeseci nakon transplantacije nezrelih i zrelih tkivnih presadaka te kolagenske membrane Chondro-Gide.

4.5.1. Makroskopska analiza cijeljenja 6 tjedana nakon transplantacije

Makroskopska analiza mjesta cijeljenja 6 tjedana nakon transplantacije pokazala je različitu ispunjenost oštećenja tkivom kod tri ispitivane skupine. U N-CAM skupini i skupini s kolagenskom membranom može se primjetiti da je oko 50 % dubine većine oštećenja na trohleji i pateli ispunjeno tkivom. U tim skupinama oko $\frac{3}{4}$ novonastalog tkiva na trohleji i na pateli integrirano je sa okolnim zdravim tkivom, a $\frac{1}{4}$ s primjetnom granicom debljine > 1 mm. Također je na mjestima oštećenja prisutno više malih fisura ili nekoliko većih fisura. Veće fisure prisutne su u jednom oštećenju na trohleji N-CAM skupine te jednom oštećenju na pateli skupine s kolagenskom membranom (Slika 34). U N-TEC skupini, ispunjenost oštećenja na pateli i trohleji bila je manja u usporedbi sa druge dvije skupine te je oko 25 % dubine oštećenja ispunjeno novonastalim tkivom. Polovina novonastalog tkiva integrirala se s okolnom zdravom hrskavicom uz primjetnu granicu debljine > 1 mm. Kod N-TEC skupine većinom su prisutne veće fisure na mjestu oštećenja. Iznimka je cijeljenje kod jedne ovce iz skupine N-TEC gdje je ispunjenost oštećenja na pateli i trohleji i integracija sa okolnim tkivom bolja u usporedbi sa ostalim ovcama iz iste skupine (Slika 34).

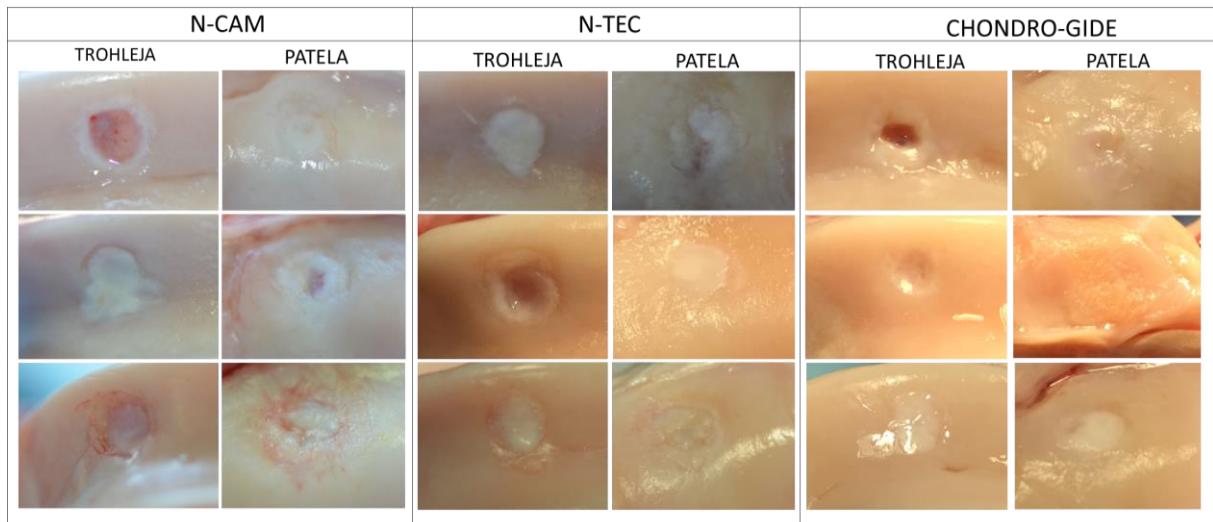


Slika 34. Makroskopski prikaz mjesta cijeljenja 6 tjedana nakon transplantacije N-CAM i N-TEC tkivnih presadaka te kolagenske membrane Chondro-Gide. Prikazana su mjesta cijeljenja na trohleji i pateli kod svih ovaca iz istraživanja. Ove su podijeljene u tri skupine: N-CAM, N-TEC i kolagenska membrana Chondro-Gide. Svaka skupina je sadržavala tri "kissing"-oštećenja tj. po 3 oštećenja na trohleji i 3 na pateli.

Srednja makroskopska ocjena cijeljenja 6 tjedana nakon transplantacije iznosila je 6 ± 2 za trohleju i $6,6 \pm 1,1$ za patelu kod N-CAM skupine. Kod N-TEC skupine cijeljenje je ocijenjeno sa $5 \pm 1,29$ za trohleju i $5,16 \pm 1,67$ za patelu, dok je u skupini sa kolagenskom membranom Chondro-Gide ukupna makroskopska ocjena cijeljenja iznosila $7,33 \pm 2,49$ za trohleju i $6 \pm 1,63$ za patelu. Navedene makroskopske ocjene pokazuju stupanj III cijeljenja oštećenja na trohleji i pateli kod sve tri skupine. Najbolje cijeljenje oštećenja na trohleji je zabilježeno u skupini sa kolagenskom membranom dok je oštećenje na pateli najbolje cjelilo u N-CAM skupini. Međutim, nije pokazana statistički značajna razlika u cijeljenju trohleje i patele 6 tjedana nakon transplantacije između ispitivanih skupina (Slika 36 A).

4.5.2. Makroskopska analiza cijeljenja 6 mjeseci nakon transplantacije

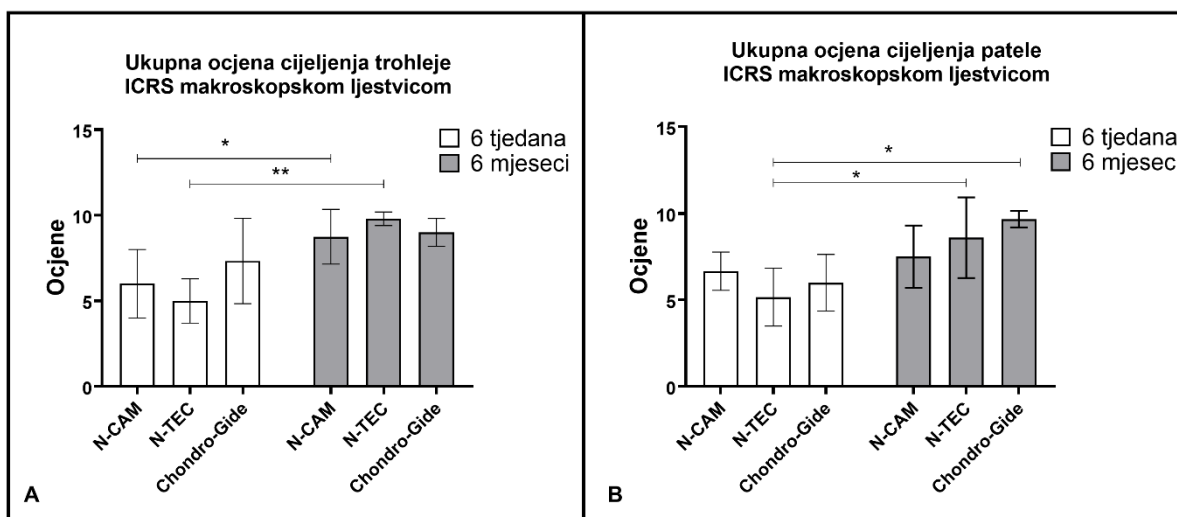
Makroskopska analiza cijeljenja 6 mjeseci nakon transplantacije pokazala je bolju ispunjenost oštećenja i integraciju novonastalog tkiva sa okolnih zdravom hrskavicom u usporedbi sa cijeljenjem nakon 6 tjedana u svim skupinama. U skupini N-TEC i skupini sa kolagenskom membranom Chondro-Gide ispunjenost oštećenja na trohleji i pateli bila je od 75 % do potpune ispunjenosti oštećenja u razini okolne zdrave hrskavice. U ovim skupinama novonastalo tkivo na mjestu oštećenja na trohleji i pateli integrirano je u okolno zdravo tkivo uz demarkaciju manju od 1 mm. Također, površina novonastalog tkiva u ovim skupinama je vlaknata i većinom bez prisutnosti fisura. U N-CAM skupini primjećena je slabija ispunjenost oštećenja u usporedbi sa ostale dvije skupine te je kod trohleje oštećenje bilo ispunjeno do 50 % dubine, a kod trohleje do 75 % dubine. Uz to, u N-CAM skupini je prisutna i slabija integracija novonastalog tkiva sa okolnog zdravom hrskavicom. Polovina novonastalog tkiva na trohleji te $\frac{3}{4}$ novonastalog tkiva na mjestu oštećenja patele se integriralo sa okolnom zdravom hrskavicom. U tkivu nastalom na mjestima oštećenja na trohleji i pateli u N-CAM skupini prisutne su bile veće i manje fisure (Slika 35).



Slika 35. Makroskopski prikaz mjesta cijeljenja 6 mjeseci nakon transplantacije N-CAM i N-TEC tkivnih presadaka te kolagenske membrane Chondro-Gide. Prikazana su mjesta cijeljenja na trohleji i pateli kod svih ovaca iz istraživanja. Ovce su podijeljene u tri skupine: N-CAM, N-TEC i kolagenska membrana Chondro-Gide. Svaka skupina je sadržavala tri "kissing"-oštećenja tj. po 3 oštećenja na trohleji i 3 na pateli.

Srednja makroskopska ocjena cijeljenja 6 mjeseci nakon transplantacije iznosila je $8,75 \pm 1,6$ za trohleju te $7,5 \pm 1,8$ za patelu u N-CAM skupini. Kod N-TEC skupine cijeljenje je ocijenjeno sa $9,8 \pm 0,4$ za trohleju te $8,6 \pm 2,33$ za patelu, dok je u skupini sa kolagenskom membranom Chondro-Gide ukupna makroskopska ocjena cijeljenja iznosila $9 \pm 0,81$ za trohleju i $9,66 \pm 0,47$ za patelu. U svim skupinama srednja makroskopska ocjena cijeljenja trohleje i patele odgovara stupnju II cijeljenja (približno normalna hrskavica) s iznimkom patele u N-CAM skupini čija ocjena cijeljenja spada u stupanj III. Najbolje cijeljenje oštećenja na trohleji zabilježeno je u N-TEC skupini dok je najbolje cijeljenje na pateli primjećeno u skupini sa kolagenskom membranom Chondro-Gide. Nije pokazana statistički značajna razlika u cijeljenju oštećenja 6 mjeseci nakon transplantacije između 3 ispitivane skupine.

Statistička analiza je pokazala da postoji statistički značajna razlika u cijeljenju trohleje kod N-CAM i N-TEC skupine 6 mjeseci nakon transplantacije tkivnih presadaka u usporedbi sa cijeljenjem 6 tjedana nakon transplantacije (One way ANOVA, $*p < 0.5$, $**p < 0.1$ (Slika 36 A). Kod cijeljenja patele postoji statistički značajna razlika kod N-TEC skupine ako se uspoređuju 2 vremenske točke cijeljenja (6 tjedana i 6 mjeseci) (One way ANOVA, $*p < 0.5$) (Slika 36 B).



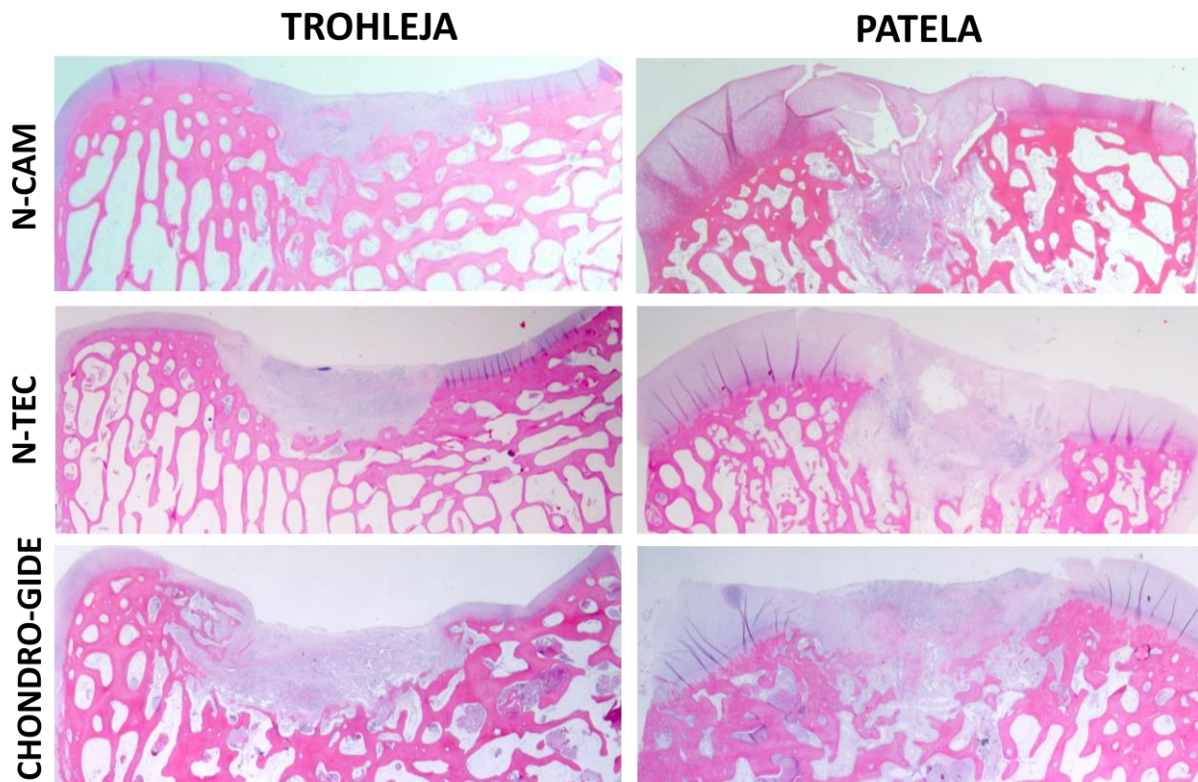
Slika 36. Ukupna ocjena cijeljenja trohlee i patele određena ICRS makroskopskom ljestvicom 6 tjedana i 6 mjeseci nakon transplantacije N-CAM i N-TEC tkivnih presadaka i kolagenske membrane Chondro-Gide na mjesta koštano-hrskavičnih oštećenja. Rezultati su prikazani kao srednja vrijednost \pm SD. Statistički značajne razlike: ** $p < 0.01$, * $p < 0.5$.

4.6. Histološka analiza

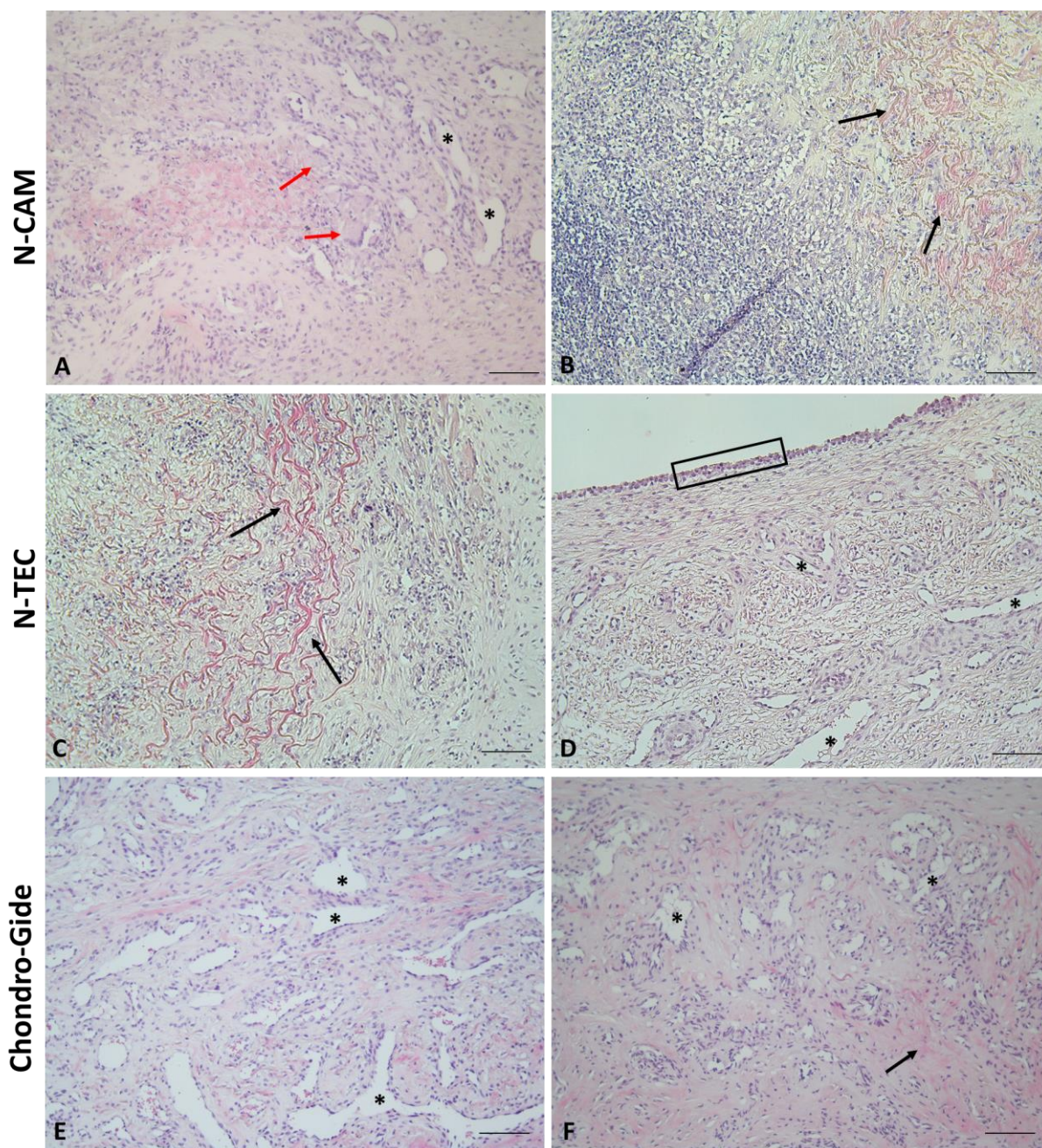
4.6.1. Histološka analiza cijeljenja 6 tjedana nakon transplantacije

Šest tjedana nakon transplantacije kod sve tri skupine vidljivo je da su mjesta koštano-hrskavičnih oštećenja ispunjena novonastalim tkivom (Slika 37). U svim skupinama vidljivi su ostaci kolagenske membrane Chondro-Gide (Slika 38 B, C, F) dok se u skupini N-TEC unutar novonastalog tkiva može uočiti tkivni presadak sa prisutnim izvanstaničnim matriksom bogatim glikozaminoglikanima (Slika 39, N-TEC trohlea). U novonastalom tkivu prisutan je velik broj krvnih žila kod sve tri skupine (Slika 38 A, D, E, F). Vidljiva je infiltracija upalnih stanica u svim skupinama, a količina upalnih stanica osobito je prisutna u N-CAM skupini (Slika 38 B, C). U N-CAM skupini može se primjetiti i veća količina višejezgrenih orijaških stanica koje nastaju fuzijom makrofaga oko ostataka kolagenske membrane (Slika 38 A). Orijaške stanice prisutne su i u skupini s kolagenskom membranom, ali ih ne nalazimo u N-TEC skupini. U skupini sa kolagenskom membranom Chondro-Gide prisutno je granulacijsko tkivo sa velikom količinom krvnih žila (Slika 38 E). Tkivo nastalo na mjestima oštećenja u N-CAM i N-TEC skupini je fibrozno tkivo sa većom količinom izduženih fibroblastičnih stanica te uz prisutnost manjeg broja ovalnih stanica koje su većinom dio transplantiranih tkivnih presadaka (Slika 38 A, C, D). Površina novonastalog tkiva je razmekšana uz nepravilnosti te još nije upostavljena organizacija kolagenskih vlakana koju vidimo kod native hrskavice u površinskom sloju (Slika 37 A i Slika 40 A, D, E). Vidljive su pojedine abnormalnosti

subhondralne kosti, od fibroze i sklerozacije do vaskularizacije i infiltracije hondrocita tkivnih presadaka (Slika 37). Unatoč tome, abnormalnosti suphondralne kosti ne prevladavaju. Javlja se i znakovi remodeliranja suphondralne kosti. Kod skupine s kolagenom membranom Chondro-Gide ne možemo uočiti prisutnost glikozaminoglikana u novonastalom tkivu kod niti jednog oštećenja (Slika 39). U skupinama N-CAM i N-TEC prisutna je manja količina glikozaminoglikana, ali samo kod pojedinačnih uzoraka unutar svake skupine (Slika 39). U sve tri skupine većinom je prisutna dobra integracija okolne zdrave hrskavice sa novonastalim tkivom (Slika 40) dok je bazalna integracija prema suphondralnoj kosti nešto lošija uz prekide između tkiva i vidljiv prijelaz jednog tipa tkiva u drugi (Slika 37 i 39). Također, ne vidi se pojavljivanje tidemarka u niti jednoj skupini. U svim skupinama nije vidljiva organizacija kolagenskih vlaknaca u prijelaznom i dubokom sloju koja bi odgovarala strukturi hijaline hrskavice (Slika 40).

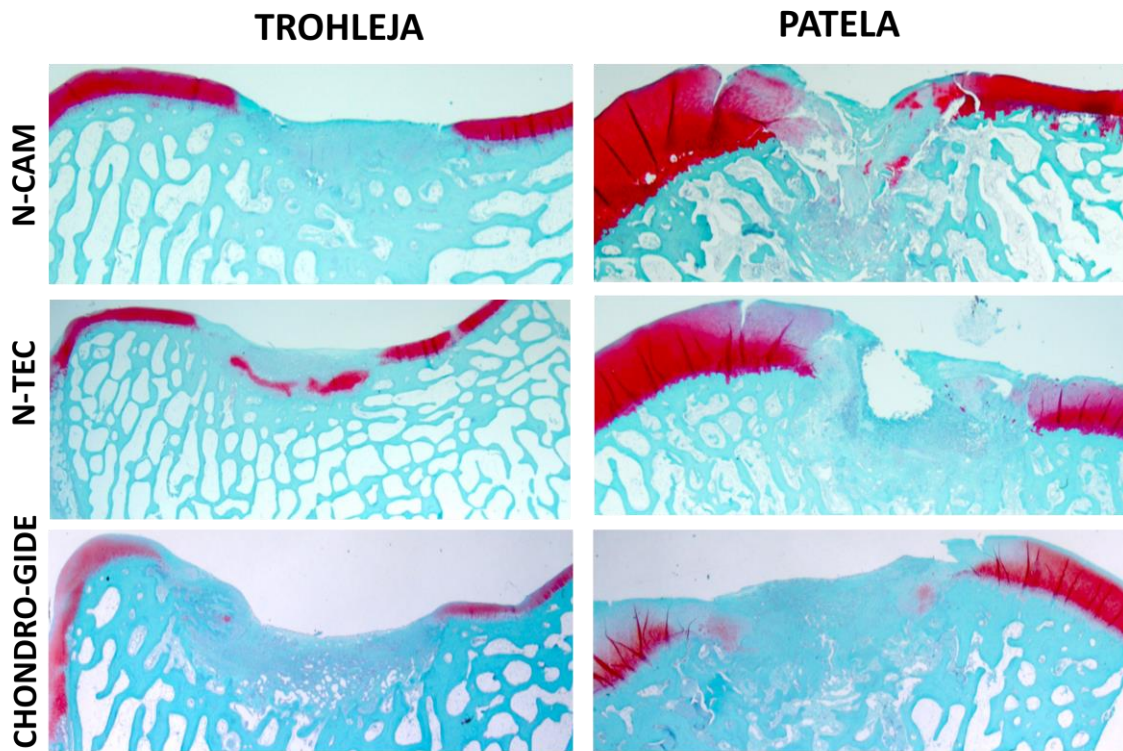


Slika 37. Prikaz cijeljenja koštano-hrskavičnih oštećenja na trohleji i pateli 6 tjedana nakon transplantacije N-CAM i N-TEC tkivnih presadaka te kolagenske membrane Chondro-Gide. Prikazane su slike reprezentativnih uzoraka iz svake skupine. Vidljivo je da su mjesta oštećenja ispunjena novonastalim tkivom u svim skupinama. Hemalaun-eozin bojenje. Povećanje 10x.

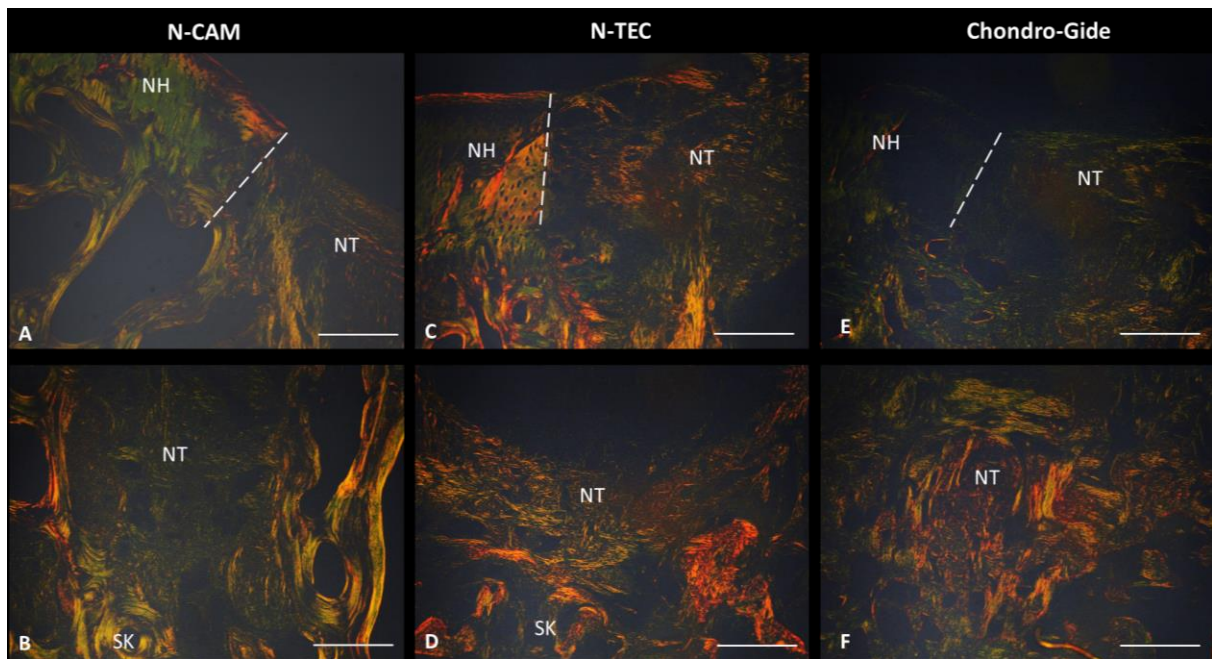


Slika 38. Morfologija novonastalog tkiva na mjestima koštano-hrskavičnih oštećenja 6 tjedana nakon transplantacije N-CAM (A, B) i N-TEC (C, D) tkivnih presađaka i kolagenske membrane Chondro-Gide (E, F). U N-CAM skupini vidljivo je fibrozno tkivo uz prisutnost krvnih žila (A), ostaci kolagenske membrane (B) te orijaške stanice koje okružuju ostatke kolagenske membrane. U N-TEC skupini vidljivi su ostaci kolagenske membrane (C), krvne žile (D) i sinoviociti na površini (D). U skupini s kolagenom membranom Chondro-Gide vidljivo je granulacijsko tkivo uz prisutnost velikog broja krvnih žila (E) i ostatke kolagenske membrane (F). Zvezdicom (*) su označene krvne žile. Crne strelice (→) označuju prisutnost ostataka kolagenske membrane Chondro-Gide u novonastalom tkivu. Crvene

strelice (→) označuju orijaške stanice. Pravokutnik označava sinoviocite. Mjerilo prikazuje 50 μm.



Slika 39. Prisutnost glikozaminoglikana na mjestu cijeljenja koštano-hrskavičnih oštećenja trohleje i patele 6 tjedana nakon transplantacije N-CAM (gornji red), N-TEC (srednji red) tkivnih presađaka i kolagenske membrane Chondro-Gide (donji red). Prisutnost glikozaminoglikana na mjestu oštećenja vidljiva je samo u N-TEC skupini (trohleja). Safranin O bojenje. Povećanje 10x.



Slika 40. Prikaz organizacije kolagenskih vlaknaca na mjestu koštano-hrsakvičnih oštećenja i integracije novonastalog tkiva s okolnim zdravim tkivom 6 tjedana nakon transplantacije N-CAM (A, B), N-TEC (C, D) tkivnih presađaka i kolagenske membrane Chondro-Gide (E, F). U svim skupinama je vidljiva granica između native zdrave hrskavice i novonastalog tkiva (A, C, E, isprekidana bijela linija). Kolagenska vlakna na mjestu novonastalog tkiva su neorganizirana. U N-CAM skupini vidljiva su tanka kolagenska vlakanca zelene boje (A, B), dok u N-TEC skupini prevladavaju deblja kolagenska vlakanca narančasto obojena (C, D). U skupini s kolagenskom membranom Chondro-Gide na pojedinim područjima ne uočavamo kolagenska vlakanca (E), a prema subhondralnoj kosti vidljiva su deblja kolagenska vlakanca koja se pružaju u svim smjerovima. SK=suphondralna kost, NH=nativna hrskavica, NT=novonastalo tkivo. Mjerilo prikazuje 200 μ m.

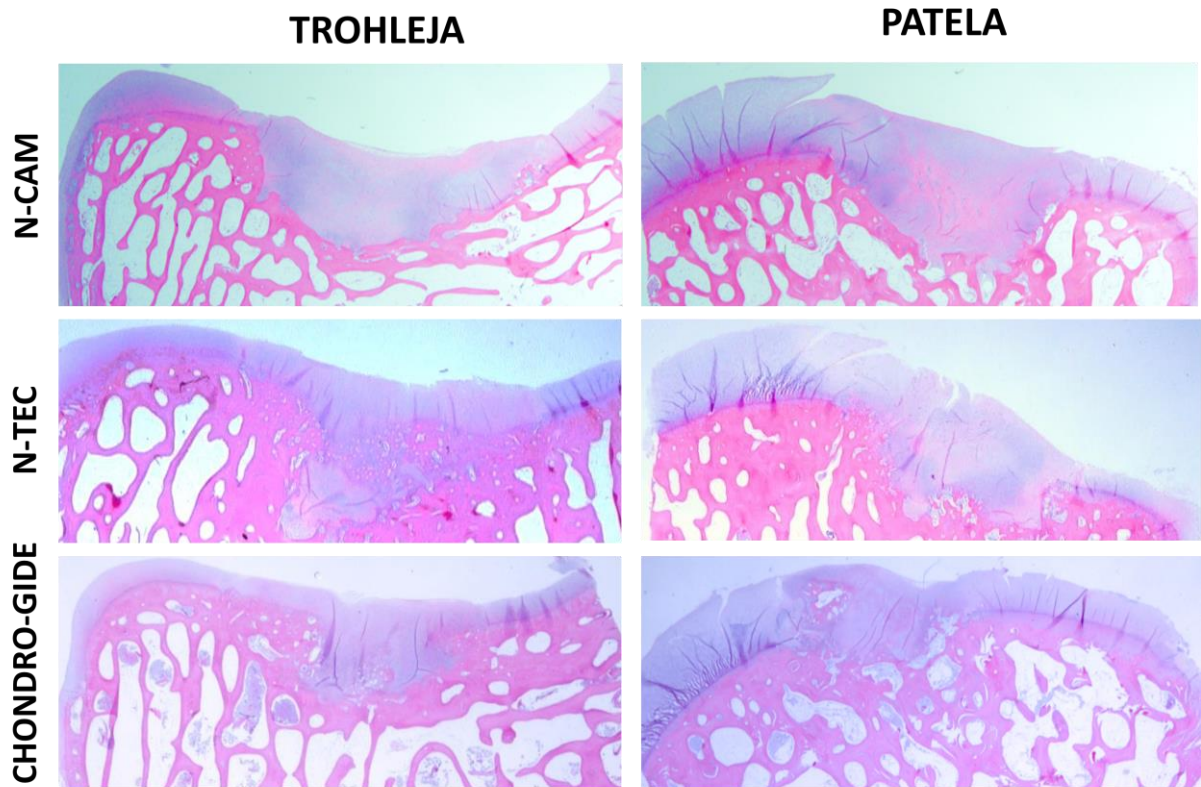
Ukupna ocjena cijeljenja koštano-hrskavičnih oštećenja na trohleji i pateli pomoću histološke ljestvice ICRS II nije pokazala statistički značajnu razliku između 3 promatrane skupine 6 tjedana nakon transplantacije (One way ANOVA) (Slika 46 A, B).

4.6.2. Histološka analiza cijeljenja 6 mjeseci nakon transplantacije

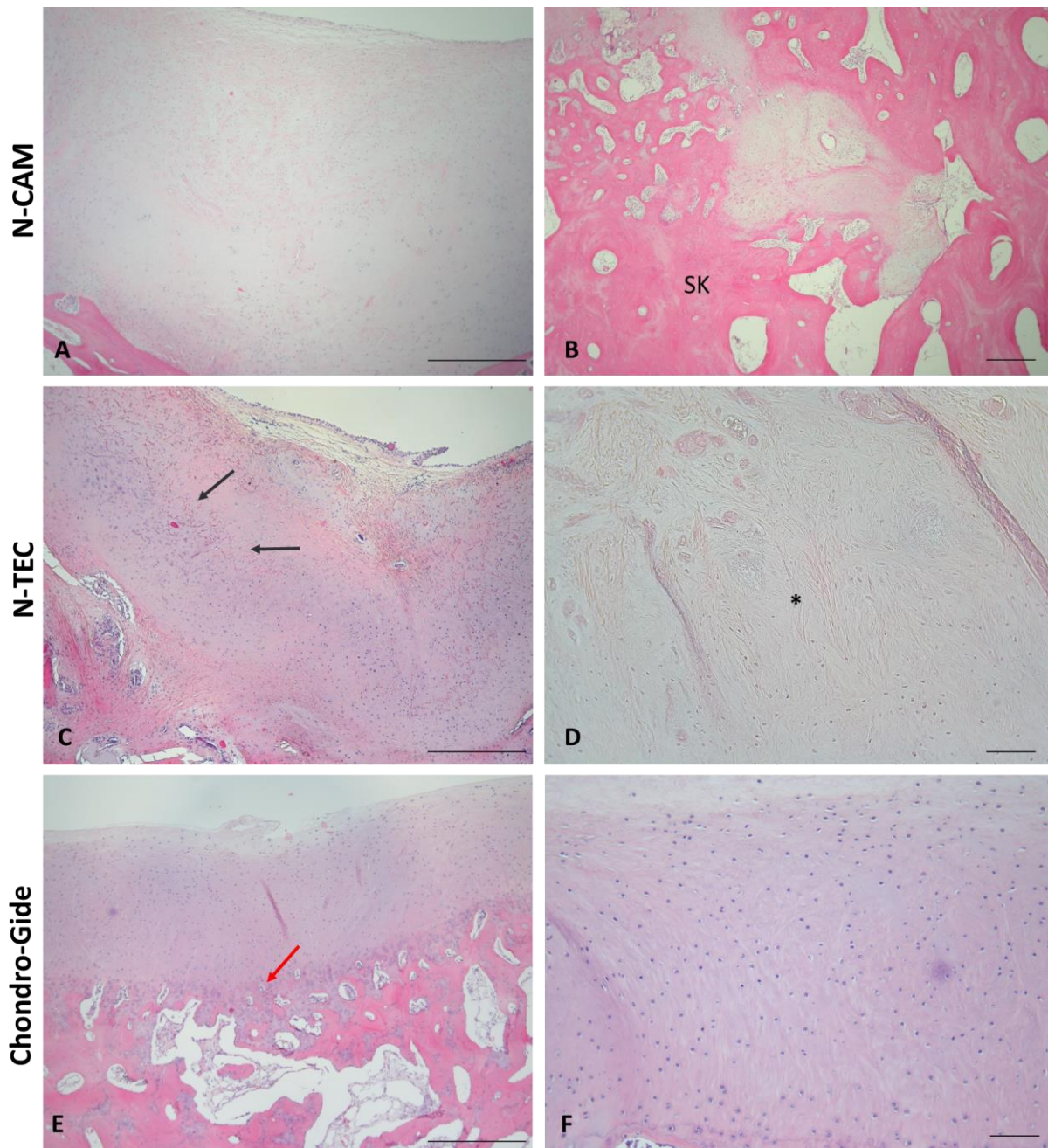
Šest mjeseci nakon transplantacije vidljivo je bolje ispunjenje koštano-hrskavičnih oštećenja novonastalim tkivom kod sve tri skupine u usporedbi sa skupinama 6 tjedana nakon transplantacije (Slika 41). Većinom se ne uočavaju ostaci kolagenske membrane u novonastalom tkivu. Manja količina ostataka kolagenske membrane vidljiva je kod nekoliko uzoraka unutar svake skupine. Nije vidljiva infiltracija upalnih stanica u niti jednoj skupini, dok se u vrlo maloj mjeri u pojedinim uzorcima N-CAM skupine pojavljuju krvne žile (Slika

42). Tkivo koje se formiralo na mjestima oštećenja u svim skupinama ima obilježja hijaline hrskavice. U novonastalom tkivu vidljive su većinom ovalne stanice sa lakunama (Slika 42 i 44). Iznimka je jedan uzorak u N-CAM skupini gdje prevladava gusto vezivno tkivo. Hondrociti u pojedinim uzorcima formiraju stupiće u dubokoj zoni te se udružuju u izogene grupe. Površina je većinom glatka uz manje nepravilnosti (Slika 41). U N-TEC skupini u jednom uzorku možemo primjetiti nekrozu tkiva što nije vidljivo u ostalim skupinama (Slika 42 D). Nisu vidljive značajne abnormalnosti suphondralne kosti osim infiltracije stanica tkivnog presatka u jednom uzorku u N-CAM skupini (Slika 42 B) te je u manjoj mjeri prisutna vaskularizacija kod pojedinih uzoraka. Suphondralna kost ima najbolje cijeljenje u skupini s kolagenskom membranom Chondro-Gide (Slika 42 E). Ipak, u istoj skupini vidljivo je okoštavanje u hrskavičnom području te je prisutan osteofit (Slika 41 i 43, donji red, patela). U svim skupinama prisutna je velika količina glikozaminoglikana u novonastalom tkivu (Slika 43). Novonastalo tkivo je većinom vlaknata hijalina hrskavica sa ovalnim stanicama u lakunama vrlo bogata glikozaminoglikanima (Slika 44 B, D, F). Integracija novonastalog tkiva bolja je u svim skupinama u odnosu na skupine 6 tjedana nakon transplantacije. U pojedinim uzorcima prisutna je potpuna bazalna integracija kao i integracija sa okolnom zdravom nativnom hrskavicom. U svim skupinama se javlja pojava tidemarka, a najviše je vidljiv u N-TEC skupini i skupini s kolagenskom membranom Chondro-Gide (Slika 42 E). Tidemark se ipak ne javlja cijelom dužinom oštećenja.

Kolagenska vlakanca se pružaju paralelno uz površinu u većini uzoraka u svim skupinama (Slika 45). U prijelaznom i dubokom sloju vlakanca su orijentirana okomito na površinu i nalazimo većinom tanja kolagenska vlakanca u svim skupinama (Slika 45). Organizacija kolagenskih vlakanca najbliža je nativnoj hrskavici u skupini s kolagenskom membranom Chondro-Gide (Slika 45 E, F). U N-CAM i N-TEC skupini u pojedinim uzorcima su vidljiva deblja kolagenska vlakanca u prijelaznom u dubokom sloju (Slika 45 A, C, D).

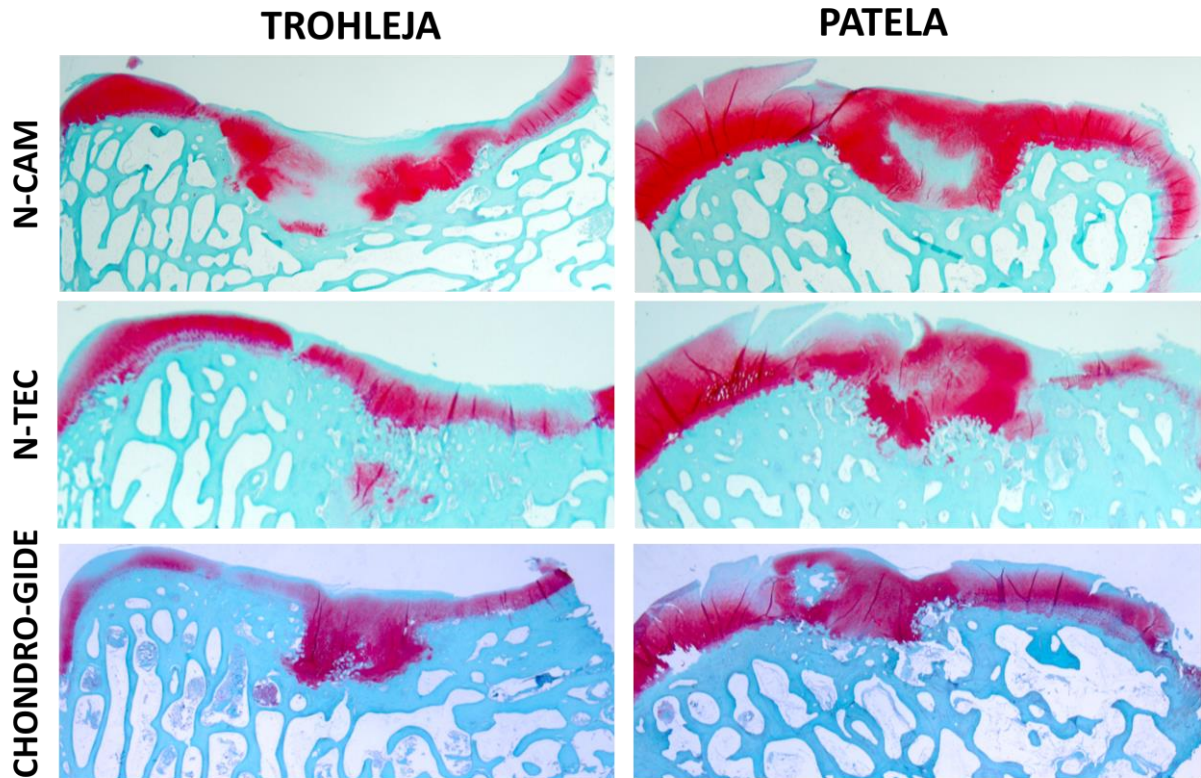


Slika 41. Prikaz cijeljenja koštano-hrskavičnih oštećenja na trohleji i pateli 6 mjeseci nakon transplantacije N-CAM i N-TEC tkivnih presadaka te kolagenske membrane Chondro-Gide. Prikazane su slike reprezentativnih uzoraka iz svake skupine. Vidljivo je da su mjesta oštećenja u potpunosti ispunjena novonastalim tkivom u svim skupinama. Hemalaun-eozin bojenje. Povećanje 10x.

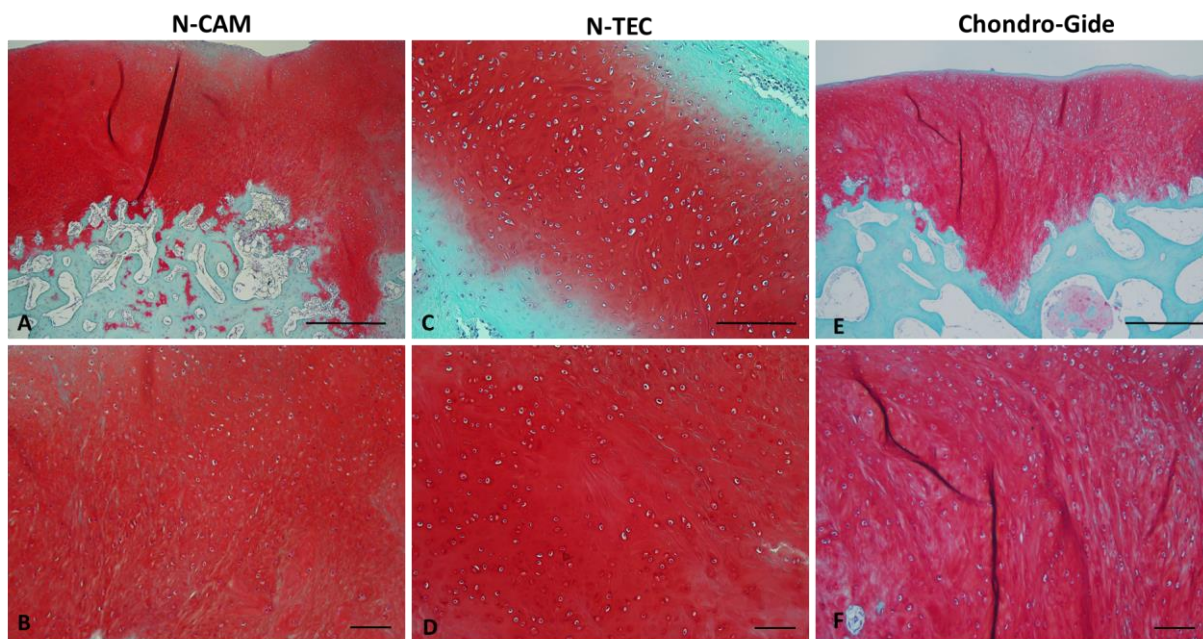


Slika 42. Morfologija novonastalog tkiva na mjestima koštano-hrskavičnih oštećenja 6 mjeseci nakon transplantacije N-CAM (A, B) i N-TEC (C, D) tkivnih presadaka i kolagenske membrane Chondro-Gide (E, F). U N-CAM skupini vidljivo je tkivo nalik hijalinoj hrskavici uz velik broj ovalnih stanica (A) te infiltraciju stanica tkivnog presatka u suphondralnu kost (B). Kod N-TEC skupine još uvijek je vidljiva manja količina ostataka kolagenske membrane (C). Prevladavaju ovalne stanice, ali u jednom uzorku nalazimo područje nekroze na mjestu oštećenja (D). U skupini s kolagenskom membranom Chondro-Gide formira se tidemark (E), novonastalo tkivo je nalik hijalinoj hrskavici uz velik broj ovalnih stanica s lakunama (F). Suphondralna kost pokazaju najbolje cijeljenje u ovoj skupini (E). Zvezdicom (*) je


označeno područje nekroze. Crne strelice (→) označuju prisutnost ostataka kolagenske membrane Chondro-Gide u novonastalom tkivu. Crvena strelica (→) označuje prisutnost tidemarka. SK= suphondralna kost. Mjerilo prikazuje 50 μm.



Slika 43. Prisutnost glikozaminoglikana na mjestu cijeljenja koštano-hrskavičnih oštećenja trohleeje i patele 6 mjeseci nakon transplantacije N-CAM (gornji red), N-TEC (srednji red) tkivnih presadaka i kolagenske membrane Chondro-Gide (donji red). Prisutnost glikozaminoglikana na mjestu oštećenja vidljiva je u svim skupinama. Safranin O bojenje. Povećanje 10x.

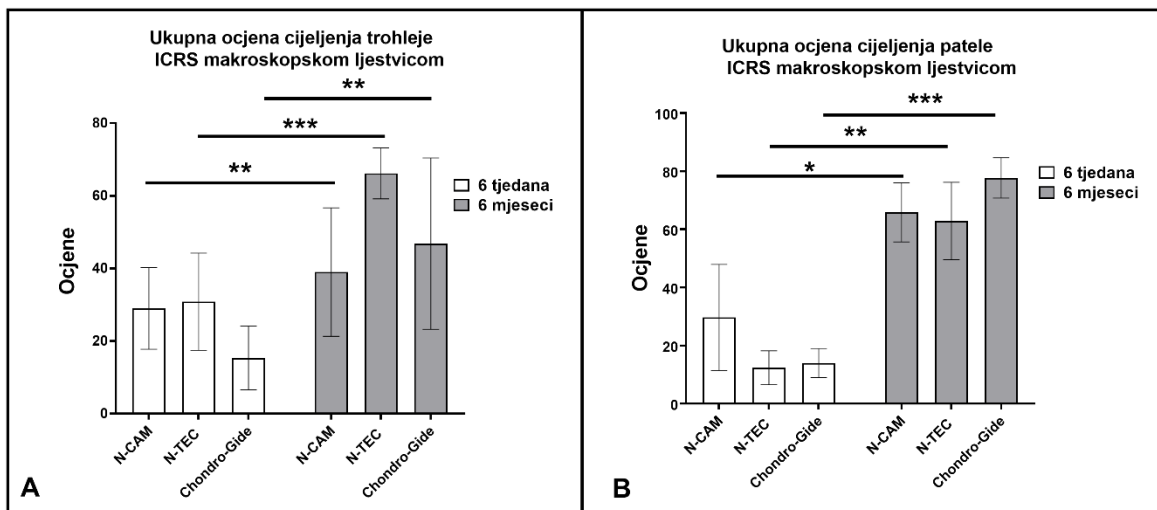


Slika 44. Izgled hijaline hrskavice nastale na mjestu oštećenja 6 mjeseci nakon transplantacije N-CAM (A, B) i N-TEC (C, D) tkivnih presadaka te kolagenske membrane Chondro-Gide (E, F). U svim skupinama novonastalo tkivo bogato je glikozaminoglikanima te je vidljiva vlaknata hijalina hrskavica. Safranin O bojenje. Mjerilo na slikama A, C i D prikazuje 200 μm . Mjerilo na slikama B, E, F prikazuje 50 μm .



Slika 45. Prikaz organizacije kolagenskih vlaknanaca na mjestu koštano-hrskavičnih oštećenja i integracije novonastalog tkiva s okolnim zdravim tkivom 6 mjeseci nakon transplantacije N-CAM (A, B), N-TEC (C, D) tkivnih presađaka i kolagenske membrane Chondro-Gide (E, F). Iako se može razaznati granica između native zdrave hrskavice i novonastalog tkiva (A, C, E, isprekidana bijela linija), prijelaz zdrave hrskavice u novonastalo tkivo je kontinuiran. U površinskom sloju vidljiva su kolagenska vlaknanca orijentirana uz površinu kao kod native hrskavice (B, D, F). Orijentacija kolagenskih vlaknanaca u prijelaznom i dubokom sloju je okomita na površinu kod svih skupina čime se približava organizaciji kolagena u native hrskavici (B, D, F). U skupini s kolagenskom membranom vidljiva su tanja kolagenska vlaknanca (zelena vlaknanca) u prijelaznom i dubokom sloju (F), dok su u skupinama N-CAM i N-TEC u pojedinim uzorcima prisutna i deblja kolagenska vlaknanca (narančasta vlaknanca). Bazalna integracija prema suphondralnoj kosti odlična je u svim skupinama (B, C, D). SK=suphondralna kost, NH=nativna hrskavica, NT=novonastalo tkivo. Mjerilo prikazuje 200 μm .

Ukupna ocjena cijeljenja koštano-hrskavičnih oštećenja na trohleji i pateli pomoću histološke ljestvice ICRS II nije pokazala statistički značajnu razliku između 3 promatrane skupine 6 mjeseci nakon transplantacije (One way ANOVA) (Slika 46), ali je pokazana značajna razlika u cijeljenju između dvije dvije vremenske točke, 6 tjedana i 6 mjeseci, u svim skupinama (One way ANOVA, $*p < 0.5$, $**p < 0.1$, $***p < 0.01$). Pokazano je da se kroz vrijeme cijeljenje poboljšava u svim skupinama (Slika 46 A, B).



Slika 46. Ukupna ocjena cijeljenja trohlee i patele utvrđena histološkom ljestvicom Međunarodnog društva za obnovu hrskavice ICRS II 6 tjedana i 6 mjeseci nakon transplantacije N-CAM i N-TEC tkivnih presađaka i kolagenske membrane Chondro-Gide na mjesta koštano- hrskavičnih oštećenja. Rezultati su prikazani kao srednja vrijednost \pm SD. Statistički značajne razlike: * $p < 0.5$, ** $p < 0.1$, *** $p < 0.01$.

5. RASPRAVA

Ovo istraživanje ima za cilj odgovoriti na pitanje mogu li se kompleksna, još neizlječiva, predosteoartrična koštano-hrskavična oštećenja kao što su "kissing"-oštećenja liječiti autolognim tkivnim presadcima uzgojenim iz hondrocita hrskavice nosne pregrade.

Stoga su za liječenje ovih kompleksnih koštano-hrskavičnih oštećenja uzgojeni autologni tkivni presadci. Za uzgoj presadaka koristili su se hondrociti izolirani iz uzoraka hrskavice nosne pregrade. U većini prijašnjih pretkliničkih i kliničkih istraživanja vezanih za regeneraciju hrskavičnih oštećenja korištena je suspenzija zglobnih hondrocita ili tkivni presadci uzgojeni iz zglobnih hondrocita (Brittberg i sur. 1994, 2001; Giannoni i Cancedda 2006; Temenoff i Mikos 2000). Zglobni hondrociti su tip stanica koji je najviše proučavan u kontekstu regeneracijskog potencijala i tkivnog inženjerstva hrskavice te su do sada utvrđeni točni postupci izolacije i umnožavanja ovih stanica *in vitro*. Dobro je okarakterizirana morfologija te potencijal rediferencijacije zglobnih hondrocita (Shao i sur. 2013; Stewart i sur. 2000). U odnosu na zglobne hondrocite puno manje istraživanja je provedeno sa hondrocitima hrskavice nosne pregrade. Ipak, dosad dostupna istraživanja pokazala su da hondrociti hrskavice nosne pregrade imaju bolji regenerativni potencijal u usporedbi sa zglobnim hondrocitima što je potvrđeno i kroz nekoliko pretkliničkih i kliničkih studija (Mumme i sur. 2016a, 2016b; Peltari i sur. 2017). U dosadašnjim istraživanjima predloženi su različiti postupci za izolaciju hondrocita iz hrskavice nosne pregrade (Candrian i sur. 2008; Kojima i sur. 2003; Vedicherla i Buckley 2017). U ovom istraživanju uspješno su izolirani hondrociti iz uzoraka hrskavice nosne pregrade, a da je pritom zadržano visoko preživljenje i potencijal umnažanja hondrocita nakon njihove izolacije i tijekom cijelog postupka umnažanja što je važno za kvalitetu samog presatka. Potvrđen je i rediferencijacijski potencijal ovih stanica u trodimenzionalnom okolišu što je opisano i u prijašnjim istraživanjima (Fulco i sur. 2014; Kojima i sur. 2002). Uzgojena su dva tipa presatka čiji se uzgoj razlikovao u duljini trajanja prekultivacije. Nezreli N-CAM tkivni presadak u hondrogenom mediju je držan 2 dana. Kod ovog tipa presatka stanice nisu izlučile izvanstanični matriks i nema ekspresije kolagena tipa II što ukazuje da je period od 2 dana prekratak za rediferencijaciju hondrocita. S druge strane N-TEC tkivni presadci držani su u hondrogenom mediju 14 dana što je hondrocitima omogućilo da izluče izvanstanični matriks bogat glikozaminoglikanima i kolagenom tipa II. Ovo se slaže s prijašnjim istraživanjima koja pokazuju da je rediferencijacija zglobnih hondrocita i hondrocita nosne pregrade postignuta nakon 7, 14 ili 21 dan u 3D okolišu (Kaps i sur. 2006; Twu i sur. 2014). Kolagen tipa VI

nalazimo kroz cijeli stanični dio N-CAM tkivnih presadaka dok je kod N-TEC tkivnih presadaka prisutan samo u pericelularnom području što odgovara i položaju ovog kolegena u nativnoj hrskavici. Utvrđena je povišena količina kolagena tipa VI u N-CAM tkivnim presadcima u usporedbi sa N-TEC presadcima. Quarto i sur. su pokazali da je količina kolagena VI niska kod dediferenciranih hondrocita te se povećava tijekom diferencijacije hondrocita (Quarto i sur. 1993). Uz to, ekspresija kolagena tipa VI povišena je kod hondrocita koji su u proliferaciji (Goldring 2012), a sam kolagen VI potiče hondrocite na proliferaciju (Smeriglio i sur. 2015). S obzirom da hondrociti u N-CAM tkivnim presadcima nisu još počeli izlučivati izvanstanični matriks viša ekspresija kolagena tipa VI u ovim presadcima može biti povezana s time da su stanice još bile proliferativno aktivne. Zelenski i sur. potvrdili su da nedostatak kolagena tipa VI u pericelularnom matriksu hondrocita mijenja mehanička svojstva pericelularnog matriksa što se događa i tijekom razvoja osteoartitisa (Zelenski i sur. 2015). S tim u vezi može se pretpostaviti da će N-TEC tkivni presadci imati bolja mehanička svojstva od N-CAM tkivnih presadaka. Kolagen tipa II i agrekan su tipični markeri hrskavičnog tkiva (Hissnauer i sur. 2010), a njihova ekspresija je smanjena kod dediferenciranih hondrocita (Cheng i sur. 2012). U ovom istraživanju je također potvrđena niža ekspresija kolagena tipa II i agrekana u dediferenciranim hondrocitima u odnosu na tkivne presatke. Zanimljivo je da agrekan eksprimiran u N-CAM i N-TEC tkivnim presadcima dok proteinsku ekspresiju kolagena tipa II nalazimo samo u N-TEC tkivnim presadcima. N-CAM tkivni presadci pokazuju samo gensku ekspresiju kolagena tipa II. Iako kod N-CAM tkivnih presadaka ne vidimo prisutnost glikozaminoglikana i izlučeni izvanstanični matriks, prisutna je genska ekspresija markera hrskavice, kolagena tipa II i agrekana uz proteinsku ekspresiju agrekana i kolagena tipa VI što ukazuje na to da stanice u ovom tipu presatka još uvijek zadržavaju obilježja hondrocita. Genska ekspresija kolagena tipa X prisutna je u oba tipa presatka, ali u vrlo malim količinama te uz značajno manju ekspresiju nego kod dediferenciranih hondrocita i nativne zglobne hrskavice i hrskavice nosne pregrade. Kolagen tipa X marker je hipertrofičnih hondrocita i povezuje se uz patološke promjene osteoartitisa (He i sur. 2013; Kielty i sur. 1985; Nerlich i sur. 1992). Niska ekspresija ovog gena u oba tipa presatka ukazuje na minimalnu prisutnost hipertrofičnih hondrocita u presadcima. Kolagen tipa I kao marker koštanog tkiva i negativan marker hrskavičnog tkiva značajno je niže eksprimiran u oba tipa presadka u odnosu na dediferencirane hondrocite. Genska i proteinska ekspresija markera hrskavice u tkivnim presadcima upućuje na to da su stanice tkivnih presadaka zadržale fenotip hondrocita. U dosadašnjim istraživanjama pokazana je mogućnost kvantifikacije glikozaminoglikana u

hrskavičnom tkivu dGEMRIC metodom (Tiderius i sur. 2004). Dodatno, utvrđeno je da se ovom metodom može odrediti prisutnost glikozaminoglikana u tkivnim presadcima (Henderson i sur. 2007), ali i kvantificirati njihova količina u hrskavičnim presadcima (Barandun i sur. 2015). Snimanjem N-CAM i N-TEC tkivnih presadaka magnetskom rezonacijom u ovom istraživanju utvrđena je prisutnost glikozaminoglikana samo kod N-TEC tkivnih presadaka. Veća količina GAG-a u N-TEC tkivnim presadcima potvrđena je i Safranin O bojenjem. dGEMRIC metoda mogla bi poslužiti kao neinvazivna metoda za određivanje kvalitete tkivnih presadaka prije njihove transplantacije. Ipak, prije toga je potrebno utvrditi mijenjaju li se karakteristike tkivnih presadaka uvođenjem kontrastnog sredstva na bazi gadolinija u tkivo i držanjem tkivnih presadaka na sobnoj temperaturi tijekom njihovog snimanja.

U istraživanju se željelo provjeriti hoće li zrelost tkiva utjecati na regeneraciju oštećenog tkiva. Većina dosadašnjih studija je pokazala da se nezreli tkivni presadci lakše integriraju u okolno tkivo zbog velikog broja stanica koje nisu okružene formiranim matriksom (van de Breevaart Bravenboer i sur. 2004; Obradovic i sur. 2001). Suprotno, neke studije su utvrdile da se zreli tkivni presadci, uzgojeni tijekom 4 tjedna bolje integriraju u okolno tkivo i bolje remodeliraju (Jin i sur. 2011). U našem istraživanju pokazano je da 6 tjedana nakon transplantacije N-TEC tkivnih presadaka možemo razaznati tkivni presadak od ostalog novonastalog tkiva. Ovaj tkivni presadak ne postiže integraciju u ranoj vremenskoj točki, ali kroz vrijeme se remodelira i integrira u okolno tkivo. S druge strane, N-CAM tkivni presadci 6 tjedana nakon transplantacije pokazuju bolju integraciju. Šest mjeseci nakon transplantacije ne uočava se razlika u regeneraciji oštećenog tkiva primjenom jednog od tipova presadaka. Dinamika integracije i remodeliranja ova dva tipa presatka različita je kroz vrijeme, ali nije utvrđen utjecaj zrelosti tkiva na regeneraciju i konačan popravak oštećenja.

U ovom istraživanju procijenjivalo se cijeljenje na mjestu oštećenja u 2 vremenske točke, 6 tjedana i 6 mjeseci nakon transplantacije autoloških tkivnih presadaka i kolagenske membrane. Do sada je pokazano da su rane vremenske točke (od 1 dana do 3 mjeseca) u pretkliničkim istraživanjima korisne i pomoću njih dobijemo uvid u zadržavanju presadaka na mjestu oštećenja te eventualnim problemima i faktorima koji mogu utjecati na krajnji ishod studije (Hurtig i sur. 2011). Većina novonastalog tkiva u ranim fazama regeneracije je još nezrela sadržavajući fibrozno i fibrokartilaginozno tkivo (Frisbie i sur. 2003). U periodu od 6 do 12 mjeseci nakon tretmana može se već promatrati organizacija izvanstaničnog matriksa i sazrijevanje stanica karakterističnog za tkivo. To je potvrđeno u ovom istraživanju. Šest tjedana nakon transplantacije presadci su zadržani na mjestu oštećenja i vidi se ispunjenost

oštećenja novonastalim tkivom. Novonastalo tkivo je većinom granulacijsko i fibrozno tkivo bez obilježja hijaline hrskavice. Nakon 6 mjeseci uočava se bolja ispunjenost oštećenja novonastalim tkivom, bolja integracija u okolno zdravo tkivo i prisutnost veće količine glikozaminoglikana te bolja organizaciju kolagenskih vlaknaca. Budući da veliki životinjski modeli poput ovce imaju duži životni vijek i sporiji regenerativni proces u prijašnjim studijama su korištene vremenske točke za evaluaciju cijeljenja i do 78 tjedana nakon transplantacije (Xing i sur. 2016). U ovom istraživanju nije utvrđena značajna razlika u cijeljenju između tri skupine te bi evaluacija cijeljenja u kasnijim vremenskim točkama možda bila ključna za dokazivanje razlike u regenerativnom potencijalu tri korištena presađka.

"Kissing"-oštećenja su kontraindikacija za liječenje dosadašnjim kirurškim tehnikama i metodom ACI-a. Unatoč tome, do sada je primjenjena prva generacija ACI-a za liječenje ovog tipa hrskavičnih oštećenja na manjem broju pacijenata te su pokazani dobri srednjoročni klinički ishodi nakon liječenja, ali još ne postoje podaci o dugoročnom kliničkom ishodu (Ossendorf i sur. 2011). Budući da "kissing"-oštećenja nisu toliko česta još se uvijek nedovoljno zna o njihovom liječenju. Postoje klinički primjeri na pojedinačnim pacijentima kojima je "kissing"-oštećenje liječeno drugom generacijom ACI-a uz primjenu kolagenske membrane BioGide (Geistlich, SAD) (Ridley i sur. 2017) te kombinacijom mozaikplastike i prve generacije ACI-a (Vijayan i Bentley 2015). Kolagenska membrana Chondro-Gide koristi se u AMIC metodi kao i za uzgoj MACI presađka za liječenje hrskavičnih i koštano-hrskavičnih oštećenja već dugi niz godina te je efikasnost ovih metoda dokazana već u ranijim studijama (Demange i sur. 2017; Gille i sur. 2016; Niemeyer i sur. 2016; Zhang i sur. 2016). Također, do sada je ova membrana korištena u kombinaciji sa hondrocitima hrskavice nosne pregrade u dvije kliničke studije (Fulco i sur. 2014; Mumme i sur. 2016a). U tim istraživanjima uspješno su liječena hrskavična oštećenja na kondilima bedrene kosti te nosna pregrada nakon odstranjivanja tumorskog tkiva. Naše istraživanje pokazuje da autologni tkivni presađci uzgojeni iz hondrocita nosne pregrade imaju regenerativni potencijal za liječenje koštano-hrskavičnih "kissing"-oštećenja patelofemoralnog zgloba. Ali i sama kolagenska membrana Chondro-Gide je pokazala dobar regenerativni potencijal u liječenju navedenog tipa koštano-hrskavičnog oštećenja. Makroskopska ocijena cijeljenja koštano-hrskavičnog oštećenja na pateli i trohleji pokazala je bolje cijeljenje nakon 6 mjeseci u odnosu na 6 tjedana kod svih ispitivanih grupa. Jednako dobre su se pokazali u liječenju i nezreli i zreli autologni tkivni presađci uzgojeni iz hrskavice nosne pregrade kao i kolagenska membrana Chondro-Gide. Šest mjeseci nakon transplantacije ova 3 tipa presađka vidi se

popunjenost koštano - hrskavičnog oštećenja, manja demarkacija i dobra integracija u okolno tkivo sa prisutnim manjim fisurama na mjestu oštećenja. Histološka analiza cijeljenja potvrdila je makroskopsku analizu. 6 tjedana nakon transplantacije tkivnih presađaka ili kolagenske membrane na mjestu oštećenja stvara se većinom granulacijsko i fibrozno tkivo, s nedostatkom ili malom količinom glikozaminoglikana. Još uvijek je prisutan velik broj krvnih žila i upalnih stanica koje su dio procesa cijeljenja. Oštećenje je ispunjeno fibroblastičnim stanicama uz manje prisustvo ovalnih stanica. Tek nakon 6 mjeseci stvara se tkivo koje se morfološki približava nativnoj hrskavici. Vidljiva je veća ekspresija glikozaminoglikana, sa velikim brojem hondrocita, pojavom tjemena na pojedinim područjima i smanjenjem vaskularizacije te organizacijom kolagenskih vlakana koja više odgovara nativnoj hrskavici. Opet ne vidimo statistički značajnu razliku u cijeljenju između tri tipa transplantata, ali se uočava jako lijepo formirana hijalina hrskavica na mjestu oštećenja. Uspoređujući cijeljenje patela i trohleje može se uočiti da je cijeljenje patela nešto uspješnije u usporedbi sa trohlejom u sve tri grupe. Ovo translacijsko istraživanje je potvrdilo da su oba tipa presatka pogodna za liječenje kompleksnih hrskavičnih oštećenja potvrđujući regeneracijski potencijal hondrocita hrskavice nosne pregrade pokazan u prijašnjim kliničkim studijama (Fulco i sur. 2014; Mumme i sur. 2016a).

Zanimljivo je da je uporaba Chondro-Gide kolagenske membrane bez hondrocita hrskavice nosne pregrade omogućila jednako dobro cijeljenje koštano-hrskavičnih oštećenja u patelofemoralnom zglobu. U dosadašnjim prekliničkim i kliničkim studijama koje su koristile tkivne presatke uzgojene iz hondrocita hrskavice nosnog septuma liječila su se samo hrskavična oštećenja i to na kondilima bedrene kosti (Mumme i sur. 2016b, 2016a). Jedna od limitirajućih čimbenika ove translacijske studije je bio odabrani animalni model čije je debljina hrskavice iznosi $< 1\text{mm}$ te je zbog toga oštećenje prodiralo i u subhondralnu kost. Na taj način su matične stanice koštane srži ulazile putem krvi u mjesto oštećenja. Već prije je potvrđen potencijal mezenhimalnih matičnih stanica *in vitro* i *in vivo* za diferencijaciju u hondrocite i stvaranje hrskavičnog tkiva te su korištene u raznim eksperimentalnim i kliničkim studijama kako bi se ostvarali regeneracija hrskavice (Kristjánsson i Honsawek 2017; Lee i Wang 2017; Narcisi i sur. 2017; Savkovic i sur. 2014). Upravo se i taj potencijal koristi kod kirurških metoda mikrofrakture i AMIC metode te je već istražen u klinici (Gersoff 2011; Gille i sur. 2013). Prisustvo mezenhimalnih matičnih stanica u kombinaciji sa Chondro-Gide membranom u oštećenjima u ovom istraživanju moglo je doprijeti dobroj regeneraciji koštanog i hrskavičnog tkiva.

6. ZAKLJUČCI

Ovo istraživanje potvrdilo da zreli autologni hrskavični presadci uzgojeni iz hondrocita hrskavice nosnog septuma omogućuju uspješnu regeneraciju koštano-hrskavičnih oštećenja koljena na modelu ovce. Međutim, jednako uspješna regeneracija postignuta je korištenjem nezrelih autolognih hrskavičnih presadaka uzgojenih iz hondrocita hrskavice nosnog septuma te kolagenskom membranom Chondro-Gide.

- Uspješno su izolirani hondrociti iz hrskavice nosne pregrade te upotrijebljeni za uzgoj autolognih tkivnih presadaka
- Nakon izolacije i tijekom cijelog postupka umnažanja zadržan je visok postotak preživljenja i visok potencijal umnažanja hondrocita
- Potvrđen je diferencijacijski potencijal hondrocita hrskavice nosne pregrade
- Utvrđena je razlika između nezrelih (N-CAM) i zrelih (N-TEC) autolognih tkivnih presadaka u prisutnosti glikozaminoglikana metodom magnetske rezonancije
- Histološkim i molekularnim metodama utvrđena je razlika između nezrelih (N-CAM) i zrelih (N-TEC) autolognih tkivnih presadaka u ekspresiji gena i proteina specifičnih za hrskavicu
- Nije utvrđen utjecaj zrelosti tkivnih presadaka na regeneraciju koštano-hrskavičnih oštećenja
- Potvrđena je regeneracija suphondralne kosti i hrskavice na pateli i trohleji 6 mjeseci nakon primjene tkivnih presadaka i kolagenske membrane
- Sva tri presatka pokazala su regenerativni potencijal u liječenju kompleksnih koštano-hrskavičnih oštećenja

Autologni tkivni presadci uzgojeni iz hondrocita hrskavice nosne pregrade i kolagenska membrana Chondro-Gide mogu se koristiti u liječenju kompleksnih koštano-hrskavičnih oštećenja kao što su "kissing"-oštećenja patelofemoralnog zgloba.

7. LITERATURA

- Acharya C, Yik JHN, Kishore A, Dinh VV, Cesare PE Di, Haudenschild DR (2014) Cartilage oligomeric matrix protein and its binding partners in the cartilage extracellular matrix: Interaction, regulation and role in chondrogenesis. *Matrix Biol.* 37: 102–111.
- Anders S, Volz M, Frick H, Gellissen J (2013) A Randomized, Controlled Trial Comparing Autologous Matrix-Induced Chondrogenesis (AMIC®) to Microfracture: Analysis of 1- and 2-Year Follow-Up Data of 2 Centers. *Open Orthop. J.* 7: 133–143.
- Andrish JT (2015) Biomechanics of the Patellofemoral Joint. *Oper. Tech. Sports Med.* 23: 62–67.
- Archer CW, Francis-West P (2003) The chondrocyte. *Int. J. Biochem. Cell Biol.* 35: 401–404.
- Årøe A, Løken S, Heir S, Alvik E, Ekeland A, Granlund OG, Engebretsen L (2004) Articular Cartilage Lesions in 993 Consecutive Knee Arthroscopies. *Am. J. Sports Med.* 32: 211–215.
- Astur DC, Arliani GG, Binz M, Astur N, Kaleka CC, Amaro JT, Pochini A, Cohen M (2014) Autologous Osteochondral Transplantation for Treating Patellar Chondral Injuries. *J. Bone Jt. Surg.* 96: 816–823.
- Ateshian GA (2009) The role of interstitial fluid pressurization in articular cartilage lubrication. *J. Biomech.* 42: 1163–76.
- Athanasio AK, Darling ME, Hu CU, DuRaine DG, Reddi HA (2018) *Articular Cartilage, Second Edition.* CRC Press, UK.
- Barandun M, Iselin LD, Santini F, Pansini M, Scotti C, Baumhoer D, Bieri O, Studler U, Wirz D, Haug M, Jakob M, Schaefer DJ, Martin I, Barbero A (2015) Generation and characterization of osteochondral grafts with human nasal chondrocytes. *J. Orthop. Res.* 33: 1111–1119.
- Behrens P, Bitter T, Kurz B, Russlies M (2006) Matrix-associated autologous chondrocyte transplantation/implantation (MACT/MACI)—5-year follow-up. *Knee* 13: 194–202.
- Bhosale AM, Richardson JB (2008) Articular cartilage: structure, injuries and review of management. *Br. Med. Bull.* 87: 77–95.
- Bleys RLAW, Popko M, Groot JWD, Huizing EH (2007) Histological structure of the nasal cartilages and their perichondrial envelope. II. The perichondrial envelope of the septal and lobular cartilage. *Rhinology* 45: 153–7.
- Borne MPJ, Raijmakers NJH, Vanlauwe J, Victor J, Jong SN, Bellemans J, Saris DBF (2007) International Cartilage Repair Society (ICRS) and Oswestry macroscopic cartilage evaluation scores validated for use in Autologous Chondrocyte Implantation (ACI) and microfracture. *Osteoarthr. Cartil.* 15: 1397–1402.
- Breevaart Bravenboer J, In der Maur CD, Bos PK, Feenstra L, Verhaar JA, Weinans H, Osch GJ (2004) Improved cartilage integration and interfacial strength after enzymatic treatment in a cartilage transplantation model. *Arthritis Res. Ther.* 6: R469.
- Brittberg M, Lindahl A, Nilsson A, Ohlsson C, Isaksson O, Peterson L (1994) Treatment of Deep Cartilage Defects in the Knee with Autologous Chondrocyte Transplantation. *N.*

- Engl. J. Med. 331: 889–895.
- Brittberg M, Recker D, Ilgenfritz J, Saris DBF (2018) Matrix-Applied Characterized Autologous Cultured Chondrocytes Versus Microfracture: Five-Year Follow-up of a Prospective Randomized Trial. *Am. J. Sports Med.* 46: 1343–1351.
- Brittberg M, Tallheden T, Sjögren-Jansson B, Lindahl A, Peterson L (2001) Autologous chondrocytes used for articular cartilage repair: an update. *Clin. Orthop. Relat. Res.* S337–48.
- Brophy RH, Wojahn RD, Lamplot JD (2017) Cartilage Restoration Techniques for the Patellofemoral Joint. *J. Am. Acad. Orthop. Surg.* 25: 321–329.
- Candrian C, Vonwil D, Barbero A, Bonacina E, Miot S, Farhadi J, Wirz D, Dickinson S, Hollander A, Jakob M, Li Z, Alini M, Heberer M, Martin I (2008): Engineered cartilage generated by nasal chondrocytes is responsive to physical forces resembling joint loading. *Arthritis Rheum.* 58: 197–208.
- Carballo CB, Nakagawa Y, Sekiya I, Rodeo SA (2017) Basic Science of Articular Cartilage. *Clin. Sports Med.* 36: 413–425.
- Cheng T, Maddox NC, Wong AW, Rahnama R, Kuo AC (2012) Comparison of Gene Expression Patterns in Articular Cartilage and Dedifferentiated Articular Chondrocytes. *J Orthop Res* 30: 234–245.
- Cohen NP, Foster RJ, Mow VC (1998) Composition and Dynamics of Articular Cartilage: Structure, Function and Maintaining Healthy State. *J. Orthopadic Sport. Phys. Ther.* 28: 203–215.
- Crombrughe B, Lefebvre V, Behringer RR, Bi W, Murakami S, Huang W (2000) Transcriptional mechanisms of chondrocyte differentiation. *Matrix Biol.* 19: 389–94.
- Cunha Cavalcanti FMM, Doca D, Cohen M, Ferretti M (2012) Updating on diagnosis and treatment of chondral lesion of the knee. *Rev. Bras. Ortop.* 47: 12–20.
- Davies RL, Kuiper NJ (2019) Regenerative Medicine: A Review of the Evolution of Autologous Chondrocyte Implantation (ACI) Therapy. *Bioeng. (Basel, Switzerland)* 6: 22.
- Demange MK, Minas T, Keudell A, Sodha S, Bryant T, Gomoll AH (2017) Intralesional Osteophyte Regrowth Following Autologous Chondrocyte Implantation after Previous Treatment with Marrow Stimulation Technique. *Cartilage* 8: 131–138.
- Dhollander A, Moens K, Maas JV, Verdonk P, Almqvist KF, Victor J (2014) Treatment of patellofemoral cartilage defects in the knee by autologous matrix-induced chondrogenesis (AMIC). *Acta Orthop. Belg.* 80: 251–9.
- Dieffenbach CW, Lowe TMJ, Dveksler GS (1993) General concepts for PCR primer design. *PCR Methods Appl.* 3: 30–7.
- Erggelet C, Vavken P (2016) Microfracture for the treatment of cartilage defects in the knee joint - A golden standard? *J. Clin. Orthop. trauma* 7: 145–52.
- Falah M, Nierenberg G, Soudry M, Hayden M, Volpin G (2010) Treatment of articular cartilage lesions of the knee. *Int. Orthop.* 34: 621–30.
- Farr J, Cole B, Dhawan A, Kercher J, Sherman S (2011) Clinical Cartilage Restoration: Evolution and Overview. *Clin. Orthop. Relat. Res.* 469: 2696–2705.

- Filardo G, Kon E, Perdisa F, Tetta C, Martino A, Marcacci M (2015) Arthroscopic mosaicplasty: Long-term outcome and joint degeneration progression. *Knee* 22: 36–40.
- Fortier LA, Barker JU, Strauss EJ, McCarrel TM, Cole BJ (2011) The role of growth factors in cartilage repair. *Clin. Orthop. Relat. Res.* 469: 2706–15.
- Fox AJS, Bedi A, Rodeo SA (2009) *The Basic Science of Articular Cartilage: Structure, Composition, and Function.* *Sports Health* 1: 461.
- Frisbie DD, Oxford JT, Southwood L, Trotter GW, Rodkey WG, Steadman JR, Goodnight JL, McIlwraith CW (2003) Early events in cartilage repair after subchondral bone microfracture. *Clin. Orthop. Relat. Res.* 215–27.
- Fulco I, Miot S, Haug MD, Barbero A, Wixmerten A, Feliciano S, Wolf F, Jundt G, Marsano A, Farhadi J, Heberer M, Jakob M, Schaefer DJ, Martin I (2014) Engineered autologous cartilage tissue for nasal reconstruction after tumour resection: An observational first-in-human trial. *Lancet* 384: 337–346.
- Fulkerson JP, Shea KP (1990) Disorders of patellofemoral alignment. *J. Bone Joint Surg. Am.* 72: 1424–9.
- Garza-Veloz I, Romero-Diaz VJ, Martinez-Fierro ML, Marino-Martinez IA, Gonzalez-Rodriguez M, Martinez-Rodriguez HG, Espinoza-Juarez MA, Bernal-Garza DA, Ortiz-Lopez R, Rojas-Martinez A (2013) Analyses of chondrogenic induction of adipose mesenchymal stem cells by combined co-stimulation mediated by adenoviral gene transfer. *Arthritis Res. Ther.* 15: R80.
- Gersoff W (2011) Bone Marrow Stimulating Techniques: Drilling, Abrasion Arthroplasty, and Microfracture. *Cartil. Surg.* 27–32.
- Giannoni P, Cancedda R (2006) Articular Chondrocyte Culturing for Cell-Based Cartilage Repair: Needs and Perspectives. *Cells Tissues Organs* 184: 1–15.
- Gille J, Behrens P, Schulz AP, Oheim R, Kienast B (2016) Matrix-Associated Autologous Chondrocyte Implantation: A Clinical Follow-Up at 15 Years. *Cartilage* 7: 309–15.
- Gille J, Behrens P, Volpi P, Girolamo L, Reiss E, Zoch W, Anders S (2013) Outcome of Autologous Matrix Induced Chondrogenesis (AMIC) in cartilage knee surgery: data of the AMIC Registry. *Arch. Orthop. Trauma Surg.* 133: 87–93.
- Goebel L, Orth P, Müller A, Zurakowski D, Bücken A, Cucchiaroni M, Pape D, Madry H (2012) Experimental scoring systems for macroscopic articular cartilage repair correlate with the MOCART score assessed by a high-field MRI at 9.4 T – comparative evaluation of five macroscopic scoring systems in a large animal cartilage defect model. *Osteoarthr. Cartil.* 20: 1046–1055.
- Goldring MB (2012) Articular cartilage degradation in osteoarthritis. *HSS J.* 8: 7–9.
- Goyal D, Goyal A, Keyhani S, Lee EH, Hui JHP (2013) Evidence-Based Status of Second- and Third-Generation Autologous Chondrocyte Implantation Over First Generation: A Systematic Review of Level I and II Studies. *Arthrosc. J. Arthrosc. Relat. Surg.* 29: 1872–1878.
- Grigore ME (2017) Biomaterials for Cartilage Tissue Engineering. *J. Tissue Sci. Eng.* 08: 1–6.
- Guermazi A, Hayashi D, Roemer FW, Niu J, Quinn EK, Crema MD, Nevitt MC, Torner J,

- Lewis CE, Felson DT (2017) Brief Report: Partial- and Full-Thickness Focal Cartilage Defects Contribute Equally to Development of New Cartilage Damage in Knee Osteoarthritis: The Multicenter Osteoarthritis Study. *Arthritis Rheumatol.* (Hoboken, N.J.) 69: 560–564.
- Haudenschild DR, Chen J, Pang N, Steklov N, Grogan SP, Lotz MK, D’Lima DD (2011) Vimentin contributes to changes in chondrocyte stiffness in osteoarthritis. *J. Orthop. Res.* 29: 20–5.
- He Y, Urik Brndt-Hansena N, Wang J, Su D, Zheng Q, Simonsen O, Petersen K, Karsdal M, Bay-Jensena AC (2013) Chondrocyte hypertrophy, measured by the secretion of collagen type X, is a hallmark of pathological changes in osteoarthritis. *Osteoarthr. Cartil.* 21: S77.
- Hellingman CA, Verwiel ETP, Slagt I, Koevoet W, Poublon RML, Nolst-Trenité GJ, Jong RJB, Jahr H, Osch GJVM (2011) Differences in Cartilage-Forming Capacity of Expanded Human Chondrocytes from Ear and Nose and Their Gene Expression Profiles. *Cell Transplant.* 20: 925–940.
- Henderson JH, Welter JF, Mansour JM, Niyibizi C, Caplan AI, Dennis JE (2007) Cartilage Tissue Engineering for Laryngotracheal Reconstruction: Comparison of Chondrocytes from Three Anatomic Locations in the Rabbit. *Tissue Eng.* 13: 843–853.
- Hino K, Saito A, Kido M, Kanemoto S, Asada R, Takai T, Cui M, Cui X, Imaizumi K (2014) Master regulator for chondrogenesis, Sox9, regulates transcriptional activation of the endoplasmic reticulum stress transducer BBF2H7/CREB3L2 in chondrocytes. *J. Biol. Chem.* 289: 13810–20.
- Hissnauer TN, Baranowsky A, Pestka JM, Streichert T, Wiegandt K, Goepfert C, Beil FT, Albers J, Schulze J, Ueblacker P, Petersen JP, Schinke T, Meenen NM, Pörtner R, Amling M (2010) Identification of molecular markers for articular cartilage. *Osteoarthr. Cartil.* 18: 1630–1638.
- Hjelle K, Solheim E, Strand T, Muri R, Brittberg M (2002) Articular cartilage defects in 1,000 knee arthroscopies. *Arthrosc. J. Arthrosc. Relat. Surg.* 18: 730–734.
- Homicz MR, McGowan KB, Lottman LM, Beh G, Sah RL, Watson D (2003) A compositional analysis of human nasal septal cartilage. *Arch. Facial Plast. Surg.* 5: 53–8.
- Hu JCY, Athanasiou KA (2003) Structure and Function of Articular Cartilage. *Handb. Histol. Methods Bone Cartil.* 73–95.
- Hurtig MB, Buschmann MD, Fortier LA, Hoemann CD, Hunziker EB, Jurvelin JS, Mainil-Varlet P, McIlwraith CW, Sah RL, Whiteside RA (2011) Preclinical Studies for Cartilage Repair: Recommendations from the International Cartilage Repair Society. *Cartilage* 2: 137–52.
- Hwang SM, Lim O, Hwang MK, Kim MW, Lee JS (2016) The Clinical Analysis of the Nasal Septal Cartilage by Measurement Using Computed Tomography. *Arch. craniofacial Surg.* 17: 140–145.
- Isogai N, Kusuhara H, Ikada Y, Ohtani H, Jacquet R, Hillyer J, Lowder E, Landis WJ (2006) Comparison of Different Chondrocytes for Use in Tissue Engineering of Cartilage Model Structures. *Tissue Eng.* 12: 691–703.
- Jacobi M, Villa V, Magnussen RA, Neyret P (2011) MACI - a new era? *Sports Med. Arthrosc. Rehabil. Ther. Technol.* 3: 10.

- Jansen IDC, Hollander AP, Buttle DJ, Everts V (2010) Type II and VI collagen in nasal and articular cartilage and the effect of IL-1 α on the distribution of these collagens. *J. Mol. Histol.* 41: 9.
- Jin CZ, Cho JH, Choi BH, Wang LM, Kim MS, Park SR, Yoon JH, Yun JH, Oh HJ, Min BH (2011) The maturity of tissue-engineered cartilage in vitro affects the reparability for osteochondral defect. *Tissue Eng. Part A* 17: 3057–65.
- Johnstone B, Alini M, Cucchiaroni M, Dodge GR, Eglin D, Guilak F, Madry H, Mata A, Mauck RL, Semino CE, Stoddart MJ (2013) Tissue engineering for articular cartilage repair--the state of the art. *Eur. Cell. Mater.* 25: 248–67.
- Jullien N (2013) AmplifX 1.6.1. at <<https://inp.univ-amu.fr/en/amplifx-manage-test-and-design-your-primers-for-pcr>>.
- Kaps C, Frauenschuh S, Endres M, Ringe J, Haisch A, Lauber J, Buer J, Krenn V, Haupl T, Burmester G, Sittinger M (2006) Gene expression profiling of human articular cartilage grafts generated by tissue engineering. *Biomaterials* 27: 3617–30.
- Karsdal M (2016) Biochemistry of collagens, laminins and elastin: structure, function and biomarkers. Academia Press, Belgium
- Karuppall R (2017) Current concepts in the articular cartilage repair and regeneration. *J. Orthop.* 14: A1.
- Kehr P (2015) James P. Stannard, James L. Cook, Jack Farr (ed.): Articular cartilage injury of the knee: basic science to surgical repair. *Eur. J. Orthop. Surg. Traumatol.* 25: 1217–1217.
- Kessler MW, Grande DA (2008) Tissue engineering and cartilage. *Organogenesis* 4: 28–32.
- Kielty CM, Kwan APL, Holmes DF, Schor SL, Grant ME (1985) Type X collagen, a product of hypertrophic chondrocytes. *Biochem. J.* 227: 545–554.
- Knudson W, Loeser RF (2002) CD44 and integrin matrix receptors participate in cartilage homeostasis. *Cell. Mol. Life Sci.* 59: 36–44.
- Kojima K, Bonassar LJ, Roy AK, Mizuno H, Cortiella J, Vacanti CA (2003) A composite tissue-engineered trachea using sheep nasal chondrocyte and epithelial cells. *FASEB J.* 17: 823–828.
- Kojima K, Bonassar LJ, Roy AK, Vacanti CA, Cortiella J (2002): Autologous tissue-engineered trachea with sheep nasal chondrocytes. *J. Thorac. Cardiovasc. Surg.* 123: 1177–1184.
- Kristjánsson B, Honsawek S (2017) Mesenchymal stem cells for cartilage regeneration in osteoarthritis. *World J. Orthop.* 8: 674–680.
- Langer R, Vacanti JP (1993) Tissue engineering. *Science* 260: 920–6.
- LaPrade CM, Rasmussen MT, LaPrade RF (2014) Anatomy of the patellofemoral joint. *Patellofemoral Jt. Athl.* Springer-Verlag New York, SAD
- Lasanianos NG, Kanakaris NK (2015) Chondral Lesions. *Trauma Orthop. Classif.* 501–504.
- Lattermann C, Lockett MR (2011) Staging and comorbidities. *J. Knee Surg.* 24: 217–24.
- Law AMK, Yin JXM, Castillo L, Young AIJ, Piggin C, Rogers S, Caldon CE, Burgess A, Millar EKA, O'Toole SA, Gallego-Ortega D, Ormandy CJ, Oakes SR (2017) Andy's

- Algorithms: new automated digital image analysis pipelines for FIJI. *Sci. Rep.* 7: 15717.
- Lee WY, Wang B (2017) Cartilage repair by mesenchymal stem cells: Clinical trial update and perspectives. *J. Orthop. Transl.* 9: 76–88.
- Lee Y, Choi J, Hwang NS (2018) Regulation of lubricin for functional cartilage tissue regeneration: a review. *Biomater. Res.* 22: 9.
- Legović D, Gulan G, Šantić V, Tudor A, Prpić T (2003): Oštećenja zglobne hrskavice i njihovo zbrinjavanje. *Medicina (B. Aires).* 40: 122–130.
- Liu Y, Zhou G, Cao Y (2017) Recent Progress in Cartilage Tissue Engineering - Our Experience and Future Directions. *Engineering* 3: 28–35.
- Lopez O, Amrami KK, Manduca A, Ehman RL (2008) Characterization of the dynamic shear properties of hyaline cartilage using high-frequency dynamic MR elastography. *Magn. Reson. Med.* 59: 356–364.
- Lorenzo P, Bayliss MT, Heinegård D (1998) A Novel Cartilage Protein (CILP) Present in the Mid-zone of Human Articular Cartilage Increases with Age. *J. Biol. Chem.* 273: 23463–23468.
- Loudon JK (2016) Biomechanics and pathomechanics of the patellofemoral joint. *Int. J. Sports Phys. Ther.* 11: 820.
- Lu XL, Mow VC (2008) Biomechanics of Articular Cartilage and Determination of Material Properties. *Med. Sci. Sport. Exerc.* 40: 193–199.
- Madry H, Ochi M, Cucchiari M, Pape D, Seil R (2015) Large animal models in experimental knee sports surgery: focus on clinical translation. *J. Exp. Orthop.* 2: 9.
- Mainil-Varlet P, Damme B, Nestic D, Knutsen G, Kandel R, Roberts S (2010) A new histology scoring system for the assessment of the quality of human cartilage repair: ICRS II. *Am. J. Sports Med.* 38: 880–890.
- Marlovits S, Zeller P, Singer P, Resinger C, Vécsei V (2006) Cartilage repair: Generations of autologous chondrocyte transplantation. *Eur. J. Radiol.* 57: 24–31.
- McCarthy HS, Roberts S (2013) A histological comparison of the repair tissue formed when using either Chondrogide® or periosteum during autologous chondrocyte implantation. *Osteoarthr. Cartil.* 21: 2048–2057.
- Menche DS, Pitman MI, Peterson L (1986): Experimental model for chondrocyte transplantation in rabbits. *Surg. Arthrosc. Knee* 54–54.
- Merkely G, Ackermann J, Lattermann C (2018) Articular Cartilage Defects: Incidence, Diagnosis, and Natural History. *Oper. Tech. Sports Med.* 26: 156–161.
- Mescher A (2016) Junqueira Basic Histology, Text and Atlas, 14th Edition. McGraw-Hill Educ., SAD.
- Mirza MZ, Swenson RD, Lynch SA (2015) Knee cartilage defect: marrow stimulating techniques. *Curr. Rev. Musculoskelet. Med.* 8: 451–6.
- Mow VC, Gibbs MC, Lai WM, Zhu WB, Athanasiou KA (1989) Biphasic indentation of articular cartilage. A numerical algorithm and an experimental study. *J. Biomech.* 22: 853–61.

- Mowlavi A, Masouem S, Kalkanis J, Guyuron B (2006) Septal Cartilage Defined: Implications for Nasal Dynamics and Rhinoplasty. *Plast. Reconstr. Surg.* 117: 2171–2174.
- Mumme M, Barbero A, Miot S, Wixmerten A, Feliciano S, Wolf F, Asnaghi AM, Baumhoer D, Bieri O, Kretzschmar M, Pagenstert G, Haug M, Schaefer DJ, Martin I, Jakob M (2016a): Nasal chondrocyte-based engineered autologous cartilage tissue for repair of articular cartilage defects: an observational first-in-human trial. *Lancet* 388: 1985–1994.
- Mumme M, Steinitz A, Nuss KM, Klein K, Feliciano S, Kronen P, Jakob M, Rechenberg B, Martin I, Barbero A, Pelttari K (2016b) Regenerative Potential of Tissue-Engineered Nasal Chondrocytes in Goat Articular Cartilage Defects. *Tissue Eng. Part A* 22: 1286–1295.
- Murray CJL, Vos T, Lozano R, Naghavi M, Flaxman AD, Michaud C, Ezzati M, Shibuya K, ... Lopez AD (2012) Disability-adjusted life years (DALYs) for 291 diseases and injuries in 21 regions, 1990–2010: a systematic analysis for the Global Burden of Disease Study 2010. *Lancet* 380: 2197–2223.
- Murray IR, Benke MT, Mandelbaum BR (2016) Management of knee articular cartilage injuries in athletes: chondroprotection, chondrofacilitation, and resurfacing. *Knee Surgery, Sport. Traumatol. Arthrosc.* 24: 1617–1626.
- Narcisi R, Cleary MA, Sivasubramaniyan K, Brama PAJ, Osch GJVM (2017) MSC Populations for Cartilage Regeneration. *Cartilage* 35–57.
- Negrin L, Kutscha-Lissberg F, Gartlehner G, Vecsei V (2012) Clinical outcome after microfracture of the knee: a meta-analysis of before/after-data of controlled studies. *Int. Orthop.* 36: 43–50.
- Nerlich AG, Kirsch T, Wiest I, Betz P, Mark K (1992) Localization of collagen X in human fetal and juvenile articular cartilage and bone. *Histochemistry* 98: 275–281.
- Neuman MK, Briggs KK, Masuda K, Sah RL, Watson D (2013) A compositional analysis of cadaveric human nasal septal cartilage. *Laryngoscope* 123: 2120–2124.
- Niemeyer P, Albrecht D, Andereya S, Angele P, Ateschrang A, Aurich M, Baumann M, Bosch U, Erggelet C, Fickert S, Gebhard H, Gelse K, Günther D, Hoburg A, Kasten P, Kolombe T, Madry H, Marlovits S, Meenen NM, Müller PE, Nöth U, Petersen JP, Pietschmann M, Richter W, Rolauuffs B, Rhunau K, Schewe B, Steinert A, Steinwachs MR, Welsch GH, Zinser W, Fritz J (2016) Autologous chondrocyte implantation (ACI) for cartilage defects of the knee: A guideline by the working group “Clinical Tissue Regeneration” of the German Society of Orthopaedics and Trauma (DGOU). *Knee* 23: 426–435.
- Nikolić V, Hudec M (2011) Principi biomehanike. Medicinska biblioteka, Zagreb, Hrvatska.
- Noyes FR, Barber-Westin SD (2016) Meniscus Transplantation: Diagnosis, Operative Techniques, and Clinical Outcomes. *Noyes’ Knee Disord. Surgery, Rehabil. Clin. Outcomes* 719–759.
- Obradovic B, Martin I, Padera RF, Treppo S, Freed LE, Vunjak-Navakovic G (2001) Integration of engineered cartilage. *J. Orthop. Res.* 19: 1089–1097.
- Ossendorf C, Steinwachs MR, Kreuz PC, Osterhoff G, Lahm A, Ducommun PP, Erggelet C (2011) Autologous chondrocyte implantation (ACI) for the treatment of large and complex cartilage lesions of the knee. *Sports Med. Arthrosc. Rehabil. Ther. Technol.* 3: 11.

- Pelttari K, Mumme M, Barbero A, Martin I (2017): Nasal chondrocytes as a neural crest-derived cell source for regenerative medicine. *Curr. Opin. Biotechnol.* 47: 1–6.
- Pelttari K, Pippenger B, Mumme M, Feliciano S, Scotti C, Mainil-Varlet P, Procino A, Rechenberg B, Schwamborn T, Jakob M, Cillo C, Barbero A, Martin I (2014) Adult human neural crest-derived cells for articular cartilage repair. *Sci. Transl. Med.* 6.
- Pinkowsky GJ, Farr J (2016) Considerations in Evaluating Treatment Options for Patellofemoral Cartilage Pathology. *Sports Med. Arthrosc.* 24: 92–97.
- Poole AR, Kojima T, Yasuda T, Mwale F, Kobayashi M, Lavery S (2001) Composition and structure of articular cartilage: a template for tissue repair. *Clin. Orthop. Relat. Res.* S26–33.
- Powers CM, Souza RB, Fulkerson JP (2016) Patellofemoral Joint. *Pathol. Interv. Musculoskelet. Rehabil.* 798–835.
- Quarto R, Dozin B, Bonaldo P, Cancedda R, Colombatti A (1993) Type VI collagen expression is upregulated in the early events of chondrocyte differentiation. *Development* 117: 245–51.
- Redman SN, Oldfield SF, Archer CW (2005) Current strategies for articular cartilage repair. *Eur. Cell. Mater.* 9: 23–32; discussion 23–32.
- Richter DL, Schenck RC, Wascher DC, Treme G, Treme G (2016) Knee Articular Cartilage Repair and Restoration Techniques: A Review of the Literature. *Sports Health* 8: 153–60.
- Ridley TJ, Rud CT, Macalena JA (2017) Patellofemoral Articulating Osteochondral (Kissing) Lesion Treated with Autologous Chondrocyte Implantation: A Case Report. *J. Orthop. case reports* 7: 41–44.
- Robi K, Jakob N, Matevz K, Matjaz V (2013) The Physiology of Sports Injuries and Repair Processes. *Curr. Issues Sport. Exerc. Med.* .
- Ross M, Pawlina W (2010) Cartilage. *Histol. A Text Atlas with Correl. Cell Mol. Biol.* 218–253, 6th edition, Lippincott Williams & Wilkins, SAD
- Rotter N, Bonassar LJ, Tobias G, Lebl M, Roy AK, Vacanti CA (2001) Age dependence of cellular properties of human septal cartilage: implications for tissue engineering. *Arch. Otolaryngol. Head. Neck Surg.* 127: 1248–52.
- Ruettger A, Neumann S, Wiederanders B, Huber R (2010) Comparison of different methods for preparation and characterization of total RNA from cartilage samples to uncover osteoarthritis in vivo. *BMC Res. Notes* 3: 7.
- Savkovic V, Li H, Seon JK, Hacker M, Franz S, Simon JC (2014) Mesenchymal stem cells in cartilage regeneration. *Curr. Stem Cell Res. Ther.* 9: 469–88.
- Schipani E, Ryan HE, Didrickson S, Kobayashi T, Knight M, Johnson RS (2001) Hypoxia in cartilage: HIF-1alpha is essential for chondrocyte growth arrest and survival. *Genes Dev.* 15: 2865–76.
- Schmidt TA, Schumacher BL, Klein TJ, Voegtline MS, Sah RL (2004) Synthesis of Proteoglycan 4 by Chondrocyte Subpopulations in Cartilage Explants, Monolayer Cultures, and Resurfaced Cartilage Cultures. *Arthritis Rheum.* 50: 2849–2857.
- Schnabel M, Marlovits S, Eckhoff G, Fichtel I, Gotzen L, Vécsei V, Schlegel J (2002)

- Dedifferentiation-associated changes in morphology and gene expression in primary human articular chondrocytes in cell culture. *Osteoarthr. Cartil.* 10: 62–70.
- Schrobbach K, Malda J, Crawford RW, Upton Z, Leavesley DI, Klein TJ (2012) Effects of oxygen on zonal marker expression in human articular chondrocytes. *Tissue Eng. Part A* 18: 920–33.
- Schulze-Tanzil G (2009) Activation and dedifferentiation of chondrocytes: Implications in cartilage injury and repair. *Ann. Anat. - Anat. Anzeiger* 191: 325–338.
- Shao X, Duncan NA, Lin L, Fu X, Zhang J, Yu C (2013) Serum-free media for articular chondrocytes in vitro expansion. *Chin. Med. J. (Engl.)*. 126: 2523–9.
- Sherman SL, Thomas DM, Farr II J (2018) Chondral and osteochondral lesions in the patellofemoral joint: when and how to manage. *Ann. Jt.* 3: 53–53.
- Smeriglio P, Dhulipala L, Lai JH, Goodman SB, Dragoo JL, Smith RL, Maloney WJ, Yang F, Bhutani N (2015) Collagen VI enhances cartilage tissue generation by stimulating chondrocyte proliferation. *Tissue Eng. Part A* 21: 840–9.
- Som PM, Naidich TP (2013) Illustrated Review of the Embryology and Development of the Facial Region, Part 1: Early Face and Lateral Nasal Cavities. *Am. J. Neuroradiol.* 34: 2233–2240.
- Sophia Fox AJ, Bedi A, Rodeo SA (2009) The basic science of articular cartilage: structure, composition, and function. *Sports Health* 1: 461–8.
- Steadman JR, Rodkey WG, Briggs KK (2010) Microfracture: Its History and Experience of the Developing Surgeon. *Cartilage* 1: 78.
- Steinwachs M, Kreuz PC (2007) Autologous chondrocyte implantation in chondral defects of the knee with a type I/III collagen membrane: a prospective study with a 3-year follow-up. *Arthroscopy* 23: 381–7.
- Stewart MC, Saunders KM, Burton-Wurster N, Macleod JN (2000) Phenotypic Stability of Articular Chondrocytes In Vitro: The Effects of Culture Models, Bone Morphogenetic Protein 2, and Serum Supplementation. *J. Bone Miner. Res.* 15: 166–174.
- Stockwell RA (1971) The interrelationship of cell density and cartilage thickness in mammalian articular cartilage. *J. Anat.* 109: 411–21.
- Strauss EJ, Galos DK (2013) The evaluation and management of cartilage lesions affecting the patellofemoral joint. *Curr. Rev. Musculoskelet. Med.* 6: 141–9.
- Strober W (2001) Trypan Blue Exclusion Test of Cell Viability. *Curr. Protoc. Immunol.* Appendix 3: Appendix 3B.
- Temenoff JS, Mikos AG (2000) Review: tissue engineering for regeneration of articular cartilage. *Biomaterials* 21: 431–440.
- Tetteh ES, Bajaj S, Ghodadra NS, Cole BJ (2012) The Basic Science and Surgical Treatment Options for Articular Cartilage Injuries of the Knee. *J. Orthop. Sport. Phys. Ther.* 42: 243–253.
- Tiderius CJ, Svensson J, Leander P, Ola T, Dahlberg L (2004) dGEMRIC (delayed gadolinium-enhanced MRI of cartilage) indicates adaptive capacity of human knee cartilage. *Magn. Reson. Med.* 51: 286–290.

- Twu CW, Reuther MS, Briggs KK, Sah RL, Masuda K, Watson D (2014) Effect of oxygen tension on tissue-engineered human nasal septal chondrocytes. *Allergy Rhinol. (Providence)*. 5: 125–31.
- Vasiliadis HS, Lindahl A, Georgoulis AD, Peterson L (2011) Malalignment and cartilage lesions in the patellofemoral joint treated with autologous chondrocyte implantation. *Knee Surgery, Sport. Traumatol. Arthrosc.* 19: 452–457.
- Vedicherla S, Buckley CT (2017) Rapid Chondrocyte Isolation for Tissue Engineering Applications: The Effect of Enzyme Concentration and Temporal Exposure on the Matrix Forming Capacity of Nasal Derived Chondrocytes. *Biomed Res. Int.* 2017: 2395138.
- Vijayan S, Bentley G (2015) Combined autologous chondrocyte implantation (ACI) and mosaicplasty for "Kissing" osteochondral defects of the patellofemoral joint. *Int. J. Orthop. Sci.* 1: 6–8.
- Vinatier C, Bouffi C, Merceron C, Gordeladze J, Brondello JM, Jorgensen C, Weiss P, Guicheux J, Noël D (2009) Cartilage tissue engineering: towards a biomaterial-assisted mesenchymal stem cell therapy. *Curr. Stem Cell Res. Ther.* 4: 318–29.
- Vogel B, Siebert H, Hofmann U, Frantz S (2015) Determination of collagen content within picosirius red stained paraffin-embedded tissue sections using fluorescence microscopy. *MethodsX* 2: 124–34.
- Walsh WR, Walton M, Bruce W, Yu Y, Gillies RM, Svehla M (2003) Cell Structure and Biology of Bone and Cartilage. *Handb. Histol. Methods Bone Cartil.* 35–58.
- Wiberg C, Klatt AR, Wagener R, Paulsson M, Bateman JF, Heinegård D, Mörgelin M (2003) Complexes of Matrilin-1 and Biglycan or Decorin Connect Collagen VI Microfibrils to Both Collagen II and Aggrecan. *J. Biol. Chem.* 278: 37698–37704.
- Wilusz RE, Sanchez-Adams J, Guilak F (2014) The structure and function of the pericellular matrix of articular cartilage. *Matrix Biol.* 39: 25–32.
- Wolff D. (2007): Osteoarthritis. *Ref. Modul. Biomed. Sci.* 1–12.
- Xing D, Chen J, Yang J, Heng BC, Ge Z, Lin J (2016) Perspectives on Animal Models Utilized for the Research and Development of Regenerative Therapies for Articular Cartilage. *Curr. Mol. Biol. Reports* 2: 90–100.
- Y Z, Garcadiago-Czares D, Parra- Cid C, Aguilar-Gaytn R, Velasquillo C, Ibarra C, Castro Carmo JS (2013) Cartilage Tissue Engineering: The Role of Extracellular Matrix (ECM) and Novel Strategies. *Regen. Med. Tissue Eng.* .
- Zanon G, Vico GD, Marullo M (2014) Osteochondritis dissecans of the knee. *Joints* 2: 29–36.
- Zelenski NA, Leddy HA, Sanchez-Adams J, Zhang J, Bonaldo P, Liedtke W, Guilak F (2015) Type VI Collagen Regulates Pericellular Matrix Properties, Chondrocyte Swelling, and Mechanotransduction in Mouse Articular Cartilage. *Arthritis Rheumatol.* 67: 1286–1294.
- Zhang C, Cai Y, Lin X (2016) One-Step Cartilage Repair Technique as a Next Generation of Cell Therapy for Cartilage Defects: Biological Characteristics, Preclinical Application, Surgical Techniques, and Clinical Developments. *Arthrosc. J. Arthrosc. Relat. Surg.* 32: 1444–1450.
- Zhang L, Hu J, Athanasiou KA (2009) The role of tissue engineering in articular cartilage repair and regeneration. *Crit. Rev. Biomed. Eng.* 37: 1–57.

Zhang Z (2015) Chondrons and the Pericellular Matrix of Chondrocytes. *Tissue Eng. Part B*
Rev. 21: 267–277.

8. POPIS KRATICA

- 3,3' DAB** – 3,3' diaminobenzidintetrahidroklorid, od engl. *3,3'-diaminobenzidine tetrahydrochloride*
- AGG** – agrekan, od engl. *aggrecan*
- ACI** – autologna transplantacija hondrocita, od engl. *autologous chondrocyte implantation*
- AMIC** – matriksom potpomognuta autologna hondrogeneza, od engl. *autologous matrix induced chondrogenesis*)
- bFGF** – bazni fibroblastni faktor rasta, od engl. *basic fibroblast growth factor*
- BMP** – koštani morfogenetski protein, od engl. *bone morfogenic protein*
- BW** – širina frekvencijskog pojasa prijammika, od engl. *bandwidth*
- cDNA** – komplementarna DNA, od engl. *complementary DNA*
- CILP** – hrskavični protein prijelazne zone, od engl. *cartilage intermediate-layer protein*
- COL1** – kolagen tipa I, od engl. *collagen type I*
- COL2** – kolagen tipa II, od engl. *collagen type II*
- COLX** – kolagen tipa X, od engl. *collagen type X*
- COMP** – hrskavični oligomerni protein matriksa, od engl. *cartilage oligomeric matrix protein*
- DEPC** – dietilpirokarbonat, od engl. *diethyl pyrocarbonate*
- dGEMRIC** –MR-oslikavanje hrskavice osnaženo kontrastnim sredstvom, od engl. *delayed gadolinium-enhanced MRI of cartilage*
- GLP** – Dobra laboratorijska praksa, od engl. *Good Laboratory Practice*
- DMEM** – Dulbeccova modifikacija Eaglovog medija, često korišteni medij za stanične kulture sisavaca, od engl. *Dulbecco's Modified Eagle's Medium*
- DMSO** – dimetil-sulfoksid, od engl. *dimethyl sulfoxide*
- DNaze I** – deoksiribonukleaza I, od engl. *deoxyribonuclease I*
- dNTP** – deoksiribonukleotid trifosfat, od engl. *deoxynucleoside triphosphate*
- EDTA** – etilendiamintetraoctena kiselina, od engl. *ethylenediaminetetraacetic acid*
- FBS** – fetalni goveđi serum, od engl. *fetal bovine serum*
- FCF** – zelena kontrastna boja za Safranin O bojenje, od engl. *Fast Green FCF*
- FGF-2** – faktor rasta fibroblasta - 2, od engl. *fibroblast growth factor-2*
- FOV** – veličina vidnog polja, od engl. *field of view*
- GAG** – glikozaminoglikan, od engl. *glycosaminoglycan*

GAPDH – gliceraldehid-3-fosfatna dehidrogenaza, od engl. *glyceraldehyde 3-phosphate dehydrogenase*

Gd-DTPA² – gadolinijum dipenoatna kiselina, kontrastno sredstvo za MR, od engl. *gadopentetate dimeglumine*

GLUT – glukozni transportni protein, od engl. *glucose transporter protein*

HE – hemalaun-eozin

HEPES – pufer za održavanje pH otopine, od engl. *hydroxyethyl piperazineethanesulfonic acid*

HGF –faktor rasta hepatocita, od engl. *hepatocyte growth factor*

HIF-1 α – faktor za indukciju hipoksije -1- α , od engl. *hypoxia-inducible factor-1-alpha*

HRP – peroksidaza hrena, od engl. *horseradish peroxidase*

ICRS – Međunarodno društvo za obnovu hrskavice, od engl. *International Cartilage Repair Society*

IGF-1 – faktor rasta nalik inzulinu -1, od engl. *insulin-like growth factor 1*

MACI – matriksom potpomognuta autologna transplantacija hondrocita, od engl. *matrix-induced autologous chondrocyte*

MRI –magnetska rezonancija, od engl. *magnetic resonance imaging*

MSC – mezenhimalne matične stanice, od engl. *mesenchymal stem cells*

N-CAM – nezreli tkivni presadak, od engl. *nasal chondrocyte cell activated matrix*

N-TEC – zreli tkivni presadak, od engl. *nasal chondrocyte tissue engineered cartilage graft*

PBS – fosfatni pufer, od engl. *phosphate-buffered saline*

PEG – polietilen glikol, od engl. *poly(ethylene glycol)*

PFA – paraformaldehid, od engl. *paraformaldehyde*

PGA – poliglikolna kiselina, od engl. *polyglycolic acid*

PLLA – poli(L-laktična) kiselina, od engl. *poly-L-lactic acid*

PM – pericelularni matriks, od engl. *pericellular matrix*

PRG4 – proteoglikan 4, od engl. *proteoglycan 4*

PU – poliuretan, od engl. *polyurethane*

qRT-PCR – kvantitativna lančana reakcija polimerazom u stvarnom vremenu, od engl. *quantitative real time polymerase chain reaction*

RARE – od engl. *rapid imaging with refocused echo*

ROI – područje od interesa, od engl. *region of interest*

RT – reverzna transkripcija, od engl. *reverse transcription*

SD – standardna devijacija, od engl. *standard deviation*

SOX9 – transkripcijski faktor za određivanje spola, od engl. *sex-determining region Y (SRY)-box-9*

TE – vrijeme odjeka, od engl. *echo time*

TGF- β – transformirajući faktor rasta β , od engl. *transforming growth factor β*

Tm – temperatura mekšanja, od engl. *melting temperature*

TR – vrijeme ponavljanja, od engl. *repetition time*

VEGF – vaskularni endotelni faktor rasta, od engl. *vascular endothelial growth factor*

9. ŽIVOTOPIS

Maja Pušić rođena je 5. veljače 1987. godine u Rijeci gdje je završila osnovnu i srednju "Prvu riječku hrvatsku gimnaziju". Završila je diplomski studij eksperimentalne biologije, modul: fiziologija i imunobiologija na Biološkom odsjeku Prirodoslovno-matematičkog fakulteta Sveučilišta u Zagrebu 2011. godine. Diplomski rad pod nazivom "Utjecaj estera ftalne kiseline (ftalata) na genom limfocita periferne krvi u kulturi primjenom alkalnog komet testa" izradila je pod vodstvom prof. dr. sc. Verice Garaj-Vrhovac na Institutu za medicinska istraživanja i medicinu rada. Doktorski studij Biologije upisala je 2015. godine na Biološkom odsjeku Prirodoslovno-matematičkog fakulteta u Zagrebu.

Od 2014. godine do kraja 2015. godine zaposlena je kao stručni suradnik na FP7 projektu BIO-COMET na Zavodu za histologiju i embriologiju Medicinskog fakulteta u Zagrebu. Trenutno je zaposlena kao asistent na Zavodu za molekularnu biologiju Prirodoslovno-matematičkog fakulteta u Zagrebu sklopu projekta HORIZON2020 BIO-CHIP (*Bioengineered Cartilage Healing in Patients*).

Koautorica je dva znanstvena rada objavljenih u časopisima s međunarodnom recenzijom, a sudjelovala je i na brojnim međunarodnim i domaćim znanstvenim skupovima s usmenim i posterskim priopćenjima.

Od akademske godine 2015./2016. sudjeluje u izvođenju nastave na Zavodu za molekularnu biologiju Biološkog odsjeka PMF-a u sklopu kolegija Metode istraživanja u molekularnoj biologiji, Biologija matičnih stanica i Laboratorijska stručna praksa. Sudjelovala je u vođenju diplomskog rada studentice Matee Brezak pod nazivom "Karakterizacija novonastalog tkiva nakon biopsije hrskavice nosne pregrade" kao neposredni voditelj.