

# Histopatološke promjene u hepatopankreasu signalnog raka *Pacifastacus leniusculus* (Dana, 1852) u Korani

---

**Bekavac, Ana**

**Master's thesis / Diplomski rad**

**2020**

*Degree Grantor / Ustanova koja je dodijelila akademski / stručni stupanj:* **University of Zagreb, Faculty of Science / Sveučilište u Zagrebu, Prirodoslovno-matematički fakultet**

*Permanent link / Trajna poveznica:* <https://um.nsk.hr/um:nbn:hr:217:162123>

*Rights / Prava:* [In copyright](#)/[Zaštićeno autorskim pravom.](#)

*Download date / Datum preuzimanja:* **2024-12-05**



*Repository / Repozitorij:*

[Repository of the Faculty of Science - University of Zagreb](#)



SVEUČILIŠTE U ZAGREBU  
PRIRODOSLOVNO – MATEMATIČKI FAKULTET  
BIOLOŠKI ODSJEK

Ana Bekavac

Histopatološke promjene u hepatopankreasu signalnog raka  
*Pacifastacus leniusculus* (Dana, 1852) u Korani

Diplomski rad

Zagreb, 2020.

Ovaj rad je izrađen u Laboratoriju za histologiju i histokemiju i Laboratoriju za biologiju i ekologiju mekušaca i rakova na Zoologijskom zavodu Biološkog odsjeka Prirodoslovno-matematičkog fakulteta, pod vodstvom doc. dr. sc. Romane Gračan i doc. dr. sc. Sandre Hudine. Rad je predan na ocjenu Biološkom odsjeku Prirodoslovno-matematičkog fakulteta Sveučilišta u Zagrebu radi stjecanja zvanja magistra eksperimentalne biologije.

## Zahvala

Zahvaljujem svojim mentoricama doc. dr. sc. Romani Gračan i doc. dr. sc. Sandri Hudini na svim savjetima, podršci, kasnonoćnim mailovima, Zoom pozivima te ponajviše na vremenu potrebnom za izradu ovog diplomskog rada.

Zahvaljujem i dr.sc. Ani Beck na nesebičnoj pomoći u identifikaciji histopatoloških promjena te tehničarki Zrinki Benčini na svim otkrivenim trikovima koji olakšavaju rad u labosu, ali i na svim čašicama razgovora uz nezaobilaznu kavu na početku svakog radnog dana (a bilo ih je puno).

Naposljetku zahvaljujem svom dečku Tinu, obitelji i prijateljima na pruženoj podršci za vrijeme cijelog studija, a posebice proteklih 15 mjeseci kada sam ih gnjavila više nego inače.  
:)

## TEMELJNA DOKUMENTACIJSKA KARTICA

---

Sveučilište u Zagrebu

Prirodoslovno – matematički fakultet

Biološki odsjek

Diplomski rad

### HISTOPATOLOŠKE PROMJENE U HEPATOPANKREASU SIGNALNOG RAKA

*Pacifastacus leniusculus* (DANA, 1852) U KORANI

Ana Bekavac

Rooseveltov trg 6, 10000 Zagreb, Hrvatska

Signalni rak predstavlja opasnost za autohtone vrste rakova zbog velike agresivnosti i dominacije u kompeticiji za resurse. Kako je hepatopankreas najvažniji energetske organ signalnog raka, promjene u njegovoj strukturi narušavaju i njegovu funkciju, a time i kondicijsko te cjelokupno zdravstveno stanje jedinke što može negativno utjecati na rast, reprodukciju i širenje ove vrste. U ovom radu prikupljene su i morfološki obrađene 73 jedinke signalnog raka, duž invazivnog areala u rijeci Korani. Jedinkama su izolirani hepatopankreasi te izrađeni trajni histološki preparati koji su analizirani svjetlosnim mikroskopom. Dobiveni rezultati pokazuju da 64% analiziranih rakova ima više od 25% tkiva hepatopankreasa zahvaćeno patološkim promjenama, pri čemu 14% životinja pokazuje teške promjene na više od 75% tkiva. Fokalna nekroza uočena je kod 53% jedinki, melanizacija kod 51%, a gram-pozitivne bakterije kod 44% jedinki. Ustanovljene histopatološke promjene indikatori su idiopatskog nekrotizirajućeg hepatopankreatitisa, čiji je uzročnik zasad još nepoznat. Sva histopatološka oštećenja zabilježena su s većom učestalošću u središtu invazivnog areala, gdje je gustoća jedinki veća, u odnosu na fronte širenja. Životinje s težim histopatološkim oštećenjima imale su značajno smanjeni hepatosomatski indeks, što ukazuje da ova bolest utječe na kondicijski status životinja, a time može utjecati i na daljnju brzinu širenja ove invazivne strane vrste.

(50 stranica, 16 slika, 15 tablica, 46 literaturnih navoda, jezik izvornika: hrvatski)

Rad je pohranjen u Središnjoj biološkoj knjižnici

Ključne riječi: invazivne strane vrste, hepatopankreas, kondicija, histopatologija, bakterije

Voditelj 1: doc. dr. sc. Romana Gračan

Voditelj 2: doc. dr. sc. Sandra Hudina

Ocjenitelji: doc. dr. sc. Romana Gračan

doc. dr. sc. Sandra Hudina

doc. dr. sc. Sofia Ana Blažević

Rad prihvaćen: 28.5.2020.

## BASIC DOCUMENTATION CARD

---

University of Zagreb

Faculty of Science

Division of Biology

Graduation Thesis

### HISTOPATHOLOGICAL CHANGES IN HEPATOPANCREAS OF THE SIGNAL CRAYFISH *Pacifastacus leniusculus* (DANA, 1852) IN THE KORANA RIVER

Ana Bekavac

Signal crayfish threatens native crayfish populations due to its high aggression and dominance in competitive interactions. Since hepatopancreas is the main energy supply organ in crayfish, changes in its structure alter its function and affect its condition and overall health. This can consequently lead to negative impacts on animal growth, reproduction and range expansion. In this research, 73 individuals along signal crayfish invasion range in the Korana river were collected. Hepatopancreases were isolated, fixed histological slides were prepared and analyzed with the light microscope. Results of this experiment show that 64% of analyzed crayfish had more than 25% of tissue with pathological changes, with 14% of crayfish having more than 75% of tissue with heavy changes. Focal necrosis was observed in 53% of cases, while melanisation in 51% and Gram-positive bacteria in 44%. The aetiology of observed histopathological changes indicates idiopathic necrotizing hepatopancreatitis whose cause still remains unknown. All histopathological changes were more frequent in the invasion core, where population density is higher, opposed to invasion fronts. Heavy histopathological changes in hepatopancreas correlated with low hepatosomatic index which indicates that this disease affects the condition of the animal and may affect range expansion of this invasive alien species.

(50 pages, 16 figures, 15 tables, 46 references, original in: Croatian)

Thesis deposited in the Central Biological Library

Key words: invasive alien species, hepatopancreas, condition, histopathology, bacteria

Supervisor 1: dr. sc. Romana Gračan, Assist. Prof.

Supervisor 2: dr. sc. Sandra Hudina, Assist. Prof.

Reviewers: dr. sc. Romana Gračan, Assist. Prof.

dr. sc. Sandra Hudina, Assist. Prof.

dr. sc. Sofija Ana Blažević, Assist. Prof.

Thesis accepted: 28.5.2020.

# Sadržaj

1. Uvod.....	1
1.1. Invazivna strana vrsta signalni rak <i>Pacifastacus leniusculus</i> (Dana, 1852).....	1
1.1.1. Definicija invazivne strane vrste .....	1
1.1.2. Invazivni areal signalnog raka u Europi i u Hrvatskoj.....	2
1.1.3. Negativni utjecaj signalnog raka .....	2
1.1.4. Gustoća populacije i kompeticija jedinki duž invazivnog areala u rijeci Korani.	3
1.2. Biološke karakteristike i energetski status signalnog raka .....	4
1.2.1. Biologija vrste .....	4
1.2.2. Građa i funkcija hepatopankreasa signalnog raka.....	5
1.2.3. Kondicijski status signalnog raka.....	7
1.3. Imunološki sustav i histopatološke promjene u hepatopankreasu.....	8
1.3.1. Patogeni i okolišni čimbenici koji izazivaju bolesti hepatopankreasa .....	9
1.3.2. Idiopatski nekrotizirajući hepatopankreatitis .....	10
2. Ciljevi istraživanja .....	12
3. Područje istraživanja .....	13
4. Materijali i metode .....	14
4.1. Uzorkovanje jedinki .....	14
4.2. Morfometrijske analize i organosomatski indeksi.....	17
4.3. Izrada trajnih histoloških preparata parafinskom tehnikom .....	17
4.3.1. Fiksacija, uklapanje i rezanje tkiva .....	17
4.3.2. Bojenje histoloških rezova .....	20
4.3.2.1. Bojenje hematoksilinom i eozinom.....	20
4.3.2.2. Modificirana Brown i Brenn metoda za bojenje gram-pozitivnih i gram-negativnih bakterija .....	21
4.4. Mikroskopiranje trajnih histoloških preparata hepatopankreasa .....	22

4.5.	Statistička obrada podataka .....	23
5.	Rezultati .....	25
5.1.	Analiza histopatoloških promjena hepatopankreasa.....	25
5.2.	Korelacija između histopatoloških promjena i kondicijskog statusa jedinke.....	30
5.3.	Usporedba mjerenih parametara između spolova.....	31
5.4.	Usporedba histopatoloških promjena duž invazivnog areala .....	33
5.4.1.	Opće histopatološko stanje .....	33
5.4.2.	Lakše histopatološke promjene .....	34
5.4.3.	Teške histopatološke promjene .....	36
5.5.	Analiza prisutnosti gram-pozitivnih bakterija .....	38
6.	Rasprava.....	41
6.1.	Histopatološke promjene hepatopankreasa .....	41
6.2.	Korelacija histopatoloških promjena i kondicijskog stanja jedinki.....	42
6.3.	Razlike među spolovima .....	43
6.4.	Učestalost histopatoloških promjena duž invazivnog areala.....	44
6.5.	Potencijalni uzročnici ustanovljenih histopatoloških promjena .....	45
7.	Zaključak.....	46
8.	Literatura.....	47
9.	Životopis .....	51
10.	Prilozi .....	52



# 1. Uvod

## 1.1. Invazivna strana vrsta signalni rak *Pacifastacus leniusculus* (Dana, 1852)

### 1.1.1. Definicija invazivne strane vrste

Stranom vrstom smatra se ona vrsta koja prirodno ne obitava u nekom ekosustavu, nego je u njega unesena namjerno ili slučajno (IUCN 2020). Većina stranih vrsta ne predstavlja značajan problem za ekosustav u koji je unesena (Tobin 2018). Međutim, ukoliko se strana vrsta širi te uzrokuje ekološku ili ekonomsku štetu, ili predstavlja opasnost za ljudsko zdravlje, govori se o invazivnoj stranoj vrsti (engl. *invasive alien species* – IAS) (IUCN 2020). S ekonomskog stajališta, upravljanje tim vrstama zahtjevno je i poprilično skupo (Oreska i Aldridge 2010). S biološkog stajališta, ove su vrste u izravnoj kompeticiji za stanište i hranu s autohtonim (domaćim) vrstama te mogu uzrokovati smanjenje broja jedinki tih vrsta, pa čak i njihov potpuni nestanak (Tobin 2018).

Međunarodni savez za očuvanje prirode i prirodnih bogatstava (*International Union for Conservation of Nature*, IUCN) vodi najopsežniji svjetski popis ugroženih biljaka, gljiva i životinja poznat pod nazivom IUCN-ov crveni popis (engl. *IUCN Red List*) na kojem se vrste svrstavaju u 9 mogućih kategorija, među kojima su i ugrožene, kritično ugrožene te izumrle vrste (IUCN 2020). Istraživanje koje su proveli Bellard i suradnici (2016) pokazalo je kako su invazivne strane vrste glavni uzrok izumiranja 58% izumrlih vrsta te 31% vrsta izumrlih u divljini, pri čemu invazivne strane vrste predstavljaju veću opasnost za životinjske, nego za biljne vrste.

Europska komisija je 2014. godine donijela Uredbu o sprječavanju i upravljanju unošenja i širenja invazivnih stranih vrsta (Uredba (EU) br. 1143/2014), a u skladu s time je u Hrvatskoj na lokalnoj razini donesen Zakon o sprječavanju unošenja i širenja stranih te invazivnih stranih vrsta i upravljanju njima te Zakon o izmjenama i dopuni spomenutog koji je na snazi od 2019. godine. Zakonom su definirani pojmovi crne i bijele liste. Crna lista je popis invazivnih stranih vrsta koje izazivaju zabrinutost u Republici Hrvatskoj, dok je bijela

lista popis vrsta čije unošenje ili uzgoj ne predstavlja ekološki rizik (NN 15/18, NN 14/19). Crna lista u Hrvatskoj još nije uspostavljena te se kao relevantna lista koristi popis Europske Unije, odnosno popis invazivnih stranih vrsta koje izazivaju zabrinutost na razini Europske Unije. U Hrvatskoj je s navedenog popisa zabilježeno oko 20 biljnih i životinjskih vrsta, među kojima je i signalni rak (Invazivne vrste 2020).

### 1.1.2. Invazivni areal signalnog raka u Europi i u Hrvatskoj

Signalni rak *Pacifastacus leniusculus* (Dana, 1852) prirodno je rasprostranjen na zapadu Sjeverne Amerike te je najraširenija vrsta roda *Pacifastacus* koji broji šest vrsta (Holdich 2002). Signalni rak u Europu je unesen 1960-ih godina kada je manji broj jedinki uvezen u Švedsku i Finsku s ciljem nadomještanja populacije riječnog raka *Astacus astacus* (Linnaeus 1758) koja se smanjila zbog oboljenja od račje kuge (Johnsen i Taugbøl 2010). S tih se lokaliteta uspješno proširio i na ostale zemlje te je danas zabilježen u čak 29 europskih zemalja među kojima je i Hrvatska (Kouba i sur. 2014). Ova vrsta je najrasprostranjenija te najuspješnija invazivna strana vrsta rakova na području Europe (Hudina i sur. 2017).

Prisutnost signalnog raka u Hrvatskoj prvi puta je zabilježena 2008. godine u rijeci Muri (Maguire i sur. 2011). Istraživanjem koje su proveli Hudina i suradnici (2009) utvrđena je brzina širenja ove vrste u rijeci Muri te ona iznosi 18-24,4 kilometra godišnje što je najveća brzina zabilježena u Europi. Upravo se zbog tako brzog širenja signalni rak proširio i u rijeku Dravu. Godine 2011. zabilježen je i u rijeci Korani na više lokacija duž toka rijeke, a prisutnost ove vrste u rijeci Korani rezultat je ilegalnog unosa (Hudina i sur. 2013). Tijekom širenja, signalni rak potiskuje autohtonu vrstu uskoškarog raka *Pontastacus leptodactylus* (Eschscholtz, 1823), a predstavlja opasnost i za zaštićene vrste riječnog raka *Astacus astacus* i potočnog raka *Austropotamobius torrentium* (Schränk, 1803) koje se nalaze u pritokama Korane i uzvodno na području Nacionalnog parka Plitvička jezera (Hudina i sur. 2017).

### 1.1.3. Negativni utjecaj signalnog raka

Svoj invazivni uspjeh signalni rak osigurava na nekoliko načina. Signalni rak pokazuje agresivnije ponašanje od autohtonih, ali i nekih drugih invazivnih stranih vrsta rakova. U

usporedbi s još tri sjevernoameričke vrste raka iz roda *Faxonius*, signalni rak pokazao je najagresivnije ponašanje koje je najduže trajalo, čak i nakon što bi uspostavio dominaciju (Tierney i sur. 2000). Nadalje, signalni rak zauzima istu ekološku nišu kao i autohtoni europski riječni rak (Johnsen i Taugbøl 2010), a istraživanje koje je proveo Soderback (1991) pokazalo je očitu dominaciju signalnog raka nad riječnim rakom što jasno ukazuje na opasnost koju signalni rak predstavlja i u rijeci Korani za ovu, ali i ostale autohtone vrste rakova. Naime, u odnosu na autohtone vrste, signalni rak ima bržu stopu rasta, veću duljina tijela i kliješta, ranije postiže spolnu zrelost te ima veći fekunditet (Westman i Savolainen 2002), te u kombinaciji s većom agresivnosti može potisnuti europske vrste u kompetitivnim interakcijama. Međutim najveći negativan utjecaj na europske rakove ostvaruje djelujući kao prijenosnik bolesti račje kuge koja je uglavnom letalna za populacije autohtonih vrsta rakova (Johnsen i Taugbøl 2010). Uzročnik ove bolesti, patogen *Aphanomyces astaci* (Schikora, 1906), inficira sve europske autohtone vrste rakova, dok su sjevernoameričke vrste, a time i signalni rak, na infekciju spomenutim patogenom uglavnom otporne. Stoga signalni rak djeluje kao vektor bolesti račje kuge (Holdich 2002).

Osim na autohtone vrste rakova, ova invazivna strana vrsta ima negativan utjecaj i na ostale vrste s obzirom da je poznato da se signalni rak hrani biljkama, beskralježnjacima poput puževa i kukaca, ribama te ribljim jajašcima (Guan i Wiles 1998; Holdich 2002). Kako se između ostalog hrani i detritusom, ima veliku ulogu u degradaciji i mineralizaciji organske tvari kao i značajan utjecaj na cjelokupni hranidbeni lanac takvih ekosustava (Johnsen i Taugbøl 2010).

Iako na sjevernoameričkom području ne pokazuje takvo ponašanje, na mjestima gdje je prisutan kao invazivna strana vrsta gradi skloništa ukopavanjem u obale rijeka i potoka u kojima se nalazi, baš poput riječnog raka (Johnsen i Taugbøl 2010). Ovakvo ukopavanje pridonosi bioturbaciji (miješanje supstrata koji čine podlogu obale) te dovodi do erozije obale čime dolazi do promjene strukture staništa koje je sklonište i mnogim drugim organizmima. (Johnsen i Taugbøl 2010).

#### 1.1.4. Gustoća populacije i kompeticija jedinki duž invazivnog areala u rijeci Korani

Istraživanje koje su proveli Hudina i suradnici (2013) pokazalo je kako se signalni rak u rijeci Korani širi uzvodno i nizvodno te na frontama širenja kohabitira s autohtonom vrstom

uskoškarog raka (Hudina i sur. 2013). Međutim, samo nekoliko godina kasnije signalni rak je u potpunosti potisnuo uskoškarog raka iz do tada zajedničkog staništa na području rijeke Korane. Brzine širenja izračunate u razdoblju između 2012. i 2015. godine pokazale su da se signalni rak širi brzinom od 2,23 kilometra godišnje uzvodno te 2,84 kilometra godišnje nizvodno (Hudina i sur. 2017). U istom razdoblju zabilježeno je i povećanje relativne gustoće populacije signalnog raka – na frontama širenja relativna gustoća populacije se povećala 4,9 puta na nizvodnim lokacijama te 6,1 puta na uzvodnim lokacijama (Hudina i sur. 2017). Istraživanja su pokazala kako jedinke signalnog raka na frontama širenja imaju značajno bolji kondicijski status od jedinki u središtu areala (Rebrina i sur. 2015; Hudina i sur. 2017), što potencijalno doprinosi njihovom širenju i rastu populacija. Naime, gustoća populacije signalnog raka manja je na frontama širenja u odnosu na središte areala te je stoga na frontama smanjena intraspecijska kompeticija i veća je dostupnost resursa (Rebrina i sur. 2015; Hudina i sur. 2017). Iz istog razloga, sve jedinke s fronti širenja imaju bolji energetske status, a ženke s tih područja pokazuju i bolji reproduktivni potencijal (Rebrina i sur. 2015). Međutim, povećanje populacije imalo je negativan utjecaj na rast jedinki te je zabilježeno značajno smanjenje ukupne duljine tijela (Hudina i sur. 2017).

## 1.2. Biološke karakteristike i energetske status signalnog raka

### 1.2.1. Biologija vrste

Signalni rak je člankonožac koji pripada porodici riječnih rakova (*Astacidae*) unutar reda deseteronožnih rakova (Decapoda) te razreda viših rakova (Malacostraca). Signalni rak je noćna životinja koja je najaktivnija u ljetnim mjesecima. Obitava na karakterističnim staništima koja čini šljunak obrastao makrofitima, a koja djeluju kao svojevrsno sklonište za juvenilne jedinke ili odrasle jedinke koje prolaze proces presvlačenja (Holdich 2002). Hrani se biljkama, detritusom, puževima, kukcima, drugim rakovima, ribama te ribljim jajašcima (Guan i Wiles 1998; Holdich 2002). U jezerima i rijekama najčešće obitava na dubinama između 10 i 20 metara (Holdich 2002). Signalni rak u prosjeku je dugačak 15 do 17 centimetara. Tijelo mu je svijetlo smeđe do tamno smeđe boje, ponekad i crvenkasto (Slika 1). Kliješta su glatka, s donje strane crvenkasta, a s gornje strane se na pregibu kliješta lako je uočljiva svijetlo plava mrlja (Govedič 2006). Signalni rak duž cervikalne brazde nema

izbočenja (Johnsen i Taugbøl 2010). U prosjeku signalni rakovi žive između četiri i osam godina, a mortalitet populacije najveći je u prvoj godini života. U prvoj godini života mogu se presvlačiti i preko 10 puta. Već iduće godine taj broji se smanji na dva puta godišnje, a od četvrte godine presvlače se samo jednom godišnje (Holdich 2002).



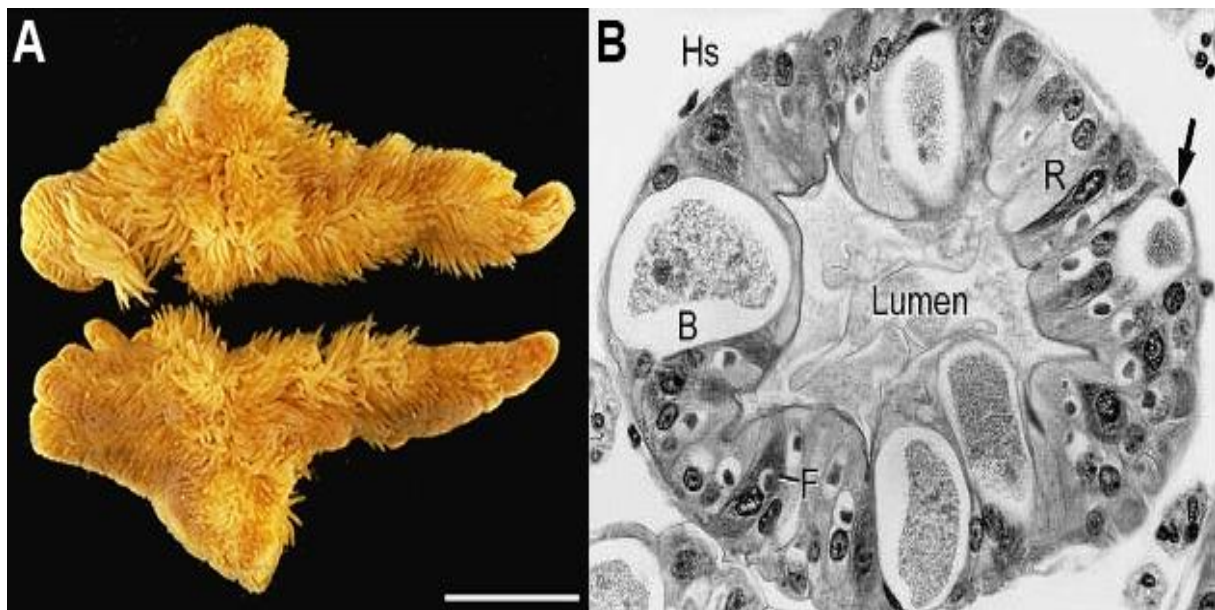
Slika 1. Vanjski izgled signalnog raka *Pacifastacus leniusculus* (Dana, 1852) (foto: S. Hudina)

Jedinke signalnog raka spolno sazrijevaju između prve i treće godine života, najčešće u drugoj. Međutim, sazrijevanje uvelike ovisi o temperaturi vode u kojoj se jedinke nalaze, zalihama hrane te gustoći populacije. Pare se u jesen, a inkubacijski period traje između 180 i 280 dana, što također ovisi o temperaturi vode. Liježu velik broj jajašaca – fekunditet pojedinih ženki iznosi i preko 500 jajašaca (Holdich 2002).

#### 1.2.2. Građa i funkcija hepatopankreasa signalnog raka

Hepatopankreas signalnog raka je glavni organ za pohranu energije te ima velike rezerve glikogena i lipida, što utječe i na visoke vrijednosti hepatosomatskog indeksa životinje (Holdich 2002). Stoga je taj organ glavni energetske rezervoar koji ima veliku ulogu u

kondiciji jedinki (Lucić i sur. 2012). Osim toga, hepatopankreas kod rakova služi za detoksifikaciju (akumulacija teških metala i ksenobiotika) te pohranjivanje nutrijenata, posebice lipida i glikogena (Holdich 2002). Također je uključen u sintezu i sekreciju probavnih enzima, ali i ekskreciju te presvlačenje (Gibson i Barker 1979). Hepatopankreas rakova stoga ima funkcije koje su kod kralježnjaka podijeljene između crijeva, jetre te egzokrinog dijela gušterače (Vogt 2019). Građen je od stotina slijepih tubula koje oplahuje hemolimfa. Hemolimfu iz srca nose arterije koje se distalno granaju, sve do najmanjih arteriola iz kojih se hemolimfa izliva u hemalne sinuse koji se nalaze uz svaki organ i tkivo (Holdich 2002). Hemociti su ujedno i stanice koje su nositelji stanične imunosti u rakova. Svaki tubul hepatopankreasa građen je od jednoslojnog epitela koji leži na bazalnoj lamini (Holdich 2002). Tubuli su okruženi longitudinalnim i kružnim mišićnim vlaknima te vezivnim tkivom (Vogt 2019). U epitelu se nalazi pet tipova stanica – E-stanice (embrionalne), R-stanice (resorptivne), B-stanice (engl. *blister-like*), F-stanice (fibrilarne) te M-stanice (engl. *midget*) (Holdich 2002) (Slika 2). Stanice epitela su međusobno povezane čvrstim spojevima na svojim vrhovima te spojevima s pukotinom u svojim središnjim dijelovima (Vogt 2019).



Slika 2. A) hepatopankreas signalnog rakova, skala 10 mm (preuzeto i prilagođeno iz Vogt 2019). B) mikroskopska slika poprečnog presjeka tubula hepatopankreasa. Hs – hemalni prostor, B – B-stanica, F – F-stanica, R – R-stanica, strjelica – M-stanica (Holdich 2002).

E-stanice su embrionalne stanice koje se nalaze u samim vrhovima tubula iz kojih mitotskim diobama nastaju ostali tipovi stanica (Holdich 2002). Kao i sve embrionalne stanice, imaju

velik omjer jezgre i citoplazme, a u njima se ne mogu pronaći lipidi, glikogen ni granule metalnih iona (Vogt 2019). M-stanice nemaju mikrovile, sadrže mnogo sitnih granula te se nalaze uz bazalnu laminu (Holdich 2002). R-stanice, F-stanice i B-stanice imaju mikrovile na svojoj površini te su u izravnom dodiru s lumenom tubula. F-stanice koje sintetiziraju probavne enzime i u svojim lizosomima akumuliraju metalne ione (Vogt 2019) sadrže velik hrapavi endoplazmatski retikulum i velika Golgijeva tjelešca (Holdich 2002). Probavni enzimi se ne skupljaju u F-stanicama, već se luče u lumen tubula te se pohranjuju u žvačni želudac. R-stanice su izrazito polarne, na vršnom dijelu nalaze se mikrovili, glatki endoplazmatski retikulum i mitohondriji, dok se u bazi stanice nalaze mitohondriji, hrapavi endoplazmatski retikulum i tubularna mreža. Oko jezgara R-stanica skupljaju se zalihe glikogena i lipida, a zalihe se pohranjuju u obliku rozeta glikogena ili lipidnih globula (Holdich 2002). R-stanice također akumuliraju granule metalnih iona, primarno kalcija, a mogu sadržavati i željezo (Vogt 2019). Ove stanice također proizvode i mokraćnu kiselinu, ali za razliku od lipida i kalcijevog fosfata, ona se izlučuje (Vogt 2019). B-stanice, kako im ime kaže, karakterizira veliki mjehur koji zauzima veći dio same stanice. Taj mjehur raste tako što se manje, subapikalne vakuole uključuju u njegovu strukturu (Holdich 2002). B-stanice također imaju apsorpcijsku ulogu, ali osim što je ustanovljeno da ne pohranjuju lipide i glikogen poput R-stanica, nije poznato što točno pohranjuju (Vogt 2019).

Sam tubul može se podijeliti u tri funkcionalne zone – distalna zona, zona B-stanica i proksimalna zona. Distalnu zonu čine E-stanice te diferencirajuće R-stanice, F-stanice i B-stanice. U zoni B-stanica nalaze se zrele R-stanice, F-stanice i B-stanice. Proksimalna zona sadrži B-stanice koje su holokrinom sekrecijom napustile prethodnu spomenutu zonu (Vogt 2019).

### 1.2.3. Kondicijski status signalnog raka

Kako je hepatopankreas kod signalnog raka glavni energetske organ (Holdich 2002), upravo je hepatosomatski indeks jedan je od organosomatskih indeksa koji služe kao pokazatelj kondicijskog statusa životinje, odnosno što su veće energetske zalihe, to je životinja u boljoj kondiciji (Lucić i sur. 2012; Rebrina i sur. 2015). Organosomatski indeksi se koriste za prikazivanje energetske statusa, reproduktivnog uspjeha jedinke i učinka okolišnog stresa na jedinku (Rebrina i sur. 2015). Osim navedenog hepatosomatskog indeksa,

kondicijski status signalnog raka može se pokazati i računanjem Fultonovog kondicijskog faktora koji je u korelaciji s općim zdravstvenim stanjem jedinke (Rebrina i sur. 2015). Osim što je istraživanje koje su proveli Lucić i suradnici (2012) pokazalo kako su jedinke signalnog raka u boljoj kondiciji u odnosu na autohtone vrste raka, istraživanje koje su proveli Rebrina i suradnici (2015) pokazalo je kako su unutar populacije signalnog raka jedinke koje se nalaze na fronti širenja imale bolji kondicijski status od jedinki iz središta areala.

### 1.3. Imunološki sustav i histopatološke promjene u hepatopankreasu

S obzirom na ulogu koju hepatopankreas obavlja, za očekivati je da će promjene u građi ovog organa utjecati na njegovu funkciju, a time i na kondicijski i energetske status jedinki što dugoročno može utjecati na rast, reprodukciju i uspješno širenje ove vrste. Promjene u hepatopankreasu često mogu biti rezultat populacijskih (gustoća populacije) ili okolišnih čimbenika (zagađenje teškim metalima) ili mogu biti rezultat infekcija raznim parazitima i patogenima koje susreće u novom okolišu u kojeg ulazi širenjem ili ilegalnim unosom (Holdich 2002), a signalni rak se od takvih infekcija bori vlastitim nespecifičnim imunološkim sustavom.

Nositelji stanične imunosti u rakova su hemociti koji se mogu podijeliti u tri populacije: hijaline stanice, granulociti i semigranulociti. Hijaline stanice su najmanje, najzastupljenije te ih karakterizira prisutnost sitnih granula u hijalinoj citoplazmi. Granulociti su najveći hemociti koji u citoplazmi mogu imati različite granule, dok semigranulociti u citoplazmi imaju samo jedan tip granula (Holdich 2002). Glavna obrambena aktivnost hemocita je fagocitoza, pa hijaline stanice i semigranulociti uspješno fagocitiraju bakterije i spore (Holdich 2002; Vazquez i sur. 2009). Ukoliko je patogen prevelik da bi ga stanice fagocitirale, dolazi do enakapsulacije i nodulacije kojima se ograničava kretanje patogena unutar organizma (Holdich 2002; Vazquez i sur. 2009).

Poseban obrambeni mehanizam čine i proteini zgrušavanja. To su dimeri koji sudjeluju u prepoznavanju stranih stanica u organizmu te su važni u sprječavanju gubitka hemolimfe pri ozljedama (Vazquez i sur. 2009). Da bi došlo do zgrušavanja, iz hemocita se mora osloboditi i transglutaminaza koja se uz prisutnosti kalcijevih iona križno veže s proteinima zgrušavanja tvoreći duge lance, odnosno ugruške (Holdich 2002).



Ukoliko patogen uspije prodrijeti kroz čvrstu kutikulu raka, koja služi kao prva linija obrane, i doći do hemolife, uz mehanizme stanične imunosti aktiviraju se i mehanizmi humoralne imunosti pri čemu je najbitniji sustav profenoloksidaze (proPO) (Holdich 2002). Ako primjerice bakterija prođe kroz kutikulu signalnog raka, iz njene stanične stijenke će se osloboditi beta-1,3-glukan koji se u plazmi veže na beta-1,3-glukan vezujući protein (BGBP). Ovaj kompleks se potom veže na PRP proteine (engl. *Pattern recognition proteins*) koji se nalaze na membranama granulocita i semigranulocita pri čemu se aktivira intracelularni signalni put (Holdich 2002). Inaktivna proPO egzocitozom izlazi iz granula hemocita te je aktivira proPO-aktivirajući enzim (ppA) uz prisutnost kalcijevih iona (Holdich 2002; Vazquez i sur. 2009). Prilikom konverzije u aktivni oblik, oslobađaju se i ostale aktivne molekule sustava poput proteinaza, inhibitora proteinaza i adhezijskih proteina koji sudjeluju u oblaganju hifa melaninom uslijed infekcije patogenom *A. astaci* (Vazquez i sur. 2009). Fenoloksidaza zatim katalizira konverziju tirozina u dihidroksifenilalanin (DOPA), a zatim i konverziju DOPA-e u DOPA-kinon što je prekursor melanina (Vazquez i sur. 2009). Melanizacija, kao krajnji rezultat aktivacije proPO sustava, osim u obrani bitna je u zacjeljivanju rana te sklerotizaciji kutikule (Holdich 2002). ProPO sustav inducira i procese fagocitoze, enkapsulacije i nodulacije (Vazquez i sur. 2009), a kontrolu ovog sustava vrši pacifastin, inhibitor ppA proteinaze (Holdich 2002).

### 1.3.1. Patogeni i okolišni čimbenici koji izazivaju bolesti hepatopankreasa

Virusi i bakterije najčešći su patogeni koji inficiraju hepatopankreas rakova (Edgerton i sur. 2002; Longshaw 2011). Jedna od najslabije istraženih skupina patogena slatkovodnih rakova su virusi (Longshaw 2011). Neki od virusa koji su zabilježeni su intranuklearni baciliformni virusi koje se može pronaći u hepatopankreasu i crijevima rakova. Jedan od njih je i *Pacificastacus leniusculus* baciliformni virus (PIBV) za kojeg se smatra da napada jezgre stanica tubula hepatopankreasa, međutim još uvijek je nedovoljno istražen (Longshaw 2011). Još jedna virusna bolest je i bolest bijelih pjega rakova od koje obolijeva i signalni rak, a koju uzrokuje *White spot syndrome virus* (WSSV) (Edgerton i sur. 2002; Longshaw 2011).

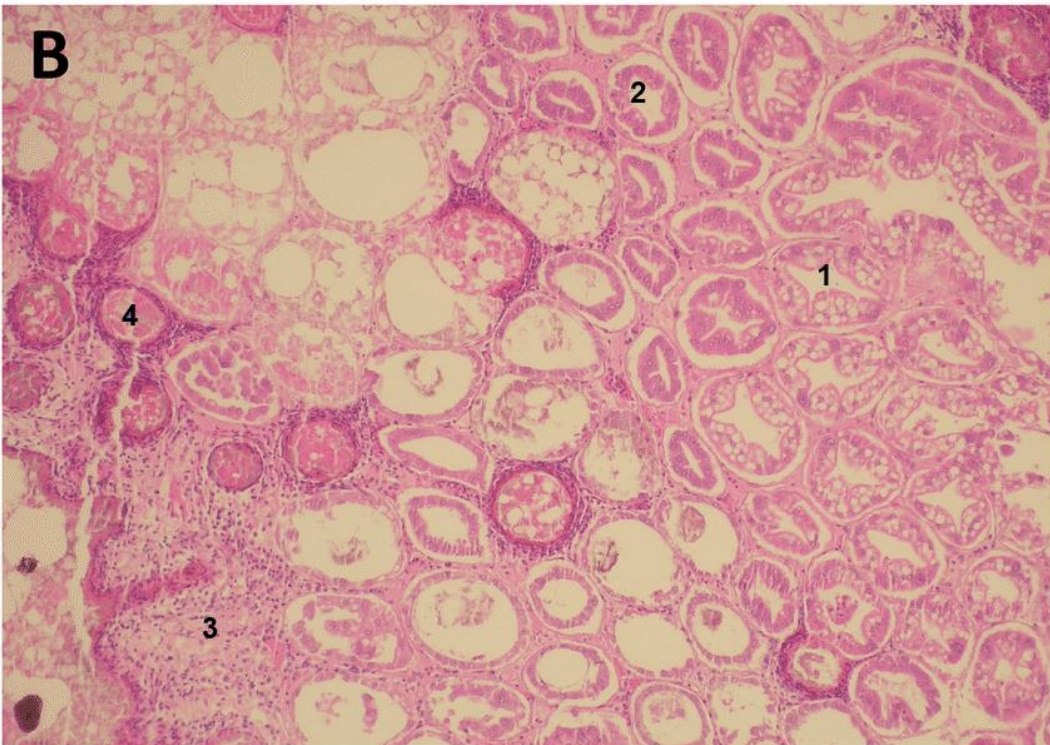
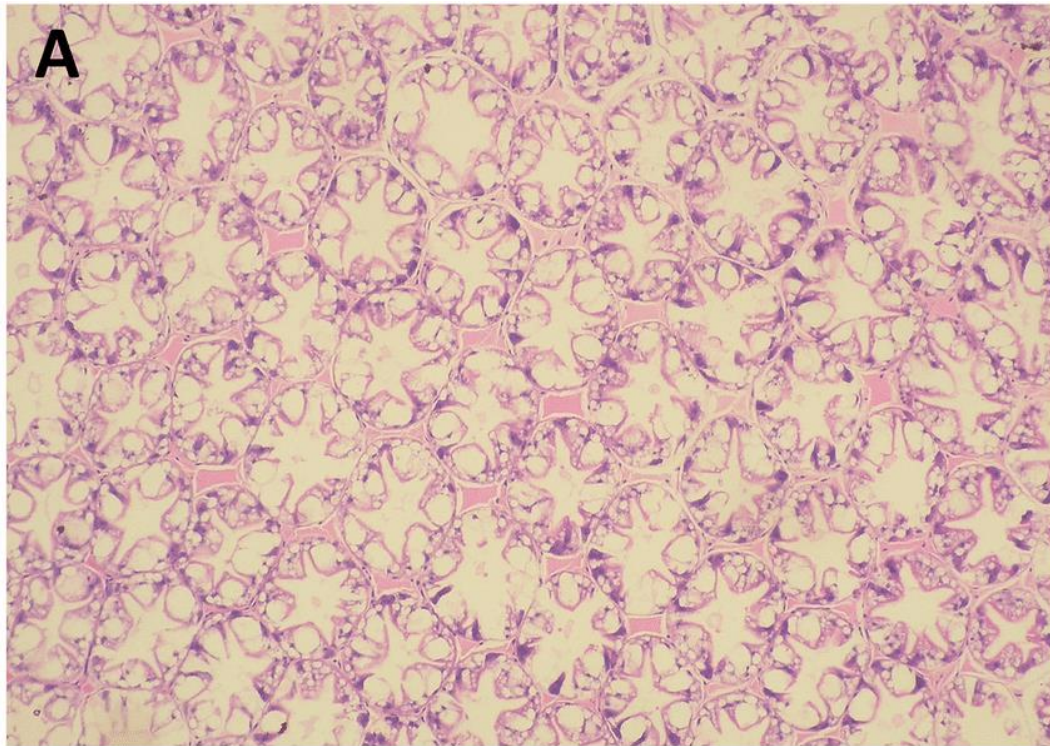
Bakterijske infekcije u rakova zahvaćaju probavni trakt i probavnu žlijezdu (Obradović 1988), a očituju se agregacijom hemocita i stvaranjem nodula (Longshaw 2011). Zabilježene su infekcije rikecijama ili organizmima sličnim rikecijama (engl. *Rickettsia-like*

*organisms*, RLO) (Edgerton i sur. 2002). Infekcije rikecijama mogu biti sistemske pa tako zahvaćaju cijelu životinju ili mogu biti hepatopankreasne koje su ograničene samo na hepatopankreas (Edgerton i sur. 2002).

Okolišni čimbenici koji mogu uzrokovati fiziološke promjene u rakova su najčešće teški metali i ksenobiotici poput pesticida koji se mogu nalaziti u vodama u kojima rakovi žive ili ih rakovi mogu unijeti u organizam hranom (Holdich 2002; Kouba i sur. 2010). Od metala, kadmij, cink, bakar, olovo i krom akumuliraju se u hepatopankreasu (Kouba i sur. 2010). Bakar i cink se kod rakova mogu pronaći u visokim koncentracijama iz razloga što se bakar nalazi u strukturi hemocijanina – dišnog pigmenta u hemolimfi rakova koji prenosi kisik, a cink se nalazi u strukturi različitih enzima koji utječu na stabilnost bioloških molekula (Kouba i sur. 2010). Detoksifikaciju kod rakova vrše hepatopankreas i antenalna žlijezda (Holdich 2002) preko sustava citokroma P450. Međutim, kako hepatopankreas i antenalna žlijezda koriste različite donore elektrona u procesu detoksifikacije, tako i vrše detoksifikaciju različitih tvari. Primjerice, olovo će se detoksificirati u antenalnoj žlijezdi i izlučiti urinom, bakar i cink će se nakupljati u lizosomima R-stanicama hepatopankreasa u obliku metalnih sulfita, dok će se željezo nakupljati u lizosomima F-stanica hepatopankreasa (Holdich 2002).

### 1.3.2. Idiopatski nekrotizirajući hepatopankreatitis

Nekrotizirajući hepatopankreatitis je idiopatski sindrom uočen kod škampa i jastoga (Vincent i Lotz 2007; Shields i sur. 2012). Životinje koje imaju ovaj sindrom se manje hrane, imaju mekane oklope te su letargične. Međutim, najveće i najozbiljnije promjene zahvaćaju upravo hepatopankreas oboljele jedinke (Slika 3). Inficirani hepatopankreas ima smanjene količine lipida u R-stanicama, a broj B-stanica u tubulima je drastično smanjen. U slučaju jake infekcije sam organ postaje izrazito blijed te se na njemu lako mogu uočiti crne linije koje upućuju na melanizaciju tubula (Vincent i Lotz 2007). Takve patološke nekroze mogu biti fokalne ili koalescente, a u okolnom tkivu vidljive su nodulacija i enkapsulacija. Granulociti infiltriraju u okolno vezivno tkivo u nekrotičnim dijelovima, a moguća je i prisutnost apoptotičnih stanica. Stanice epitela prolaze metaplaziju čime epitel tubula postaje manji, a lumen se proširuje (Shields i sur. 2012; Suong i sur. 2017).



Slika 3. Mikroskopski prikaz zdravog (A) i nekrotizirajućeg hepatopankreasa signalnog raka (B); 1 – zdravi tubul, 2 – inficirani tubul, 3 – infiltracija granulocita, 4 – granulom. HE, 10x.

Prilagođeno i preuzeto iz Suong i sur. 2017.

## 2. Ciljevi istraživanja

S obzirom da histopatološke promjene u hepatopankreasu mogu uzrokovati fiziološke poremećaje i dovesti do slabijeg skladištenja energije što dugoročno može utjecati na rast i reprodukciju jedinki, a stoga i na njihov invazivni uspjeh, ciljevi ovoga istraživanja su:

- Ocijeniti zdravstveno stanje istraživanih jedinki signalnog raka kvalitativnom i kvantitativnom procjenom histopatoloških pokazatelja u hepatopankreasu.
- Ustanoviti postoje li razlike u zastupljenosti histopatoloških promjena duž invazivnog areala.
- Utvrditi postoji li korelacija između zastupljenosti histopatoloških promjena i kondicijskog statusa životinja te relativne zastupljenosti jedinki.

### 3. Područje istraživanja

Rijeka Korana je krška rijeka koja izvire u Plitvičkim jezerima te pripada crnomorskom slivu. Dugačka je 134 kilometra, a slivno područje obuhvaća 2297 km<sup>2</sup>. Kod Karlovca se ulijeva u rijeku Kupu. Najznačajniji pritoci su Mrežnica i Slunjčica. Korito rijeke Korane prekriveno je sitnim pijeskom i sedrom (Hudina i sur. 2017; NP Plitvička jezera 2020).

Područje Korane karakterizira umjereno topla vlažna klima. Hidrološki režim rijeke ovisi o padalinama pa je u proljeće i jesen vodostaj rijeke viši, dok je ljeti i zimi niži (Gajić-Čapka i Zaninović 2004). Osim invazivnog signalnog raka, u Korani obitavaju tri autohtone vrste rakova: uskoškari rak, riječni rak te potočni rak (Hudina i sur. 2013). Riječni i potočni rak prisutni su u gornjem toku rijeke, odnosno u njenim pritokama te na Plitvičkim jezerima kao izvorišnom dijelu rijeke Korane. Prijašnja istraživanja pokazala su kako je signalni rak prisutan u donjem toku rijeke, gdje je u izravnom kontaktu s autohtonom vrstom uskoškarog raka, a čija populacija bilježi smanjenje upravo zbog prisutnosti invazivne strane vrste signalnog raka (Hudina i sur. 2013).

Istraživanje za ovaj diplomski rad je provedeno u rujnu 2018. i 2019. godine na donjem toku rijeke koji je karakteriziran sporijim protokom s gustom makrofitskom vegetacijom, a obala je obrasla šumskom vegetacijom.

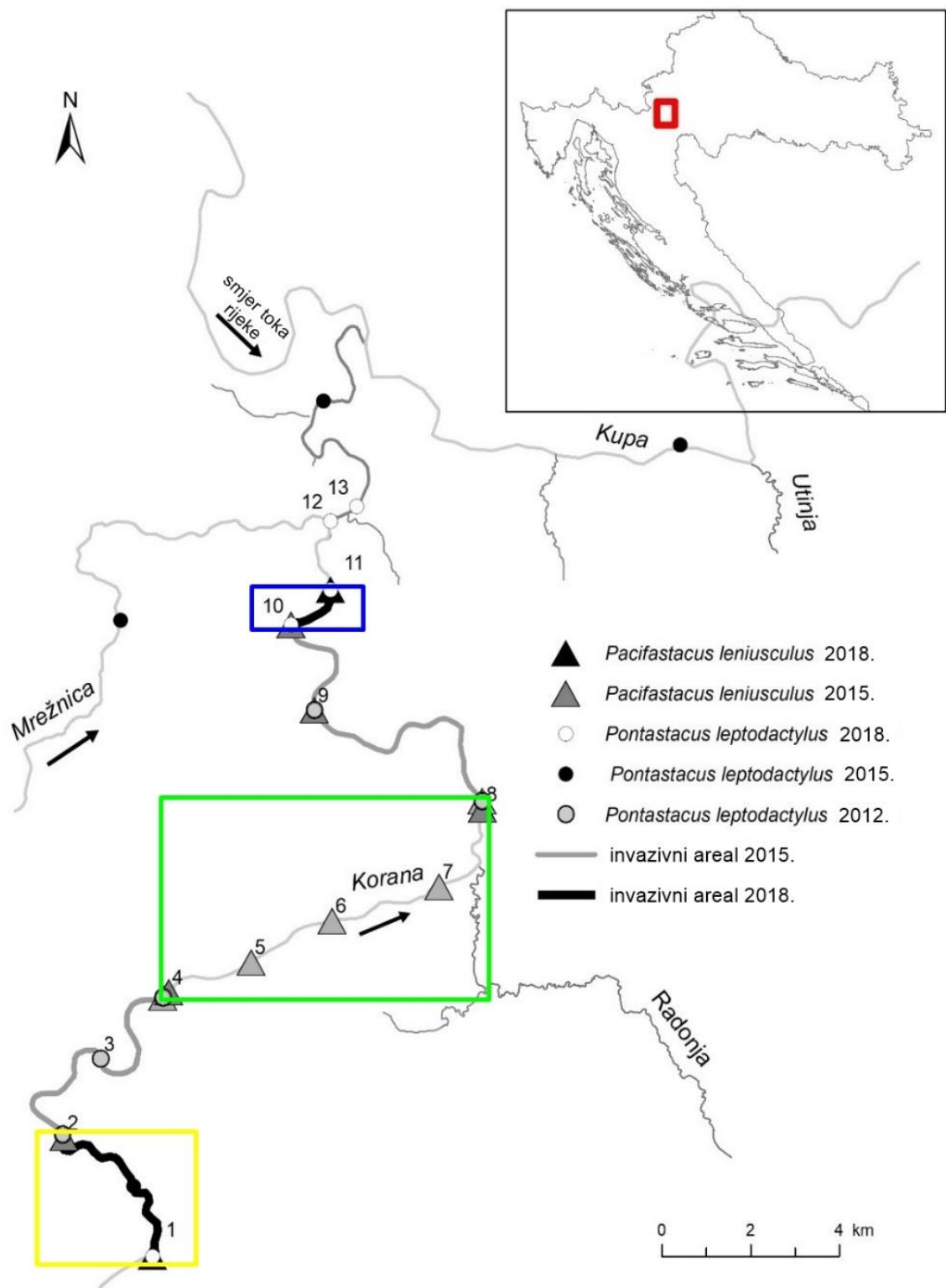
Jedinke invazivnog signalnog raka prikupljane su na četiri lokacije duž invazivnog areala u rijeci Korani, pri čemu su odabrane četiri lokacije: uzvodna fronta širenja – Lučica, uzvodno središte areala – Šćulac, nizvodna fronta širenja – Belajske poljice te nizvodno središte areala – Ladvenjak.

## 4. Materijali i metode

Ovaj diplomski rad napravljen je u sklopu znanstveno-istraživačkog projekta „Promjene sastava patogena i imunološkog odgovora tijekom širenja areala uspješnih invazivnih vrsta slatkovodnih rakova“ (STRIVE, HRZZ UIP-2017-05-1720) kojega financira Hrvatska zaklada za znanost, HRZZ.

### 4.1. Uzorkovanje jedinki

Jedinke su uzorkovane duž invazivnog areala signalnog raka u rijeci Korani, koji se prema najnovijim istraživanjima (Dragičević i sur. 2019; Slika 4) proteže duž 30 kilometara donjeg toka rijeke Korane.



Slika 4. Areal i širenje signalnog raka u rijeci Korani (prema Dragičević i sur. 2019). Žuti kvadrat – uzvodna fronta širenja. Plavi kvadrat – nizvodna fronta. Zeleni kvadrat – središte invazivnog areala.

Jedinke su lovljene pomoću LiNi vrša (Westman i sur. 1978; Slika 5) koje su sklopive i cilindričnog oblika. Čini ih metalni okvir s dva ljevkasta ulaza koji je presvučen mrežom. Vrše su selektivne za veličinu jedinki pa su gotovo sve jedinke signalnog raka bile veće od 6 centimetara (Souty-Grosset i sur. 2006) i spolno zrele. Vrše za lov rakova su ostavljane s mamcem u vodi preko noći i pregledavane sljedećeg jutra. Za potrebe istraživanja, minimalno pet vrša po lokaciji postavljeno je na uzvodnim i nizvodnim frontama širenja (postaje 1-2 te 10-11, Slika 4), te u središtu invazivnog areala (postaje 4 i 8, Slika 4). Sakupljanje jedinki provedeno je tijekom rujna jer je to razdoblje kada su i mužjaci i ženke podjednako aktivni s obzirom da se radi o razdoblju pred parenje (Holdich 2002).



Slika 5. LiNi vrša korištena za lov signalnih rakova. (foto: S.Hudina)

Ulovljene jedinke autohtone vrste uskoškarog raka vraćene su na mjesto nalaska, dok su jedinke invazivne strane vrste signalnog raka transportirane na Zoologijski zavod Prirodoslovno-matematičkog fakulteta u Zagrebu za potrebe laboratorijskih istraživanja.



## 4.2. Morfometrijske analize i organosomatski indeksi

Vanjskim pregledom životinja, jedinkama je u laboratoriju određen spol. Pomoću vage izmjerena je ukupna masa jedinke ( $W_t$ ) u gramima te masa hepatopankreasa jedinke ( $W_{\text{hep}}$ ) u gramima. Pomoću digitalnog pomičnog mjerila izmjerena je ukupna duljina tijela jedinke (TL) u milimetrima, mjerena od vrha rostruma do kraja telzona.

Dobivene mjere korištene su za računanje dvaju organosomatskih indeksa kako bi se utvrdilo kondicijsko stanje jedinki:

- a) Fultonov kondicijski faktor (FCF), prema Streissl i Hödl 2002:

$$\text{FCF} = W_t / \text{TL}^3,$$

gdje je  $W_t$  ukupna masa jedinke u gramima, a TL ukupna duljina tijela jedinke u milimetrima.

- b) Mokri hepatosomatski indeks kondicije ( $\text{HSI}_{\text{wet}}$ ), prema Lucić i sur. 2012:

$$\text{HSI}_{\text{wet}} = W_{\text{hep}} * 100 / W_t,$$

gdje je  $W_{\text{hep}}$  masa hepatopankreasa jedinke u gramima, a  $W_t$  ukupna masa jedinke u gramima.

## 4.3. Izrada trajnih histoloških preparata parafinskom tehnikom

### 4.3.1. Fiksacija, uklapanje i rezanje tkiva

Kako bi se očuvala morfologija hepatopankreasa, komadići organa veličine oko 1-2  $\text{cm}^3$  su odmah nakon izolacije stavljeni u Bouinov fiksativ na 24 sata. Nakon fiksacije, tkiva su stavljena u rastući niz alkohola etanola (Tablica 1) kako bi se iz njih postepeno uklonila voda, čime se smanjuju oštećenja u tkivu (Mescher 2013).

Tablica 1. Vremensko trajanje i kemikalije korištene u postupku dehidracije tkiva.

Kemikalija	Trajanje (u satima)
70%-tni alkohol 1	48
70%-tni alkohol 2	1
96%-tni alkohol	1
100%-tni alkohol 1	1
100%-tni alkohol 2	1

Nakon dehidracije, pristupilo se prosvjetljivanju tkiva u kojem se tkivo uranja u otapalo koje se miješa i s alkoholom i s paraplastom (smjesa parafina i plastične mase) (Mescher 2013). Tkiva su u kloroformu držana preko noći, a u isto vrijeme paraplast je stavljen na taljenje u termostat na 60°C do idućeg dana.

Cijeli postupak uklapanja u paraplast radi se u termostatu na 60°C kako bi se spriječilo hlađenje, a time i stvrdnjivanje paraplasta. Također, ta temperatura omogućava isparavanje kloroforma kako bi paraplast mogao prožeti cijelo tkivo (Mescher 2013). Koraci uklapanja u paraplast prikazani su u Tablici 2.

Tablica 2. Postupak uklapanja tkiva u paraplast.

Smjesa	Trajanje ( u minutama)
Kloroform : paraplast (1:1)	30'-60'
Paraplast 1	30'-60'
Paraplast 2	30'-60'

Nakon toga, tkiva su uklopljena u parafinske blokove za daljnju obradu. Kao kalup korištene su papirnatne lađice. Na dno lađice pomoću igle i pincete precizno je stavljen uzorak tkiva na način da ploha koja se reže bude okrenuta prema dnu lađice. Potom je preko tkiva dodan paraplast. Svaki blok označen je protokolskim brojem koji je tom tkivu dodijeljen prilikom uzorkovanja. Blokovi su ostavljeni na hlađenje na sobnoj temperaturi do idućeg dana.

Za rezanje parafinskih blokova korišten je rotacijski mikrotom (Slika 6). Blokovi su rezani na debljinu od 7 do 8 mikrona, a dobiveni rezovi su kistom preneseni na vodenu kupelj zagrijanu na 50°C na izravnavanje, tzv. peglanje (Slika 7). Od svakog tkiva odabrana su tri

najkvalitetnija prereza te su oni prebačeni na predmetno stakalce prethodno premazano glicerom bjelanjkom, označeni svojim protokolskim brojem te ostavljeni na sušenje na sobnoj temperaturi.



Slika 6. Parafinski blok s tkivom hepatopankreasa učvršćen na mikrotom i pripremljen za rezanje.



Slika 7. Izravnavanje histoloških rezova na vodenoj kupelji.

#### 4.3.2. Bojenje histoloških rezova

Svi preparati obojeni su s dvije metode. Prvo je rađeno rutinsko bojenje hematoksilinom i eozinom, a nakon što je utvrđeno postojanje određenih histopatoloških pokazatelja, pristupilo se i specifičnoj histološkoj metodi bojenja, modificiranoj Brown i Brenn metodi za bojanje gram-pozitivnih i gram-negativnih bakterija.

##### 4.3.2.1. Bojenje hematoksilinom i eozinom

Za bojenje preparata pomoću hematoksilina i eozina (HE) korišten je protokol prikazan u Tablici 3. Korištene kemikalije su: ksilen, etanol (različite koncentracije), destilirana voda, Hematoksilin H (HEMH-44/19, BioGnost) te Eozin Y 0,5%-tni alkoholni (EOYA-05-22/19, BioGnost).

Tablica 3. Protokol za bojenje hematoksilinom i eozinom i uklop u kanadski balzam

Deparafiniranje i rehidriranje	Trajanje (u minutama)
Ksilen 1	2'
Ksilen 2	2'
Ksilen 3	2'
100%-tni alkohol 1	5'
100%-tni alkohol 2	3'
96%-tni alkohol	2'
Destilirana voda	2'
Bojenje	Trajanje (u minutama)
Hematoksilin H	3'
Kratki uron u destiliranu vodu	-
Tekuća voda	3'
Uron u destiliranu vodu	-
96%-tni alkohol	30"
Eozin 0,5%	20"

Tablica 3. Nastavak.

Dehidriranje	Trajanje (uroni)
96%-tni alkohol 1	10-15 urona
96%-tni alkohol 2	10-15 urona
100%-tni alkohol 1	10-15 urona
100%-tni alkohol 2	10-15 urona
100%-tni alkohol 3	10-15 urona
Prosvjetljivanje	Trajanje (u minutama)
Ksilen 3	2'
Ksilen 4	2'
Uklop u kanadski balzam	

#### 4.3.2.2. Modificirana Brown i Brenn metoda za bojenje gram-pozitivnih i gram-negativnih bakterija

Stanična stijenka gram-pozitivnih i gram-negativnih bakterija sadrži peptidoglikan te će zbog toga obje vrste bakterija na sebe primiti boju kristal violet. Međutim, stijenka gram-negativnih bakterija ima i sloj lipopolisaharida te će zbog toga gram-negativne bakterije na sebe primiti i boju bazični fuksin (Microbe Online 2020). Pod svjetlosnim mikroskopom gram-negativne bakterije na preparatu su obojene crveno, a gram-pozitivne plavom bojom. Jezgre u tkivu su također obojene crveno, a pozadinsko tkivo (međustanična tvar) je žuto. S obzirom da su i dijelovi melanina pokazivali pozitivnu crvenu reakciju, gram-negativne bakterije nisu mogle biti sa sigurnošću detektirane pa su u analize uključene samo gram-pozitivne bakterije. Protokol bojenja prikazan je u Tablici 4, a korištene kemikalije te postupak pripreme otopina u Prilogu 1.

Tablica 4. Protokol bojanja po modificiranoj Brown i Brenn metodi i izrade trajnih histoloških preparata

Deparafiniranje i rehidriranje	Trajanje (u minutama)
Ksilen 1	2'
Ksilen 2	2'
Ksilen 3	2'
100%-tni alkohol 1	5'
100%-tni alkohol 2	3'
96%-tni alkohol	2'
Destilirana voda	2'
Bojenje	Trajanje (u minutama)
Modificirana Hucker-Conn otopina	2'
Brzo isprati u dvije izmjene destilirane vode.	
Modificirana Gramova otopina joda	1'
Brzo isprati u dvije izmjene destilirane vode. Pokupiti višak vode sa stakalca.	
Uroniti u otopinu etanol – aceton dok se plava boja ne prestane ispirati s preparata.	
Isprati u dvije izmjene destilirane vode, nekoliko urona u svaku izmjenu.	
Radna otopina bazičnog fuksina	30"
Isprati u dvije izmjene destilirane vode, nekoliko urona u svaku izmjenu.	
Prosvjetljivanje	Trajanje
Aceton	5"
Otopina pikrinske kiseline i acetona	10"
Otopina aceton – ksilen	Nekoliko urona
Ksilen	Po 1 uron u 4 izmjene
Uklop u kanadski balzam	

#### 4.4. Mikroskopiranje trajnih histoloških preparata hepatopankreasa

Pripremljeni histološki preparati analizirani su svjetlosnim mikroskopom (Nikon Eclipse E600). Za HE preparate korišteno je povećanje 100x, a za preparate pripremljene modificiranom Brown i Brenn metodom korištena su povećanja 200x i 400x. Histopatološke promjene kvantificirane su na 10 nasumično odabranih testnih polja na HE preparatima svake

jedinke, te su polja fotografirana digitalnom kamerom (Carl Zeiss Microscopy GmbH, Germany) pomoću ZEN2 Lite programa. Za obradu fotografija (dodavanje mjerne skale, grafičkih elemenata te postavke za ravnotežu bijele boje) korišteni su programi ZEN2 Lite te GIMP 2.10.18.

Opće histopatološko stanje utvrđeno je tako što se svako testno polje ocjenjivalo prema stupnju histoloških oštećenja od 1 do 4 (prema Shields i sur. 2012) kako bi se ustanovile blage, srednje i ozbiljne promjene u tkivu hepatopankreasa. Ocjena 1 označavala je zdravo tkivo, ocjena 2 označavala je tkivo s patološkim promjenama koje zahvaćaju do 25% površine promatranog tkiva. Ocjena 3 označavala je promjene koje zahvaćaju 25% do 75% promatranog tkiva, a ocjena 4 je označavala teške histopatološke promjene na više od 75% tkiva (Shields i sur. 2012). Histopatološke promjene definirane su kao prisutnost jednog ili više patoloških čimbenika, a sami čimbenici podijeljeni su na teške i lakše histopatološke promjene čija prisutnost se potom bilježila na svih 10 testnih polja svakog napravljenog preparata. Postojanje fokalnih i multifokalnih (koalescentnih) nekroza, nodulacija i enkapsulacija uz melanizaciju tubula označavali su teške histopatološke promjene tkiva, dok su lakše promjene bile atrofiranje epitelnog tkiva kanalića uz proširene lumene kanalića, promjene u sastavu stanica kanalića i narušavanje integriteta samih kanalića te prisutnost upalnih stanica. Na preparatima izrađenim modificiranom Brown i Brenn metodom bilježena je prisutnost gram-pozitivnih (plavih) bakterija na preparatima svake jedinke.

#### 4.5. Statistička obrada podataka

Za grafičku i statističku obradu podataka korišteni su programi Microsoft Excel 2010 (Microsoft Corporation 2010) i Statistica 13.3.0 (Statsoft Inc. 2017).

Prikupljeni morfometrijski podaci o jedinkama signalnog raka opisani su standardnim deskriptivnim statističkim parametrima (srednja vrijednost, minimum, maksimum, standardna devijacija). Radi točnog odabira metoda za daljnje statističke analize prikupljenih podataka, testirano je jesu li dobiveni podaci normalno distribuirani. Vrijednosti testova normalnosti navedene su u Prilogu 2. Kako podaci niti nakon adekvatnih transformacija, a to su logaritamska transformacija kontinuiranih podataka te korijen kvadrata za kategoričke podatke (McDonald 2014), nisu pripadali normalnoj raspodjeli, za statističke analize korišteni su isključivo neparametrijski testovi (McDonald 2014). Prije provođenja testova, a na osnovu

ocjena histoloških oštećenja testnih polja, izračunata je prosječna ocjena histopatološkog stanja za svaki uzorak te prosječno stanje teških i lakših histopatoloških promjena za svaki uzorak hepatopankreasa.

Za testiranje korelacije između histopatoloških promjena hepatopankreasa i organosomatskih indeksa koji su pokazatelj kondicijskog statusa jedinke korišten je Spearmanov koeficijent korelacije. Za usporedbu kondicijskog stanja jedinki između spolova korišten je Mann-Whitney U test. Za provjeru učestalosti histopatoloških promjena te prisutnosti gram-pozitivnih bakterija između spolova te između lokacija fronti širenja i središta areala korišten je hi-kvadrat test s Yatesovom korekcijom.

Ako je pri testiranju razlika između spolova dobiven rezultat koji ukazuje da postoji statistički značajna razlika, analize su rađene odvojeno za muški i ženski spol. Ukoliko nije postojalo statistički značajne razlike, podaci za spolove su objedinjeni. Jednako je učinjeno s testiranjem razlika između uzvodnih i nizvodnih lokacija fronti širenja, odnosno središta areala.

U svim provedenim testovima razina značajnosti bila je 5% ( $p < 0,05$ ).



## 5. Rezultati

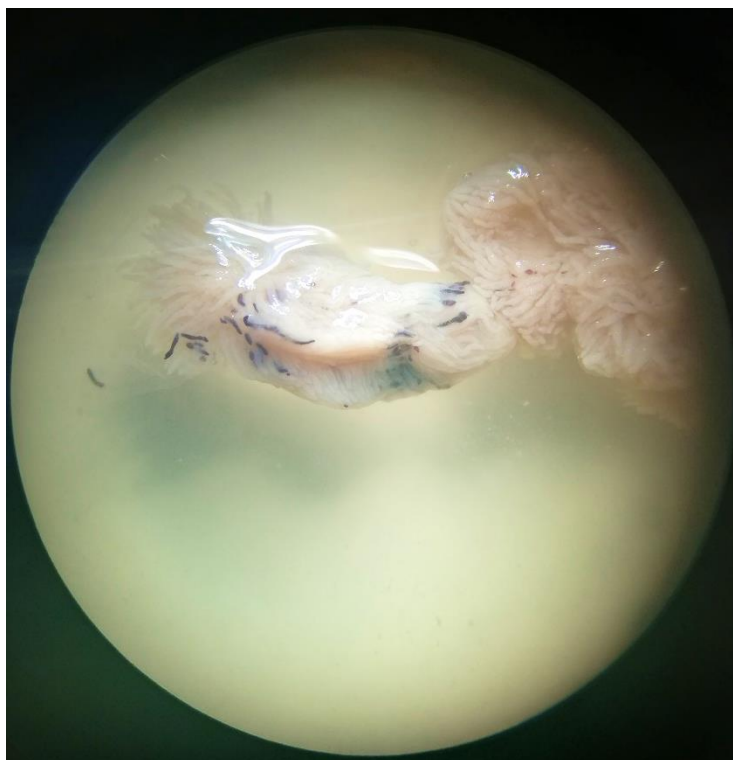
Za potrebe istraživanja u okviru ovog diplomskog rada prikupljene su 73 jedinke signalnog raka, od toga je 40 ženki i 33 mužjaka. 40 jedinki prikupljeno je iz središta areala, a 33 jedinke s fronti širenja. Najveća uhvaćena jedinka signalnog raka bila je duga 141,45 mm, a najmanja 84,12 mm. Najveća zabilježena težina jedinke iznosila je 92,99 g, a najmanja 17,17 g dok je najteži hepatopankreas imao 4,33 g, a najlakši samo 0,37 g. Svi podaci dobiveni provedenim standardnim deskriptivnim statističkim parametrima prikazani su u Tablici 5.

Tablica 5. Dobiveni standardni statistički parametri za prikupljene morfometrijske podatke o jedinkama signalnog raka. TL – dužina tijela jedinke.  $W_t$  – težina jedinke.  $W_{\text{hep}}$  – težina hepatopankreasa

	Minimum	Maksimum	Srednja vrijednost	Standardna devijacija
TL (mm)	84,12	141,45	109,15	12,36
$W_t$ (g)	17,17	92,99	44,91	16,13
$W_{\text{hep}}$ (g)	0,37	4,33	1,84	0,66

### 5.1. Analiza histopatoloških promjena hepatopankreasa

Pregledom histoloških preparata hepatopankreasa signalnih rakova ustanovljene su učestale i ozbiljne nekrotične lezije u tkivu, koje su odgovarale makroskopski ustanovljenim promjena na hepatopankreasu, tj vidljivo melaniziranim tubulima (Slika 8).

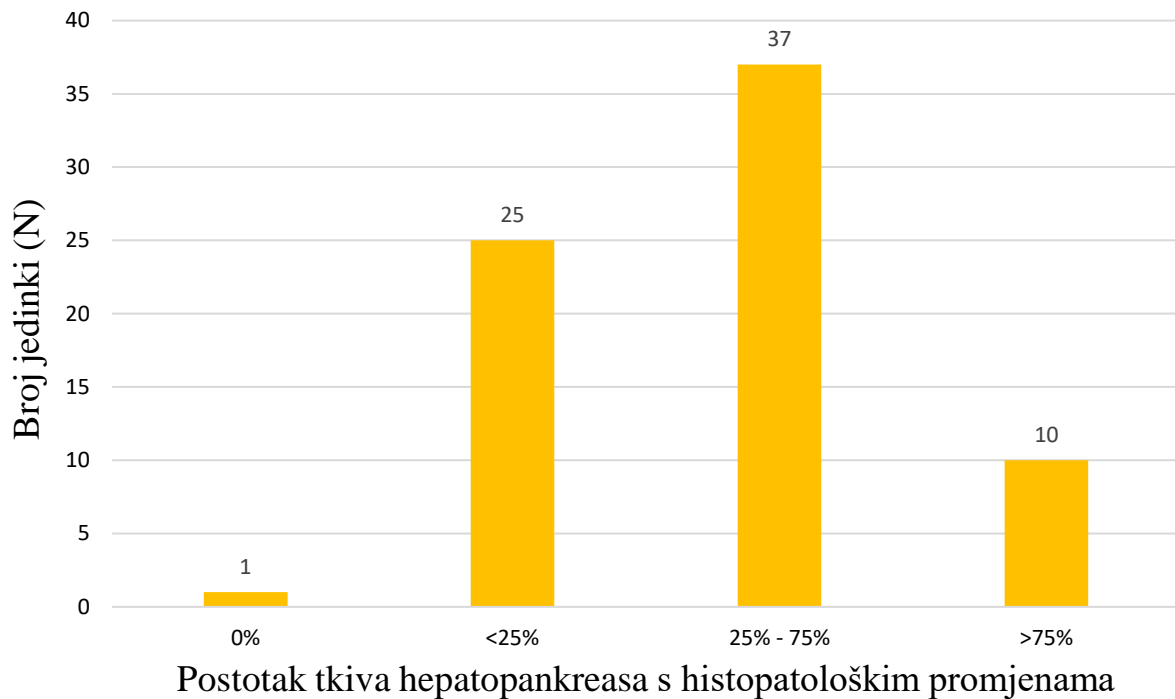


Slika 8. Makroskopski vidljivi melanizirani tubuli hepatopankresa signalnog raka iz rijeke Korane.

Ustanovljeni histopatološki pokazatelji su kategorizirani kao idiopatski jer glavni uzrok navedenih promjena zasad još nije poznat. Utvrđene histopatološke promjene uključivale su nakupljanje tekućine (edeme) u intersticiju između kanalića hepatopankreasa, često nakupljanje upalnih stanica u vezivu i oko krvnih sinusa te promjene u epitelu tubula (odljepljivanje stanica, nedostatak određenih tipova stanica, nabrana bazalna membrana). Također je ustanovljeno formiranje nodula i enkapsulacija od mnogoslojnih stanica veziva i hemocita koji okružuju nekrotizirajuće tkivo. Zapaženi znakovi nekroze na pojedinim uzorcima uključivali su kariolizu stanica (propadanje stanične jezgre), karioreksu (fragmentiranje jezgre), kariomegaliju (abnormalno povećane jezgre) i multinuklearne stanice. Kao najteži i zadnji stupanj imunskog odgovora organizma zabilježena je melanizacija tubula koja dovodi do disfunkcije i odumiranja tubula.

Kako bi se dobio uvid u kvantitativne promjene unutar hepatopankreasa analiziranih jedinki, svakoj jedinki signalnog raka dodijeljena je ocjena općeg histopatološkog stanja od 1 do 4, s obzirom na udio tkiva na kojem su utvrđene patološke promjene. Dobiveni rezultati, prikazani na Slici 9, pokazali su kako značajan udio analiziranih rakova (64%) ima više od 25% tkiva hepatopankreasa koje je zahvaćeno patološkim promjenama, pri čemu 14%

životinja pokazuje jake protuupalne reakcije i patološke promjene na više od 75% tkiva hepatopankreasa signalnih rakova.

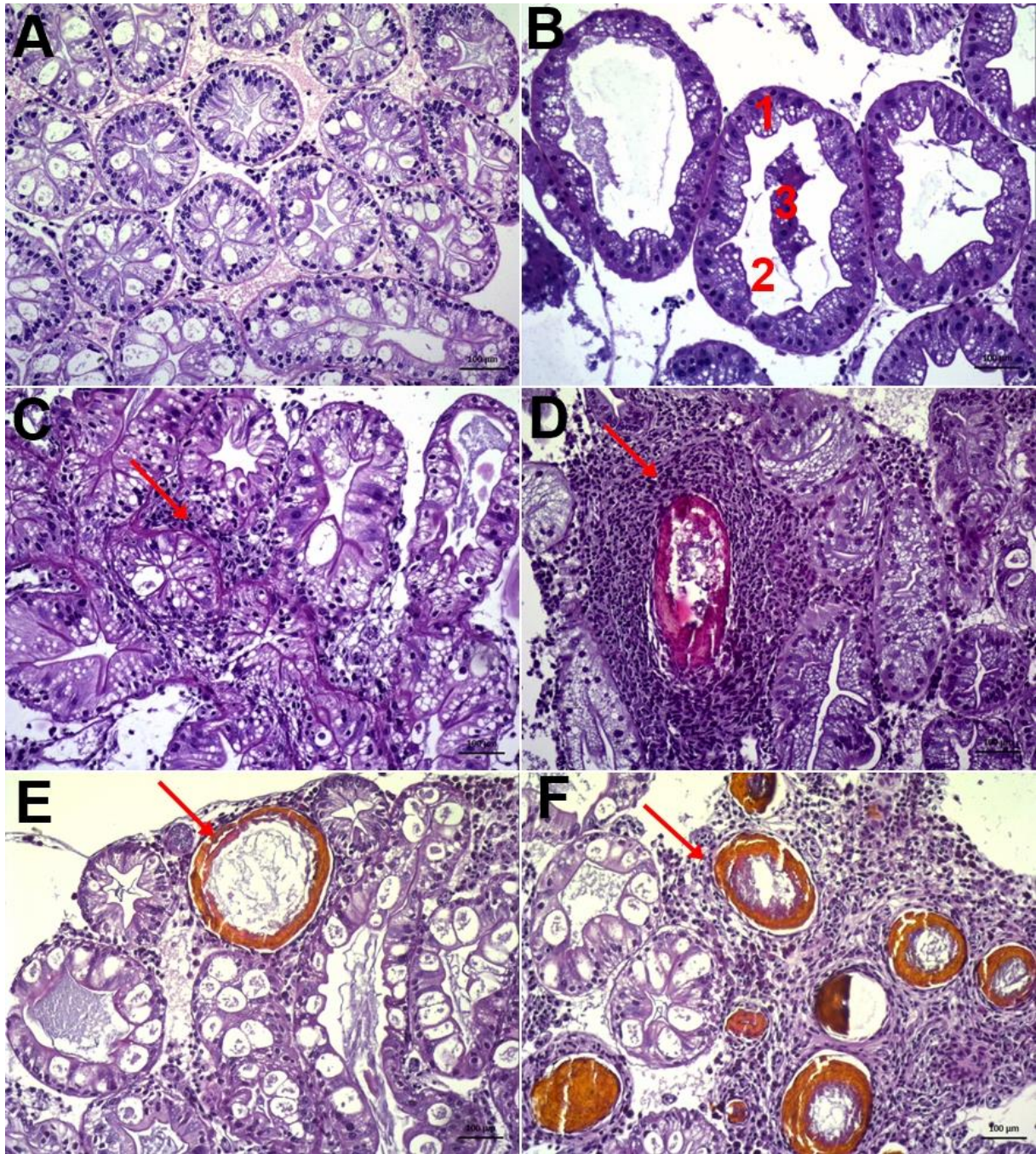


Slika 9. Ocjena općeg histopatološkog stanja hepatopankreasa jedinki signalnog raka u rijeci Korani, s obzirom na kvantifikaciju zdravog tkiva (0% utvrđenih patoloških pokazatelja) i tkiva zahvaćenog histopatološkim promjenama u određenom postotku (<25%, 25-75%, >75%).

Kako bi se mogla analizirati ozbiljnost zdravstvenog stanja životinja s obzirom na stanje hepatopankreasa, zabilježene histopatološke promjene grupirane su u dvije skupine: (1) teške promjene koje podrazumijevaju veće patološke promjene u tkivu kao rezultat dužeg izlaganja patogenu ili okolišnom čimbeniku i (2) lakše, početne promjene koje označavaju početak upalnog procesa i kratkotrajnije izlaganje. Dok su lakše patološke promjene poput promjena u sastavu epitelnih stanica i nakupljanje upalnih stanica u tkivu ustanovljene kod većine životinja (89%), teža stanja zabilježena su s nešto manjim udjelom u analiziranim jedinkama (fokalna nekroza 53%, melanizacija tubula 50%; Tablica 6). Izgled ustanovljenih lakših i teških histopatoloških promjena tkiva hepatopankreasa vidljiv je na Slici 10.

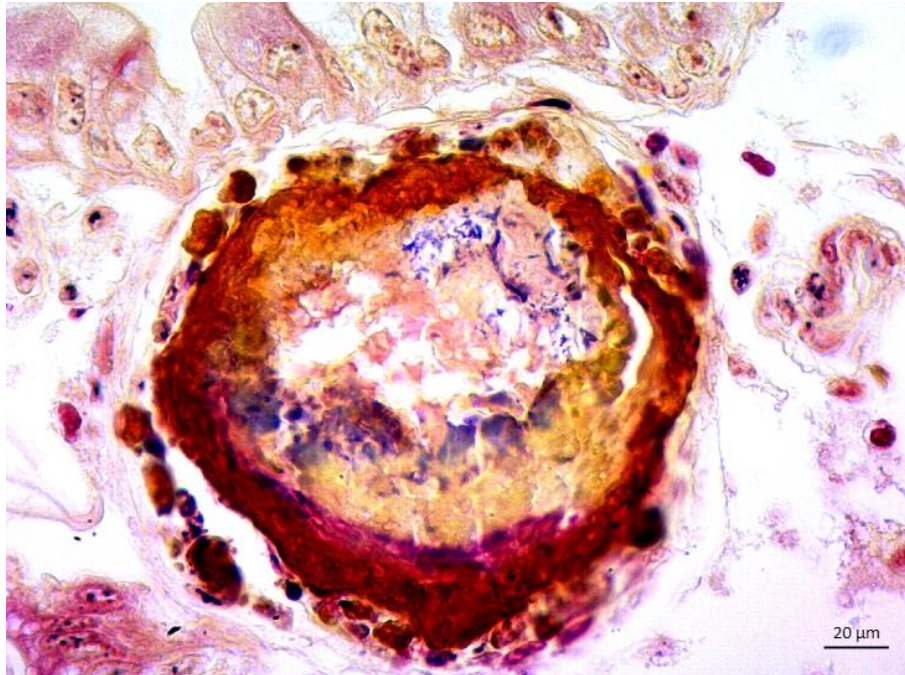
Tablica 6. Broj jedinki signalnog raka u rijeci Korani kod kojih su zabilježene histopatološke promjene u hepatopankreasu, uz klasifikaciju ustanovljenih promjena na lakše ili teže.

Histopatološka promjena hepatopankreasa		Broj i udio jedinki sa zamijećenom promjenom
Fokalna nekroza		39 (53%)
Multifokalna nekroza	Teške promjene	19 (26%)
Nodulacija i enkapsulacija		34 (47%)
Melanizacija		37 (51%)
Atrofiranje epitela kanalića uz proširene lumene kanalića	Lakše promjene	73 (100%)
Promjene sastava stanica kanalića		66 (90%)
Prisutnost odljepljenih stanica u lumenu tubula		52 (71%)
Nakupljanje upalnih stanica		65 (89%)



Slika 10. Prikaz zdravog tkiva hepatopankreasa (A) signalnih rakova iz rijeke Korane i utvrđenih lakših (B i C) histopatoloških promjena i težih (D, E, F). A – zdrav hepatopankreas. B – lakše histopatološke promjene; 1 – atrofiran epitel, 2 – proširen lumen, 3 – odljepljene stanice u lumenu. C – infiltracija granulocita. D – nodulacija i enkapsulacija. E – fokalna nekroza i melanizacija. F – multifokalna nekroza i melanizacija. HE, mjerna skala: 100  $\mu$ m

Nakupine gram-pozitivnih bakterija (Slika 11) uočene su na 32 uzorka hepatopankreasa, ali su detektirane u manjim količinama.



Slika 11. Gram-pozitivne bakterije (plavo) unutar fokalne nekroze tubula hepatopankreasa signalnog raka iz rijeke Korane.

## 5.2. Korelacija između histopatoloških promjena i kondicijskog statusa jedinke

Za testiranje korelacije između težih i lakših histopatoloških promjena te organosomatskih indeksa koji upućuju na kondicijski status jedinke korišten je Spearmanov koeficijent korelacije. Rezultati su pokazali kako postoji značajna negativna korelacija između utvrđenih težih histopatoloških promjena i hepatosomatskog indeksa kondicije (Tablica 7).

Tablica 7. Korelacija histopatoloških promjena i organosomatskih indeksa (statistički značajan rezultat je **podebljan**). FCF – Fultonov kondicijski faktor. HSI – hepatosomatski indeks.

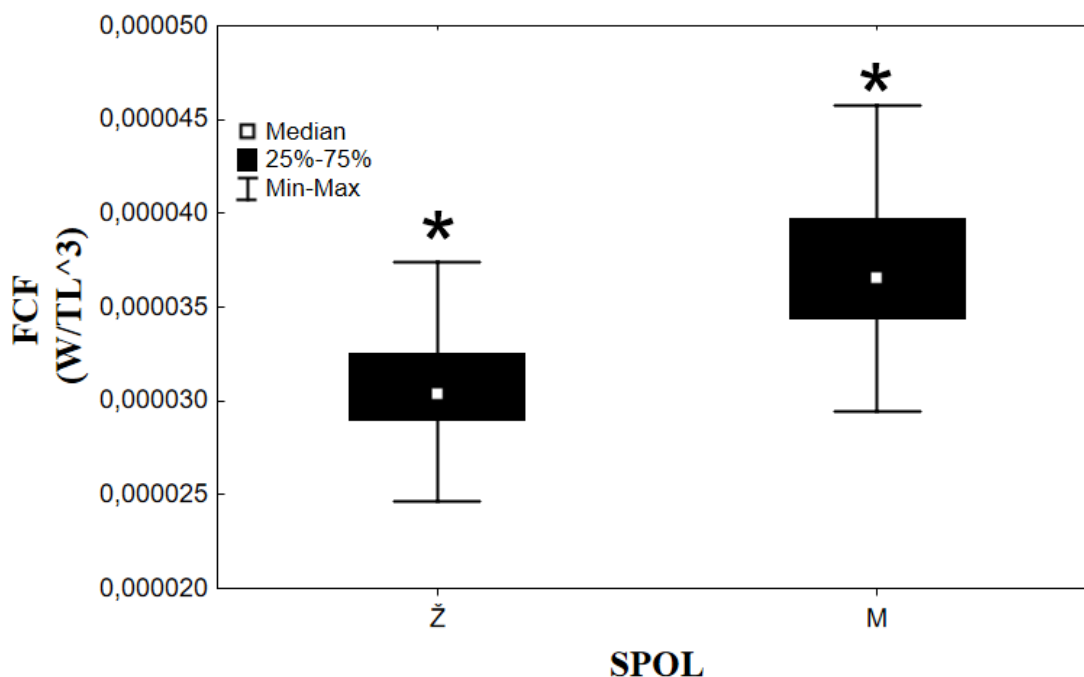
Spearmanov koeficijent korelacije		
Varijabla	FCF	HSI
Prosječno opće histopatološko stanje	-0,1075	-0,1974
Teške histopatološke promjene	-0,1409	<b>-0,2517</b>
Lakše histopatološke promjene	-0,1744	-0,2193

### 5.3. Usporedba mjerenih parametara između spolova

Usporedba kondicijskog stanja jedinki između spolova, pomoću Mann-Whitney U testa (Tablica 8) pokazala je kako postoji značajna razlika između kondicijskog stanja mužjaka i ženki, odnosno kako su mužjaci u boljoj kondiciji od ženki (Slika 12), dok se ostali parametri nisu značajnije razlikovali između spolova.

Tablica 8. Rezultati Mann – Whitney U testa koji pokazuju razliku između spolova za opće histopatološko stanje i dva organosomatska indeksa (statistički značajan rezultat je **podebljan**). FCF – Fultonov kondicijski faktor. HSI – hepatosomatski indeks.

Mann – Whitney U test, grupirajuća varijabla: spol					
	U	Z	p-vrijednost	N ženke	N mužjaci
Opće histopatološko stanje	595,50000	-0,3574	0,7203	38	33
FCF	115,0000	<b>-5,8969</b>	<b>&lt;&lt;0,0001</b>	38	33
HSI	547,0000	-0,9165	0,3594	38	33



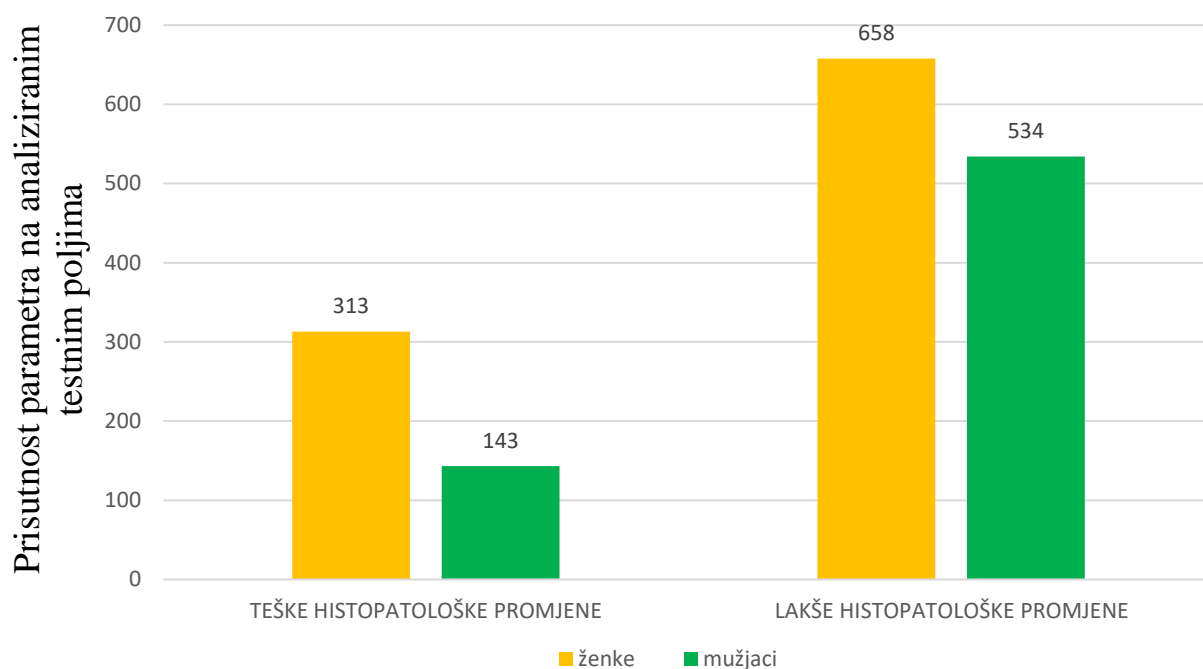
Slika 12. Prikaz razlike Fultonovog kondicijskog faktora (FCF) između dvaju spolova signalnog raka u rijeci Korani. Statistički značajna razlika označena zvjezdicom (\*).

Za provjeru učestalosti idiopatskih teških i lakših histopatoloških promjena između spolova proveden je hi-kvadrat test s Yatesovom korekcijom. Rezultati za lakša stanja (Tablica 9, Slika 13) su pokazali kako ne postoji statistički značajna razlika učestalosti lakših histopatoloških promjena između spolova. Međutim, razlika između spolova u učestalosti teških histopatoloških promjena (Tablica 9) je statistički značajna te je na Slici 13 vidljivo kako su se teške histopatološke pojave češće javljale kod ženki nego kod mužjaka.

Tablica 9. Rezultati hi-kvadrat testa za provjeru učestalosti idiopatskih lakših i teških histopatoloških promjena hepatopankreasa između spolova analiziranih jedinki signalnog raka iz rijeke Korane (statistički značajan rezultat je **podebljan**).

Lakše idiopatske histopatološke promjene	
Varijabla	Spol
Vrijednost $\chi^2$	0,1083
p-vrijednost	0,7421
Teške idiopatske histopatološke promjene	
Varijabla	Spol
Vrijednost $\chi^2$	<b>41,1634</b>
p-vrijednost	<b>&lt;&lt;0,0001</b>





### Histopatološke promjene hepatopankreasa

Slika 13. Učestalost idiopatskih teških i lakših histopatoloških promjena hepatopankreasa analiziranih signalnih rakova iz rijeke Korane, prikazana prema spolovima.

## 5.4. Usporedba histopatoloških promjena duž invazivnog areala

### 5.4.1. Opće histopatološko stanje

Kako nije postojala statistički značajna razlika između spolova u ovom parametru (Tablica 8), analize su provedene s objedinjenim podacima za mužjake i ženke. Najprije su ispitane razlike u općem histopatološkom stanju između uzvodnih i nizvodnih lokacija središta areala te fronte širenja. Kako nije bilo statistički značajnih razlika u općem histopatološkom stanju između lokacija središta ( $p = 0,2163$ ) niti fronte ( $p = 0,5568$ ), podaci za središte areala i frontu su objedinjeni i analizirani zajedno. Opće histopatološko stanje nije se razlikovalo duž invazivnog areala ( $p = 0,2467$ ).

#### 5.4.2. Lakše histopatološke promjene

Kako nije postojala statistički značajna razlika učestalosti lakših histopatoloških promjena između spolova, rađene su analize s objedinjenim podacima za mušjake i ženke. Rezultati su pokazali kako u središtu areala nema statistički značajne razlike u pojavi spomenutih idiopatskih histopatoloških stanja između nizvodnih i uzvodnih lokacija, te su podaci objedinjeni. Ista analiza provedena je za nizvodne i uzvodne lokacije fronte širenja te su rezultati bili statistički značajni (Tablica 10).

Tablica 10. Rezultati hi-kvadrat testa za provjeru učestalosti lakših histopatoloških promjena između nizvodnih i uzvodnih lokacija središta areala te između nizvodnih i uzvodnih lokacija fronte širenja signalnog raka u Korani (statistički značajan rezultat je **podebljan**).

Lakše histopatološke promjene, središte areala	
Varijabla	Tok (nizvodno – uzvodno)
Vrijednost $\chi^2$	2,7261
p-vrijednost	0,0987

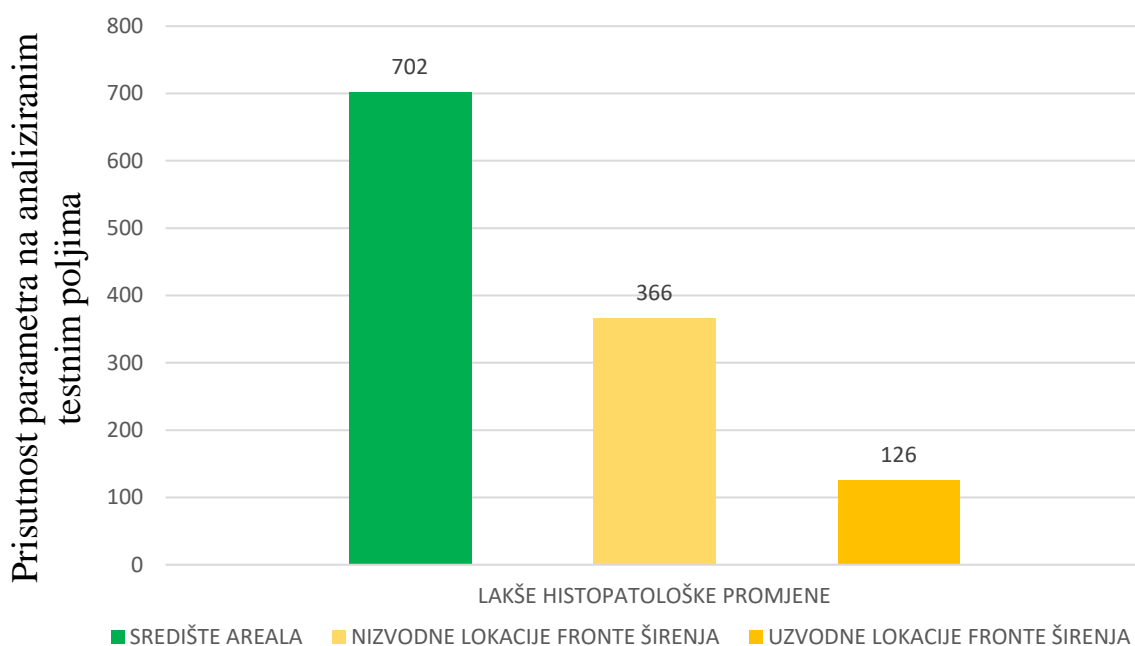
Lakše histopatološke promjene, fronta širenja	
Varijabla	Tok (nizvodno – uzvodno)
Vrijednost $\chi^2$	<b>7,8297</b>
p-vrijednost	<b>0,0051</b>

Stoga je napravljena analiza učestalosti histopatoloških promjena između središta areala te uzvodne i nizvodne fronte širenja. Rezultati su pokazali kako je razlika u pojavi lakših histopatoloških promjena između središta areala i fronte širenja statistički značajna (Tablica 11).

Tablica 11. Rezultati hi-kvadrat testa za provjeru učestalosti lakših histopatoloških promjena između središta areala i fronte širenja signalnog raka u Korani (statistički značajan rezultat je **podebljan**).

Lakše histopatološke promjene duž invazivnog areala	
Varijabla	Lokacija (središte areala – nizvodne lokacije fronte širenja – uzvodne lokacije fronte širenja)
Vrijednost $\chi^2$	<b>20,9570</b>
p-vrijednost	<b>&lt;&lt;0,0005</b>

Na Slici 14 je vidljivo kako je učestalost lakših histopatoloških promjena veća u središtu areala u odnosu na fronte širenja, pri čemu je najmanja učestalost bila na uzvodnoj fronti širenja.



### Lakše histopatološke promjene hepatopankreasa

Slika 14. Učestalost lakših histopatoloških promjena hepatopankreasa kod signalnih rakova duž invazivnog areala u rijeci Korani.

### 5.4.3. Teške histopatološke promjene

Kako je razlika učestalosti teških histopatoloških promjena između spolova bila statistički značajna, daljnje analize rađene su odvojeno za mužjake i ženke. Analize su pokazale kako kod ženki postoji statistički značajna razlika između uzvodnih i nizvodnih lokacija središta areala, dok je razlika kod mužjaka statistički značajna i na središtu areala i na fronti širenja (Tablica 12).

Tablica 12. Rezultati hi-kvadrat testa za provjeru učestalosti teških histopatoloških promjena kod ženki i mužjaka signalnog raka između nizvodnih i uzvodnih lokacija središta areala u te između nizvodnih i uzvodnih lokacija fronte širenja u rijeci Korani (statistički značajan rezultat je **podebljan**).

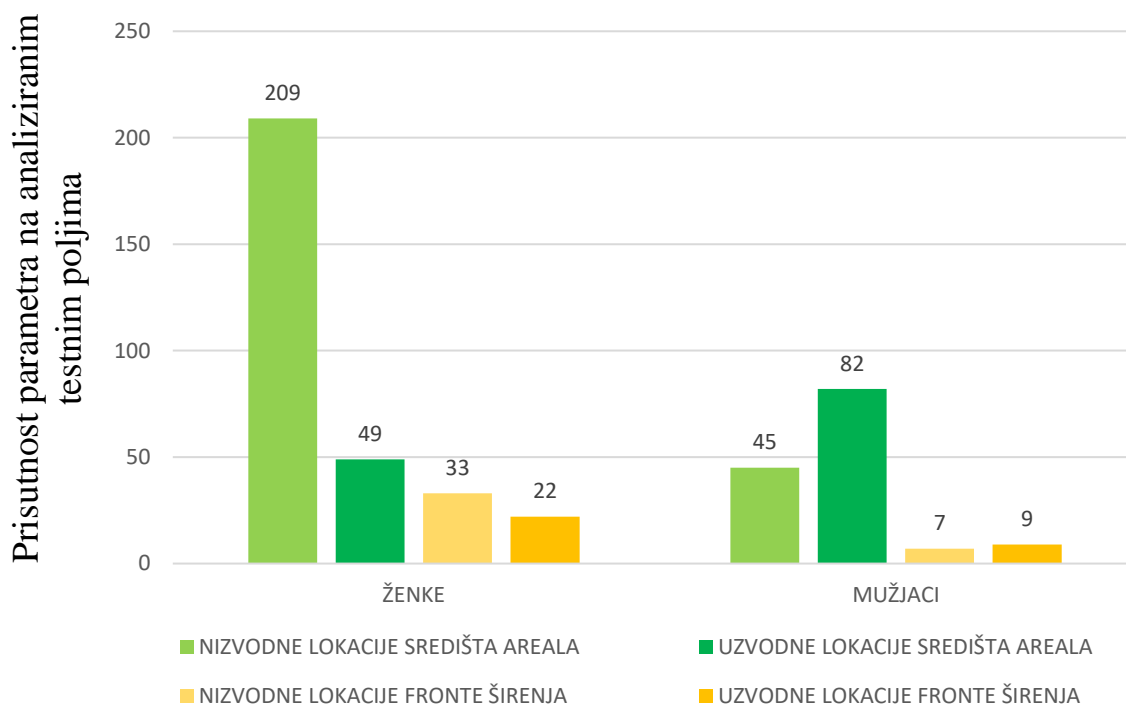
Teške histopatološke promjene, središte areala, ženke	
Varijabla	Tok (nizvodno – uzvodno)
Vrijednost $\chi^2$	<b>38,4487</b>
p-vrijednost	<b>&lt;&lt;0,0001</b>
Teške histopatološke promjene, fronta širenja, ženke	
Varijabla	Tok (nizvodno – uzvodno)
Vrijednost $\chi^2$	0,3777
p-vrijednost	0,5388
Teške histopatološke promjene, središte areala, mužjaci	
Varijabla	Tok (nizvodno – uzvodno)
Vrijednost $\chi^2$	<b>90,8930</b>
p-vrijednost	<b>&lt;&lt;0,0001</b>
Teške histopatološke promjene, fronta širenja, mužjaci	
Varijabla	Tok (nizvodno – uzvodno)
Vrijednost $\chi^2$	<b>6,9231</b>
p-vrijednost	<b>0,0085</b>

Naposljetku je kod oba spola ustanovljena statistički značajna razlika u pojavi teških histopatoloških promjena između središta areala i fronte širenja (Tablica 13).

Tablica 13. Rezultati hi-kvadrat testa za provjeru učestalosti teških histopatoloških promjena kod ženki i mužjaka signalnog raka između središta areala i fronte širenja u rijeci Korani (statistički značajan rezultat je **podebljan**).

Teške histopatološke promjene duž invazivnog areala, ženke	
Varijabla	Lokacija (nizvodne lokacije središta areala – uzvodne lokacije središta areala – fronta širenja)
Vrijednost $\chi^2$	<b>149,4873</b>
p-vrijednost	<b>&lt;&lt;0,0001</b>
Teške histopatološke promjene duž invazivnog areala, mužjaci, nizvodne lokacije	
Varijabla	Lokacija (središte areala – fronta širenja)
Vrijednost $\chi^2$	<b>27,8346</b>
p-vrijednost	<b>&lt;&lt;0,0001</b>
Teške histopatološke promjene duž invazivnog areala, mužjaci, uzvodne lokacije	
Varijabla	Lokacija (središte areala – fronta širenja)
Vrijednost $\chi^2$	<b>57,0334</b>
p-vrijednost	<b>&lt;&lt;0,0001</b>

Na Slici 15 je vidljivo kako se u oba spola teške histopatološke promjene češće javljaju u središtu areala u odnosu na frontu širenja, pri čemu je kod ženki učestalost teških histopatoloških promjena bila najveća na nizvodnoj lokaciji središta areala, a kod mužjaka na uzvodnoj lokaciji središta areala.



### Teške histopatološke promjene hepatopankreasa

Slika 15. Učestalost teških histopatoloških promjena kod ženki i mužjaka signalnog raka duž invazivnog areala u rijeci Korani.

#### 5.5. Analiza prisutnosti gram-pozitivnih bakterija

Analiza prisutnosti gram-pozitivnih bakterija između spolova pokazala je kako ne postoji statistički značajna razlika pojave gram-pozitivnih bakterija kod mužjaka i kod ženki ( $\chi^2=0,2403$ ,  $p=0,6240$ ).

Uspoređena je prisutnost gram-pozitivnih bakterija na nizvodnim i uzvodnim lokacijama fronti širenja te na nizvodnim i uzvodnim lokacijama središta areala. Analiza fronte širenja pokazala je kako ne postoji statistički značajna razlika pojave gram-pozitivnih bakterija između nizvodnih i uzvodnih lokacija te su ti podaci objedinjeni dok je analiza središta areala pokazala kako postoji statistički značajna razlika između nizvodnih i uzvodnih lokacija (Tablica 14).

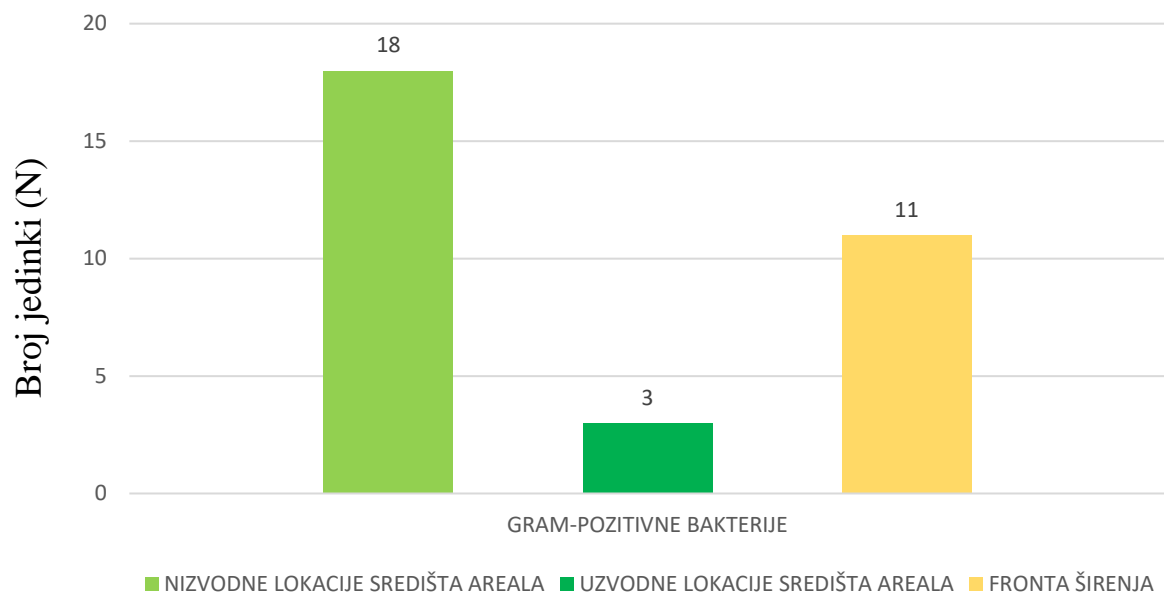
Tablica 14. Usporedba prisutnosti gram-pozitivnih bakterija kod signalnog raka između nizvodnih i uzvodnih lokacija središta areala te između nizvodnih i uzvodnih lokacija fronte širenja u rijeci Korani (statistički značajan rezultat je **podebljan**).

Gram-pozitivne bakterije, središte areala	
Varijabla	Tok (uzvodno – nizvodno)
Vrijednost $\chi^2$	<b>5.0522</b>
p-vrijednost	<b>0.0246</b>
Gram-pozitivne bakterije, fronte širenja	
Varijabla	Tok (uzvodno – nizvodno)
Vrijednost $\chi^2$	0.0179
p-vrijednost	0.8935

Usporedba prisutnosti gram-pozitivnih bakterija na fronti te uzvodnom i nizvodnom središtu areala pokazala je kako je razlika statistički značajna, pri čemu je najveća prisutnost zabilježena na nizvodnoj lokaciji središta areala (Tablica 15, Slika 16).

Tablica 15. Usporedba prisutnosti gram-pozitivnih bakterija kod signalnog raka između središta areala i fronte širenja u rijeci Korani (statistički značajan rezultat je **podebljan**).

Gram-pozitivne bakterije duž invazivnog areala	
Varijabla	Lokacija (nizvodne lokacije središta areala – uzvodne lokacije središta areala – fronta širenja)
Vrijednost $\chi^2$	<b>9,4703</b>
p-vrijednost	<b>0,0089</b>



### Gram-positivne bakterije

Slika 16. Učestalost prisutnosti gram-pozitivnih bakterija kod jedinki signalnog raka duž invazivnog areala u rijeci Korani.



## 6. Rasprava

Ovo istraživanje je prvo istraživanje koje je sustavno analiziralo i utvrdilo postojanje ovako ozbiljnih histopatoloških promjena u populacijama invazivne strane vrste signalnog raka. Iako su promjene trenutno klasificirane kao idiopatske, ovo istraživanje daje prvi uvid u zdravstveno stanje populacije ove uspješne invazivne strane vrste te se daljnjim monitoringom treba pokušati utvrditi imaju li zabilježene promjene utjecaj na širenje ove vrste. Istraživanje je rađeno na uzorku od 73 spolno zrelih jedinki s obzirom da su korištene LiNi vrše koje selektivno love jedinke veće od 6 cm (Souty-Grosset i sur. 2006), a jedinke spolnu zrelost postižu pri dužini tijela 6-9 cm (Johnsen i Taugbøl 2010; Souty-Grosset i sur. 2006, GISD 2020). Omjer spolova bio je približno isti (1,2:1, ženke:mužjaci) s obzirom da je istraživanje rađeno u razdoblju pred parenje kada su i mužjaci i ženke jednako aktivni (Holdich 2002).

### 6.1. Histopatološke promjene hepatopankreasa

Hepatopankreas signalnog raka ima višestruke uloge (Vogt 2019), ali je glavna ta da služi kao glavni energetske rezervoar (Lucić i sur. 2012). Osim toga sudjeluje u sintezi raznih tvari i molekula, ekskreciji, presvlačenju (Gibson i Barker 1979) te detoksifikaciji (Holdich 2002). Stoga promjene u građi ovog organa mogu znatno utjecati na njegovu funkciju i na cjelokupan zdravstveni i kondicijski status jedinke, što dugoročno utječe na rast i reprodukciju, a time i daljnje širenje čitave populacije. Ovim istraživanjem zabilježene su značajne histopatološke promjene hepatopankreasa signalnog raka duž cijelog invazivnog areala u rijeci Korani, koje su mjerene korištenjem nekoliko parametara: opće histopatološko stanje jedinke, kvalitativna i kvantitativna analiza teških i lakših histopatoloških promjena te prisutnost gram-pozitivnih bakterija.

Ocjene općeg histopatološkog stanja jedinki od 1 do 4 na temelju histoloških oštećenja hepatopankreasa (prema Shields i sur. 2012) pokazale su kako je samo jedna od prikupljenih jedinki na području rijeke Korane bila zdrava, odnosno dobila je ocjenu 1 što upućuje na to da se radi o velikoj raširenosti ovakve vrste oboljenja unutar populacije signalnog raka. Najviše jedinki dobilo je ocjenu 3 koja je označavala ozbiljne histopatološke promjene u hepatopankreasu, u opsegu između 25% i 75% zahvaćenog tkiva. U literaturi nema podataka

o histopatološkom stanju hepatopankreasa slatkovodnih rakova ocjenjenom na ovaj način. Kako ne postoji usklađena metodologija za klasifikaciju ovakvih promjena, u literaturi postoje opisi sličnih stanja pod drugim imenima (granulom) koji su ustanovljeni kod slatkovodnih europskih rakova (*Astacus astacus*), ali na vrlo malom broju jedinki koje su držane u laboratoriju (Vogt i Rug 1996). Podaci za morske vrste desteronožnih rakova su također ograničeni te se pretežito radi o ocjeni nekih drugih stanja, poput epizootske bolesti oklopa kod jastoga koju su na ovaj način ocjenjivali Shields i sur. (2012).

Od lakših histopatoloških stanja, kod svih istraživanih jedinki zabilježeno je atrofiranje epitela kanalića (Gibson i Barker 1979) uz proširene lumene kanalića. S velikom učestalošću zabilježene su i ostale lakše histopatološke promjene kao što su promjene sastava stanica kanalića, odljepljene stanice u lumenu tubula te nakupljanje granulocita (Vincent i Lotz 2007; Shields i sur. 2012). Od teških histopatoloških promjena, Shields i sur. (2012) u istraživanju jastoga zabilježili su prisutnost fokalne nekroze kod samo 9% jedinki, dok je u ovom istraživanju ona zabilježena kod nešto više od polovice ispitanih jedinki signalnog raka (53%). Također Shields i sur. (2012) multifokalnu nekrozu pronalaze kod samo 6% jedinki, dok je ovim istraživanjem ista pojava zabilježena kod 26% jedinki. Nodulacija i enkapsulacija (47%) te melanizacija (51%) pojedinih ili ponekad višestrukih tubula hepatopankreasa su zabilježene kod nešto manje od pola proučavanih jedinki u ovom istraživanju (Tablica 6). Uzajamna pojavnost ovih patoloških procesa u analiziranim uzorcima pokazuje da se melanizacija često javlja uz nodulaciju i enkapsulaciju što je posljedica aktivacije proPO sustava (Holdich 2002; Vazquez i sur. 2009; Vogt 2019). Sve uočene i zabilježene histopatološke promjene hepatopankreasa istraživanih jedinki upućuju kako bi se kod ovih jedinki moglo raditi o akutnom nekrotizirajućem hepatopankreatitisu (Vincent i Lotz 2007; Shields i sur. 2012; Suong i sur. 2017), međutim potrebna su daljnja istraživanja kojima bi se potvrdila sama bolest, a posebice njen uzročnik. Navedena bolest izaziva najveće probleme u akvakulturnom uzgoju škampa, jer se životinje zbog atrofičnog hepatopankreasa ne mogu hraniti, što u početku izaziva letargiju i usporen rast, a naposljetku i smrt (Hong i sur. 2016).

## 6.2. Korelacija histopatoloških promjena i kondicijskog stanja jedinki

Kako je već spomenuto, loše stanje hepatopankreasa odražava se na cjelokupno stanje jedinke, a ponajviše na njen kondicijski status (Holdich 2002). Rezultati su pokazali značajnu

negativnu korelaciju između teških histopatoloških stanja i hepatosomatskog indeksa, odnosno što je veća učestalost teških histopatoloških promjena, to će hepatosomatski indeks imati manju vrijednost tj. jedinka će biti u lošijoj kondiciji. Ovakav rezultat u skladu je s očekivanim s obzirom da teške histopatološke promjene uvelike narušavaju strukturu hepatopankreasa (Vincent i Lotz 2007; Suong i sur. 2017) čime on gubi svoju glavnu funkciju skladištenja glikogena i lipida kao izvora energije (Holdich 2002; Lucić i sur. 2012). Stoga je bilo za očekivati da će teža histopatološka oštećenja umanjiti funkcionalnost hepatopankreasa što rezultira lošijim kondicijskim statusom jedinki.

### 6.3. Razlike među spolovima

Promatrajući kondicijsko stanje između spolova, rezultati dobiveni analizirajući Fultonov kondicijski faktor pokazali su kako su mužjaci u boljoj kondiciji od ženki što je u skladu s dosadašnjim rezultatima (Lucić i sur. 2012; Rebrina i sur. 2015).

Analiza pojave lakših histopatoloških promjena pokazala je kako se one s podjednakom učestalošću javljaju kod mužjaka i kod ženki, dok su teže histopatološke pojave učestalije kod ženki. Rebrina i sur. (2015) ustanovili su da mužjaci prvi odlaze na fronte s ciljem širenja populacije jer su agresivniji u borbi za resurse i stanište od ženki, a ženke više zaostaju u središtu areala gdje je gustoća populacije veća. Moguće je da upravo zbog veće gustoće populacije i smanjene količine resursa jedinke češće ulaze u kompetitivne interakcije koje su energetske zahtjevne te mogu rezultirati ozljedama, što sveukupno može narušiti imunitet i kondicijski status jedinke čineći ih podložnijim infekcijama patogena i pojavi lakših i težih histopatoloških oštećenja. Kako ženke nose jaja i mlade, što također zahtjeva utrošak energije, moguće je da upravo zbog tog ulaganja energije u reprodukciju mogu biti u kondicijski i imunološki nepovoljnijem statusu te samim time biti i podložnije histopatološkim oštećenjima hepatopankreasa.

Osim navedenog, ne može se isključiti ni spolni dimorfizam u imunološkom odgovoru rakova, koji postaje sve istaknutiji kao bitan faktor u imunom sustavu, i sve se više prepoznaje u životinjskom svijetu. Istraživanje od Belmonte i sur. (2020) pokazuje izraziti spolni dimorfizam vinske mušice koji je izražen na razini ponašanja, ishrane, metabolizma (prometa lipida), ali i staničnog odgovora organizma, pa mužjaci vinskih mušica pokazuju lošiji imuni odgovor na virusne infekcije dok ženke više stradavaju zbog gljivičnih infekcija. Iako su

podaci dosta ograničeni, istraživanja pokazuju da razlike postoje u aktivnosti fenoloksidaze za koju se pretpostavlja da je osim u imunitetu dodatno uključena i u reprodukciju, u izgradnju jajnih ovojnica kukaca (Kelly i sur. 2018). Iako je imuni odgovor u životinjskom svijetu često više izražen u ženki, pogotovo u odraslih jedinki, nema jedinstvenog i zajedničkog mehanizma za sve životinje, a malobrojni podaci na rakovima upućuju da je imunitet mužjaka nešto veći (Kelly i sur. 2018), što je u skladu s rezultatima ovog istraživanja.

#### 6.4. Učestalost histopatoloških promjena duž invazivnog areala

Dobiveni rezultati pokazali su kako se lakše histopatološke promjene značajno češće javljaju na nizvodnim lokacijama fronte širenja u odnosu na uzvodne lokacije. Međutim, gledajući cijeli invazivni areal signalnog raka duž rijeke Korane, lakše histopatološke promjene su češće u središtu areala u odnosu na cjelokupnu frontu širenja. Ako se uzme u obzir da više histopatoloških oštećenja znači da jedinka ima i lošiji kondicijski status, ovi rezultati su u skladu s istraživanjem koje su proveli Rebrina i sur. (2015), a koje je pokazalo kako su jedinke iz središta areala u lošijem kondicijskom stanju od jedinki s fronte širenja. Rebrina i sur. (2015) kao razlog tome navode veću interspecijsku kompeticiju zbog značajno veće gustoće populacije u središtu areala u odnosu na frontu širenja. Ista je situacija s analizom teških histopatoloških promjene kod ženki – češće su zabilježene na nizvodnim lokacijama središta areala u odnosu na uzvodne lokacije središta areala, ali i u odnosu na frontu širenja. Analizirajući teške histopatološke promjene kod mužjaka jasno je vidljivo da se i u ovom slučaju spomenute promjene češće javljaju u središtu areala u odnosu na frontu širenja, i to i na nizvodnim i na uzvodnim lokacijama. Svi rezultati ovog istraživanja većinom prate dosad zabilježene rezultate koji upućuju na to da je kondicijsko stanje u središtu areala lošije u odnosu na fronte širenja (Rebrina i sur. 2015; Hudina i sur. 2017), što je slučaj i s histopatološkim promjenama zabilježenim u hepatopankreasu signalnog raka. I u ovom slučaju možemo pretpostaviti da je potencijalni razlog opaženih razlika u učestalosti i intenzitetu histopatoloških promjena duž invazivnog areala signalnog raka u rijeci Korani upravo razlika u kompetitivnom pritisku uzrokovanom razlikama u gustoći jedinki, pri čemu je gustoća u središtima 4-16 puta veća nego na fronti (Rebrina i sur. 2015). S obzirom da se u ovom radu zabilježila veća prisutnost gram-pozitivnih bakterija na nizvodnim lokacijama središta areala na kojima ženke pokazuju i veći broj lakših histopatoloških oštećenja, moguće

je da kvaliteta vode, odnosno staništa također doprinosi zabilježenim zdravstvenim problemima ovih rakova. Stoga su daljnja istraživanja potrebna kako bi se utvrdila potencijalna uloga mikrobioloških i toksikoloških zagađenja u pojavi ovakvih promjena kod signalnog raka.

## 6.5. Potencijalni uzročnici ustanovljenih histopatoloških promjena

Gram-pozitivne bakterije samo su jedna skupina patogena koji mogu inficirati signalnog raka, te su zabilježene i u ovom istraživanju kod nešto manje od polovice uzorkovanih jedinki (44%). Iako Shields i sur. (2012) tvrde kako prisutnost bakterija može uzrokovati pojavu granuloma kod rakova, oni je nisu testirali. Nadalje, Suong i sur. (2017) tvrde kako je uzročnik nekrotizirajućeg hepatopankreatitisa gram-negativna bakterija iz roda *Vibrio*, dok Vincent i Lotz (2007) tvrde kako je uzročnik spomenute bolesti bakterija nekrotizirajućeg hepatopankreatitisa (NHPB), a infekcija bakterijom roda *Vibrio* je samo sekundarna infekcija. Kako se ovim istraživanjem nije sa sigurnošću mogla utvrditi prisutnost gram-negativnih bakterija, daljnja istraživanja su nužna kako bi se utvrdila prisutnost gram-negativnih bakterija, ali i potencijalna važnost i uloga gram-pozitivnih bakterija u zdravstvenom stanju signalnog raka.

Osim bakterija, mogući su i drugi uzročnici ustanovljenih histopatoloških promjena u hepatopankreasu signalnog raka. Signalni rakovi kao izrazito uspješne invazivne vrste, pokazuju veliku agresivnost, pa često imaju i vanjske ozljede nastale uslijed antagonističkih interakcija s drugim jedinkama, bilo da se radi o bijegu ili o borbi za stanište ili resurse (Soderback 1991). Signalni rak poznat je i kao bioturbator koji intenzivno miješa sediment i ukopava se u obale te je kao takav podložan infekcijama i zagađenjima koja se talože u sedimentu (Johnsen i Taugbøl 2010). Kako je hepatopankreas signalnog raka zadužen i za detoksifikaciju, odnosno u njemu se nakupljaju kadmij, cink, bakar, olovo i krom (Kouba i sur. 2010), moguće je i da su zabilježene promjene posljedica prekomjerne akumulacije spomenutih metala u hepatopankreasu. Kako bi se otklonila mogućnost da su ustanovljene bakterije rezultat sekundarne infekcije koja je nastala zbog oštećenog epitela nakon izloženosti toksikantima iz okoliša, potrebno je izvršiti dodatne analize u rijeci Korani, kao i provjeriti zdravstveno stanje autohtonih vrsta rakova na istom staništu.

## 7. Zaključak

Ovim su istraživanjem po prvi puta utvrđena značajna histopatološka oštećenja hepatopankreasa u populacijama odraslih jedinki signalnog raka u rijeci Korani. Gotovo sve uzorkovane jedinke signalnog raka u rijeci Korani pokazivale su određena teška i lakša histopatološka oštećenja hepatopankreasa. U analiziranim uzorcima prevladavaju srednje teška oštećenja, a zabilježena je i prisutnost gram-pozitivnih bakterija. Utvrđena histopatološka oštećenja i njihov opseg odgovaraju bolesti rakova pod nazivom akutni nekrotizirajući hepatopankreatitis, koji je trenutno klasificiran kao idiopatski (bez poznatog uzročnika). Daljnja istraživanja su potrebna kako bi se spomenuto stanje moglo detaljno klasificirati te kako bi se utvrdio uzrok zabilježenih histopatoloških promjena hepatopankreasa jedinki signalnog raka u rijeci Korani.

Utvrđene razlike s obzirom na spol pokazuju kako su ženke više podložne ovoj bolesti, a razlozi mogu biti zadržavanje u središtu areala ili različiti mehanizmi pasivnog imuniteta između mužjaka i ženki. Sve histopatološke promjene češće su se javljale u središtu areala u odnosu na frontu širenja s obzirom da je u središtu areala veća gustoća populacije, a samim time i interspecijska kompeticija koja negativno utječe na imunitet i kondiciju jedinke čineći je podložnijom infekcijama patogenima te posljedično pojavi histopatoloških oštećenja.

Zabilježeno je i kako je veća učestalost teških histopatoloških promjena povezana sa smanjenim hepatosomatskim indeksom hepatopankreasa (mjera kondicijskog statusa jedinke). Zabilježene lakše i teške histopatološke promjene narušavaju funkciju i integritet hepatopankreasa, najvažnijeg organa za energetske zalihe, što utječe na kondicijski i cjelokupni zdravstveni status jedinke, a time potencijalno i na rast, reprodukciju i uspješno širenje ove invazivne strane vrste.

## 8. Literatura

- Bellard C., Cassey P., Blackburn T.M. (2016): Alien species as a driver of recent extinctions. *Biol. Lett.* **12**: .
- Belmonte R.L., Corbally M.K., Duneau D.F., Regan J.C. (2020): Sexual Dimorphisms in Innate Immunity and Responses to Infection in *Drosophila melanogaster*. *Front. Immunol.* **10**: 1–18.
- Dragičević P., Faller M., Kutleša P., Hudina S. (2019): Update on signal crayfish, *Pacifastacus leniusculus* (Dana, 1852), range expansion in Croatia: A 10- year report. *6*.
- Edgerton B.F., Evans L.H., Stephens F.J., Overstreet R.M. (2002): Review article: Synopsis of freshwater crayfish diseases and commensal organisms. *Aquaculture* **206**: 57–135.
- Gajić-Čapka M., Zaninović K. (2004): Climate conditions in the Sava, Drava, and Danube rivers basins. *Hrvat. Vode* **12**: 297–312.
- Gibson R., Barker P. (1979): The decapod hepatopancreas. *Oceanogr. Mar. Biol. Annu. Rev.* **17**: 285–346.
- Govedič M. (2006): Potočni raki Slovenije. 1–15.
- Guan R.Z., Wiles P.R. (1998): Feeding ecology of the signal crayfish *Pacifastacus leniusculus* in a British lowland river. *Aquaculture* **169**: 177–193.
- Holdich D.M. (2002). *Biology of Freshwater Crayfish*. *J. Crustac. Biol.* **22**: .
- Hong X.P., Xu D., Zhuo Y., Liu H.Q., Lu L.Q. (2016): Identification and pathogenicity of *Vibrio parahaemolyticus* isolates and immune responses of *Penaeus* (*Litopenaeus*) *vannamei* (Boone). *J. Fish Dis.* **39**: 1085–1097.
- Hudina S., Faller M., Lucić A., Klobučar G., Maguire I. (2009): Distribution and dispersal of two invasive crayfish species in the Drava River basin, Croatia. *Knowl. Manag. Aquat. Ecosyst.* 394–395doi:10.1051/kmae/2009023.
- Hudina S., Kutleša P., Trgovčić K., Duplić A. (2017): Dynamics of range expansion of the signal crayfish (*Pacifastacus leniusculus*) in a recently invaded region in Croatia. *Aquat. Invasions* **12**: 67–75.
- Hudina S., Žganec K., Lucić A., Trgovčić K., Maguire I. (2013): Recent invasion of the

- karstic river systems in croatia through illegal introductions of the signal crayfish. *Freshw. Crayfish* **19**: 21–27.
- Johnsen S.I., Taugbøl T. (2010): NOBANIS - Invasive Alien Species Fact Sheet *Pacifastacus leniusculus*. Online Database Eur. Netw. Invasive Alien Species – NOBANIS [www.nobanis.org](http://www.nobanis.org) 1–9.
- Kelly C.D., Stoehr A.M., Nunn C., Smyth K.N., Prokop Z.M. (2018): Sexual dimorphism in immunity across animals: a meta-analysis. *Ecol. Lett.* **21**: 1885–1894.
- Kouba A., Buřič M., Kozák P. (2010): Bioaccumulation and effects of heavy metals in crayfish: A review. *Water. Air. Soil Pollut.* **211**: 5–16.
- Longshaw M. (2011): Diseases of crayfish: A review. *J. Invertebr. Pathol.* **106**: 54–70.
- Lucić A., Hudina S., Faller M., Cerjanec D. (2012): A comparative study of the physiological condition of native and invasive crayfish in Croatian rivers. *Biologia (Bratisl.)* **67**: 172–179.
- Maguire I., Jelić M., Klobučar G. (2011): Update on the distribution of freshwater crayfish in Croatia. *Knowl. Manag. Aquat. Ecosyst.* 31doi:10.1051/kmae/2011051.
- McDonald J.H. (Baltimore, Maryland, U.S.A., 2014). *Handbook of Biological Statistics*. .
- Mescher A.L. (Mc Graw-Hill Education: 2013). *Junqueira's Basic Histology*. .
- Obradović J. (1988): *Slatkovodni\_rakovi.pdf*. 55–59.
- Oreska M.P.J., Aldridge D.C. (2010): Estimating the financial costs of freshwater invasive species in Great Britain: a standardized approach to invasive species costing. *Biol. Invasions* **13**: 305–319.
- Rebrina F., Skejo J., Lucić A., Hudina S. (2015): Trait variability of the signal crayfish (*Pacifastacus leniusculus*) in a recently invaded region reflects potential benefits and trade-offs during dispersal. *Aquat. Invasions* **10**: 41–50.
- Shields J.D., Wheeler K.N., Moss J.A. (2012): Histological Assessment of the Lobster (*Homarus americanus*) in the “100 Lobsters” Project . *J. Shellfish Res.* **31**: 439–447.
- Soderback B. (1991): Interspecific dominance relationship and aggressive interactions in the freshwater crayfishes *Astacus astacus* (L.) and *Pacifastacus leniusculus* (Dana). *Can. J. Zool.* **69**: 1321–1325.



- Souty-Grosset C., Malcolm D., Noël P.Y. (Paris, 2006). *Atlas of crayfish in Europe*. Collect. Patrimoines Nat. at <<http://cat.inist.fr/?aModele=afficheN&cpsid=18192860>>.
- Streissl F., Hödl W. (2002): Growth, morphometrics, size at maturity, sexual dimorphism and condition index of *Austropotamobius torrentium* Schrank. *Hydrobiologia* **477**: 201–208.
- Suong N.T., Hao N. Van, Sang N. Van, Hung N.D., Tinh N.T.N., Phuoc L.H., Cuong D. Van, Luan N.T., Phuong D.V., Thom T.T., Thao P.H., Bossier P., Sorgeloos P., Defoirdt T. (2017): The impact of catecholamine sensing on the virulence of *Vibrio parahaemolyticus* causing acute hepatopancreatic necrosis disease (AHPND). *Aquaculture* **470**: 190–195.
- Tierney A.J., Godleski M.S., Massanari J.R. (2000): Comparative Analysis of Agonistic Behavior in Four Crayfish Species. *J. Crustac. Biol.* **20**: 54–66.
- Tobin P.C. (2018): Managing invasive species [version 1; peer review: 2 approved]. *F1000Research* **7**: 1–8.
- Vazquez L., Alpuche J., Maldonado G., Agundis C., Pereyra-Morales A., Zenteno E. (2009): Review: Immunity mechanisms in crustaceans. *Innate Immun.* **15**: 179–188.
- Vincent A.G., Lotz J.M. (2007): Advances in research of necrotizing hepatopancreatitis bacterium (NHPB) affecting penaeid shrimp aquaculture. *Rev. Fish. Sci.* **15**: 63–73.
- Vogt G. (2019): Functional cytology of the hepatopancreas of decapod crustaceans. *J. Morphol.* **280**: 1405–1444.
- Vogt G., Rug M. (1996): Granulomatous hepatopancreatitis: immune response of the crayfish *Astacus astacus* to a bacterial infection. *Freshw. Crayfish* **11**: 451–464.
- Westman, K.; Pursiainen, M.; Vilkmann R. (1978). *A new folding trap model which prevents crayfish from escaping*. *Freshw. Crayfish* .
- Westman K., Savolainen R. (2002): Growth of the signal crayfish, *Pacifastacus leniusculus*, in a small forest lake in Finland. *Boreal Environ. Res.* **7**: 53–61.

Internetski izvori:

<https://eur-lex.europa.eu/legal-content/HR/TXT/?uri=CELEX%3A32019R1143> (pristupljeno 21.2.2020.)

[https://narodne-novine.nn.hr/clanci/sluzbeni/2018\\_02\\_15\\_310.html](https://narodne-novine.nn.hr/clanci/sluzbeni/2018_02_15_310.html) (pristupljeno 21.2.2020.)

[https://narodne-novine.nn.hr/clanci/sluzbeni/2019\\_02\\_14\\_275.html](https://narodne-novine.nn.hr/clanci/sluzbeni/2019_02_14_275.html) (pristupljeno 21.2.2020.)

<https://np-plitvicka-jezera.hr/s-koranom-do-crnog-mora/> (pristupljeno 1.3.2020.)

<http://rakovi.biol.pmf.unizg.hr/rakovi/index.htm> (pristupljeno 1.3.2020.)

<https://www.iucn.org/> (pristupljeno 1.3.2020.)

<http://www.invazivnevrste.hr/> (pristupljeno 1.3.2020.)

<https://microbeonline.com/gram-staining-principle-procedure-results/> (pristupljeno 3.3.2020.)

<http://www.iucngisd.org/gisd/species.php?sc=725> (pristupljeno 19.5.2020.)

## 9. Životopis

Rođena sam u Vinkovcima gdje sam i završila opći smjer Gimnazije Matije Antuna Reljkovića. Preddiplomski studij biologije na Prirodoslovno-matematičkom fakultetu u Zagrebu upisala sam 2014. godine. 2017. godine stekla sam zvanje sveučilišne prvostupnice biologije te upisala diplomski studij Eksperimentalne biologije, modul Fiziologija i imunobiologija. Unutar Udruge studenata biologije – BIUS djelovala sam kao urednica studentskog časopisa *In Vivo* (2016.-2020.) te kao članica, a kasnije dopredsjednica organizacijskog odbora Simpozija studenata bioloških usmjerenja (SISB3, SISB4). Za obje sam aktivnosti za vrijeme studija nagrađena Rektorovom nagradom za društveno-koristan rad u akademskoj i široj zajednici. Na zadnjoj godini studija nagrađena sam stipendijom Sveučilišta u Zagrebu radi statusa najboljih 10% studenata na studijskom programu.

## 10. Prilozi

Prilog 1 - Korištene kemikalije i postupak pripreme otopina za modificiranu Brown i Brenn metodu za bojenje gram-pozitivnih i gram-negativnih bakterija

Prilog 2 – Testiranje normalne distribucije podataka

Prilog 1 - Korištene kemikalije i postupak pripreme otopina za modificiranu Brown i Brenn metodu za bojenje gram-pozitivnih i gram-negativnih bakterija

Korištene kemikalije su: ksilen, etanol (različite koncentracije), aceton, destilirana voda, jod (70841132 E. Merck AG Darmstadt), bazični fuksin (0633412, Kemika), kalijev jodid (00982 CIBA), pikrinska kiselina (1610109, Kemika), kristal violet (1160900, National Aniline Division), amonijev oksalat.

Priprema otopina:

A. Modificirana Hucker-Conn otopina

- kristal Violet 8,0 g
- 100%-tni etanol 8,0 mL
- Amonijev oksalat 4,0 g
- Destilirana voda 392,0 mL

Boju kristal violet otopiti u 100%-tnom etanolu, a amonijev oksalat otopiti u destiliranoj vodi. Dodati otopljeni amonijev oksalat u otopljenu boju kristal violet. Filtrirati prije upotrebe.

B. Modificirana Gramova otopina joda

- Jod 2,0 g
- Kalijev jodid 4,0 g
- Destilirana voda 400,0 mL

Otopiti kalijev jodid u malo destilirane vode. Dodati jod i otopiti. Na kraju dodati ostatak destilirane vode. Za pomoć pri otapanju korištena je magnetska mješalica.

C. Otopina etanol – aceton

- 100%-tni etanol 50,0 mL
- Aceton 50,0 mL

D. Stock otopina bazičnog fuksina, 0,5%-tna

- Bazični fuksin 0,5 g
- Destilirana voda 100,0 mL

Otopiti bazični fuksin u destiliranoj vodi uz pomoć magnetske mješalice u digestoru.

E. Radna otopina bazičnog fuksina

- Stock otopina bazičnog fuksina 5,0 mL

- Destilirana voda 35,0 mL

F. Otopina pikrinske kiseline i acetona

- Pikrinska kiselina 0,05 g
- Aceton 100,0 mL

G. Otopina aceton – ksilen

- Aceton 50,0 mL
- Ksilen 50,0 mL

Prilog 2 – Testiranje normalne distribucije podataka

**Podobljeni podaci koji nisu normalno distribuirani**

Varijabla	Testovi normalnosti			
	Kolmogorov-Smirnov p	Lilliefors p	Shapiro-Wilk p	p
Opće histopatološko stanje	p > 0,20	p < 0,15	0,98	0,32
Teške histopatološke promjene	<b>p &lt; 0,01</b>	<b>p &lt; 0,01</b>	<b>0,71</b>	<b>&lt;&lt; 0,05</b>
Lakše histopatološke promjene	p > 0,20	p < 0,15	0,98	0,36
FCF	p > 0,20	<b>p &lt; 0,05</b>	<b>0,96</b>	<b>0,03</b>
HSI	p > 0,20	p > 0,20	<b>0,96</b>	<b>0,02</b>

Nakon transformacije podataka:

Varijabla	Testovi normalnosti			
	Kolmogorov-Smirnov p	Lilliefors p	Shapiro-Wilk p	p
Opće histopatološko stanje	p > 0,20	p < 0,15	0,98	0,32
Teške histopatološke promjene	<b>p &lt; 0,01</b>	<b>p &lt; 0,01</b>	<b>0,22</b>	<b>&lt;&lt; 0,05</b>
Lakše histopatološke promjene	p > 0,20	p < 0,15	0,98	0,36
FCF	p > 0,20	p < 0,20	0,98	0,02
HSI	p > 0,20	<b>p &lt; 0,01</b>	<b>0,86</b>	<b>&lt;&lt; 0,05</b>