

Imunohistokemijske metode u dijagnostici i istraživanju infektivnih bolesti

Dupanović, Alma

Undergraduate thesis / Završni rad

2021

Degree Grantor / Ustanova koja je dodijelila akademski / stručni stupanj: **University of Zagreb, Faculty of Science / Sveučilište u Zagrebu, Prirodoslovno-matematički fakultet**

Permanent link / Trajna poveznica: <https://um.nsk.hr/um:nbn:hr:217:676905>

Rights / Prava: [In copyright](#)/[Zaštićeno autorskim pravom.](#)

Download date / Datum preuzimanja: **2024-07-23**



Repository / Repozitorij:

[Repository of the Faculty of Science - University of Zagreb](#)



Sveučilište u Zagrebu
Prirodoslovno-matematički fakultet
Biološki odsjek

Alma Dupanović

**Imunohistokemijske metode u dijagnostici i istraživanju
infektivnih bolesti**

**Application of immunohistochemistry in diagnostics and
research of infectious diseases**

Završni rad

Zagreb, 2021.

Ovaj rad je izrađen na Zoologijskom zavodu Prirodoslovno-matematičkog fakulteta u Zagrebu, pod voditeljstvom doc. dr. sc. Romane Gračan.

SADRŽAJ

1. UVOD	1
2. OSNOVE IMUNOHISTOKEMIJSKIH REAKCIJA	1
2.1. Antigeni	1
2.2. Protutijela	2
2.2.1. Građa protutijela	2
2.2.2. Sekundarna protutijela	3
2.2.3. Monoklonalna i poliklonalna protutijela	4
3. IMUNOHISTOKEMIJSKE METODE	4
3.1. Osnovni protokol	4
3.1.1. Fiksacija tkiva	5
3.1.2. Otkrivanje epitopa	5
3.2. Fluorescentne metode	6
3.3. Enzimske metode	7
4. PRIMJENA IMUNOHISTOKEMIJSKIH METODA	9
4.1. Primjena na bakterijskim infekcijama	10
4.2. Primjena na virusnim infekcijama	11
4.3. Primjena na infekcijama praživotinjama	14
4.4. Primjena na gljivičnim infekcijama	15
5. RASPRAVA	17
6. ZAKLJUČAK	18
7. LITERATURA	19
8. SAŽETAK	23
9. SUMMARY	23
10. ŽIVOTOPIS	24

1. UVOD

Imunohistokemija je skup metoda koje objedinjuju i primjenjuju znanja iz područja histologije, imunologije te biokemije u svrhu dokazivanja antigena u tkivima pomoću specifične reakcije s protutijelom. Antigeni se ovim metodama mogu prilično precizno lokalizirati unutar stanice ili tkiva, čime se omogućava istraživanje njihove funkcije u bolesti, ali i u zdravlju (Duraiyan i sur. 2012; Ramos-Vara 2017).

Razvoj imunohistokemijskih metoda započeo je u tridesetim godinama prošlog stoljeća, no tek je 1941. godine objavljen prvi rad u kojem se one primjenjuju (Childs 2014). Fluorescentno obilježena protutijela, dobivena procesom kojeg je Coons opisao kao „dodavanje stražnjih svjetala protutijelima“ (Childs 2014), korištena su za dokazivanje pneumokoknog antigena u tkivu sisavaca (Coons i sur. 1941). Premda nisu dobiveni značajni rezultati, ovaj je rad otvorio vrata daljnjem razvijanju i unapređenju imunohistokemijskih metoda koje se i danas koriste u dijagnostici i znanstvenim istraživanjima.

Uz imunohistokemiju se često spominje i imunocitokemija, iako se ta dva pojma uglavnom poistovjećuju. Premda su im glavna načela jednaka, imunocitokemija proučava antigene na razini stanice pa se stoga razlikuje i u nekoliko važnih koraka u metodologiji (Ramos-Vara i Miller 2014).

U prvom dijelu ovog rada bit će predstavljeni osnovni principi imunohistokemijskih reakcija i najčešće korištene metode, dok će u drugom dijelu biti navedeni razni primjeri primjene metoda na infektivnim antigenima te njihove prednosti i nedostatci.

2. OSNOVE IMUNOHISTOKEMIJSKIH REAKCIJA

2.1. Antigeni

Temelj svih imunohistokemijskih metoda jest reakcija antigena i specifičnog protutijela koje se na njega veže. Premda se antigenima u imunologiji nazivaju molekule što ih imunski sustav prepoznaje kao strane (Andreis i sur. 2010), u imunohistokemiji se isti termin odnosi i na vlastite molekule koje su predmet istraživanja, primjerice transkripcijske faktore (Vukoja i sur. 2017). Protutijela ne prepoznaju čitave antigene, već samo neke njihove dijelove koji se nazivaju antigenskim determinantama ili epitopima (Andreis i sur. 2010).

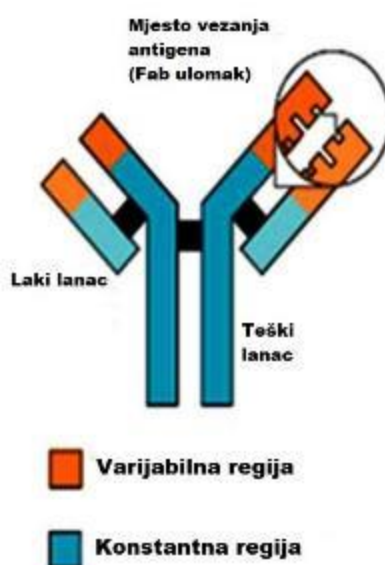
2.2. Protutijela

Protutijela su proteinske molekule specifične na antigene koje limfociti B luče s ciljem što bržeg odstranjivanja antigena iz organizma. Ovaj proces predstavlja temelj specifične humoralne imunosti, a potaknut je različitim signalima od strane drugih imunskih stanica (Andreis i sur. 2010).

2.2.1. Građa protutijela

Protutijela su građena od četiri polipeptidna lanca, dva duža koja se nazivaju teškim lancima i označavaju slovom H (engl. *heavy*), te dva kraća odnosno laka lanca označena slovom L (engl. *light*). Svaki lanac tvore evolucijski konzervirane imunoglobulinske domene, zbog čega se protutijela nazivaju i imunoglobulinima. Te domene mogu biti konstantne ili varijabilne, a tvore konstantne ili varijabilne regije teškog i lakog lanca (Andreis i sur. 2010).

Dva teška lanca u svojim su konstantnim regijama povezani disulfidnom vezom, a po jedan laki lanac vezan je disulfidnom vezom za jedan od dva teška lanca (Andreis i sur. 2010). Dvodimenzionalna građa protutijela nalikuje slovu Y, što je shematski prikazano na Slici 1. U gornjim „krakovima“ protutijela preklapaju se varijabilne regije lakog i teškog lanca te tvore vezno mjesto specifično za određeni epitop antigena, tzv. Fab ulomak ili paratop (Andreis i sur. 2010). Konstantne regije dvaju teških lanaca čine Fc ulomak, za koji se može vezati molekula kojom se protutijelo obilježava ili može poslužiti kao antigen sekundarnim protutijelima (Childs 2014).



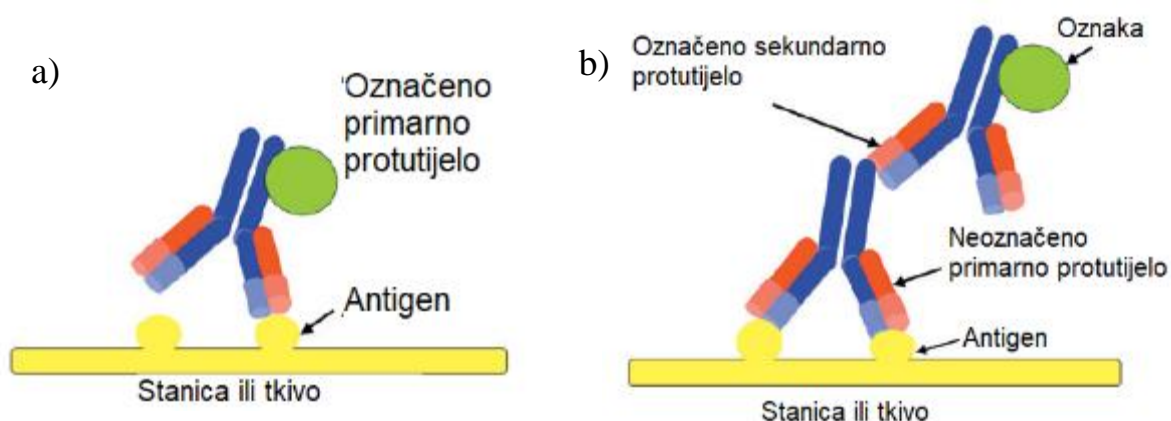
Slika 1. Shematski prikaz građe protutijela (preuzeto i prilagođeno sa: https://commons.wikimedia.org/wiki/File:Antibody_chains.jpg)

2.2.2. Sekundarna protutijela

Primarna protutijela su ona koja se vežu na antigen od interesa, a ako je njihov Fc ulomak obilježen, takav pristup naziva se direktnim (Kabiraj i sur. 2015). Prednost direktne metode je da se sastoji od samo jednog koraka (Childs 2014). Međutim, za takvu je reakciju potreban velik broj primarnih protutijela koja nisu uvijek dostupna u dostatnom broju (Childs 2014) te nisu jako osjetljiva (Kabiraj i sur. 2015), što je dovelo do razvoja indirektno metode.

Indirektna metoda zahtjeva upotrebu sekundarnog protutijela, odnosno protutijela koje će se vezati na primarno protutijelo kao na antigen. Sekundarna protutijela mogu se dobiti imunizacijom jedne životinje protutijelima druge životinje: npr. ako se zecu ubrizgaju ljudska protutijela, ona će djelovati kao antigen te potaknuti proizvodnju zečjih protutijela na konstantnu regiju ljudskih protutijela (Vukoja i sur. 2017). Takvim se postupkom može dobiti veliki broj sekundarnih protutijela koji se mogu koristiti na više različitih primarnih protutijela, pod uvjetom da su primarna protutijela potekla od iste životinjske vrste (Ramos-Vara 2005; Childs 2014).

Indirektna metoda sastoji se od dva koraka: vezanja primarnog neobilježenog protutijela na antigen te vezanja sekundarnog obilježenog protutijela na primarno. Takav pristup zahtjeva manji broj primarnih protutijela i veći broj sekundarnih, kojih se može dobiti u izobilju, bilo imunizacijom ili nabavom komercijalnih protutijela (Childs 2014). Shematska usporedba dviju metoda može se vidjeti na Slici 2.



Slika 2. a) Direktna metoda, pri kojoj je obilježeno primarno protutijelo koje se veže na antigen, b) Indirektna metoda, pri kojoj se na antigen veže primarno neobilježeno protutijelo, a potom se na njega veže sekundarno obilježeno protutijelo (preuzeto i prilagođeno iz: Childs 2014).

2.2.3. Monoklonalna i poliklonalna protutijela

Protutijela specifična za određeni epitop nekog antigena proizvodi samo jedan klon B limfocita koji se nakon kontakta s antigenom ubrzano počinje dijeliti i diferencira u plazma stanice (Andreis i sur. 2010). Takva protutijela nazivaju se monoklonalnim protutijelima zato što potječu od jednog klona, a karakterizira ih visoka specifičnost za određeni epitop antigena (Kabiraj i sur. 2015). Monoklonalna protutijela u laboratoriju se dobivaju procesom imunizacije životinja, najčešće miševa (Kabiraj i sur. 2015). Davanjem pročišćenog antigena životinji potiče se imunosni odgovor, nakon čega se iz slezene izoliraju aktivirani B limfociti. Nakon izolacije potrebno ih je hibridizirati s mijelomom, jer limfociti sami ne bi dugo opstali. Takav „hibridom“ (engl. *hybridoma*) nastavlja proizvoditi protutijela specifična za jedan epitop antigena, a neograničen životni vijek omogućava uzgoj u staničnoj kulturi (Ramos-Vara 2005).

Poliklonalna protutijela dobivaju se imunizacijom jedne ili više različitih životinja (primjerice zeca, kokoši ili koze) kojima se daje imunogen, pročišćena molekula koja nosi antigen od interesa (Kabiraj i sur. 2015). Iz krvi životinje potom se izdvaja serum koji sadrži protutijela za više različitih epitopa danog imunogena, no i druga protutijela koje B limfociti proizvode na antigene koji nisu značajni u istraživanjima (Ramos-Vara 2005). Poliklonalna protutijela će tako reagirati na više različitih epitopa antigena što će pridonijeti većem afinitetu reakcije, no monoklonalna protutijela su u prednosti kad je riječ o specifičnosti za antigen (Kabiraj i sur. 2015).

3. IMUNOHISTOKEMIJSKE METODE

3.1. Osnovni protokol

Obrada uzoraka u većini je koraka gotovo identična za sve imunohistokemijske metode, a razlikuje se u korištenim reagensima i uvjetima u kojima se pojedini koraci provode. Osnovni protokol, univerzalan za sve metode, obuhvaća: fiksaciju tkiva, onesposobljavanje endogenih enzima (najčešće s H_2O_2), otkrivanje epitopa, blokiranje nespecifičnih veznih mjesta, inkubaciju s primarnim protutijelom, inkubaciju sa sekundarnim protutijelom, dodatak kromogenog supstrata, kontrastno bojenje (najčešće hematoksilinom) i dehidraciju uzorka te promatranje preparata pod mikroskopom (Kabiraj i sur. 2015; Vukoja i sur. 2017).

3.1.1. Fiksacija tkiva

Prvi korak svih imunohistokemijskih metoda jest fiksacija tkiva. Fiksacija tkiva provodi se kako bi se spriječilo propadanje tkiva te maksimalno održalo strukturu i cjelovitost tkiva (Taylor i Rudbeck 2013). Kao nužne razloge fiksacije, Ramos-Vara (2005) navodi: očuvanje staničnih komponenti, sprječavanje autolize stanica i premještanja komponenti (antigena i enzima), stabilizaciju staničnog materijala radi kasnijeg djelovanja štetnih tvari i olakšano bojenje tkiva i prodiranje protutijela.

Formalin (formaldehid) je poznat kao „zlatni standard“ u svim histološkim, pa tako imunohistokemijskim bojenjima (Ramos-Vara 2005). Osim formalina, za fiksaciju se često koriste razni aldehidi i alkoholi ili postupci koji uključuju zamrzavanje tkiva i rezanje u kriostatu (Vukoja i sur. 2017). Ta je metoda pogodna za proučavanje antigena koji bi se uništili pri fiksaciji s formaldehidom (Ramos-Vara 2017).

Formalin djeluje kao fiksativ stvaranjem križnih veza između proteina i nukleinskih kiselina u tkivu, a kako djeluje nespecifično, može vezati i proteine antigena te tako dovesti do njegova maskiranja i neprepoznavanja od strane protutijela (Ramos-Vara 2005; Kabiraj i sur. 2015). Kao alternativa može se koristiti tzv. koagulativna fiksacija, pri kojoj različiti dehidranti i jake kiseline kidaju vodikove veze i čine proteine netopivima u vodi, no nedostaci ove tehnike su pojava flokulacije u citoplazmi te slabo očuvanje mitohondrija i sekretornih granula (Kabiraj i sur. 2015).

3.1.2. Otkrivanje epitopa

Otkrivanje epitopa (engl. *epitope retrieval*, *antigen retrieval*) je postupak kojim se poništavaju učinci maskiranja epitopa nastalih pri fiksaciji. Neizostavan je korak svakog protokola imunohistokemijskog bojenja jer čini antigene dostupnima i povećava mogućnost prodora protutijela do njih (Kabiraj i sur. 2015; Ramos-Vara 2017). Otkrivanje epitopa može se postići raznim tehnikama koje uključuju tretiranje deterđentima, enzimima, toplinom ili kombinacijom navedenih tehnika (Vukoja i sur. 2017). Mehanizam kojim otkrivanje epitopa djeluje na tkiva fiksirana u formalinu nije u potpunosti razjašnjen (Shi i sur. 2011), ali utvrđeno je da dolazi do kidanja križnih veza nastalih s drugim proteinima u tkivu, precipitacije proteina, helacije kalcija, hidrolize Schiffove baze i uklanjanja parafina, što pridonosi većoj dostupnosti epitopa antitijelima (Kabiraj i sur. 2015).

Proteazama inducirano otkrivanje epitopa (engl. *protease-induced epitope retrieval*, PIER) bila je najčešće korištena metoda otkrivanja epitopa prije nego se razvila tehnika induciranja toplinom (Kabiraj i sur. 2015). Uzorci se inkubiraju u otopinama proteolitičkih enzima, kao što su proteinaza K, pepsin ili tripsin, a njihova djelotvornost ovisi o uvjetima inkubacije (temperatura, vrijeme, pH), vrsti enzima, ali i trajanju fiksacije (Kabiraj i sur. 2015; Ramos-Vara 2017). Nedostatak ove tehnike jest da svi ovi enzimi djeluju nespecifično, pa osim križnih veza epitopa s drugim proteinima mogu kidati i veze unutar samog epitopa (Ramos-Vara 2017), čime se postiže suprotan efekt od željenog i narušava struktura epitopa.

Toplinom inducirano otkrivanje epitopa (engl. *heat-induced epitope retrieval*, HIER) daleko je efikasnija tehnika od one koja se koristi enzimima te ju je stoga gotovo u potpunosti zamijenila u široj upotrebi. Mehanizam ove tehnike nije poznat, ali je sigurno da se njome može obrnuti učinak fiksacije i pokidati križne veze te tako povratiti terciarnu i kvartarnu strukturu epitopa (Kabiraj i sur. 2015; Ramos-Vara 2017). HIER daje najbolje rezultate ako se provodi u vodenoj kupelji na temperaturi između 90 i 95°C, no za epitope unutar jezgre najčešće se koristi autoklaviranje kao alternativa (Kabiraj i sur. 2015). U mnogim su se istraživanjima uspoređivale različite tehnike otkrivanja epitopa i većina stručnjaka suglasna je da je HIER bolja tehnika, premda efikasnost otkrivanja epitopa ovisi o vrsti antigena i korištenim protutijelima (Szeredi i sur. 2008; Kabiraj i sur. 2015).

3.2. Fluorescentne metode

Fluorescentne metode koriste protutijela obilježena fluorescentnim bojama, tzv. fluoroforima. Podraženi fluorofori emitiraju svjetlost određene valne duljine, najčešće zelenu ili crvenu (Taylor i Rudbeck 2013; Vukoja i sur. 2017). U početku su se koristili i plavi fluorofori, no oni nisu bili pogodni za imunohistokemiju jer tkiva sisavaca prirodno fluoresciraju u plavom dijelu spektra, a fiksacija formalinom dodatno pridonosi autofluorescenciji (Coons i sur. 1941; Childs 2014).

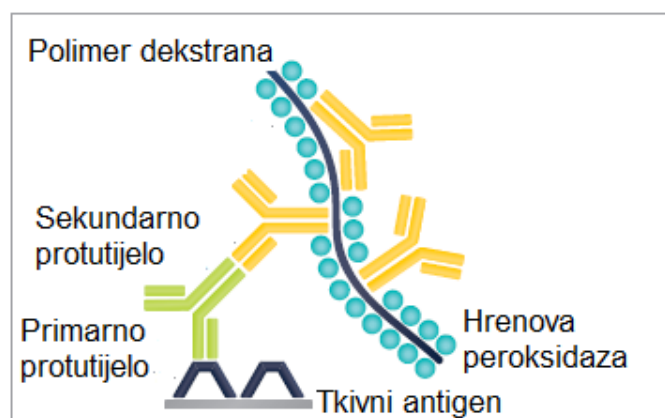
Iako su upravo metode koje su koristile fluorescentna protutijela bile prve imunohistokemijske metode, danas su ih potisnule metode koje koriste enzimima obilježena protutijela (Childs 2014). Nedostaci fluorofora su njihova ograničena stabilnost i brzo blijedenje u tkivima, činjenica da je za promatranje preparata potreban fluorescentni mikroskop (koji prije nije bio lako dostupan) te već spomenuta autofluorescencija tkiva (Childs 2014; Vukoja i sur. 2017).

Premda se ne upotrebljavaju u istoj mjeri kao nekad, fluorofori imaju svoje prednosti. Pošto emitiraju svjetlost na različitim valnim duljinama, omogućavaju dvostruko označavanje (engl. *dual-labelling* ili *dual-staining*), odnosno istovremenu primjenu protutijela za dva različita antigena (Taylor i Rudbeck 2013; Vukoja i sur. 2017). Osim toga, pogodniji su za primjenu na zamrznutim tkivima od enzima (Vukoja i sur. 2017). Kod tradicionalne direktne metode, najčešće se fluoroforom obilježavaju primarna protutijela (Kabiraj i sur. 2015).

3.3. Enzimske metode

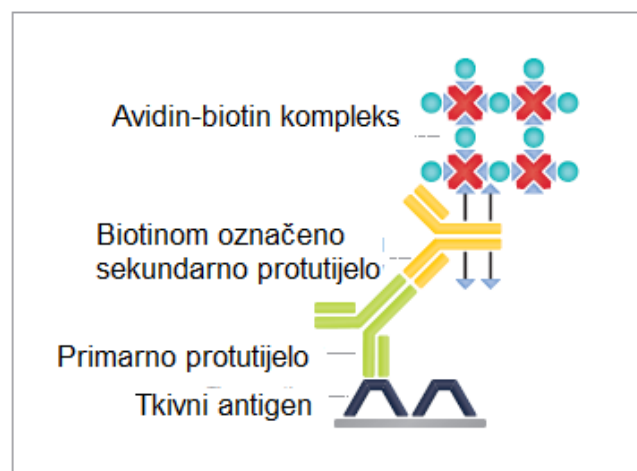
Šezdesetih godina prošlog stoljeća histokemijskim se metodama proučavala aktivnost enzima u tkivima, pa se tako rodila ideja o korištenju enzima kao biljega na protutijelima u imunohistokemijskim reakcijama (Childs 2014). Nepisano je pravilo imunohistokemije: „što je metoda kompleksnija, to je osjetljivija“ (Ramos-Vara 2017), pa su i metode s vremenom postale puno složenije.

Indirektna metoda u dva koraka (engl. *two-step indirect method*) najjednostavnija je od enzimskih metoda, a na sekundarna se protutijela najčešće veže hrenova peroksidaza koja u reakciji sa supstratom diaminobenzidinom (DAB) daje smeđe obojenje (Childs 2014; Kabiraj i sur. 2015). Jedna varijacija ove metode na sekundarno protutijelo veže polimer obilježen mnogim molekulama peroksidaze, što pridonosi amplifikaciji signala prilikom detekcije antigena (Ramos-Vara 2005; Kabiraj i sur. 2015). Ova je metoda jednostavna, visoko osjetljiva i ne daje puno pozadinskog obojenja, no skuplja je od metoda koje se temelje na kompleksima avidina i biotina (Ramos-Vara 2005). Shematski prikaz ove metode nalazi se na Slici 3.



Slika 3. Shematski prikaz indirektna metode s obilježenim polimerom (preuzeto i prilagođeno iz: Taylor i Rudbeck 2013).

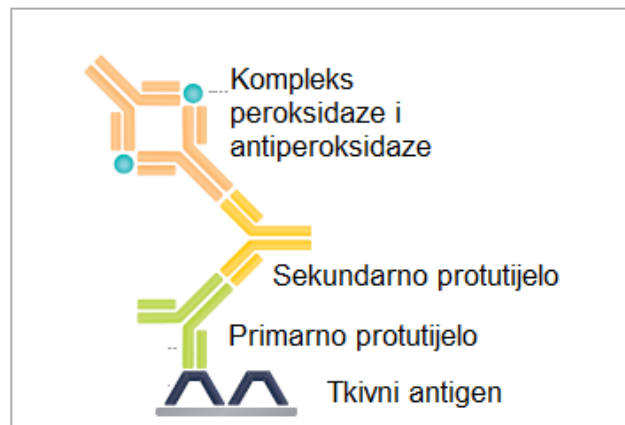
Avidin je glikoprotein izoliran iz jajeta koji na sebi nosi četiri vezna mjesta za molekule vitamina biotina, koji nosi jedno vezno mjesto za avidin i druga vezna mjesta na koja se može vezati protutijelo (Ramos-Vara 2005). Na jedno protutijelo može se vezati veći broj molekula biotina, što pridonosi većoj osjetljivosti metode (Kabiraj i sur. 2015). Metoda kompleksa avidin-biotin (engl. *avidin-biotin complex method*, ABC) sastoji se od tri sloja: primarnog protutijela, sekundarnog protutijela obilježenog biotinom i kompleksa avidin-biotin obilježenih enzimom (Kabiraj i sur. 2015). Veliki nedostatak ove metode jest pojava pozadinskog obojenja koje je posljedica prirodne prisutnosti avidina i biotina u tkivima, najviše u tkivu bubrega i jetre (Ramos-Vara 2005). Stručnjaci su tome doskočili tako da su avidin zamijenili streptavidinom, glikoproteinom koji je građom sličan avidinu, no izoliran je iz bakterije *Streptomyces avidinii* te nije prirodno prisutan u tkivima ljudi i životinja (Ramos-Vara 2005; Kabiraj i sur. 2015). Iako je i dalje moguća pojava pozadinskog obojenja zbog prisutnog biotina, uvelike je manja ako se koristi kompleks streptavidin-biotin. ABC metoda shematski je prikazana na Slici 4.



Slika 4. Shematski prikaz metode avidin-biotin kompleksa (ABC) (preuzeto i prilagođeno iz: Taylor i Rudbeck 2013).

Metoda peroksidaze-antiperoksidaze (engl. *peroxidase-antiperoxidase method*, PAP) također se sastoji od tri sloja, no princip ove metode je nešto drukčiji od prethodne. Primarno protutijelo veže se na antigen, a kompleksi antiperoksidaznih protutijela i peroksidaze na primarna se protutijela vežu preko sekundarnih protutijela koja djeluju kao most (Kabiraj i sur. 2015). Važno je napomenuti da primarna protutijela i antiperoksidazna protutijela moraju biti istog podrijetla, npr. iz zeca, dok sekundarna moraju potjecati iz druge životinje, npr. iz kože, i biti specifična na protutijela prve (Ramos-Vara 2005; Kabiraj i sur. 2015). Izrazito je bitno dodati

sekundarna protutijela u suvišku, kako bi mogla vezati dovoljan broj primarnih i antiperoksidaznih protutijela (Ramos-Vara 2005). Ova je metoda puno osjetljivija od indirektna metode u dva koraka, no nije osjetljiva kao ABC metoda i puno je zahtjevnija (Ramos-Vara 2005). Na istom principu kao PAP metoda temelji se i metoda koja za enzim umjesto peroksidaze koristi alkalnu fosfatazu (engl. *alkaline phosphatase-anti-alkaline phosphatase*, APAP) (Kabiraj i sur. 2015). PAP metoda shematski je prikazana na Slici 5.



Slika 5. Shematski prikaz metode peroksidaze-antiperoksidaze (PAP) (preuzeto i prilagođeno iz: Taylor i Rudbeck 2013).

4. PRIMJENA IMUNOHISTOKEMIJSKIH METODA

Imunohistokemijske metode primjenjuju se za detekciju antigena vezanih uz različita stanja u medicini i veterini, a iznimno je bitna u patologiji (Duraiyan i sur. 2012). Najčešće primjenu nalazi u dijagnostici i istraživanju tumora, otkrivanju primarnih tumora prilikom pojave metastaza te previđanju učinka terapije, najčešće kod raka dojke i prostate (Duraiyan i sur. 2012). Pomoću imunohistokemije proučavaju se i neurodegenerativne bolesti, a može se upotrijebiti i u svrhu istraživanja različitih genskih produkata i njihovih staničnih puteva – upravo se upotrebom monoklonalnih protutijela za protein p53 otkrila njegova uloga u apoptotičkim putevima stanice (Duraiyan i sur. 2012). Imunohistokemijske metode igrale su i važnu ulogu u identifikaciji nekih hormona hipofize u korelaciji s njezinom strukturom (Childs 2014). No, cijela priča o imunohistokemiji započela je upravo na bakterijskim antigenima (Coons i sur. 1941), pa nije neobično da se i dalje primjenjuje za dijagnostiku različitih infektivnih antigena.

Imunohistokemijske metode iznimno su korisne u dijagnostici infektivnih bolesti kad druge metode, poput seroloških ili kultura tkiva, ne mogu dati pouzdane rezultate (Eyzaguirre i Haque 2008). Eyzaguirre i Haque (2008) kao najbitnije ciljeve primjene imunohistokemije u dijagnozi zaraznih bolesti navode: identifikaciju mikroorganizama koje je teško otkriti rutinskim ili posebnim bojenjem tkiva, mikroorganizama prisutnih u malom broju, mikroorganizama koje je teško ili nemoguće uzgojiti u kulturi te mikroorganizama koji pokazuju neobičnu morfologiju.

4.1. Primjena na bakterijskim infekcijama

Bakterije dijele velik broj zajedničkih antigena koji se u imunologiji nazivaju molekularnim obrascima patogenih mikroorganizama (engl. *pathogen-associated molecular patterns*, PAMPs) te stoga često dolazi do križne reaktivnosti protutijela (Eyzaguirre i Haque 2008; Mogensen 2009; Andreis i sur. 2010). Križna reaktivnost može zakomplicirati interpretaciju rezultata, no istraživanja pokazuju da se ona ipak može nadvladati i da se imunohistokemijske metode mogu primijeniti i na bakterijske infekcije .

Bakterija *Helicobacter pylori* uzrokuje akutni gastritis i teška oštećenja na tkivu želuca, zbog čega ju je ponekad gotovo nemoguće detektirati uobičajenim histopatološkim metodama. Imunohistokemija u tom slučaju može uspješno identificirati bakteriju kao uzrok oštećenja (Eyzaguirre i Haque 2008). Osim za detekciju, imunohistokemijske metode mogu se koristiti i za praćenje tijeka liječenja nekih bakterijskih bolesti, primjerice one koju izaziva *Tropheryma whippelii* (Eyzaguirre i Haque 2008). Komercijalno je dostupan velik broj protutijela specifičnih na razne vrste bakterija, uključujući vrste iz roda *Bartonella*, *Treponema pallidum*, rikecije, mikobakterije i mnoge druge (Troxell i Lanciault 2016; Kalenić i sur. 2019).

Szeredi i sur. (2008) primijenili su poliklonalno protutijelo protiv *Mycobacterium bovis*, uzročnika goveđe tuberkuloze koji se nalazi u sastavu BCG cjepiva, na uzorcima različitih tkiva zaraženih raznim bakterijama, gljivicama i praživotinjama izoliranih iz 13 različitih životinjskih vrsta te utvrdili da protutijelo križno reagira s mnogim bakterijama, ali i gljivicama i praživotinjama, no da se na temelju lezija u tkivu ipak mogu precizno identificirati uzročnici bolesti te istovremeno isključiti neki patogeni koji nisu reagirali s protutijelom (Szeredi i sur. 2008). Usporedili su i utjecaj različitih tehnika otkrivanja epitopa te ustanovili da je optimalna tehnika za većinu epitopa toplinom inducirano otkrivanje epitopa, ali i da se kod *Campylobacter sp.* pozitivan rezultat dobio samo u uvjetima enzimskog otkrivanja epitopa i u uzorcima kod kojih se otkrivanje epitopa preskočilo (Szeredi i sur. 2008).

4.2. Primjena na virusnim infekcijama

Virusi su uzročnici brojnih bolesti u ljudi i životinja, vrlo su infektivni i brzo se šire populacijom, zbog čega je važna njihova brza i točna identifikacija. Najveći dio dostupne literature na temu primjene imunohistokemije na infektivnim agentima je upravo na temu primjene za dijagnostiku i istraživanje virusnih infekcija.

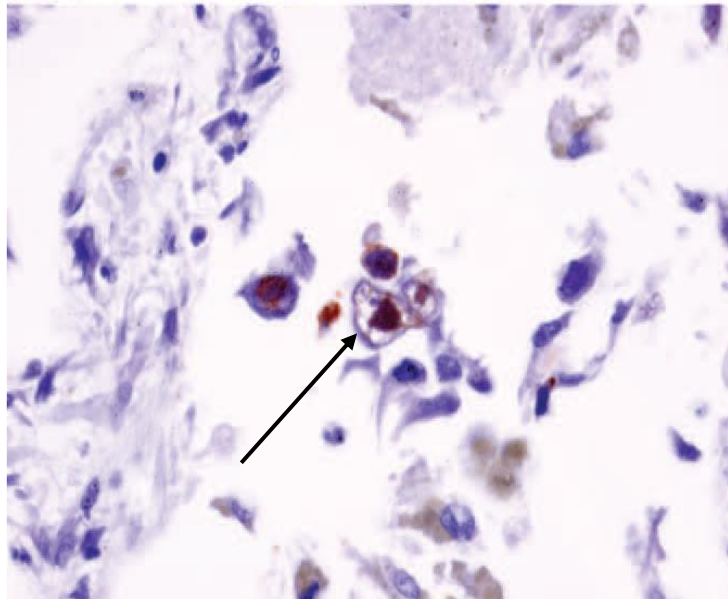
Osobama kojima je imunosni sustav narušen zbog uzimanja lijekova koji ga suprimiraju uslijed transplantacija ili autoimunih bolesti te imunodeficijencija konstantno su pod prijetnjom zaraze od virusa koji su široko rasprostranjeni i bezopasni za većinu populacije. Zbog njihovog stanja se virusi mogu javiti u atipičnim oblicima, pa se za sigurnu dijagnozu upotrebljavaju imunohistokemijske metode (Troxell i Lanciault 2016). Doduše, virusi se i u imunokompetentnih osoba mogu javiti u neobičnim oblicima, a mnogi tvore slične strukture u stanicama, pa je i u takvim slučajevima dijagnoza pomoću imunohistokemije izrazito značajna (Eyzaguirre i Haque 2008).

Adenoviridae je jedna od mnogih porodica virusa koje predstavljaju takvu prijetnju (Eyzaguirre i Haque 2008; Troxell i Lanciault 2016). Monoklonalna protutijela uspješna su u vizualizaciji virusnih antigena, najčešće intranuklearnih, prema čemu se razlikuje od njemu sličnih virusa iz porodice *Herpesviridae* (Eyzaguirre i Haque 2008). Na Slici 6. prikazan je preparat na kojem je reakcijom imunoperoksidaze i diaminobenzidina dokazan adenovirusni antigen. Komercijalno su dostupna mnoga protutijela na adenoviruse, no valja pripaziti jer neka reagiraju samo s određenim serotipovima (Troxell i Lanciault 2016).

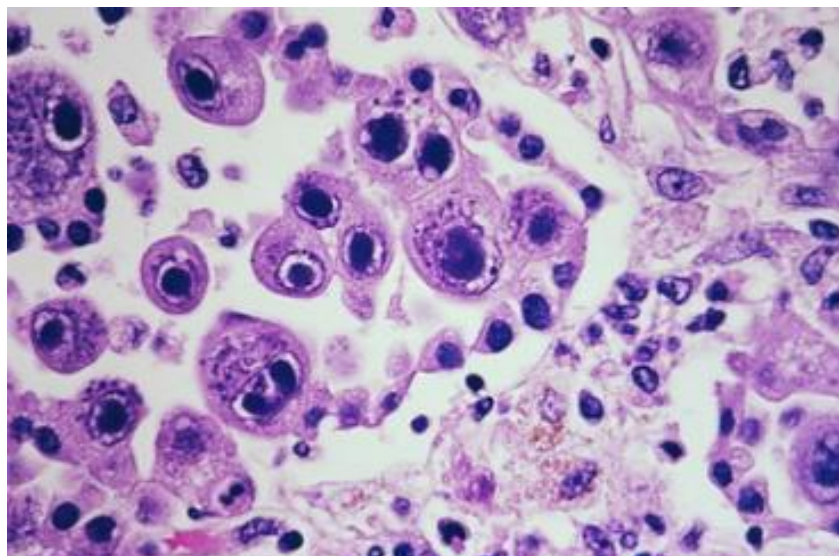
Virusi iz porodice *Herpesviridae* također prijete imunokomprimiranim osobama, a neki od značajnijih predstavnika ove porodice su *Cytomegalovirus* (CMV), *Herpes simplex virus* (HSV) i Epstein-Barr virus (EBV) (Eyzaguirre i Haque 2008; Troxell i Lanciault 2016). CMV se u histološkim preparatima može prepoznati po inkluzijama unutar jezgre koje nalikuju „oku sove“ (engl. *owl-eye*), no one mogu biti neprepoznatljive uslijed degeneracije tkiva (Eyzaguirre i Haque 2008; Troxell i Lanciault 2016). U takvim se slučajevima virus može identificirati pomoću tzv. „koktela protutijela“, a osim toga moguće ga je otkriti i u ranim fazama infekcije, točnije prije pojave nuklearnih inkluzija (Eyzaguirre i Haque 2008; Troxell i Lanciault 2016). Na Slici 7. prikazane su tipične inkluzije koje tvori citomegalovirus na rutinskim histološkim preparatima obojenima hematoksilinom i eozinom.

HSV se javljaju u 1-10% primatelja transplantata, najčešće kao primarna infekcija ili reaktivacija virusa koji je već prisutan u organizmu (Troxell i Lanciault 2016). Histološki se

HSV može teško razlučiti od Varicella-Zoster virusa, uzročnika vodenih kozica, koji se pak lako može identificirati pomoću monoklonalnih protutijela na glikoprotein gp1 iz njegove ovojnice (Eyzaguirre i Haque 2008). HSV-1 i HSV-2 antigenski su vrlo slični, pa je nemoguće utvrditi vrstu virusa pomoću poliklonalnih protutijela, a za točnu identifikaciju vrlo je važno poznavati specifičnost korištenih protutijela (Eyzaguirre i Haque 2008; Troxell i Lanciault 2016).



Slika 6. Nekrotizirajući eksudat koji pokazuje reaktivnost s protutijelima protiv adenovirusnih antigena. Inkluzija u označenoj stanici nalikuje inkluzijama koje stvara citomegalovirus, zbog čega je teško napraviti dijagnozu isključivo na temelju histoloških metoda (preuzeto iz: Eyzaguirre i Haque 2008).



Slika 7. Inkluzije koje nalikuju oku sove su karakteristične za citomegaloviruse na histološkim preparatima obojenim hematoksilinom i eozinom (preuzeto sa: https://www.flickr.com/photos/pulmonary_pathology/35104826390/).

Imunohistokemija je vrlo značajna i u dijagnostici i identifikaciji zaraznih bolesti izazvanih emergentnim virusima (Eyzaguirre i Haque 2008), što pokazuju brojne studije objavljene u zadnjih 20 godina. Emergentni virusi označavaju viruse koji su po prvi puta identificirani unutar novog domaćina, a uzrokuju emergentne bolesti i predstavljaju veliku ugrozu globalnom zdravlju. Ovi virusi zahtijevaju brzi i točnu identifikaciju, najčešće različitim molekularnim i serološkim metodama koje se moraju provesti u laboratorijima visoke razine sigurnosti (Zaki i sur. 1999; Afrough i sur. 2019). Do izbijanja epidemija najčešće dolazi u zemljama u razvoju, gdje takvi laboratoriji uglavnom nisu dostupni, a transport potencijalno opasnih bioloških uzoraka izrazito je zahtjevan i dugotrajan (Zaki i sur. 1999). Osim što su imunohistokemijske metode dostupnije i lako se apliciraju, pružaju i veću sigurnost jer tkiva fiksirana formalinom i uklopljena u parafin ne predstavljaju opasnost od zaraze, za razliku od seroloških uzoraka pacijenata i izolata virusa (Zaki i sur. 1999; Guarner i sur. 2004).

Zaki i suradnici (1999) proučavali su uzorke tkiva jetre i kože prikupljenima tijekom izbijanja epidemije Ebola virusa u Demokratskoj Republici Kongo 1995. godine. Uzorke su podvrgnuli testiranju s poliklonalnim protutijelima i metodom streptavidin-biotin kompleksa te su ustanovili, u usporedbi s dostupnim rezultatima seroloških testiranja, da je imunohistokemija jednako osjetljiva i specifična metoda za detekciju ovog virusa. Pokazala se boljom metodom od testiranja antigena u serumu, vjerojatno zato što antigeni duže zaostaju u tkivu ili zbog tvorbe imunokompleksa virusnog antigena i protutijela u cirkulaciji, što onemogućuje njegovu detekciju serološkim metodama (Zaki i sur. 1999).

Primjena imunohistokemije nije zaobišla ni predstavnike virusne porodice *Coronaviridae*, SARS-CoV i SARS-CoV-2. Uzorci plućnog tkiva pacijenta zaraženog virusom SARS-CoV uzeti tijekom izbijanja epidemije u Tajvanu 2003. godine analizirani su indirektnom metodom alkalne fosfataze (protutijela usmjerena na antigen virusa), dvostrukim bojenjem usmjerenim na citokeratin, surfaktant i CD68 (marker makrofaga) te *in situ* hibridizacijom (Shieh i sur. 2005). Sve su metode pokazale da su antigeni prisutni u velikoj količini i raspoređeni u više žarišta, a najveći udio antigena je vizualiziran u pneumocitima tipa II (Shieh i sur. 2005). Pneumociti tipa II ključni su u oporavku i regeneraciji tkiva nakon oštećenja nastalog uslijed bolesti, stoga su Shieh i suradnici (2005) zaključili da je ovo otkriće važno za otkrivanje tijeka bolesti i načina na koji virus djeluje na plućno tkivo. Imunohistokemija i *in situ* hibridizacija primijenjene su i u istraživanjima aktualnog SARS-CoV-2 virusa, uzročnika bolesti COVID-19. Ponovno je dokazana njihova vrijednost u vidu lokalizacije virusa u tkivu, svojstva koje se gubi prilikom primjene metoda poput PCR-a, a iznimno je značajno prilikom ispitivanja

djelotvornosti antivirusnih lijekova i cjepiva (Carossino i sur. 2020). Smithgall i suradnici (2020) proveli su istraživanje u kojem su pomoću imunohistokemije i *in situ* hibridizacije uspoređivali placentu zdravih majki i majki inficiranih SARS-CoV-2 virusom. Iako virus nije vizualiziran u tkivu placentu i nije došlo do infekcije fetusa, utvrđene su nespecifične morfološke promjene u tkivu koje mogu biti posljedica zaraze (Smithgall i sur. 2020).

Osim u medicinskim, imunohistokemija primjenjiva je i u veterinarskim istraživanjima. Hooper i suradnici (1999) pomoću različitih imunohistokemijskih metoda identificirali su veći broj životinjskih virusa koji su se pojavili u Australiji krajem 90-ih godina prošlog stoljeća, od čega su velik udio činili emergentni virusi. Idealne su i za praćenje virusnih bolesti stoke koje uzrokuju velike ekonomske gubitke, kao što je virus proljeva goveda (engl. *bovine viral diarrhoea virus*, BVDV) (Brodersen 2004).

4.3. Primjena na infekcijama praživotinjama

Jednostanični paraziti iz skupine praživotinja (Protozoa) česti su uzročnici zoonoza, bolesti koje se prenose sa životinja na ljude. Najčešće se mogu determinirati na histološkim preparatima obojenih hematoksilinom i eozinom ili Giemsom, no ponekad se javljaju u netipičnim oblicima ili uzrokuju nekrozu tkiva koja onemogućava točnu dijagnozu (Eyzaguirre i Haque 2008). Imunohistokemija se pokazala vrlo korisnom kod nedvosmislene dijagnoze lišmanijaze. U slučajevima gdje je bio prisutan vrlo mali broj parazita ili se pojavio na neobičnim lokacijama u organizmu, visoko specifično monoklonalno protutijelo bilo je u stanju uspješno prepoznati različite vrste iz roda *Leishmania* i utvrditi da su upravo one uzročnici infekcije, a ne neki drugi slični paraziti (Eyzaguirre i Haque 2008).

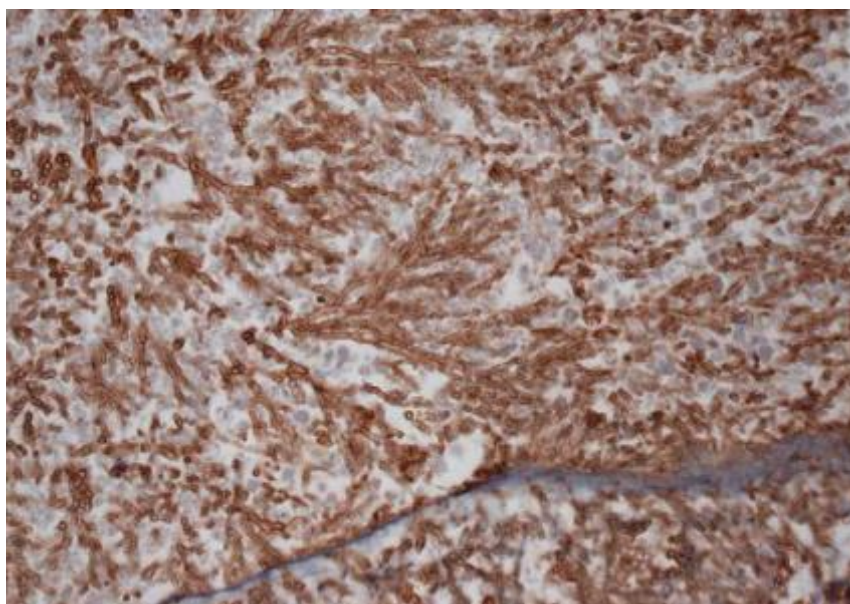
Toksoplazmoza je široko rasprostranjena zoonoza koju uzrokuje *Toxoplasma gondii*, parazit koji zaražava sisavce i ptice (Casartelli-Alves i sur. 2014). U većine ljudi ne uzrokuje teže posljedice, no u trudnica može proći preko posteljice te uzrokovati ozbiljna oštećenja mozga i jetre fetusa, pa čak i njegovu smrt (Habdija i sur. 2011, Sarkari i sur. 2013). Kod utvrđivanja zaraze djeteta u majčinoj utrobi mogu se koristiti imunohistokemijske metode, ali ipak se najčešće koristi PCR jer se ta metoda pokazala puno preciznijom (Sarkari i sur. 2013). Čest izvor zaraze je konzumiranje nedovoljno termički obrađenog mesa, zbog čega se kontinuirano moraju pratiti zaraze u domaćih životinja. Imunohistokemijske metode u kombinaciji s histopatologijom i serološkim testiranjima koriste se za dokazivanje prisutnosti *T. gondii* u kokoši. Casartelli-Alves i suradnici (2014) utvrdili su da su poliklonalna protutijela protiv *T. gondii* visoko specifična, ali manje osjetljiva u usporedbi s drugim metodama. Niska

osjetljivost je moguća posljedica malog broja parazita u tkivu, njihove rasprostranjenosti te veličine uzetog uzorka (Casartelli-Alves i sur. 2014).

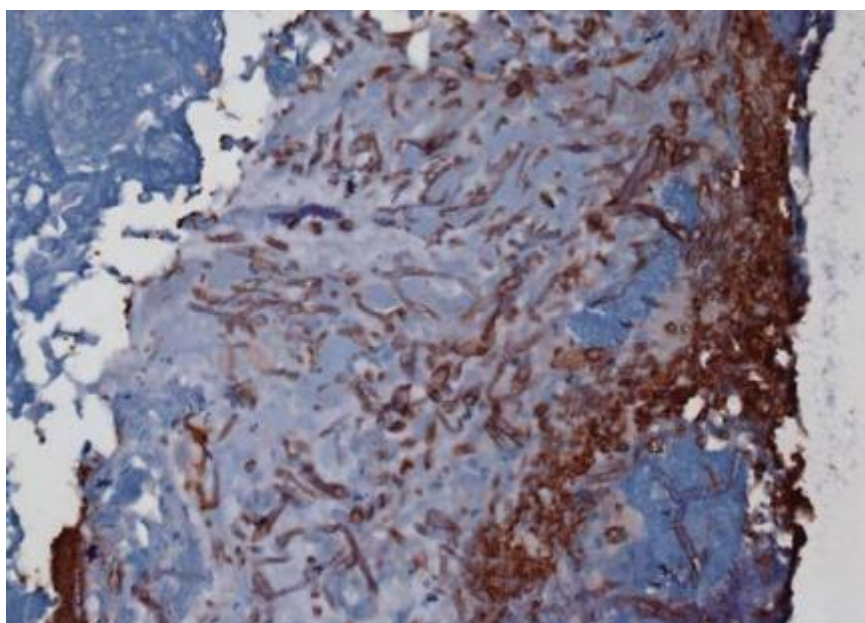
4.4. Primjena na gljivičnim infekcijama

Gljivične infekcije predstavljaju velik problem u osoba koje uzimaju razne imunosupresivne lijekove, no postaju sve češće i u imunokompetentnih osoba (Schuetz i Cohen 2009; Challa i sur. 2015). Tradicionalno su se gljivične infekcije identificirale kombinacijom bojenja hematoksilinom i eozinom ili drugim rutinskim histopatološkim metodama i uzgajanjem kulture (Eyzaguirre i Haque 2008; Troxell i Lanciault 2016), no u nekih infekcija takav pristup nije dostatan. Brojne filamentozne gljivice pokazuju sličnu morfologiju na tkivnim preparatima pa ih je nemoguće identificirati na temelju izgleda, a za uzgoj kulture ponekad je potrebno više tjedana čime se gubi značajno vrijeme za početak terapije (Schuetz i Cohen 2009; Challa i sur. 2015). Neke gljivice, primjerice one iz skupine Zygomycetes, gotovo je nemoguće uzgojiti u laboratoriju (Schuetz i Cohen 2009). Identifikacija na temelju simptoma također je nemoguća jer se oni većinom preklapaju između različitih vrsta (Challa i sur. 2015). Većina antimikotika djeluje specifično na vrste iz istog roda ili taksonomske skupine te je od iznimne važnosti da dijagnoza prisutne gljivice bude precizna i brza (Eyzaguirre i Haque 2008; Schuetz i Cohen 2009).

Imunohistokemija se pokazala korisnom u identifikaciji gljivičnih infekcija i prepoznavanju pravih infekcija od bezopasnih kolonija, a dualne metode imunohistokemijskog bojenja uspješno su detektirale i identificirale infekcije različitih gljivica istovremeno prisutnih u tkivu (Eyzaguirre i Haque 2008). Međutim, i ovdje su se pokazali nedostaci imunohistokemije u dijagnostici. Mnoge gljive, poput bakterija, dijele neke antigene pa je česta pojava križno reaktivnih protutijela (Challa i sur. 2015). Križna reaktivnost zabilježena je u komercijalno dostupnih protutijela, no uvelike ovisi o uvjetima istraživanja (starost uzoraka, korištene metode) i vrsti gljivica na kojima se istraživanje provodi (Schuetz i Cohen 2009; Challa i sur. 2015). Ove nedostatke mogu premostiti različiti pristupi koji se koriste s nekoliko protutijela od kojih su neka križno reaktivna i posebnim predtretiranjem uzoraka prije imunohistokemijskog bojenja (Schuetz i Cohen 2009). No, u nekim je slučajevima radi primjene odgovarajuće terapije ipak bolje koristiti druge metode koje ne daju dvosmislene rezultate, kao što su *in situ* hibridizacija ili PCR (Schuetz i Cohen 2009; Challa i sur. 2015). Na Slikama 8. i 9. prikazane su reakcije križno reaktivnih protutijela na *Aspergillus* s antigenima gljiva iz rodova *Aspergillus* i *Fusarium*.



Slika 8. Detekcija gljive *Aspergillus fumigatus* pomoću protutijela na *Aspergillus* spp. (preuzeto iz: Schuetz i Cohen 2009)



Slika 9. Tkivo inficirano gljivicom *Fusarium* sp. dalo je lažno negativan rezultat u reakciji s protutijelima na *Aspergillus* (preuzeto iz: Schuetz i Cohen 2009)

5. RASPRAVA

Navedeni primjeri daju uvid u mnoge prednosti, ali i mane imunohistokemije kao dijagnostičke metode. U prošlosti je bila od iznimnog značaja jer mnoge molekularne metode nisu bile široko dostupne kao danas (Hooper i sur. 1999; Zaki i sur. 1999). Prema nekim novijim istraživanjima (Solomon i sur. 2017) imunohistokemija nije nužna za dijagnozu određene bolesti, pogotovo ako postoji visoka sumnja na jednog uzročnika te je on potvrđen kulturom tkiva, molekularnim ili serološkim metodama i klasičnim histološkim preparatima. U takvim slučajevima dodatna imunohistokemijska testiranja mogu stvoriti bespotreban trošak, osobito ako dobiveni preparati ne daju nova saznanja u odnosu na ona dobivena drugim metodama (Solomon i sur. 2017).

S druge strane, imunohistokemija tvori most između kvantitativnih i histoloških metoda te daje jedinstven uvid u distribuciju antigena u stanicama i tkivu. To je svojstvo iznimno značajno prilikom istraživanja patogeneze zaraznih bolesti (Shieh i sur. 2005; Eyzaguirre i Haque 2008), ali i ispitivanja učinkovitosti novih lijekova (Carossino i sur. 2020).

Prednost imunohistokemije nad drugim dijagnostičkim metodama jest retrospektivna dijagnoza. Mnogi patološki laboratoriji diljem svijeta čuvaju histološke preparate tretirane formalinom i parafinom te su oni izvrsno očuvani i godinama nakon izolacije, dok se serološki uzorci moraju čuvati u posebnim uvjetima pa stoga nisu lako dostupni za naknadna istraživanja (Gupta i sur. 2012).

Imunohistokemijske metode značajan su alat za dijagnozu zaraznih bolesti kod imunosuprimiranih osoba (Eyzaguirre i Haque 2008; Troxell i Lanciault 2016), kroničnih bolesnika, ali i u stanjima niske viremije (Gupta i sur. 2012). Viremija predstavlja prisustvo virusa u krvi te u nekim fazama infekcije može biti niska, zbog čega virus može ostati nedetektiran serološkim metodama. Osoba i dalje pokazuje znakove bolesti te joj se stanje pogoršava, premda je naizgled negativna na određeni virus, što je zabilježeno u nekim slučajevima infekcije virusom hepatitisa E (Gupta i sur. 2012). Imunohistokemija može biti pouzdanija metoda i u slučajevima kad je visok broj antigena u organizmu, a broj protutijela nizak (Guarner i sur. 2004).

Međutim, prisutnost antigena ne znači uvijek nužno i prisutnost infektivnog antigena u organizmu kao uzročnika zaraze, pogotovo u fagocitnim stanicama (Jessie i sur. 2004). Stoga je dobro kombinirati metode imunohistokemije s *in situ* metodama (hibridizacija ili PCR) koje

dokazuju genetički materijal patogena i njegovu replikaciju u tkivima (Jessie i sur. 2004; De Macedo i sur. 2006; Carossino i sur. 2020).

Uz sve navedeno, bitno je ponovno spomenuti neke nedostatke samih metoda i njihovog provođenja. Svaka se metoda sastoji od više koraka i svaki od njih utječe na krajnji rezultat (Ramos-Vara 2005; Eyzaguirre i Haque 2008). Najčešće se nezadovoljavajući rezultati dobivaju radi niske specifičnosti ili osjetljivosti protutijela te maskiranja epitopa (Ramos-Vara 2005; Eyzaguirre i Haque 2008; Kabiraj i sur. 2015). Veliki problem je standardizacija protokola, osobito s novim protutijelima, jer se svi koraci moraju uskladiti i optimizirati kako bi reakcija naposljetku bila uspješna, pouzdana i reproducibilna (Lin i Chen 2014; Ramos-Vara 2017). Standardizacija svakog koraka, od uzimanja uzoraka pa sve do analize rezultata, iznimno je važna radi usporedbe dobivenih rezultata među laboratorijima diljem svijeta, ali i zbog njihove digitalne obrade (Ramos-Vara i Miller 2014).

6. ZAKLJUČAK

Iako je prošlo 80 godina od objave prve studije u kojoj su se primijenile, imunohistokemijske metode su do danas ostale moćan alat u dijagnostici i znanstvenim istraživanjima. Njihova dugotrajna prisutnost posljedica je konstantnog unapređivanja i razvijanja novih metoda iz postojećih. Premda imaju određeni broj nedostataka, oni se mogu prebroditi ako se u kombinaciji s imunohistokemijom koriste i druge metode, poput *in situ* hibridizacije. Bez obzira na svoje manjkavosti, imunohistokemija je vrlo cijenjena metoda u mnogim patološkim laboratorijima te je iznimno značajna za retrospektivne dijagnoze.

S pojavom i razvitkom mnogih molekularnih i seroloških metoda, imunohistokemija je izgubila na značaju u dijagnostici patogenih organizama, ali je još uvijek često zastupljena u istraživanjima utjecaja patogena na tkiva, tijekom bolesti te učinkovitosti terapije. Naposljetku je bitno naglasiti da je u ovom radu obrađena samo primjena imunohistokemije na infektivnim bolestima te da ona ima i mnogo širu primjenu. Štoviše, ključna je u dijagnostici mnogih tumora te je idealna metoda za njihova istraživanja. Često je korištena i u istraživanju mehanizama različitih neurodegenerativnih bolesti, koje predstavljaju sve veći problem u starijoj populaciji. Prema tome, imunohistokemija nije tako lako zamjenjiva te će se i u budućnosti nastaviti primjenjivati, a time i dalje razvijati.

7. LITERATURA

Afrough, B., Dowall, S., Hewson, R. (2019). Emerging viruses and current strategies for vaccine intervention. *Clinical and Experimental Immunology*, 196(2), 157–166.

Andreis, I., Batinić, D., Čulo, F., Grčević, D., Lukinović-Škudar, V., Marušić, M., Taradi, M., Višnjic, D. (2010). *Imunologija*. Medicinska naklada, Zagreb.

Brodersen, B. W. (2004). Immunohistochemistry used as a screening method for persistent bovine viral diarrhoea virus infection. *Veterinary Clinics of North America: Food Animal Practice*, 20(1), 85–93.

Carossino, M., Ip, H. S., Richt, J. A., Shultz, K., Harper, K., Loynachan, A. T., Del Piero, F., Balasuriya, U. B. (2020). Detection of SARS-CoV-2 by RNAscope® *in situ* hybridization and immunohistochemistry techniques. *Archives of Virology*, 165(10), 2373–2377.

Casartelli-Alves, L., Boechat, V. C., Macedo-Couto, R., Ferreira, L. C., Nicolau, J. L., Neves, L. B., Millar, P. R., Vicente, R. T., Oliveira, R. V. C., Muniz, A. G., Bonna, I. C. F., Amendoeira, M. R. R., Silva, R. C., Langoni, H., Schubach, T. M. P., Menezes, R. C. (2014). Sensitivity and specificity of serological tests, histopathology and immunohistochemistry for detection of *Toxoplasma gondii* infection in domestic chickens. *Veterinary Parasitology*, 204(3–4), 346–351.

Challa, S., Uppin, S. G., Uppin, M. S., Pamidimukkala, U., Vemu, L. (2015). Diagnosis of filamentous fungi on tissue sections by immunohistochemistry using anti-aspergillus antibody. *Medical Mycology*, 53(5), 470–476.

Childs, G. V. (2014). History of immunohistochemistry. U: McManus, L. M., Mitchell, R. N. (ur.) *Pathobiology of human disease: a dynamic encyclopedia of disease mechanisms*. Amsterdam, Academic Press, str. 3775-3796.

Coons, A. H., Creech, H. J., Jones, R. N. (1941). Immunological properties of an antibody containing a fluorescent group. *Proceedings of the Society for Experimental Biology and Medicine*, 47(2), 200–202.

De Macedo, F. C., Nicol, A. F., Cooper, L. D., Yearsley, M., Pires, A. R. C., Nuovo, G. J. (2006). Histologic, viral, and molecular correlates of dengue fever infection of the liver using highly sensitive immunohistochemistry. *Diagnostic Molecular Pathology: the American journal of surgical pathology*, 15(4), 223–228.

Duraiyan, J., Govindarajan, R., Kaliyappan, K., Palanisamy, M. (2012). Applications of immunohistochemistry. *Journal of Pharmacy and Bioallied Sciences*, 4(2), 307-309.

Eyzaguirre, E., Haque, A. K. (2008). Application of immunohistochemistry to infections. *Archives of Pathology and Laboratory Medicine*, 132(3), 424–431.

Guarner, J., Shieh, W. J., Hunter, S., Paddock, C. D., Morken, T., Campbell, G. L., Marfin, A. A., Zaki, S. R. (2004). Clinicopathologic study and laboratory diagnosis of 23 cases with West Nile virus encephalomyelitis. *Human Pathology*, 35(8), 983–990.

Gupta, P., Jagya, N., Pabhu, S. B., Durgapal, H., Acharya, S. K., Panda, S. K. (2012). Immunohistochemistry for the diagnosis of hepatitis E virus infection. *Journal of Viral Hepatitis*, 19(2), 177-183.

Habdija I., Primc Habdija, B., Radanović, I., Špoljar, M., Matoničkin Kepčija, R., Vujčić Karlo, S., Miliša, M., Ostojić, A., Sertić Perić, M. (2011). *Protista – Protozoa, Metazoa – Invertebrata: strukture i funkcije*. Zagreb, Alfa, str. 50.

Hooper, P. T., Russell, G. M., Selleck, P. W., Lunt, R. A., Morrissy, C. J., Braun, M. A., Williamson, M. M. (1999). Immunohistochemistry in the identification of a number of new diseases in Australia. *Veterinary Microbiology*, 68(1–2), 89–93.

Jessie, K., Fong, M. Y., Devi, S., Lam, S. K., Wong, K. T. (2004). Localization of dengue virus in naturally infected human tissues, by immunohistochemistry and in situ hybridization. *The Journal of Infectious Diseases*, 189(8), 1411–1418.

Kabiraj, A., Gupta, J., Khaitan, T., Bhattacharya, P. T. (2015). Principle and techniques of immunohistochemistry – a review. *International Journal of Biological and Medical Research*, 6(3), 5204–5210.

Kalenić, S., Abram, M., Batinić, D., Beader, N., Bedenić, B., Bošnjak, Z., Budimir, A., Drenjančević, D., Katalinić-Janković, V., Lukić-Grlić, A., Ljubin Sternak, S., Mareković, I., Mlinarić-Galinović, G., Mlinarić-Missoni, E., Orlović, M., Plečko, V., Presečki, A., Presečki, V., Punda-Polić, V., Rukavina, T., Sviben, M., Tabain, M., Tambić-Andrašević, A., Tićac, B., Vilibić Čavlek, T., Vraneš, J., Vučković, D., Žmak, Lj. (2019). *Medicinska mikrobiologija*. Medicinska naklada, Zagreb.

- Lin, F., Chen, Z. (2014). Standardization of diagnostic immunohistochemistry: literature review and geisinger experience. *Archives of Pathology and Laboratory Medicine*, 138(12), 1564–1577.
- Mogensen, T. H. (2009). Pathogen recognition and inflammatory signaling in innate immune defenses. *Clinical Microbiology Reviews*, 22(2), 240–273.
- Ramos-Vara, J. A. (2005). Technical aspects of immunohistochemistry. *Veterinary pathology*, 42(4), 405–426.
- Ramos-Vara, J. A., Miller, M. A. (2014). When tissue antigens and antibodies get along: revisiting the technical aspects of immunohistochemistry - the red, brown, and blue technique. *Veterinary Pathology*, 51(1), 42-87.
- Ramos-Vara, J. A. (2017). Principles and methods of immunohistochemistry. U: Gautier, J. C. (ur.) *Drug safety evaluation: methods in molecular biology*, 1641. New York, Humana Press, str. 115–128.
- Schuetz, A. N., Cohen, C. (2009). Aspergillus immunohistochemistry of culture-proven fungal tissue isolates shows high cross-reactivity. *Applied Immunohistochemistry and Molecular Morphology*, 17(6), 524-529.
- Shi, S. R., Shi, Y., Taylor, C. R. (2011). Antigen retrieval immunohistochemistry: review and future prospects in research and diagnosis over two decades. *Journal of Histochemistry and Cytochemistry*, 59(1), 13–32.
- Shieh, W. J., Hsiao, C. H., Paddock, C. D., Guarner, J., Goldsmith, C. S., Tatti, K., Packard, M., Mueller, L., Wu, M. Z., Rollin, P., Su, I. J., Zaki, S. R. (2005). Immunohistochemical, *in situ* hybridization, and ultrastructural localization of SARS-associated coronavirus in lung of a fatal case of severe acute respiratory syndrome in Taiwan. *Human Pathology*, 36(3), 303–309.
- Smithgall, M. C., Liu-Jarin, X., Hamele-Bena, D., Camic, A., Mourad, M., Debelenko, L., Chen, X. (2020). Third-trimester placentas of severe acute respiratory syndrome coronavirus 2 (SARS-CoV-2)-positive women: histomorphology, including viral immunohistochemistry and *in-situ* hybridization. *Histopathology*, 77(6), 994–999.
- Solomon, I. H., Hornick, J. L., Laga, A. C. (2017). Immunohistochemistry is rarely justified for the diagnosis of viral infections. *American Journal of Clinical Pathology*, 147(1), 96–104.

Szeredi, L., Glávits, R., Tenk, M., Jánosi, S. (2008). Application of anti-BCG antibody for rapid immunohistochemical detection of bacteria, fungi and protozoa in formalin-fixed paraffin-embedded tissue samples. *Acta Veterinaria Hungarica*, 56(1), 89–99.

Taylor, C. R., Rudbeck, L. (ur.) (2013). Educational guide - immunohistochemical staining methods. DAKO Denmark dostupno na: https://www.agilent.com/cs/library/technicaloverviews/public/08002_ihc_staining_methods.pdf (pristupljeno 31.8.2021.)

Troxell, M. L., Lanciault, C. (2016). Practical applications in immunohistochemistry: evaluation of rejection and infection in organ transplantation. *Archives of Pathology and Laboratory Medicine*, 140(9), 910–925.

Vukoja, N., Hančić, S., Korać, P. (2017). Razvoj metoda imunohistokemijskog bojenja i optimizacija protokola za detekciju transkripcijskog faktora BACH2. *Journal of Applied Health Sciences*, 3(2), 235–245.

Zaki, S. R., Shieh, W. J., Greer, P. W., Goldsmith, C. S., Ferebee, T., Katshitshi, J., Tshioko, F. K., Bwaka, M. A., Swanepoel, R., Calain, P., Khan, A. S., Lloyd, E., Rollin, P. E., Ksiazek, T. G., Peters, C. J. (1999). A novel immunohistochemical assay for the detection of Ebola virus in skin: implications for diagnosis, spread, and surveillance of Ebola hemorrhagic fever. *Journal of Infectious Diseases*, 179(1), 36–47.

Internetski izvori:

Slika 1. https://commons.wikimedia.org/wiki/File:Antibody_chains.jpg (pristupljeno 6.7.2021.)

Slika 7. https://www.flickr.com/photos/pulmonary_pathology/35104826390/ (pristupljeno 25.8.2021.)

8. SAŽETAK

Imunohistokemijske metode omogućavaju vizualizaciju raznih antigena u tkivu koristeći se njima specifičnim protutijelima. Premda se počela razvijati prije više od 80 godina, imunohistokemija je i danas često korištena u mnoge svrhe: ključna je za dijagnostiku i praćenje određenih tumora te istraživanje neurodegenerativnih bolesti koje su sve češći problem današnjice, a osim toga značajna je i u dijagnostici i istraživanju raznih infektivnih bolesti. Imunohistokemijske metode pružaju jedinstven uvid u distribuciju antigena u tkivu, što pomaže u istraživanju patogeneze raznih bolesti koje izazivaju mikroorganizmi. Postupci imunohistokemijskog bojenja sastoje se od više koraka koji imaju značajan utjecaj na krajnji rezultat te je upravo ovo jedan od razloga zašto su brze i jednostavne molekularne i serološke metode preuzele prednost u dijagnostici zaraznih bolesti. Međutim, na brojnim primjerima dokazano je da je imunohistokemija, bez obzira na nedostatke, snažan i vrijedan alat u istraživanjima bolesti, osobito u kombinaciji s drugim metodama, poput *in situ* hibridizacije.

9. SUMMARY

Immunohistochemistry enables visualisation of various antigens in tissues with the help of specific antibodies. Although immunohistochemistry has been around for 80 years, it is still often used for many purposes: it is key in diagnosis and surveillance of certain tumors, as well as research of neurodegenerative diseases which have become an increasingly common problem, but are also important in diagnosis and research of different infectious diseases. Immunohistochemistry provides a unique insight in distribution of antigens in tissues, which is of great assistance in research of pathogenesis of different diseases caused by microorganisms. The process of immunohistochemical staining consists of several steps that have a significant impact on the end result, which is one of the reasons why fast and simple molecular and serological methods have an advantage in diagnosis of infectious diseases. However, even with its flaws, many examples of application of immunohistochemistry prove that, it is a very powerful and valuable tool in research, especially when combined with other methods, like *in situ* hybridisation.

10. ŽIVOTOPIS

Alma Dupanović, rođena 2000. godine u Zagrebu

Obrazovanje

- 2018. - 2021. Preddiplomski studij biologije, Prirodoslovno-matematički fakultet, Zagreb
- 2014. - 2018. Dvojezični program na njemačkom jeziku, IV. Gimnazija, Zagreb
- 2007. - 2014. Osnovna škola Špansko Oranice, Zagreb
- 2006. - 2007. Osnovna škola Voltino, Zagreb

Certifikati

- Deutsches Sprachdiplom der Kulturministerkonferenz – Zweite Stufe (Niveau C1)
- IELTS Academic – Band Score 7.5 (CEFR Level C1)

Volontiranje

- Udruga studenata biologije - BIUS (2019. - 2021.)
 - Sudjelovanje na sastancima i u radu više sekcija
 - Vođenje fotografske sekcije
 - Sudjelovanje na Istraživačko-edukacijskom projektu „Žumberak 2020.“
 - Organizacija Istraživačko-edukacijskog projekta „Žumberak 2021.“
- Smotra Sveučilišta u Zagrebu (2019.) – predstavljanje Prirodoslovno-matematičkog fakulteta
- 5. Simpozij studenata doktorskih studija PMF-a (2021.) – fotografiranje simpozija

Simpoziji

- Studentski kongres o karcinomu (2020.) – pasivno sudjelovanje
- 6. Simpozij studenata bioloških usmjerenja (2021.) – pasivno sudjelovanje

Ostalo

- STEM stipendija Ministarstva znanosti i obrazovanja (2019. - 2021.)