

# Ekspresija potencijalnih biomarkera tumora zametnih stanica testisa čovjeka

---

Vanjorek, Vedran

Master's thesis / Diplomski rad

2021

Degree Grantor / Ustanova koja je dodijelila akademski / stručni stupanj: **University of Zagreb, Faculty of Science / Sveučilište u Zagrebu, Prirodoslovno-matematički fakultet**

Permanent link / Trajna poveznica: <https://um.nsk.hr/um:nbn:hr:217:498372>

Rights / Prava: [In copyright](#)/Zaštićeno autorskim pravom.

Download date / Datum preuzimanja: **2024-11-21**



Repository / Repozitorij:

[Repository of the Faculty of Science - University of Zagreb](#)



Sveučilište u Zagrebu  
Prirodoslovno-matematički fakultet  
Biološki odsjek

Vedran Vanjorek

**Ekspresija potencijalnih biomarkera tumora  
zametnih stanica testisa čovjeka**

Diplomski rad

Zagreb, 2021.

University of Zagreb  
Faculty of Science  
Department of Biology

Vedran Vanjorek

**Expression of candidate biomarkers in human testicular  
germ cell tumor**

Master thesis

Zagreb, 2021.

Ovaj rad je izrađen u Laboratoriju za epigenetiku i molekularnu medicinu na zavodu za medicinsku biologiju Medicinskog fakulteta u Zagrebu, pod voditeljstvom izv. prof. dr. sc. Nine Sinčića, te suvoditeljstvom prof. dr. sc. Gorana Kovačevića. Rad je predan na ocjenu Biološkom odsjeku Prirodoslovno-matematičkog fakulteta Sveučilišta u Zagrebu radi stjecanja zvanja magistra eksperimentalne biologije.

Ovo istraživanje financirali su Hrvatska zaklada za znanost projektom „Epigenetički biomarkeri u krvi i ejakulatu bolesnika sa seminomom testisa“ (epiSem) IP-2016-06-3692, i Europska unija putem Europskog fonda za regionalni razvoj, konkurentnost i koheziju, prema sporazumu o dodjeli bespovratnih sredstava br. KK.01.1.1.01.0008, Regenerativna i reproduktivna medicina - istraživanje novih platformi i potencijala.

## **Zahvale**

*Prvotno, zahvaljujem se mentoru izv. prof. dr. sc. Nini Sinčiću što mi je omogućio izradu ovog diplomskog rada na Medicinskom fakultetu Sveučilišta u Zagrebu, na prijateljskom pristupu, te na savjetima i pomoći tijekom izvedbe eksperimentalnog i pismenog dijela diplomskog rada.*

*Dodatno, jako se zahvaljujem prof. dr. sc. Goranu Kovačeviću na suvoditeljstvu, na strpljenju u radu s mnom, te savjetima i pomoći tijekom ispravljanja pismenog dijela diplomskog rada.*

*Veliko hvala doktorandu Juri Krasiću na vodstvu kroz eksperimentalni kao i pismeni dio rada.*

*Hvala i doktorandici Luciji Škara na savjetima i pomoći tijekom pripreme za većinu eksperimentalnih metoda korištenih u izradi ovog diplomskog rada.*

*Zahvaljujem se patologinji dr.sc. Silviji Mašić na morfometrijskoj i imunohistološkoj analizi obojenih preparata.*

*Moram se zahvaliti doktorandici Tihani Marić što mi je predložila izradu diplomskog rada na Medicinskom fakultetu.*

*Hvala na savjetima i razgovoru svim ostalim profesorima i doktorandima koje sam susreo tijekom izrade diplomskog na zavodu za medicinsku biologiju Medicinskog fakulteta u Zagrebu.*

*Puno hvala svim odličnim profesorima i profesoricama Prirodoslovno-matematičkog fakulteta Sveučilišta u Zagrebu na prenesenom znanju i strpljenju u radu s mnom tijekom mog višeg obrazovanja.*

*Zahvaljujem se kolegama i prijateljima na fakultetu, ponajviše Ani Zovko, Mateju Nemčiću, Sabini Ranogajec Blažeki i Marini Malnar, kad su mi dali savjete o pronalasku mentora, pisanju rada i porukama utjehe kada su mi bile najpotrebnije.*

*Hvala prijateljima koji su imali razumijevanja kada nisam mogao s njima sudjelovati u društvenim događajima i dodatnim porukama utjehe.*

*Posljednje, ali ne i najmanje važno, zahvaljujem se svojoj majci na strpljenju, razumijevanju i pruženom miru tijekom bezbrojnih dana i kasnih noći pisanja diplomskog rada.*

# TEMELJNA DOKUMENTACIJSKA KARTICA

---

Sveučilište u Zagrebu  
Prirodoslovno-matematički fakultet  
Biološki odsjek

Diplomski rad

## Ekspresija potencijalnih biomarkera tumora zametnih stanica testisa čovjeka

Vedran Vanjorek

Rooseveltov trg 6, 10000 Zagreb, Hrvatska

Tumori zametnih stanica testisa (TGCT, od eng. *testicular germ cell tumor*) su heterogena skupina neoplazmi koja se dijeli na seminome i neseminome. Često se javljaju kao miješani tumori zametnih stanica. U svrhu postavljanja precizne dijagnoze i detekcije prisutnosti određenog histološkog podtipa, koriste se biomarkeri kao reproducibilni izvor objektivne informacije o zdravstvenom stanju pacijenta. Cilj ovog diplomskog rada bio je istražiti specifičnost antigena OCT3/4 (gen *POU5F1*) i TDGF1 (gen *TDGF1*) na pojedine komponente TGCT-a i njihov potencijal kao dijagnostičkih biomarkera. Metode koje sam koristio su histološko bojenje, imunohistokemija i statistička obrada podataka. Nakon što sam histološki obojio rezove tkiva hemalum-eozinom, klinički patolog je utvrdio prisutnost i tip pojedinih komponenti unutar parafinskih uzoraka tkiva. Imunohistokemijskim bojenjem rezova tkiva iz istih histoloških blokova, analizirana je ekspresija gena od interesa na proteinskoj razini. Kvantifikaciju signala u pojedinoj TGCT komponenti proveo je klinički patolog, nakon čega sam proveo statističku obradu podataka. Rezultati su ukazali na značajnu razinu ekspresije antigena OCT3/4 u stanicama embrionalnog karcinoma, seminoma i neoplazije zametnih stanica *in situ*, te TDGF1 u stanicama embrionalnog karcinoma, teratoma i neoplazije zametnih stanica *in situ*. Kombinacijom bojenja na oba antigena može se razlikovati prisutnost seminoma u tkivima bojanim s OCT3/4 i teratoma u tkivima bojanim s TDGF1.

(40 stranica, 6 slika, 3 tablice, 42 literaturna navoda, jezik izvornika: hrvatski)

Rad je pohranjen u Središnjoj biološkoj knjižnici

Ključne riječi: tumori testisa, dijagnostički biljezi, OCT3/4, TDGF1, imunohistokemija

Voditelj: Izv. prof. dr. sc. Nino Sinčić

Suvoditelj: Prof. dr. sc. Goran Kovačević

Ocjenitelji: Prof. dr. sc. Goran Kovačević

Izv. prof. dr. sc. Petra Korać

Doc. dr. sc. Tomislav Ivanković

Rad prihvaćen: 15.09.2021.

## BASIC DOCUMENTATION CARD

---

University of Zagreb  
Faculty of Science  
Department of Biology

Master Thesis

# Expression of candidate biomarkers in human testicular germ cell tumor

Vedran Vanjorek

Rooseveltova trg 6, 10000 Zagreb, Hrvatska

Testicular germ cell tumors (TGCT) are a heterogeneous group of neoplasms that are divided into seminomas and nonseminomas. Often, they occur as mixed germ cell tumors. In order to make an accurate diagnosis and detect the presence of a certain histological subtype, biomarkers are used as a reproducible source of objective information about the patient's health status. The aim of this thesis was to investigate the specificity of the antigen OCT3/4 (gene *POU5F1*) and TDGF1 (gene *TDGF1*) on individual components of TGCT and their potential as diagnostic biomarkers. The methods I used were histological staining, immunohistochemistry, and statistical data processing. After histological staining of tissue sections with hemalum-eosin, a clinical pathologist determined the presence of individual component within the paraffin tissue samples. By immunohistochemical staining of tissue sections from the same histological blocks, analysed was expression of genes of interest at the protein level. Signal quantification in each TGCT component was performed by a clinical pathologist, after which I statistically processed the data. The results indicated a significant expression level of antigen OCT3/4 in cells of embryonal carcinoma, seminoma, and germ cell neoplasia *in situ*, and TDGF1 in cells of embryonal carcinoma, teratoma, and germ cell neoplasia *in situ*. The combination of staining for both antigens can distinguish the presence of seminoma in OCT3/4-stained tissues and teratoma in TDGF1-stained tissues.

(40 pages, 6 figures, 3 tables, 42 references, original in: Croatian)

Thesis deposited in Central Biological Library

Keywords: testicular tumors, diagnostic biomarkers, OCT3/4, TDGF1, immunohistochemistry

Supervisor: dr. Nino Sinčić, Assoc. Prof.

Co-supervisor: dr. Goran Kovačević, Prof.

Reviewers: dr. Goran Kovačević, Prof.

dr. Petra Korać, Assoc. Prof.

dr. Tomislav Ivanković, Asst. Prof.

Thesis accepted: 15.09.2021.

# Sadržaj

1	UVOD .....	1
1.1	Biomarkeri.....	1
1.2	Tumori zametnih stanica testisa .....	1
1.2.1	Neoplazije zametnih stanica <i>in situ</i> .....	5
1.2.2	Seminomi.....	5
1.2.3	Neseminomi.....	6
1.2.4	Embrionalni karcinom .....	6
1.2.5	Tumor žumanjčane vreće .....	7
1.2.6	Koriokarcinom.....	7
1.2.7	Teratom .....	8
1.2.8	Miješani tumori zametnih stanica.....	9
1.3	Patogeneza.....	10
1.3.1	Dijagnoza i liječenje.....	10
1.4	Klasični biomarkeri tumora zametnih stanica testisa .....	12
1.4.1	Fetoprotein alfa.....	13
1.4.2	Ljudski korionski gonadotropin beta.....	13
1.4.3	Laktatna dehidrogenaza.....	13
1.5	Suvremeni biomarkeri tumora zametnih stanica testisa .....	14
1.5.1	OCT3/4.....	14
1.5.2	TDGF1.....	15
1.6	Cilj rada .....	16
2	MATERIJALI I METODE .....	17
2.1	Materijali .....	17
2.2	Metode.....	17
2.2.1	Mikrotom.....	17
2.2.2	Histološko bojenje.....	17
2.2.3	Morfometrijska analiza.....	18
2.2.4	Imunohistokemijsko bojenje .....	18
2.2.5	Imunohistološka analiza .....	20
2.2.6	Statistička obrada podataka .....	20
3	REZULTATI.....	21
3.1	Rezultat morfometrijske analize.....	21
3.2	Rezultat imunohistološke analize OCT3/4.....	25
3.3	Rezultat imunohistološke analize TDGF1.....	27
4	RASPRAVA.....	29
5	ZAKLJUČAK .....	34
6	LITERATURA .....	35
7	ŽIVOTOPIS .....	40



## POJMOVNIK KRATICA

- AFP** - fetoprotein alfa (eng. *alpha-fetoprotein*)
- βHCG** - ljudski korionski gonadotropin beta (eng. *beta-human chorionic gonadotropin*)
- CH** - koriokarcinom (eng. *choriocarcinoma*)
- CIS** - (testikularni) unutar tkivni karcinom (eng. *[testicular] carcinoma in situ*)
- EC** - embrionalni karcinom (eng. *embryonal carcinoma*)
- ECC** - stanice embrionalnog karcinoma (eng. *embryonal carcinoma cell*)
- ESC** - embrionalna matična stanica (eng. *embryonic stem cell*)
- GCNIS** - neoplazija zametnih stanica *in situ* (eng. *germ cell neoplasia in situ*)
- GCT** - tumor zametnih stanica (eng. *germ cell tumor*)
- HE** - hemalum-eozin
- IHC** - imunohistokemija (eng. *immunohistochemistry*)
- IGCNU** - intratubularna neoplazija zametnih stanica neklasificiranog tipa (eng. *intratubular germ cell neoplasia of unclassified type*)
- INT** - intersticij testisa
- LDH** - laktatna dehidrogenaza (eng. *lactate dehydrogenase*)
- MGCT** - miješani tumor zametnih stanica (eng. *mixed germ cell tumor*)
- NS** - neoseminom (eng. *nonseminoma*)
- OCT3/4** - transkripcijski faktor 3-4 koji se veže za oktamer (eng. *octamer-binding transcription factor 3–4*)
- PGC** - primordijalna zametna stanica (eng. *primordial germ cell*)
- SE** - seminom (eng. *seminoma*)
- SG** - zdravo tkivo s očuvanom spermatogenezom
- TDGF1** - teratokarcinomski faktor rasta 1 (eng. *teratocarcinoma derived growth factor 1*)
- TE** - teratom (eng. *teratoma*)
- TGCT** - tumor zametnih stanica testisa (eng. *testicular germ cell tumor*)
- YST** - tumor žumanjčane vreće (eng. *yolk sac tumor*)
- ZT** - zdravi testis

# 1 UVOD

## 1.1 Biomarkeri

Biomarkeri (biološki markeri, molekularni biljezi) su skupina molekula koje u okviru zadanog medicinskog konteksta mogu pružiti iznimno vrijednu informaciju o zdravstvenom stanju pacijenta. Razlika između biomarkera kao medicinskih parametara i općenito medicinskih simptoma je u tome što su simptomi često subjektivni, odnosno, percipirani od strane pacijenta i ponekad nemaju istu točnost i ponovljivost kao biomarkeri (Strimbu i Tavel, 2010). U onkologiji, biomarkeri su opisani kao: "biološke molekule prisutne u krvi, ostalim tjelesnim tekućinama ili tkivima koje su znak normalnog ili abnormalnog procesa, stanja ili bolesti". Na temelju biomarkera možemo razlikovati zdravu osobu od bolesne osobe (Henry i Hayes, 2012). Biomarkeri su objektivni medicinski parametri, budući da mogu reproducibilno izraziti mjerljive karakteristike bioloških procesa (Strimbu i Tavel, 2010).

Biomarkeri su raznovrsni i uključuju, između ostalog, peptide, proteine i nukleinske kiseline. Dodatno, biomarker može biti i funkcionalna promjena, poput promjene u genskoj ekspresiji. Ova promjena može biti rezultat brojnih čimbenika, uključujući mutacije somatskih ili zametnih linija, transkripcijskih promjena i posttranslacijskih modifikacija. Biomarkeri mogu biti prisutni u cirkulaciji (krv) i izlučevinama (stolica, urin, ispljuvak) kada ih možemo analizirati neinvazivnim metodama uzorkovanja. Ipak, daleko najčešće su prisutni u tkivu. Tada je za njihovu analizu neophodno učiniti tkivnu biopsiju (Henry i Hayes, 2012).

U pacijenata koji su završili adjuvantu terapiju (multimodalna terapija čiji je cilj uništenje eventualnih preostalih tumorskih stanica, koje se raspoloživim metodama ne mogu dijagnosticirati (<https://www.onkologija.hr/lijecenje-raka/>)) biomarkeri se koriste kako bi se što ranije detektirao povratak bolesti, čak i prije nego što pacijenti osjete simptome bolesti. Na primjer, u neseminoma gledaju se razine fetoproteina alfa (AFP, od eng. *alpha-fetoprotein*), ljudskog korionskog gonadotropina beta ( $\beta$ HCG, od eng. *beta-human chorionic gonadotropin*) i laktatne dehidrogenaze (LDH, od eng. *lactate dehydrogenase*) kako bi se detektirao rani povratak bolesti (Henry i Hayes, 2012). Korištenje biomarkera predstavlja suvremenu kliničku praksu zbog čega se i dalje provode višestruka istraživanja u cilju razvoja preciznijih i klinički što informativnijih protokola (Strimbu i Tavel, 2010).

## 1.2 Tumori zametnih stanica testisa

Tumori zametnih stanica (GCT, od eng. *germ cell tumor*) u čovjeka su heterogena grupa neoplazmi koje potječu od zametnih stanica prisutnih u gonadama (jajnik i testis) i raznim

izvangonadalnim lokacijama uz srednju liniju tijela i srednju liniju mozga (Oosterhuis i Looijenga, 2005; Vasdev i sur., 2013). Ova anatomska raspodjela vjerojatno je povezana s migracijskim putem primordijalnih zametnih stanica (PGC, od eng. *primordial germ cell*) tijekom embriogeneze (Oosterhuis i Looijenga, 2005). Tumori zametnih stanica se sastoje uglavnom od zametnih stanica, te mogu biti zloćudni (maligni) ili dobroćudni (benigni). Zametne stanice se razvijaju u zametku i diferenciraju se u stanice koje čine „srž“ reproduktivnog sustava muškaraca i žena. Zametne stanice slijede put kroz srednju liniju tijela nakon razvoja i spuštaju se u zdjelicu kao stanice jajnika ili u skrotalnu vrećicu kao stanice testisa. Većina tumora jajnika i tumora testisa podrijetlom su od zametnih stanica (Vasdev i sur., 2013). Proces razvoja bolesti započinje u fetalnom životu s abnormalnom diferencijacijom fetalnih primordijalnih zametnih stanica (Bulić-Jakuš i sur., 2006).

Najčešći zloćudni tumori testisa (> 90 %) su GCT (Gori i sur., 2005). Tumori zametnih stanica testisa (TGCT, od eng. *testicular germ cell tumor*) su rijetki u općoj populaciji, ali čine najčešće javljajući malignitet među muškarcima europskog podrijetla starosti između 15-45 godina (Batoool i sur., 2019; Raos i sur., 2020). Učestalost TGCT-a povećala se u populaciji europskog podrijetla u nedavnim desetljećima, s godišnjim povećanjem od 3 do 6 % (de Jong i sur., 2005; Oosterhuis i Looijenga, 2005). Dijagnoza GCT-a u muškaraca se najčešće postavlja u dobi od 15 do 35 godina starosti (Vasdev i sur., 2013). Dijagnoza TGCT-a prvenstveno se postavlja na temelju fizičkog pregleda, ultrazvuka, magnetne rezonancije, mjerenja tumorskih markera u serumu te patološkog pregleda (Batoool i sur., 2019).

Godine 1946., oko 90 % pacijenata umrlo je od metastaza TGCT-a unutar prve godine od postavljanja dijagnoze (Tu i Pisters, 2021). Danas je smrtnost stabilizirana u većini visoko razvijenih zemalja, pri čemu je stopa izlječivosti TGCT-a iznad 95 % zbog napretka u strategijama liječenja i kirurškim tehnikama (Raos i sur., 2020; Tu i Pisters, 2021). Ipak, u Republici Hrvatskoj bilježi se porast smrtnosti (HZJZ, 2010; Raos i sur., 2020). Standardno liječenje TGCT-a uključuje radikalnu orhiektomiju s fakultativnom kemoterapijom, radioterapijom ili retroperitonealnom disekcijom limfnih čvorova (Batoool i sur., 2019).

Tumori zametnih stanica testisa se dijele na seminome (SE) i neseminome (NS) (Bulić-Jakuš i sur., 2006; Spiller i sur., 2016; Raos i sur., 2020). Ishodišna lezija TGCT-a je neoplazija zametnih stanica *in situ* (GCNIS, od eng. *germ cell neoplasia in situ*) (Buljubašić i sur., 2018; Raos i sur., 2020). Neoplazija zametnih stanica *in situ* je prije bila poznata kao karcinom *in situ* (CIS, od eng. *carcinoma in situ*) ili kao intratubularna neoplazija zametnih stanica

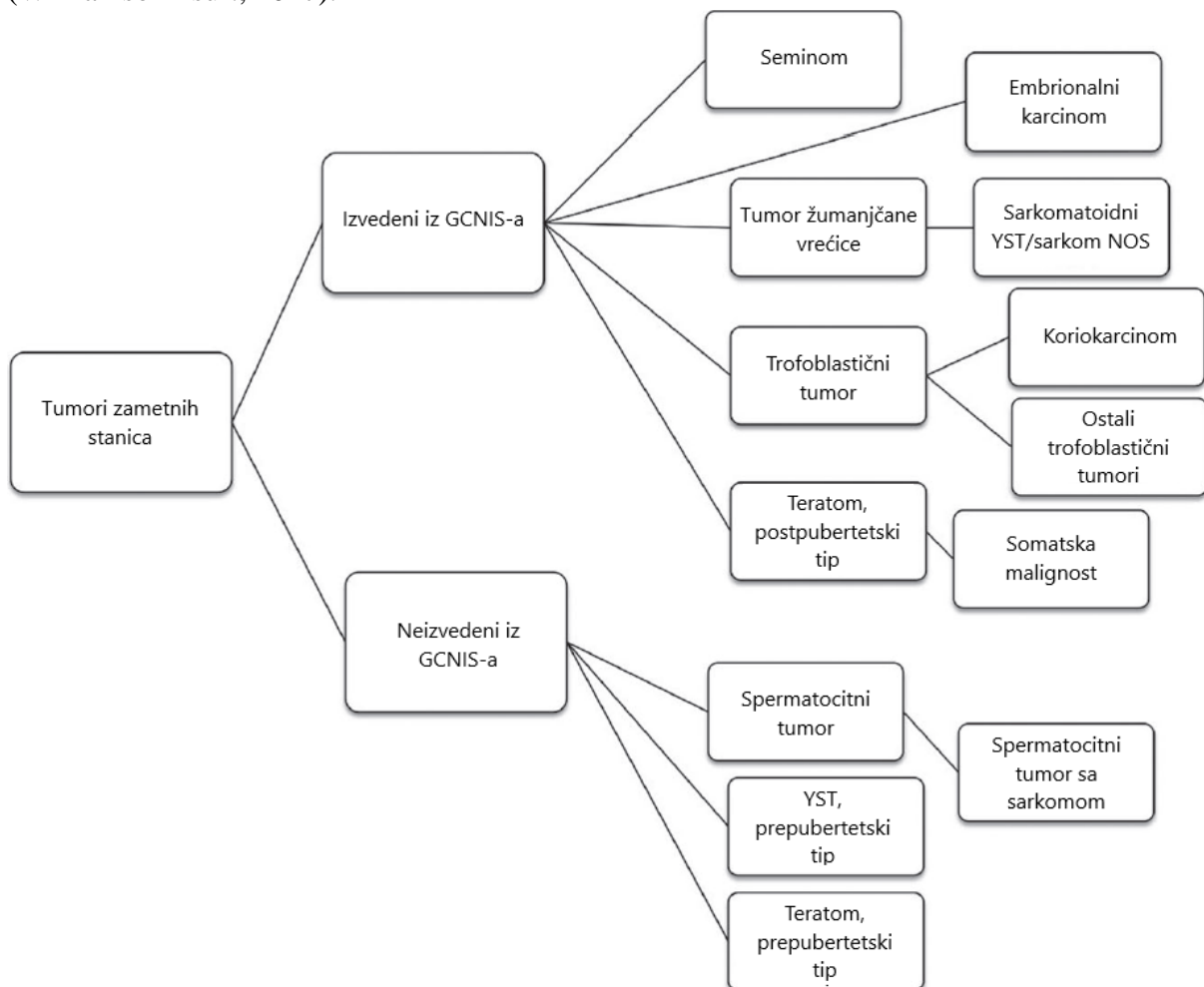
neklasificiranog tipa (IGCNU, od eng. *intratubular germ cell neoplasia of unclassified type*) (Spiller i sur., 2016). Neoplazija zametnih stanica *in situ* nastaje u sjemenim kanalićima iz PGC zaustavljenih u razvoju (Buljubašić i sur., 2018; Raos i sur., 2020). Svi TGCT-i napreduju od neinvazivnog GCNIS-a (Horwich i sur., 2006). Primordijalne zametne stanice su pluripotentne stanice koje se razvijaju iz epiblasta tijekom embriogeneze. Kao posljedica genetskih i (mikro)okolišnih događaja, ova stanična populacija može biti zaustavljena u diferencijaciji i transformirana u GCNIS (Raos i sur., 2020). Genski produkti koji određuju ponašanje PGC-a ili rani embrionalni razvoj, poput KIT, OCT3/4 i AP-2, ekspimirani su i u GCNIS-u (Horwich i sur., 2006).

Neseminomi se dijele na četiri različita histološka podtipa: embrionalni karcinom (EC, od eng. *embryonal carcinoma*), tumor žumanjčane vreće (YST, od eng. *yolk sac tumor*), koriokarcinom (CH, od eng. *choriocarcinoma*) i teratom (TE). Embrionalni karcinom se sastoji od stanica EC-a (ECC, od eng. *embryonal carcinoma cells*) koje su vrlo slične embrionalnim matičnim stanicama (ESC, od eng. *embryonal stem cells*). Stanice embrionalnog karcinoma su primitivne tumorske matične stanice najčešće bez znakova diferencijacije (Bulić-Jakuš i sur., 2006; McIntyre i sur., 2008; Raos i sur., 2020). Stanice embrionalnog karcinoma se mogu diferencirati po embrionalnoj liniji u TE-e (diferencijacija prema razvoju struktura zametka) ili po ekstraembrionalnoj liniji u YST-e (nastanak ekstraembrionalnog endoderma i mezoderma) ili CH (prisutnost trofoblastnih elemenata) (Bulić-Jakuš i sur., 2006; Raos i sur., 2020). Kombinacija EC-a i TE-a je također poznata kao teratokarcinom (Bulić-Jakuš i sur., 2006). Neseminomski podtipovi se rijetko javljaju kao čisti oblici, nego kao tumori koji pokazuju dvije ili više komponenti, a ponekad uključujući i tračke SE-a. Ovakvi tumori se zovu mješoviti tumori zametnih stanica (MGCT, od eng. *mixed germ cell tumor*) (Bulić-Jakuš i sur., 2006; Raos i sur., 2020).

Unatoč histološkoj heterogenosti, većina TGCT-a ima isto genetsko obilježje, odnosno, dodatni genetički materijal na kratkom kraku (p) kromosoma 12, koji se označava u literaturi kao "12p". Međutim, GCNIS nema amplifikaciju kromosoma 12p (Raos i sur., 2020). Tumori zametnih stanica testisa su dosljedno aneuploidni (Oosterhuis i Looijenga, 2005; Horwich i sur., 2006). Neoplazija zametnih stanica *in situ* je često povezana s poliploidijom u triploidnom rasponu (Horwich i sur., 2006). Tipična kromosomska abnormalnost u GCT-u je hiperdiploidija (triploidija i tetraploidija) (Gori i sur., 2005). Izmjena ekspresije gena putem epigenetičke regulacije, poput metilacije DNA, može rezultirati nastankom različitih histoloških podtipova (Hanna i Einhorn, 2014). Primjerice, SE-i imaju jaku globalnu hipometilaciju DNA, dok je u

NS-a DNA globalno hipermetilirana (Oosterhuis i Looijenga, 2005; Raos i sur., 2020). Uzorci hipometilacije DNA viđeni u GCT-ima su konzistentni s PGC podrijetlom SE-a i NS-a (Hanna i Einhorn, 2014).

Tumori zametnih stanica testisa se dijele u dvije glavne kategorije, tumori koji nisu izvedeni iz GCNIS-a i tumori izvedeni iz GCNIS-a (Slika 1) (Costa i sur., 2017; Williamson i sur., 2017). Pojmovi "tip I" i "tip II" GCT bili su prethodno predloženi za njegovu podjelu, te se ovakvo korištenje pojmova vidi u starijim člancima, ali WHO nije usvojio ovakvo imenovanje (Williamson i sur., 2017). Tumori izvedeni iz GCNIS-a imaju usporedive epidemiološke značajke: oslabljena spermatogeneza, tubularno skupljanje, peritubularna skleroza, nezrele Sertolijeve stanice, proširenje intersticija, hijalinizirane kanaliće i mikrolitijaza (Moch i sur., 2016). Spermatocitni tumor zasebno se smatrao tumorom tipa III (Williamson i sur., 2017).



Slika 1. Klasifikacija TGCT-a prema WHO 2016. klasifikaciji, gdje se tumori dijele na one izvedene iz GCNIS-a i one neizvedene iz GCNIS-a. Prilagođeno iz: Williamson i sur., 2017

### 1.2.1 Neoplazije zametnih stanica *in situ*

Kako je ranije navedeno, svi TGCT potječu od preteče lezije, GCNIS-a (Oosterhuis i Looijenga, 2005). Neoplazija zametnih stanica *in situ* potječe od PGC koje se ne uspiju diferencirati u prespermatogonije (Costa i sur., 2017), najvjerojatnije zbog odgođenog ili zaustavljenog sazrijevanja (Oosterhuis i Looijenga, 2005). U testisu to može biti popraćeno razvojem tetraploidije u zahvaćenoj zametnoj stanici. PGC i GCNIS stanice dijele slične obrasce genomskog obilježavanja, aktivnosti telomeraze i ekspresije gena (Oosterhuis i Looijenga, 2005). Razvoj poliploidije predstavlja početni korak u stvaranju GCNIS-a, koji tek dobije invazivni potencijal nakon hormonalnih promjena koje se dogode u pubertetu (Costa i sur., 2017). Stanice GCNIS-a zauzimaju spermatogonijalnu nišu sjemenih kanalića razvijenog testisa, u uskoj vezi s bazalnom membranom i Sertolijevim stanicama (Oosterhuis i Looijenga, 2005; Williamson i sur., 2017). Ova preteča lezija TGCT-a sastoji se od SE-u sličnim stanica s povećanim hiperkromatskim jezgrama, skupljenim kromatinom i često istaknutim jezgricama (Williamson i sur., 2017). Neoplazija zametnih stanica *in situ* se češće pronalazi s NS-ima nego sa SE-ima (Oosterhuis i Looijenga, 2005). Neoplazija zametnih stanica *in situ* je pozitivna na marker ESC-a OCT3/4 (gen *POU5F1*) (Williamson i sur., 2017).

Neoplazme izvedene iz GCNIS-a dijele mnoge karakteristike: slična epidemiologija, povezanost s poremećenim razvojem testisa, amplificirani kromosom 12p i zloćudno ponašanje. Tumori neizvedeni iz GCNIS-a znatno su rjeđi i uključuju prepubertetski YST, prepubertetski TE i spermatocitni tumor (Slika 1). Prva dva potječu od manje razvijene PGC i javljaju se u djece, dok zadnji potječe od razvijenije spermatogonije/spermatocita i tipično pogađa odrasle osobe starije od 50 godina. U tim tumorima nije otkrivena amplifikacija 12p kromosoma i oni uglavnom slijede klinički benigno ponašanje (Costa i sur., 2017).

Učestalost rizika nastanka GCNIS-a i TGCT-a je doživotno stabilna u muškoj populaciji bijelaca. Spontana regresija GCNIS-a nije zabilježena. Oko 50 % pacijenata s dijagnozom GCNIS-a razvit će klinički manifestan oblik TGCT-a u roku od 5 godina, a 70 % u roku od 7 godina (Oosterhuis i Looijenga, 2005).

### 1.2.2 Seminomi

Čisti SE je najčešći oblik TGCT-a i čini oko 55 % svih TGCT-a. Vršna incidencija SE-a bilježi se u muškaraca u 35. godini života (Gori i sur., 2005; Vasdev i sur., 2013; Marko i sur., 2017; Raos i sur., 2020). U prosjeku, SE-i se dijagnosticiraju u pacijentima deset godina starijim

od onih s dijagnozom NS-a (Marko i sur., 2017). SE je uvijek građen od nediferenciranih stanica i može se pojaviti kao čista forma neoplazme (Raos i sur., 2020).

Makroskopski, klasični SE tipično je smeđe-žute do blijedožute boje, čvrst i mesnat. Najčešće je dobro ograničena masa. Često su prisutna mala žarišta krvarenja i nekroze (Marko i sur., 2017). Prilikom histološke procjene, SE pokazuje sliku velikih stanica s obilnom citoplazmom koje formiraju gnijezda ili listove s intervenirajućim tankim vlaknastim pregradama. Pregrade odvajaju tumor u nakupine tumorskih stanica. Pregrade mogu sadržavati limfocite. SE se sastoji od monotonih stanica bistre do blijede eozinofilne citoplazme. Jezgre su tipično velike i sadrže istaknute jezgrice. Moguće je vidjeti istovremenu granulomatoznu upalu s divovskim stanicama nalik langerhansovim (Gori i sur., 2005; Marko i sur., 2017). Stanice SE-a liče na fetalne zametne stanice poput PGC ili ranih gonocita (de Jong i sur., 2005; McIntyre i sur., 2008; Vasdev i sur., 2013; Spiller i sur., 2016). Približno 7 % klasičnih SE-a sadrži prave sincicijske trofoblastne divovske stanice koje se pozitivno boje na  $\beta$ HCG, što može dovesti do niske razine povišenog serumskog  $\beta$ HCG-a u nekih pacijenata (5-10 %) (Gori i sur., 2005).

U više od 80 % slučajeva SE pokazuje amplifikaciju genetskog materijala iz kratkog kraka kromosoma 12, često u obliku izokromosoma 12p (Marko i sur., 2017). Seminom se može prepoznati uporabom imunohistokemijskog (IHC, od eng. *immunohistochemistry*) bojenja za visoko specifične tumorske markere zametnih stanica, poput OCT3/4 (Williamson i sur., 2017).

### 1.2.3 Neseminomi

Neseminomi čine oko 45 % svih dijagnosticiranih TGCT-a. Vršna incidencija NS-a bilježi se u muškaraca u 25. godini života (Gori i sur., 2005; Vasdev i sur., 2013; Marko i sur., 2017; Raos i sur., 2020). Smatra se da NS-i imaju klonsko podrijetlo i da rekapituliraju embriogenezu (Bulić-Jakuš i sur., 2006). Oni mogu sadržavati varijabilne udjele raznih komponenti, poput EC-a, TE-a, YST-a i CH-a (Borni i sur., 2018). Pretpostavlja se da je zadani razvojni put TGCT-a izvedenih iz GNICS-a prema razvoju SE-a, te da razvoj NS-a zahtijeva aktivaciju pluripotencije u stanicama GCNIS-a ili SE-a (Oosterhuis i Looijenga, 2005).

### 1.2.4 Embrionalni karcinom

Embrionalni karcinom čini 20 % svih tumora testisa (Gori i sur., 2005). Stanice embrionalnog karcinoma koje grade EC predstavljaju maligni „duplikat“ ESC. Stoga su ECC pluripotentne i mogu se diferencirati u stanice sva tri zametna listića. Ovaj histološki spektar u

određenoj mjeri oponaša embrionalni razvoj (de Jong i sur., 2005.). Ukoliko ECC uistinu nastave s embrionalnom diferencijacijom, u EC-u nalazimo područja diferenciranih stanica koje se primjerice pokušavaju organizirati u tkivne strukture poput kosti, hrskavice, kože i jetre. Diferencirani segment smatramo komponentom TE-a. Pored navedenog, ECC mogu nastaviti s ekstraembrionalnom diferencijacijom tvoreći tkiva slična žumanjčanoj vreći ili placenti. Tada govorimo o komponenti YST-u odnosno CH-u. Nadalje, EC je često ispunjen područjima nekroze i krvarenja (Gori i sur., 2005).

Embrionalni karcinom se sastoji od slabo diferenciranih ECC-a s tendencijom brzog širenja. Maligne mutacije se rijetko nalaze. EC-i pokazuju visoku razinu  $\beta$ HCG-a u krvi, ali i AFP-a. Prisutnost visoke razine AFP-a i veća veličina tumora najavljuju vrlo lošu prognozu. Pri boljim prognozama je potrebno početnu operaciju dopuniti adjuvantnom kemoterapijom kako bi se osiguralo potpuno uklanjanje stanica tumora. Nakon operacije i kemoterapije, očekuje se povrat bolesti u 33 % pacijenata (Mahesh, Mallappa i Vithoulkas, 2018).

### 1.2.5 Tumor žumanjčane vreće

Tumori žumanjčane vreće testisa su rijetke neoplazme, ali se smatraju najčešćim zloćudnim tumorom testisa u dojenčadi i male djece, kada se pretežno javljaju (Talerman, 1974, 1980). Tumori žumanjčane vreće pokazuju veliku raznolikost oblika, ali obično lezije sadrže cistična područja obložena jajolikim ili spljoštenim stanicama koje strše u lumen ciste. Pojava endodermalnog sinusa je karakteristična za ovu leziju. Pacijenti s čistim YST-om imaju povišene serumske razine AFP-a, s normalnom serumskom razinom  $\beta$ HCG-a (Gori i sur., 2005). Tumori žumanjčane vreće se obično dijagnosticiraju na rutinskim histološki obojenim preparatima. Međutim, u određenim slučajevima IHC-om obojeni preparati mogu pomoći u postavljanju dijagnoze. Najpoznatiji marker koji se koristi za dijagnosticiranje YST-a je AFP (Cornejo i sur., 2015).

### 1.2.6 Koriokarcinom

Koriokarcinom je agresivan podtip NS-a (Reilley i Pagliaro, 2015). Ova varijanta tumora testisa ima visoku razinu  $\beta$ HCG-a i normalnu serumsku razinu AFP-a (Gori i sur., 2005; Reilley i Pagliaro, 2015). Koriokarcinom predstavlja najagresivniju patološku varijantu TGCT-a u odraslih osoba, s ranim hematogenim širenjem i visceralnim metastazama vidljivim pri postavljanju dijagnoze (Gori i sur., 2005).

Koriokarcinom se sastoji od stanica citotrofoblasta, srednjeg trofoblasta i sinciotrofoblasta. Stanice citotrofoblasta predstavljaju trofoblastne matične stanice, dok



stanice sinciciotrofoblasta predstavljaju terminalno diferencirane stanice (Reilley i Pagliaro, 2015). Stanice citotrofoblasta su jajolike s dobro definiranim granicama i s hiperkromatskim ili vakuoliranim jezgrama. Stanice sinciciotrofoblasta su veće, višejezgrene stanice s nejasnim granicama i velikom količinom eozinofilne citoplazme. Stroma je oskudna, ali ima tendenciju biti visoko vaskularna (Gori i sur., 2005). U područjima CH stanice razvijaju tipične stupčaste formacije. Mononuklearni trofoblasti (citotrofoblasti i srednji trofoblasti) tvore stupove prekrivene sinciciotrofoblastima, koji tvore razgranate pseudo-vilne granaste zbirke stanica. Ove arhitektonske formacije često se nalaze okolo hemoragijskih područja unutar tumora (Reilley i Pagliaro, 2015).

Koriokarcinomi luče visoku razinu  $\beta$ HCG-a jer stanice pri diferencijaciji stječu trofoblastni fenotip. Visoke razine  $\beta$ HCG-a u inače asimptomatskog muškarca s ili bez tumorske mase u testisu izazivaju sumnju na CH ili neki drugi oblik TGCT-a (Reilley i Pagliaro, 2015). Čisti CH rijetko se javlja u testisima odraslih (Reilley i Pagliaro, 2015). Monofazni CH je morfološka varijanta CH (Moch i sur., 2016).

Većina novih slučajeva CH razvija se u muškaraca dobi od 25 do 30 godina starosti. Uobičajeno je da pacijent već ima razvijene metastaze pri postavljanju dijagnoze. Neki pacijenti s raširenom metastaziranom bolešću nemaju rezidualni primarni tumor ili opipljivu masu u testisu. Budući da je tradicionalna paradigma za dijagnosticiranje tumora testisa prepoznavanje bezbolne mase uz ultrazvučnu potvrdu nakon koje slijedi orhiektomija, nedostatak mase u testisu može predstavljati dijagnostički izazov (Reilley i Pagliaro, 2015). Sindrom CH karakterizira brzo hematološko širenje malignog tumora na više organa s intratumoralnim krvarenjem. Pacijenti se obično javljaju s visokim serumskim  $\beta$ HCG-om, višestrukim plućnim metastazama, zahvaćenim nepulmonalnim visceralnim organima, krvarenjem u tumoru i hipertireozom. Slučajevi metastatskog CH-a s krvarenjem mogu biti brzo smrtonosni (Reilley i Pagliaro, 2015).

### 1.2.7 Teratom

Teratomi testisa podijeljeni su u 2 skupine prema dobi: prepubertetski i postpubertetski (Slika 1) (Wetherell, 2014; Ibrahim i Sun, 2019). Zreli prepubertetski TE-i predstavljaju približno 30 % TGCT-a u djece (Wetherell, 2014). Čisti TE-i česti su u pedijatrijskoj podskupini (Wetherell, 2014). Prepubertetski tip je benigni tumor u djetinjstvu i ne razvija metastaze (Ibrahim i Sun, 2019). Postpubertetski TE-i tipično su dio MGCT-a, u kombinaciji s YST-om ili EC-om, gdje su prisutni u približno 50 % slučajeva (Wetherell, 2014). Čisti

postpubertetski TE je rijetka lezija, koja čini približno 4 % svih TGCT-a (Ibrahim i Sun, 2019; Wetherell, 2014). Postpubertetski TE-i su gotovo uvijek zloćudni. (Slika 1) (Ibrahim i Sun, 2019) Najčešće zloćudne transformacije sastoje se od rabdomiosarkoma, adenokarcinoma i primitivnih neuroektodermalnih tumora (Gori i sur., 2005; Ibrahim i Sun, 2019).

Prisutnost malignih somatskih tkiva u vrijeme postavljanja dijagnoze ili nakon kemoterapije ukazuje na lošu prognozu (Gori i sur., 2005). Glavna terapija lokalizirane bolesti je kirurška resekcija pošto su TE-i visoko otporni na zračenje i sustavnu kemoterapiju (Gori i sur., 2005; Wetherell, 2014; Ibrahim i Sun, 2019). Teško je odrediti dugoročne onkološke ishode za zrele i nezrele TE-e (Wetherell, 2014).

Teratomi sadrže somatske stanice izvedene iz endoderma, mezoderma i ektoderma, s različitim stupnjevima diferencijacije (Gori i sur., 2005; Wetherell, 2014). Teratomi sadrže elemente od najmanje dva zametna listića (Wetherell, 2014). Zreli TE-i se pojavljuju kao epitelno obložene strukture, kao zrela hrskavica ili kao poprečnoprugasti ili glatki mišići (Gori i sur., 2005). Zreli TE-i su dobro diferencirani u odnosu na stanice zametnih listića (Wetherell, 2014). U nezrelog TE-a za postavljanje dijagnoze dovoljna je prisutnost strome s visokim mitotskim figurama. Prisutna su područja primitivnog mezoderma, endoderma ili ektoderma pomiješanog sa zrelijim elementima (Gori i sur., 2005). Nezreli TE-i su djelomično diferencirani i slični su fetalnom ili embrionalnom tkivu (Wetherell, 2014).

Prepubertetski TE-i su diploidni, često nemaju kromosomske neravnoteže i nemaju izokromosom 12p. Nasuprot tome, TE-i odraslih su hipotriploidni i povezani su s kromosomskim nepravilnostima (Wetherell, 2014). Zreli i nezreli TE-i su povezani s klasičnim tumorskim markerima  $\beta$ HCG-om i AFP-om (Wetherell, 2014).

### 1.2.8 Miješani tumori zametnih stanica

Miješani tumori zametnih stanica se klinički manifestiraju oko 30 godine (Oosterhuis i Looijenga, 2005). Miješani tumori zametnih stanica su česti histološki podtipovi TGCT-a. Neovisno o udjelu komponenti, moraju se tretirati kao NS-i zbog lošije prognoze takvog histološkog tipa. Primjerice, ako se u SE-u nađe povećana vrijednost AFP-a, tumor se mora smatrati i tretirati kao NS (Gori i sur., 2005). Osobito veliki SE-i mogu pokazati cistične prostore i kalcifikacije. Međutim, ove tvorbe se češće javljaju u MGCT-ima. Dodatno, MGCT-ovi imaju veću vjerojatnost da imaju loše definirane granice od SE-a (Marko i sur., 2017).

### 1.3 Patogeneza

Tumori zametnih stanica testisa čine oko 60 % svih zloćudnih bolesti u muškaraca dobi između 15 i 45 godina starosti (Gori i sur., 2005; Oosterhuis i Looijenga, 2005; Vasdev i sur., 2013; Spiller i sur., 2016; Costa i sur., 2017; Batool i sur., 2019; Raos i sur., 2020). Rijetki su slučajevi pacijenata mlađih od 15 godina ili starijih od 60 godina (Vasdev i sur., 2013).

Anomalije testisa kao što su kriptorhizam, atrofija, ingvinalna kila i neplodnost su čimbenici rizika za TGCT (Oosterhuis i Looijenga, 2005; Horwich i sur., 2006). Visoka pretežnost kriptorhizma, ingvinalnih kila i hidrocela u muškaraca s obiteljskom anamnezom TGCT-a sugerira da je temeljni nedostatak u urološkom razvoju povezan s obiteljskom povijesti TGCT-a. Sindromi s abnormalnim razvojem testisa također su povezani s povećanim rizikom TGCT-a. Pacijenti s Klinefelterovim sindromom (47XXY) imaju visok rizik od medijastinalnih GCT-a. Također, pacijenti s XY disgenezom imaju znatno povećan rizik od GCT-a. Downov sindrom (trisomija kromosoma 21) povezan je s povećanim rizikom od TGCT-a s pozadinom niže učestalosti mnogih drugih vrsta tumora (Horwich i sur., 2006). Najveći čimbenik rizika je osobna povijest TGCT-a. Pacijenti s prethodnim TGCT-em imaju 12 puta veći rizik razvitka sekundarnog tumora, fenomen koji se javlja u 2-3 % pacijenata. Neliječeni kriptorhidizam povećava rizik za razvoj neoplazme testisa za osam puta. Prepubertetska orhiopeksija smanjuje ovaj rizik na dvostruko veći rizik od opće populacije (Marko i sur., 2017). Pojava tumora u obitelji upućuje na genetsku pozadinu razvoja TGCT-a. Međutim, moguće je da okolišna izloženost pesticidima, tekstilnoj prašini i organskim otapalima također doprinosi razvoju TGCT-a (Bulić-Jakuš i sur., 2006). Kriptorhidni testisi pretežno razvijaju SE-e, što ukazuje na da su čimbenici mikro-okoliša uključeni u regulaciju razvojnog potencijala preteče lezije (Oosterhuis i Looijenga, 2005).

#### 1.3.1 Dijagnoza i liječenje

Tumor testisa klasično se manifestira kao bezbolna, opipljiva, čvrsta masa. Rjeđe se u pacijenata sa SE-om može pojaviti oticanje testisa i blaga nelagoda. Nakon temeljite anamneze i fizičkog pregleda, većina pacijenata pregledava se ultrazvukom skrotuma. Nakon dijagnoze čvrste intratestikularne mase, daljnje kliničko ispitivanje uključuje potpunu krvnu sliku; razine kreatinina, elektrolita, jetrenih enzima i tumorskih markera u serumu, te radiografiju prsnog koša (Gori i sur., 2005; Horwich i sur., 2006; Marko i sur., 2017). Dijagnoza TGCC-a temelji se na patohistološkoj analizi mase u testisu. Radikalna orhiektomija daje tkivo neophodno za postavljanje definitivne dijagnoze i trebala bi se provesti prije bilo kakvog daljnjeg liječenja, osim ako klinička situacija ne zahtijeva hitnu kemoterapiju u pacijenata s jasnom zloćudnosti

zamjetnih stanica na temelju povišenih tumorskih markera. Povišenje tumorskih markera AFP-a i  $\beta$ HCG-a podupiru dijagnozu (Oldenburg i sur., 2013). Do kašnjenja u dijagnostici može doći zbog neugodnosti pacijenta ili zbog odgođenog testiranja (Horwich i sur., 2006). Preponskim pristupom mora se istražiti svaka skrotalna masa kako bi se potvrdila ili isključila mogućnost postojanja tumora. Analizu tumorskih markera treba provesti prije i poslije operacije jer se ti podaci koriste za konačno određivanje stadija tumora te određivanje daljnjeg liječenja i očekivanog ishoda (Oldenburg i sur., 2013).

Većina pacijenata s tumorom testisa dobiva dijagnozu kada je bolest u prvom stadiju i se prezentira kao masa unutar testisa (Hanna i Einhorn, 2014). Kad se u pacijenta prezentira skrotalna masa, važno je odrediti detaljnu povijest koja uključuje trajanje simptoma, bez obzira je li masa bolna ili bezbolna, promjene u veličini mase, povijest spolnih odnosa, popratni simptomi donjih mokraćnih puteva, prethodna povijest operacije, neplodnost ili prisutnost zaušnjaka, te obiteljska povijest tumora testisa (Vasdev i sur., 2013). Rjeđe, pacijenti prijavljuju bolove u leđima ili simptome metastatske bolesti, uključujući kašalj, hemoptizu, bol i glavobolju (Hanna i Einhorn, 2014).

U cijeloj Europi glavna radiološka pretraga za tumor testisa je ultrazvuk. Glavna prednost ove pretrage leži u činjenici da ultrazvuk ne ovisi o zračenju i relativno je jeftin. Trenutna osjetljivost i specifičnost ultrazvuka testisa je 100 % (Vasdev i sur., 2013). Biopsija testisa se nikada ne smije izvoditi jer može doći do kontaminacije skrotuma ili promijene u limfnoj drenaži tumora. Radikalna ingvinalna orhiektomija je dijagnostička i terapijska. Pomoću imunohistokemijske analize patolozi mogu odrediti histološki sastav tumora te dobiti informacije o veličini tumora i prisutnosti ili odsutnosti limfovaskularne invazije. Stadij se određuje primjenom računalne tomografije (CT, od eng. *computed tomography*) prsnog koša, trbuha i zdjelice te mjerenjem razina  $\beta$ HCG-a i AFP-a, uz LDH, koja nije specifična za tumor testisa, već je prije pokazatelj obujma bolesti (Hanna i Einhorn, 2014).

Većina pacijenata s kliničkim prvim stadijem SE-a se liječi orhiektomijom. Adjuvantna radioterapija bila je standardna metoda liječenja dugi niz godina i bila je ključna u liječenju prije pojave učinkovite kemoterapije. U posljednjih 20 godina doza i intenzitet zračenja znatno su smanjeni, te u mnogim slučajevima radioterapija je potpuno eliminirana (Hanna i Einhorn, 2014). Seminomi su vrlo osjetljivi i na zračenje i na kemoterapiju. Dok su NS-i sposobni popraviti oštećenja uzrokovana zračenjem, tipično su to dvostruki lomovi, pa su stoga manje osjetljivi na zračenje. NS-i su vrlo osjetljivi na kombiniranu kemoterapiju na bazi cisplatine.

Zreli TE-i ne dijele opću kemoosjetljivost GCT-a na kombiniranu kemoterapiju na bazi cisplatine (Oosterhuis i Looijenga, 2005).

U današnje doba, unatoč porastu učestalosti, smrtnost od TGCT-a se smanjuje kroz posljednjih nekoliko desetljeća, uglavnom zbog učinkovitog multimodalnog liječenja (Costa i sur., 2017). Tumori zametnih stanica testisa su među izlječivijim čvrstim neoplazmama, s 5-godišnjom stopom preživljavanja preko 95 %. Čak i kad široko metastaziraju, stope preživljavanja su preko 80 % (Hanna i Einhorn, 2014; Costa i sur., 2017). U oko 15–20 % pacijenata s rasprostranjenom bolešću doći će do recidiva bolesti, a kasni recidivi (više od 2 godine do recidiva), imaju osobito lošu prognozu s tumorima rezistentnim na cisplatinu. Kemoterapija i radioterapija imaju značajne nuspojave posebice u mlađih pacijenata (nastanak sekundarnih karcinoma, kardiovaskularne bolesti, itd.) (Costa i sur., 2017).

#### 1.4 Klasični biomarkeri tumora zametnih stanica testisa

U kliničkoj praksi europskih zemalja tri uobičajena tumorska markera koja se koriste u dijagnozi TGCT-a su AFP,  $\beta$ HCG i LDH (Vasdev i sur., 2013; Marko i sur., 2017). Povećanje razine tumorskih markera pokazatelj je da treba započeti terapiju, čak i ako se fizikalnim pregledom ne pronađe bolest. Polu-život markera se mora uzeti u obzir pri procjeni terapijskog odgovora. Praćenje markera uvedeno je u određivanje stadija TGCT-a (Gori i sur., 2005). Kad se pacijentu dijagnosticira TGCT, tumorski će markeri biti povišeni u 51 % slučajeva (Vasdev i sur., 2013).

Razina AFP-a trebala bi biti normalna u SE-u. Kada pacijent s histološki čistim SE-om testisa ima povišenu razinu AFP-a, pretpostavlja se da je prisutno neotkriveno žarište NS-a. Serumske koncentracije  $\beta$ HCG-a i LDH-a mogu biti povišene u bolesnika sa SE-om. Povišenje  $\beta$ HCG-a češće se javlja u NS-a ili ostalih neoplastičnih lezija. Laktatna dehidrogenaza je nespecifični marker ukupnog tumorskog opterećenja (Marko i sur., 2017). Oko 90 % NS-a se prezentiraju s porastom jednog ili dva markera (Vasdev i sur., 2013).

Markeri TGCT-a obično se mjere kada se u pacijenta klinički prezentira TGCT. U europskim zemljama se markeri TGCT-a mjere 1 do 2 tjedna nakon radikalne orhidektomije. Markeri TGCT-a imaju važnu ulogu u procjeni odgovora na liječenje i određivanju popratnih terapija. Prisutnost normalnih razina tumorskih markera prije orhidektomije ne isključuje prisutnost mikrometastatske bolesti. Poznato je da do ustrajne povišenosti tumorskih markera nakon postradikalne ingvinalne orhidektomije se može dogoditi u bolesnika s disfunkcijom jetre, hipogonadotropizmom i metastatskom bolešću (Vasdev i sur., 2013). Tumorski markeri

moгу biti korisni u praćenju metastatskih SE-a jer su povišene razine tumorskih markera rani znak recidiva (Marko i sur., 2017). Drugi zloćudni tumori mogu uzrokovati povišenje tumorskih markera, poput malignih tumora jetre, gušterače, želuca i pluća, koji mogu uzrokovati povišenu razinu AFP-a. Rak gušterače, jetre, želuca, pluća, dojke, bubrega i mjehura može uzrokovati povišenu razinu  $\beta$ HCG-a (Vasdev i sur., 2013).

#### 1.4.1 Fetoprotein alfa

Fetoprotein alfa je embrionalni protein molekulske težine 70 000 Da (Horwich i sur., 2006). Polu-život AFP-a je 5-7 dana s normalnom serumskom razinom <10 ng/ml (Gori i sur., 2005; Vasdev i sur., 2013). Fetoprotein alfa je glikoprotein koji se normalno proizvodi u fetalnoj žumanjčanoj vrećici, jetri i gastrointestinalnom traktu. Povećana razina ekspresije se događa u YST-u, EC-u, hepatokarcinomu, infektivno-degenerativnim bolestima jetre i u regenerativnoj jetri nakon toksičnih oštećenja (Gori i sur., 2005). Fetoprotein alfa se eksprimira trofoblastnim elementima unutar 50-70 % NS-a i YST-a (Vasdev i sur., 2013). Ne proizvode ga čisti SE-i (Horwich i sur., 2006). Ako se povećana vrijednost AFP-a pronađe u čistom SE-u, tumor se mora smatrati i tretirati kao da je NS (Gori i sur., 2005; Vasdev i sur., 2013).

#### 1.4.2 Ljudski korionski gonadotropin beta

Ljudski korionski gonadotropin je glikoprotein proizveden unutar sinciotrofoblastnih stanica. Sastoji se od dvije podjedinice, alfa i beta (Gori i sur., 2005; Vasdev i sur., 2013). Podjedinica alfa slična je drugim trofičnim hormonima hipofize, poput FSH, LH, TSH. Beta podjedinica čini ljudski korionski gonadotropin enzimski i imunološki različitim (Gori i sur., 2005; Horwich i sur., 2006). Mjeri se samo beta podjedinica ( $\beta$ HCG). Vrlo je specifičan za tumor testisa, gdje se ponajviše proizvodi unutar stanica CH-a (Gori i sur., 2005).

Ljudski korionski gonadotropin beta izlučuju SE-i i NS-i (Horwich i sur., 2006). U bolesnika s CH-om,  $\beta$ HCG je povišen u 100 % slučajeva. Iz perspektive drugih TGCT-a,  $\beta$ HCG je povišen u 40 % slučajeva NS-a i 10 % čistih SE-a (Gori i sur., 2005; Vasdev i sur., 2013). Posebno agresivna varijanta NS-a s koriokarcinomatозnim elementima karakterizirana je visokim serumskim  $\beta$ HCG-om, višestrukim plućnim metastazama i rizikom metastaza u mozgu (Horwich i sur., 2006). Polu-život  $\beta$ HCG-a je 24-36 sati, a normalne razine u serumu su <5mIU/ml (Gori i sur., 2005; Vasdev i sur., 2013).

#### 1.4.3 Laktatna dehidrogenaza

Laktatna dehidrogenaza se proizvodi u TGCT-ima, ali je manje specifičan tumorski marker (Horwich i sur., 2006). LDH odražava "opterećenje tumora", brzinu rasta i staničnu

proliferaciju (Gori i sur., 2005). Stoga je LDH manje specifičan marker i smatra se sveprisutnim enzimom povišenim u serumu pri različitim stanjima. Povišen je u 10-20 % SE-a, ali može biti povišen u 80 % bolesnika s napredovalim tumorom testisa (Gori i sur., 2005; Vasdev i sur., 2013). Mjerenja LDH otkrivaju 5 izoenzima. Izoenzim LDH 1 je specifičniji i osjetljiviji za TGCT od ostala četiri izoenzima (Gori i sur., 2005).

## 1.5 Suvremeni biomarkeri tumora zametnih stanica testisa

Imunohistokemijska analiza glavni je molekularni alat koji se koristi u dijagnostici TGCT-a, pogotovo za razlikovanje komponenti TGCT-a. Serumski biomarkeri koji se koriste u kliničkoj praksi imaju ograničenu korist. Povišene razine klasičnih serumskih biomarkera  $\beta$ HCG-a, AFP-a i LDH otkrivene su u manje od 50 % pacijenata (Raos i sur., 2020). Kako bi biomarkeri imali snažnije performanse u kliničkoj praksi, potrebno je identificirati nove biomarkere veće osjetljivosti i specifičnosti koji sami ili u kombinaciji s drugim biomarkerima mogu pomoći u boljem i točnijem određivanju histološkog podtipa TGCT-a. U ovom istraživanju je provjeren potencijal antigena OCT3/4 i TDGF1 upravo u te svrhe.

### 1.5.1 OCT3/4

Transkripcijski faktor 3-4 koji se veže za oktamer (OCT3/4, od eng. *octamer-binding transcription factor 3-4*, dodatno poznat kao; POU domena, klasa 5, transkripcijski faktor 1 [POU5F1]) dovodi do potiskivanja apoptoze, povećanja proliferacije i nakupljanja mutacija u gonocitima (Jones i sur., 2004; de Jong i sur., 2005; Hanna i Einhorn, 2014). Ovaj transkripcijski regulator eksprimiran je u nediferenciranim, pluripotentnim stanicama uključujući ESC. Tijekom normalnog embrionalnog razvoja, ESC i PGC pokazuju nuklearno bojenje za ovaj transkripcijski faktor, koji je uključen u regulaciju pluripotencije (Oosterhuis i Looijenga, 2005). Nuklearna ekspresija OCT3/4 je otkrivena u neoplastičnim zametnim stanicama s pluripotentnim potencijalom (poput stanica GCNIS-a), SE-ima, disgerminomima, EC-ima i zametnim komponentama gonadoblastoma (Jones i sur., 2004; de Jong i sur., 2005; Oosterhuis i Looijenga, 2005). Primordijalne zametne stanice bez OCT3/4 se ne diferenciraju, ali ulaze u apoptozu. To ukazuje na to da je uloga OCT3/4 u ESC i PGC različita. Ekspresija OCT3/4 u TGCT-ima vrlo je slična obrascu koji je pronađen tijekom normalnog razvoja. Parenhim testisa koji sadrži GCNIS, SE i ECC, sadrži mRNA ovog gena, ali mRNA *POU5F1* gena nije prisutna u diferenciranim NS-ima (de Jong i sur., 2005).

Studije na mišjim modelima pokazale su smanjenu ekspresiju ovog transkripcijskog faktora u snažnije diferenciranim tkivima. Prema tome, čini se da OCT3/4 funkcionira u

održavanju pluripotentnog potencijala u embrionalnim matičnim i zametnim stanicama te pokazalo se da je neophodan za formiranje ESC i njihovu samoobnovu. Gen *POU5F1* mapira se ljudski kromosom 6. Protein je uključen u normalan razvoj putem regulacije mnogih nizvodnih ciljnih gena. Nalazi u ljudskim embrijima podupiru zaključak da je OCT3/4 uključen u regulaciju stanične diferencijacije u ljudi. Iako reaktivacija ekspresije i translacije OCT3/4 nije uobičajena pojava u procesu maligne transformacije, protein se, međutim, normalno nalazi u zametnim stanicama ljudskog embrija i u nediferenciranim tumorima koji iz njih proizlaze (Jones i sur., 2004).

Stanice SE-a i EC-a prikazuju gotovo 100 %-tno imunohistološko obojenje za OCT3/4. Uzorak bojenja je nuklearni, kako se i očekuje za transkripcijski faktor. Uzorak bojenja OCT3/4 pokazuje oštar i definitivan prijelaz između pozitivno obojenih elemenata (SE i EC) i susjednih komponenti (zdrave sjemene kanaliće i intersticij testisa) s negativnim bojanjem (Jones i sur., 2004). Nakon diferencijacije EC-a, dolazi do smanjenja ekspresije OCT3/4 (Oosterhuis i Looijenga, 2005). Tumor žumanjčane vreće, TE i CH više su diferencirani i stoga ne ekspimiraju ovaj transkripcijski faktor, odražavajući njihov gubitak pluripotentnosti (Jones i sur., 2004). Sinciciotrofoblastne stanice povezane s GCT-ima, uključujući one povezane sa SE-om i EC-om, imunohistokemijski su negativne na OCT3/4. Normalne komponente testisa ne boje se s antitijelom za OCT3/4 (Jones i sur., 2004). Stoga je IHC-sko bojenje na OCT3/4 vrijedna metoda za dijagnosticiranje metastatskog SE-a i EC-a (de Jong i sur., 2005).

### 1.5.2 TDGF1

Nodal, član obitelji  $TGF\beta$  (eng. *transforming growth factor beta*, transformirajući faktor rasta beta), veže se za receptore aktivina u prisutnosti koreptora Cripto (poznatog kao teratokarcinomski faktor rasta 1, eng. *teratocarcinoma derived growth factor 1*, TDGF1) (Spiller i sur., 2016). Analiza sekvence TDGF1 otkriva dvije različite domene: prvu domenu od 6 cisteinskih ostataka (sličnih epidermalnom faktoru rasta, eng. *epidermal growth factor*, EGF) praćenu drugom cisteinom bogatom sekvencom koja nema sličnosti s bilo kojim poznatim proteinskim motivom. Prva regija može potaknuti proliferaciju nekoliko tipova stanica putem EGF receptor-neovisnog puta (Baldassarre i sur., 1997).

Teratokarcinomski faktor rasta 1 se kratko ekspimirira u zametnim stanicama fetusa radi održavanja pluripotencije i suprotstavljanja diferencijaciji. Vjeruje se da to razdoblje razvoja odgovara prozoru osjetljivosti za transformaciju zametnih stanica u GCNIS. Njegova kontinuirana ekspresija povezana je s pokretanjem ili progresijom tumora u mnogim tkivima,



uključujući rak kože, gušterače, crijeva, dojke, mjehura i mozga. Kao receptor na površini stanice za nodal, TDGF1 mora ostati vezan za staničnu membranu putem svog glikozilfosfatidilinositlnog (GPI, od eng. *glycosylphosphatidylinositol*) sidra na svom karboksi terminalu. Cijepanje TDGF1 na GPI sidru pomoću GPI-fosfolipaze D proizvodi kraći, biološki aktivan oblik TDGF1 koji može potaknuti migraciju endotelnih stanica, neovisno o nodal-noj signalizaciji. Pocijepani TDGF1 u serumu identificiran je kao specifična dijagnostika za rak dojke, debelog crijeva i mozga (Spiller i sur., 2016).

Ekspresija TDGF1 gena je pojačana u 50 % TGCT-a i nije eksprimirana u normalnim tkivima testisa. Ekspresija TDGF1 gena ograničena je na nediferencirane neoplazme testisa. Transkript TDGF1 otkriven je u svim anaplastičnim SE-ima, EC-ima i teratokarcinomima (Baldassarre i sur., 1997). Teratokarcinomski faktor rasta 1 je prekomjerno eksprimiran u 100 % NS-a i 31 % SE-a u usporedbi s normalnim testisima. Teratokarcinomski faktor rasta 1 može djelovati kao autokrini faktor rasta (Baldassarre i sur., 1997; McIntyre i sur., 2008). Klasični SE-i i zreli TE-i ne eksprimiraju mRNA ili protein TDGF1. Teratokarcinomski faktor rasta 1 se eksprimira prvenstveno u NS-ima, koji su klinički agresivniji i obično imaju lošiju prognozu u odnosu na SE-e, što sugerira da ekspresija TDGF1 može biti povezana s malignijim fenotipom u TGCT-ima (Baldassarre i sur., 1997).

## 1.6 Cilj rada

Cilj ovog diplomskog rada je istražiti specifičnost antigena OCT3/4 (gen *POU5F1*) i antigena TDGF1 (gen *TDGF1*) za pojedine komponente tumora zametnih stanica testisa i njihov potencijal kao dijagnostičkih biomarkera.

## 2 MATERIJALI I METODE

### 2.1 Materijali

Uzorke TGCT-a (N=38) i zdravih testisa (N=20) (uklopljene u parafinske blokove) sam dobio iz biološke banke tkiva tumora KBC Sestre Milosrdnice i KBC Zagreb. Svaki uzorak pripada jednom pacijentu. Za ovo istraživanje ishođene su potrebne dopusnice nadležnih Etičkih povjerenstava KBC Sestre milosrdnice, KBC Zagreb i Medicinskog fakulteta Sveučilišta u Zagrebu. Istraživanje je provedeno sukladno nadležnim zakonima i propisima Republike Hrvatske i EU. Uzorke sam čuvao u hladnjaku na +4 °C. Broj potrebnih rezova po uzorku (parafinskom bloku) determiniran je minimalnom neophodnom površinom tkiva za patohistološku analizu. Zbog veličine, finalno je dovoljan jedan rez po bloku.

### 2.2 Metode

#### 2.2.1 Mikrotom

Rezove debljine 4 µm sam rezao na mikrotomu (Leica RM2125 RTS) iz ohlađenih (+4 °C) parafinskih blokova uzoraka. Pojedine rezove sam prebacio na površinu vodene kupelji (KUNZ, HIR-3D), zagrijane na 40 °C, s čije površine sam rez prebacio na prethodno označena (kodom bloka) predmetna stakalca (VitroGnost Plus Ultra), pozicioniran tako da je rez bio centriran na zadnjoj  $\frac{1}{3}$  predmetnice. Rezove na predmetnim stakalcima sam zatim ocijedio od suviška vode, ostavio na grijaču 1-2 sata (dok tkivo nije postalo prozirno) i prebacio u termostat (37 °C) preko noći. Sljedeći dan, predmetna stakalca sam stavio pod stakleno zvono i ostavio na sobnoj temperaturi kako bi se rezovi dodatno isušili i fiksirali za staklo. Rezovi su bili pod staklenim zvonom 2 dana. Po dovršetku ovog postupka, histološka stakalca (predmetna stakalca s rezovima) sam pohranio u histološke kutije na +4 °C, za potrebe daljnje analize.

#### 2.2.2 Histološko bojenje

Bojenje hemalum-eozinom (HE) sam započeo procesom deparafinizacije, gdje bi po 20 histoloških stakalaca stavio na plastični nosač i prebacio u termostat (56 °C) na 1 h. Nakon termostata, histološka stakalca sam proveo kroz niz za deparafinizaciju i rehidraciju rezova. Prvotno sam deparafinizirao rezove provođenjem kroz dvije čaše 100 %-og ksilola, u trajanju od 10 min po čaši. Zatim sam rehidrirao rezove provođenjem kroz otopine alkohola navedenim redoslijedom u trajanju od 5 min po otopini: dvije čaše 100 %-og etanola, dvije čaše 96 %-og etanola, čaša 70 %-og etanola, te čaša destilirane vode. Rehidrirane rezove bi uronio u hemalum (50 s) te isprao (10 s) s destiliranom vodom (dH<sub>2</sub>O) i zatim vodovodnom vodom (vH<sub>2</sub>O). Nakon još jedne serije ispiranja na laboratorijskoj tresilici (IKA, KS 260 basic), u trajanju 5 min po

otopini, prvotno s vH<sub>2</sub>O, pa zatim dH<sub>2</sub>O, stakalca sam uronio u eozin na 40 s te potom isprao (10 s) 70 %-tnim etanolom. Stakalca bi potom saprao i dehidrirao provlačenjem kroz rehidracijski niz u obrnutom redosljedu od prije navedenog, preskakanjem uranjanja u dH<sub>2</sub>O, 5 min po otopini. Dehidraciju stakalaca sam završio povlačenjem kroz dvije čaše 100 %-og ksilola u trajanju od 30 s po čaši, te držanjem u trećoj čaši 100 %-og ksilola 15 min. Po dovršetku bojenja, tkiva sam uklopio u sintetsku smolu (BioGnost, BioClear) pod pokrovnim stakalcem (VitroGnost cover glass).

### 2.2.3 Morfometrijska analiza

Svi preparati obojani s HE-om su analizirani od strane kliničkog patologa pod svjetlosnim mikroskopom (Olympus Bx53). Tijekom ove analize su identificirane pripadajuće komponente, bilo TGCT-a i okolnog zdravog tkiva ili zdravog tkiva u blokova testisa bez neoplastičnih promjena. Potvrdom patologa da rezovi uzoraka TGCT-a imaju prisutne komponente TGCT-a, odnosno, da rezovi zdravih testisa nemaju prisutne komponente TGCT-a, prešao sam na IHC-sko bojenje.

### 2.2.4 Imunohistokemijsko bojenje

Imunohistokemijsko bojenje uzoraka sam započeo procesom deparafinizacije, gdje bi po 20 histoloških stakalaca, prijašnje odabranih i označenih uzorka s prikladnim pozitivnim i negativnim kontrolama stavio na plastični nosač i prebacio u termostat (56 °C) na 1 h. Potom sam histološka stakla provukao kroz prije navedeni niz za deparafinizaciju i rehidraciju rezova. Prvotno sam deparafinizirao rezove provođenjem kroz dvije čaše 100 %-og ksilola, u trajanju od 10 min po čaši. Zatim sam rehidrirao rezove provođenjem kroz otopine alkohola navedenim redosljedom u trajanju od 5 min po otopini: dvije čaše 100 %-og etanola, dvije čaše 96 %-og etanola, čaša 70 %-og etanola, te čaša destilirane vode. Rehidrirane rezove sam kuhao 1 h u 1x otopini citratnog pufera (pH 6) (Dako Target Retrieval Solution Citrate pH 6 [10x], S2369) kako bi se iskazali antigeni u tkivu. Kuhanje rezova je vršeno u parnom kuhalu (Tefal VitaCuisine) s rezovima u bijelim plastičnim čašama, čije čepove nisam zavrtio do kraja tijekom kuhanja. Nakon kuhanja rezove bi ostavio u otopinama pufera 30 min da se ohlade na sobnu temperaturu. Nakon hlađenja rezove bi isprao (5 min na laboratorijskoj tresilici) 1x otopinom TBS-a (pripremljenom iz 20x otopine TBS-a (Tablica 1)). Zatim sam oko tkiva na predmetnom stakalcu iscrtao granicu hidrofobnim markerom. Rezove sam potom prebacio u vlažnu komoru i na tkivo unutar hidrofobnog parametra nanio bi 5 %-tni BSA (razrijeđenog u 1x TBS-u) u kojem sam tkiva inkubirao 20 min. Nakon inkubacije, otopinu BSA koja blokira sva mjesta gdje bi došlo do nespecifičnog vezanja protutijela sam otresoh s reza. Na tkivo bi

mikropipetom dodao određen volumen (300  $\mu$ L) prije pripremljene otopine primarnog protutijela (Tablica 2) razrijeđenog u dilucijskoj otopini (0.1 % Tween-20 + 1 % BSA u 1x TBS-u). Rezove sam potom pustio da inkubiraju s primarnim protutijelom unutar vlažne komore 10 min na sobnoj temperaturi, te zatim prebacio vlažnu komoru s rezovima u hladnjak na +4 °C preko noći.

Tablica 1. Priprema 1000 mL 20x TBS-a, pH se pratio tijekom pripreme na prethodno kalibriranom pH metru

1000mL 20x TBS-a, pH 7.5		
kemikalija	molarna masa	količina
Tris	121.14	121.14 g
NaCl	58.44	175.32 g
HCl	36.458	do pH 7.5
dH <sub>2</sub> O	18.015	do 1000 mL

Tablica 2. Specifikacije korištenih primarnih protutijela

Antigen	Proizvođač	Šifra protutijela	pH pufera za kuhanje	Razrjeđenije protutijela	Pozitivna kontrola	Negativna kontrola
OCT3/4	Abcam	ab109183	6	1:750	SE	kolorektalni karcinom
TDGF1	Abcam	ab19917	6	1:700	EC	debelo crijevo

Sljedeći dan sam uklonio primarno protutijelo nizom ispiranja (5 puta po 5 min na laboratorijskoj tresilici) u 1x TBS-u. Nakon ispiranja rezove sam inkubirao (20 min) unutar vlažne komore u mraku 3 %-tnom vodenom otopinom vodikovog peroksida kako bi se istrošile intrinzične tkivne peroksidaze. Vodikov peroksid sam isprao 1x TBS-om (3 puta po 5 min na laboratorijskoj tresilici) i potom nanio 300  $\mu$ L otopine sekundarnog protutijela (Dako REAL EnVision, K5007) mikropipetom na rezove. Inkubacija u sekundarnom protutijelu je trajala 1 h na 37 °C unutar termostata. Nakon ispiranja otopine sekundarnog protutijela 1x TBS-om (3 puta po 5 min na laboratorijskoj tresilici), vizualizaciju signala sam dobio nanošenjem otopine DAB kromogena (Dako REAL EnVision, K5007) na rezove i inkubacijom (6 min) unutar vlažne komore u mraku. Nakon ispiranja otopine DAB kromogena s dH<sub>2</sub>O (5 min na laboratorijskoj tresilici), kontrastno bojenje sam obavio hemalumom u trajanju inkubacije od 10 s te kratkim ispiranjem (10 s) u dH<sub>2</sub>O i zatim vH<sub>2</sub>O, s dodatnim ispiranjem u vH<sub>2</sub>O u trajanju od 8 min pod laganim mlazom vode. Obojana stakalca sam zatim dehidrirao u prije spomenutom deparafinizacijskom i rehidracijskom nizu u obrnutom redosljedju. Redosljed niza je bio: dH<sub>2</sub>O (5 min), 70 % EtOH (1 min), 96 % EtOH (1 min), 100 % EtOH (1 min), 100

% EtOH (2 min) i 100 % ksilol (2 puta po 5 min). Tkiva sam uklopio u sintetsku smolu pod pokrovnim stakalcem.

### 2.2.5 Imunohistološka analiza

Rezove obojene IHC-om je analizirao klinički patolog pod svjetlosnim mikroskopom (Olympus Bx53). Analizirala se obojenost histoloških struktura zdravog tkiva i histoloških podtipova TGCT-a unutar imunohistoloških preparata uzoraka. IHC-ska reakcija na protutijela određena je semikvantitativno uzimajući u obzir intenzitet reakcije kako slijedi: „0“ nema reakcije, „1“ slaba reakcija, „2“ umjerena reakcija i „3“ jaka reakcija. Postotak imunoreaktivnih stanica određen je na skali od 0 % do 100 %. Polukvantifikaciju proteinske ekspresije sam iskazao imunohistološkom H mjerom (H, od eng. *H score*) dobivenom umnoškom intenziteta reakcije (IR) i postotka imunoreaktivnih stanica (PRS): " $H = IR \times PRS$ ", a iznosi od 0 do 300. H mjera „0“ predstavlja odsustvo reakcije, H „1-100“ predstavlja nisku ekspresiju, H „101-200“ predstavlja srednju ekspresiju, dok H „201-300“ predstavlja visoku ekspresiju.

### 2.2.6 Statistička obrada podataka

Za prikaz distribucije ispitivanih obilježja sam koristio deskriptivne statističke metode. Normalnost raspodjele kvantitativnih obilježja testirao sam Kolmogorov-Smirnovljevom testom. Kako je analiza pokazala da je distribucija podataka neparametrijska, za daljnje statističke analize korištene su neparametrijske metode (Kruskal-Wallis s Dunn-ovom korekcijom). Sve p vrijednosti manje od 0.05 smatram statistički značajnima. U analizi sam koristio programsku podršku Microsoft Excel 2016 i GraphPad Prism 6.

### 3 REZULTATI

Za potrebe morfolometrijske analize, obojeno je 20 uzoraka zdravih testisa (ZT) i 38 uzoraka TGCT-a HE. Morfolometrijskom analizom se na HE preparatima uzoraka ZT-a i TGCT-a analizirala prisutnost ili odsustvo navedenih komponenti: zdravo tkivo s očuvanom spermatogenezom (SG), intersticij testisa (INT), GCNIS, MGCT, čisti EC, čisti TE, EC, TE, YST, CH i SE. Za potrebe IHC-ske analize obojeno je 20 uzoraka ZT-a i 38 uzoraka TGCT-a, pomoću protutijela na OCT3/4 i TDGF1. Tijekom IHC-skog bojenja uzoraka ZT-a i TGCT-a, dodatno su obojeni prikladni rezovi negativnih i pozitivnih kontrola. Rezultati su analizirani prigodnim statističkim metodama, kako deskriptivnom statistikom, tako i neparametrijskim metodama.

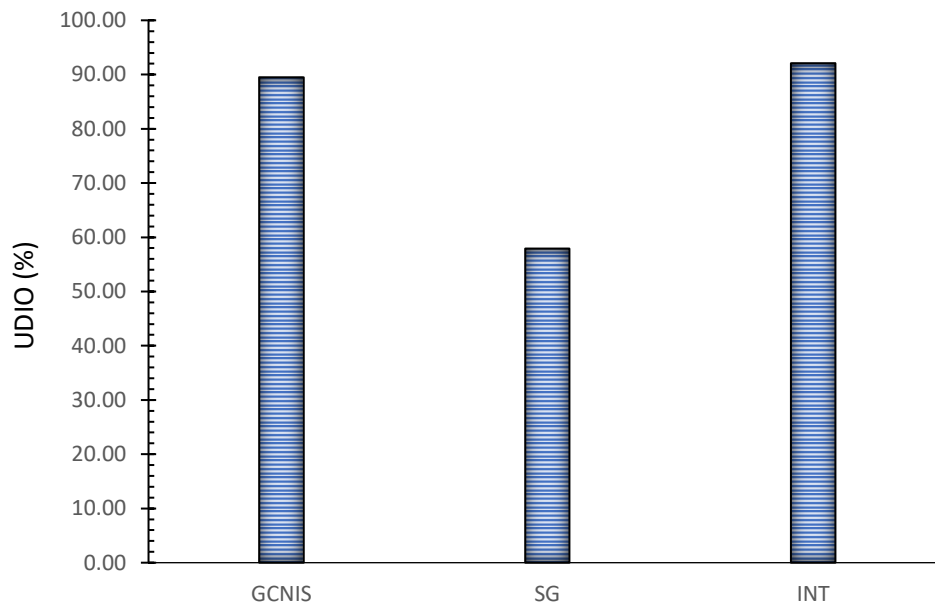
#### 3.1 Rezultat morfolometrijske analize

U svim uzorcima ZT-a bez neoplastičnih promjena je očuvano SG i INT (Tablica 3).

Tablica 3. Udio uzoraka s SG i INT-a u svim uzorcima ZT-a. Rezultat dobiven iz morfolometrijske analize preparata obojanih HE

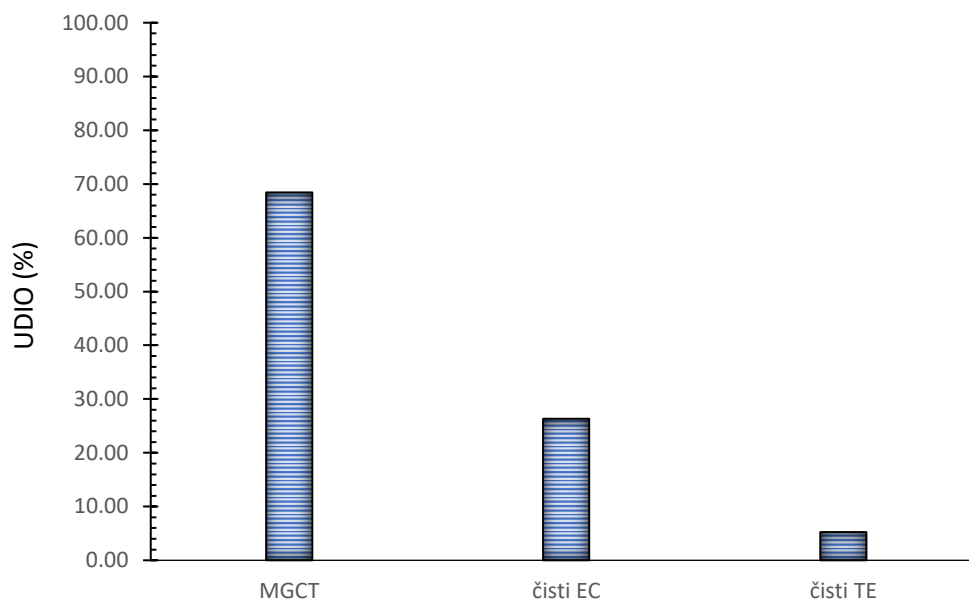
Uzorci zdravih testisa		
gledana komponenta	broj uzoraka	UDIO (%)
SG	20/20	100.00
INT	20/20	100.00

U uzorcima TGCT-a od ukupno 38 pacijenata, 89.47 % pacijenata su imali prisutan GCNIS unutar tumora, 57.89 % pacijenata imalo je prisutno okolno SG i u 92.11 % pacijenata je očuvan INT (Slika 2).



Slika 2. Usporedba udjela uzoraka s GCNIS-om i okolnim zdravim tkivima (SG i INT) u svim uzorcima TGCT-a. Rezultat dobiven morfolometrijskom analizom preparata obojanih HE. Oznake: GCNIS - neoplazija zametnih stanica *in situ*, SG - okolno zdravo tkivo s očuvanom spermatogenezom, INT - intersticij testisa

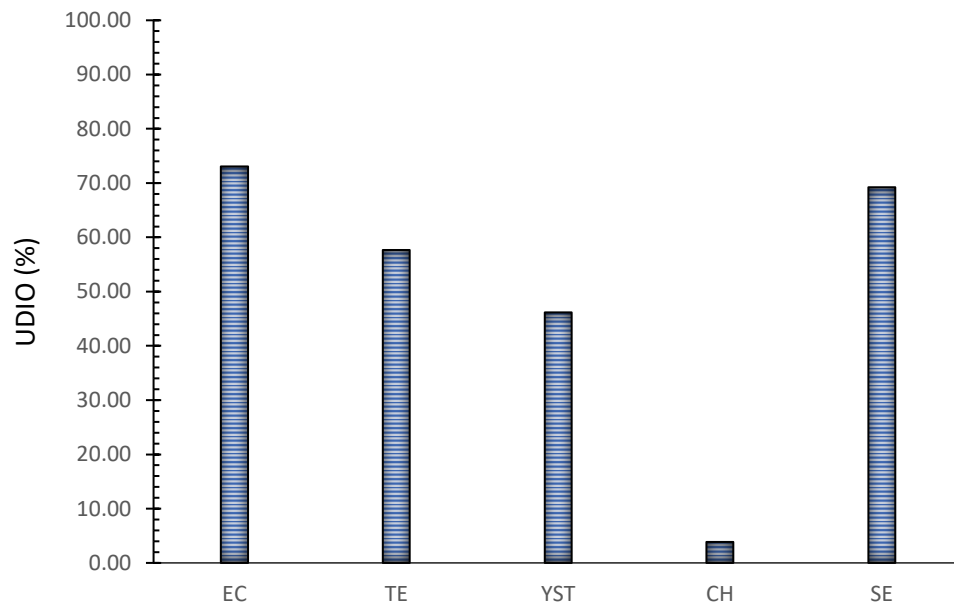
Udio MGCT-a u uzorcima TGCT-a je iznosio 68.42 %. Ostatak su činili 26.32 % čisti EC i 5.26 % čisti TE (Slika 3).



Slika 3. Usporedba udjela uzoraka s MGCT-ima i okolnim čistim lezijama (EC i TE) u svim uzorcima TGCT-a. Rezultat dobiven morfolometrijskom analizom preparata obojanih HE. Oznake: MGCT - miješani tumor zametnih stanica, EC - embrionalni karcinom, TE - teratom



U uzorcima TGCT-a udio MGCT-a s prisutnim EC-om je bio 73.08 %, s prisutnim TE-om je bio 57.69 %, s prisutnim YST-om je bio 46.15 %, s prisutnim CH-om je bio 3.85 % i s prisutnim SE-om je bio 69.23 % (Slika 4).



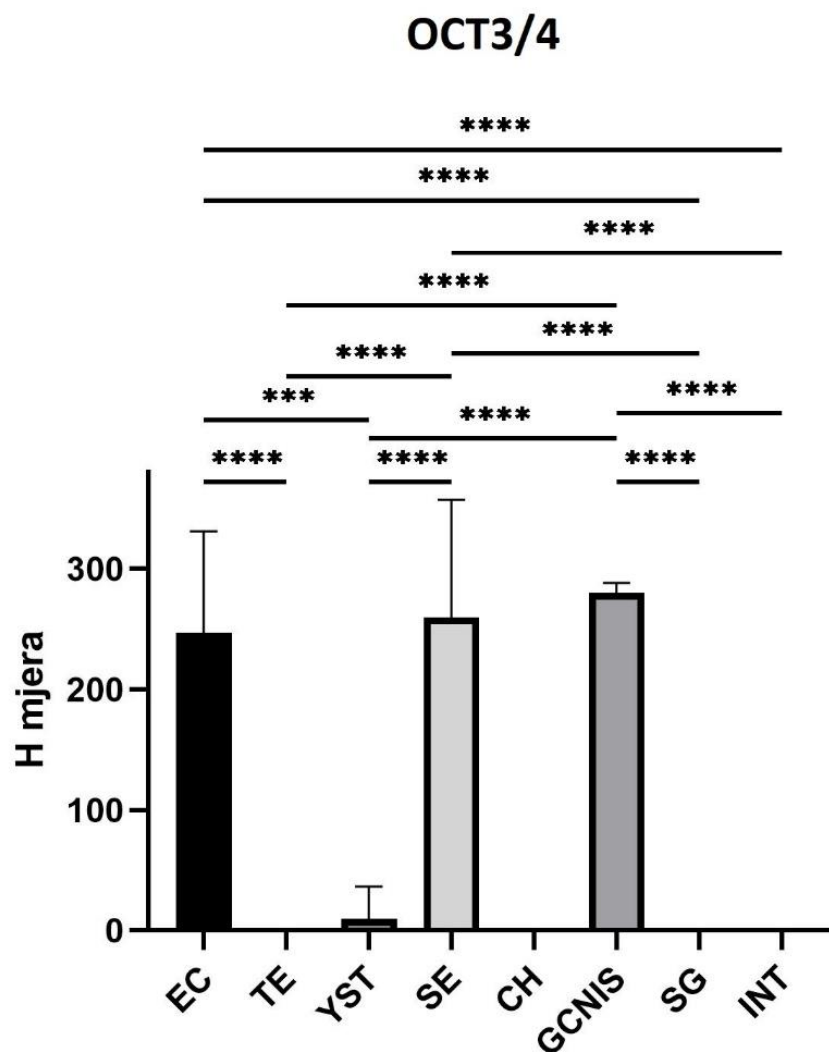
Slika 4. Usporedba udjela pojedinih uzoraka s komponentama MGCT-a u svim uzorcima TGCT-a s prisutnim MGCT. Rezultat dobiven morfolometrijskom analizom preparata obojanih HE. Oznake: EC - embrionalni karcinom, TE - teratom, YST - tumor žumanjčane vreće, SE - seminom, CH - koriokarcinom

### 3.2 Rezultat imunohistološke analize OCT3/4

Visoka ekspresija antigena OCT3/4 bila je prisutna u EC-u, sa srednjom vrijednosti H mjere 247 ( $\pm 84.01$ ). U TE-ima je došlo do odsustva reakcije na antigen OCT3/4 sa srednjom vrijednosti H mjere 0 ( $\pm 0$ ). Niska ekspresija antigena OCT3/4 bila je prisutna u YST-u, sa srednjom vrijednosti H mjere 10 ( $\pm 26.63$ ). Visoka ekspresija antigena OCT3/4 bila je prisutna u SE-u, sa srednjom vrijednosti H mjere 259.4 ( $\pm 98.04$ ). U CH-ima je došlo do odsustva reakcije na antigen OCT3/4 sa srednjom vrijednosti H mjere 0 ( $\pm 0$ ). Visoka ekspresija antigena OCT3/4 bila je prisutna u GCNIS-u, sa srednjom vrijednosti H mjere 280.2 ( $\pm 8.219$ ). U SG-u je došlo do odsustva reakcije na antigen OCT3/4 sa srednjom vrijednosti H mjere 0 ( $\pm 0$ ). U INT-u je došlo do odsustva reakcije na antigen OCT3/4 sa srednjom vrijednosti H mjere 0 ( $\pm 0$ ) (Slika 5).

Statističkom analizom Kruskal-Wallis testom s Dunn-ovom višestrukom usporedbom statistički značajna razlika u ekspresiji antigena OCT3/4 pronađena je u: EC-a i TE-a ( $p < 0.001$ ), EC-a i YST-a ( $p = 0.005$ ), EC-a i SG-a ( $p < 0.001$ ), EC-a i INT-a ( $p < 0.001$ ), SE-a i TE-a ( $p < 0.001$ ), SE-a i YST-a ( $p < 0.001$ ), SE-a i SG-a ( $p < 0.001$ ), SE-a i INT-a ( $p < 0.001$ ), GCNIS-a i TE-a ( $p < 0.001$ ), GCNIS-a i YST-a ( $p < 0.001$ ), GCNIS-a i SG-a ( $p < 0.001$ ), te GCNIS-a i INT-a ( $p < 0.001$ ) (Slika 5).

U EC-u i SE-u, EC-u i GCNIS-u, te SE-u i GCNIS-u nije pronađena statistički značajna razlika u ekspresiji antigena OCT3/4. Nema statistički značajne ekspresije antigena OCT3/4 u TE-u, YST-u, CH-u, SG-u i INT-u (Slika 5).



Slika 5. Usporedba ekspresije antigena OCT3/4 (izraženo H mjerom (y os)) u pojedinim komponentama TGCT-a i ZT-a (x os). Na grafu je prikazana srednja vrijednost i standardna devijacija H mjere. Statistički značajne razlike između komponenti zdravog tkiva i TGCT-a su prikazane s p vrijednosti. Sustav ocjenjivanja p vrijednosti sa zvjezdicom je korišten:  $p < 0.05$  (\*),  $p < 0.01$  (\*\*),  $p < 0.0005$  (\*\*\*) i  $p < 0.0001$  (\*\*\*\*).

Oznake: EC - embrionalni karcinom, TE - teratom, YST - tumor žumanjčane vreće, SE - seminom, CH - koriokarcinom, GCNIS - neoplazija zametnih stanica *in situ*, SG - okolno zdravo tkivo s očuvanom spermatogenezom, INT - intersticij testisa

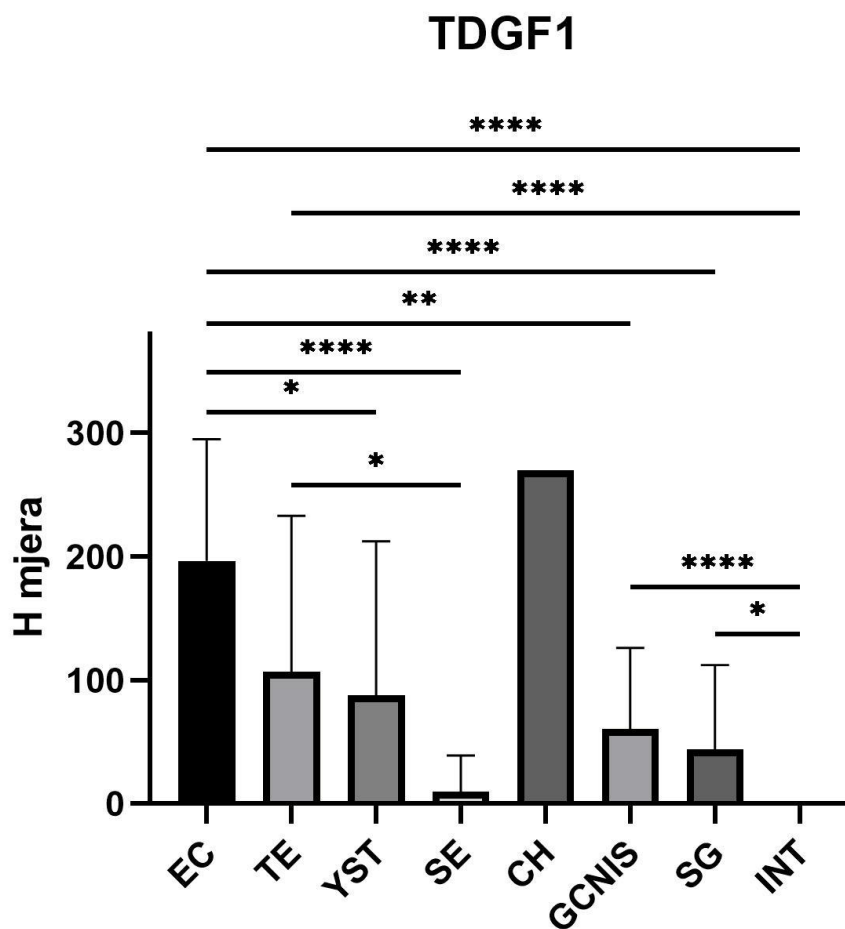
H mjera „0“ predstavlja odsustvo reakcije, H „1-100“ predstavlja nisku ekspresiju, H „101-200“ predstavlja srednju ekspresiju, dok H „201-300“ predstavlja visoku ekspresiju.

### 3.3 Rezultat imunohistološke analize TDGF1

Srednja ekspresija antigena TDGF1 bila je prisutna u EC-u, sa srednjom vrijednosti H mjere 196.4 ( $\pm 98.59$ ). Srednja ekspresija antigena TDGF1 bila je prisutna u TE-u, sa srednjom vrijednosti H mjere 106.5 ( $\pm 126.4$ ). Niska ekspresija antigena TDGF1 bila je prisutna u YST-u, sa srednjom vrijednosti H mjere 87.5 ( $\pm 125$ ). Niska ekspresija antigena TDGF1 bila je prisutna u SE-u, sa srednjom vrijednosti H mjere 10 ( $\pm 29.1$ ). Visoka ekspresija antigena TDGF1 bila je prisutna u CH-u, sa srednjom vrijednosti H mjere 270 ( $\pm 0$ ). Niska ekspresija antigena TDGF1 bila je prisutna u GCNIS-u, sa srednjom vrijednosti H mjere 60.61 ( $\pm 65.71$ ). Niska ekspresija antigena TDGF1 bila je prisutna u SG-u, sa srednjom vrijednosti H mjere 44.15 ( $\pm 68.19$ ). U INT-u je došlo do odsustva reakcije na antigen TDGF1 sa srednjom vrijednosti H mjere 0 ( $\pm 0$ ) (Slika 6).

Statističkom analizom Kruskal-Wallis testom s Dunn-ovom višestrukom usporedbom statistički značajna razlika u ekspresiji antigena TDGF1 pronađena je u: EC-a i YST-a ( $p=0.0296$ ), EC-a i SE-a ( $p<0.001$ ), EC-a i GCNIS-a ( $p=0.0025$ ), EC-a i SG-a ( $p<0.001$ ), EC-a i INT-a ( $p<0.001$ ), TE-a i SE-a ( $p=0.0305$ ), TE-a i INT-a ( $p<0.001$ ), GCNIS-a i INT-a ( $p<0.001$ ), te SG-a i INT-a ( $p=0.0129$ ) (Slika 6).

U EC-u i TE-u, EC-u i CH-u, TE-u i YST-u, TE-u i CH-u, TE-u i GCNIS-u, TE-u i SG-u, YST-u i SE-u, YST-u i CH-u, YST-u i GCNIS-u, YST-u i SG-u, YST-u i INT-u, SE-u i CH-u, SE-u i GCNIS-u, SE-u i SG-u, SE-u i INT-u, CH-u i GCNIS-u, CH-u i SG-u, CH-u i INT-u, te GCNIS-u i SG-u nije pronađena statistički značajna razlika u ekspresiji antigena TDGF1. Nema statistički značajne ekspresije antigena TDGF1 u INT-u (Slika 6).



Slika 6. Usporedba ekspresije antigena TDGF1 (izraženo H mjerom (y os)) u pojedinim komponentama TGCT-a i ZT-a (x os). Na grafu je prikazana srednja vrijednost i standardna devijacija H mjere. Statistički značajne razlike između komponenti zdravog tkiva i TGCT-a su prikazane s p vrijednosti. Sustav ocjenjivanja p vrijednosti sa zvjezdicom je korišten:  $p < 0.05$  (\*),  $p < 0.01$  (\*\*),  $p < 0.0005$  (\*\*\*) i  $p < 0.0001$  (\*\*\*\*).

Oznake: EC - embrionalni karcinom, TE - teratom, YST - tumor žumanjčane vreće, SE - seminom, CH - koriokarcinom, GCNIS - neoplazija zametnih stanica *in situ*, SG - okolno zdravo tkivo s očuvanom spermatogenezom, INT - intersticij testisa

H mjera „0“ predstavlja odsustvo reakcije, H „1-100“ predstavlja nisku ekspresiju, H „101-200“ predstavlja srednju ekspresiju, dok H „201-300“ predstavlja visoku ekspresiju.

## 4 RASPRAVA

U ovom istraživanju su dokazane statistički značajne visoke razine ekspresije antigena OCT3/4 u GCNIS-u i slabo diferenciranim GCT-ima (SE i EC). Gotovo 100 %-tna obojenost svih SE-a i EC-a bila je primijećena u uzorcima TGCT-a, sa signalom primarno lokaliziranim u jezgri stanica. Ovakav rezultat se podudara s prijašnjim istraživanjima gdje je primijećeno intenzivno bojenje jezgri stanica EC-a i SE-a (Looijenga i sur., 2003; Cheng i sur., 2007). U tim istraživanjima je također primijećena obojenost citoplazme stanica (Cheng i sur., 2007). Dodatno, udio obojenih GCNIS komponenti uzoraka TGCT-a je bio nešto niži, vjerojatno zato što su GCNIS komponente različitih uzoraka TGCT-a bile u različitim stadijima razvoja, gdje su slabije razvijene GCNIS komponente sličnije PGC-ma iz kojih proizlaze pa stoga s njima dijele sposobnost ekspresije OCT3/4 (Singh i sur., 2011). Primordijalne zametne stanice iz kojih se razvija GCNIS su zaustavljene ranije u razvoju dok još uvijek ekspimiraju faktore povezane s pluripotnosti embrijskih zametnih stanica poput OCT3/4. Razvijene gonocite ne ekspimiraju OCT3/4 (Chieffi, 2017). Nije primijećena statistički značajna ekspresija OCT3/4 u sljedećim komponentama: TE-u, CH-u, SG-u i INT-u. Looijenga i sur. (2003) su u svom istraživanju potvrdili ovaj rezultat za TE i CH. U njihovom istraživanju su ustanovili da nema ekspresije OCT3/4 u YST-u. U ovom istraživanju bila je primijećena niska razina ekspresije OCT3/4 u YST-u, iako nije statistički značajna.

Teratokarcinomski faktor rasta 1 se ponajviše ekspimirao u NS-ima koji su klinički agresivniji s malignijim fenotipom (Baldassarre i sur., 1997; Spiller i sur., 2012). Teratokarcinomski faktor rasta 1 se intenzivno ekspimirao u CH-u, ali budući da je ustanovljena prisutnost samo jednog uzorka TGCT-a s CH-skom komponentom, nije bilo moguće odrediti je li primijećena razina ekspresije antigena TDGF1 statistički značajna. Spiller i sur. (2012) su u svom istraživanju ustanovili da je razina ekspresije TDGF1 u benignim TE-ima i CH-a niska ili neznatna. Međutim, rezultati ovog istraživanja pokazuju statistički značajnu srednje jaku razinu ekspresije antigena TDGF1 u TE-skim komponentama uzoraka TGCT-a. Ovaj rezultat dovodi do zaključka da su TE-ske komponente uzoraka TGCT-a bile slabije diferencirane s malignim fenotipom, ovakav zaključak dijele Baldassarre i sur. (1997). Srednja razina ekspresije antigena TDGF1 bila je primijećena u EC-u uzoraka TGCT-a. Ovaj rezultat je različit od zaključka Spiller-a i sur. (2012) koji su ustanovili da dolazi do jake ekspresije TDGF1 u invazivnim oblicima EC-a. U tom istom radu su ustanovili i visoku ekspresiju TDGF1 u YST-u. Taj rezultat se najviše razlikuje od rezultata ovog istraživanja, gdje niska razina ekspresije TDGF1 u YST-skim komponentama uzoraka TGCT-a nije bila

statistički značajna. Izrazito niska razina ekspresije TDGF1 bila je primijećena u SE-ima uzoraka TGCT-a, ali nije bila ustanovljena statistička značajnost. Ovaj rezultat se slaže s rezultatom Baldassarre-a i sur. (1997) koji su ustanovili da se TDGF1 ekspresira samo u slabije diferenciranim anaplastičnim SE-ima i rijetko ekspresira u klasičnim SE-ima. U istom istraživanju su ustanovili da ne dolazi do ekspresije TDGF1 u zdravom testikularnom tkivu. Njihov rezultat se razlikuje od rezultata ovog istraživanja gdje je ustanovljena statistički značajna niska ekspresija TDGF1 u SG-u uzoraka TGCT-a. Dodatno, bila je primijećena ekspresija i u SG-u uzoraka ZT-a. Niska statistički značajna razina ekspresije TDGF1 bila je primijećena u GCNIS komponenti uzoraka TGCT-a. Do ekspresije TDGF1 u GCNIS-u vjerojatno dolazi kao rezultat reaktivacije pluripotencnosti u stanicama GCNIS-a (Spiller i sur., 2012, 2016). U INT-u nije bilo ekspresije TDGF1, što se podudara s prethodnim znanjem o niskoj ekspresiji TDGF1 u visoko diferenciranim tkivima (Baldassarre i sur., 1997; Spiller i sur., 2016).

U ovom istraživanju bila je primijećena umjerena do intenzivna razina ekspresije antigena OCT3/4 i TDGF1 u EC-u i GCNIS-u. Obje ove komponente uzoraka TGCT-a su slabo diferencirane i sadrže stanice s pluripotentnim potencijalom (Cheng i sur., 2007; Spiller i sur., 2013). Razlika u razini ekspresije antigena OCT3/4 i TDGF1 bila se primijetila u TE-u, YST-u i SE-u. Razlika u razinama ekspresije proizlazi iz fundamentalnih razlika u razvojnim putevima između SE-a i NS-a (Cheng, 2004; Spiller i sur., 2012). Na temelju ovih razlika u ekspresiji antigena OCT3/4 i TDGF1 u SE-u i TE-u, moglo bi se, bojenjem dvije istovrsne grupe uzoraka TGCT-a, svaku sa zasebnim protutijelom za ove antigene, odrediti prisutnost SE-a u uzorcima obojenim protutijelom za OCT3/4, odnosno, TE-a u uzorcima obojenim protutijelom za TDGF1.

Na temelju dobivenih rezultata, može se zaključiti da bi se OCT3/4 mogao koristiti kao visoko osjetljivi i specifični IHC-ski biomarker u svrhu određivanja prisutnosti EC-a, SE-a i GCNIS-a. Gledane komponente zdravog tkiva (SG i INT) su ostale imunohistokemijski neobojene, odnosno, u njima nije prisutan OCT3/4 antigen (van Casteren i sur., 2008). Činjenica da uglavnom dolazi do nuklearnog obojenja svih stanica unutar EC-a, SE-a i GCNIS-a, što se očekuje zbog transkripcijskog faktora, omogućuje lako razlikovanje između tumorskog i zdravog tkiva, što olakšava i ubrzava dijagnozu prisutnosti tih histoloških podtipova TGCT-a. Isti zaključak su donijeli Jones i sur. (2004), odnosno, de Jong i sur. (2005), kada su dobili slične rezultate. Stanice GCNIS-a i SE-a uglavnom pokazuju konzistentno snažno nuklearno bojenje, međutim, u ECC-a dolazi do difuznog citoplazmatskog bojenja uz nuklearno bojenje.

Smatra se da je ovakvo citoplazmatsko bojenje intrinzična karakteristika EC-a (de Jong i sur., 2005). Moguće je iskoristiti ovaj nalaz u budućim dijagnozama gdje je potrebno razlikovati između EC-a i SE-a, odnosno, EC-a i GCNIS-a.

Više diferencirani TGCT-i bili su negativni na imunohistokemijsko bojenje za OCT3/4 antigen. Ovo reflektira gubitak pluripotencije u stanicama tih TGCT-a (Jones i sur., 2004). Stoga, za ove komponente nije moguće koristiti OCT3/4 kao biomarker za potvrđivanje njihove prisutnosti. Do otežanja u dijagnozi može proizaći iz višestrukih razloga, poput: zaklonjenosti lezije opsežnom nekrozom, premalenog uzorka biopsije testisa sa slabom zastupljenosti određenih komponenti tumora ili sposobnosti tumora da oponaša morfološke karakteristike neke druge vrste tumora. Morfološki oponašatelji klasičnog SE-a uključuju spermatocitni tumor, rijetke monofazne CH-e i čvrste YST-e. Imunohistokemija za OCT3/4 može pomoći u rasvjetljavanju točne dijagnoze te je stoga dijagnostički i prognostički korisna (Jones i sur., 2004). Tumori testisa neizvedeni iz zametnih stanica nemaju aktiviranu ekspresiju antigena OCT3/4 (Gidekel i sur., 2003; de Jong i sur., 2005) te se stoga ovaj antigen ne može koristiti u raspoznavanju morfoloških podtipova takvih tumora.

Pri korištenju OCT3/4 kao biomarkera potrebno je obratiti pozornost na činjenicu da do ekspresije OCT3/4 dolazi u stanicama parenhima testisa pacijenata mlađih od 1. godine starosti, pogotovo ako je došlo do očekivane odgode ili zastoja u sazrijevanju zametnih stanica, te je u uzorcima tih tkiva moguće krivo dijagnosticirati prisutnost GCNIS-a. Za ovu posebnu primjenu moraju se razviti dodatni kriteriji (de Jong i sur., 2005).

Moguće je koristiti OCT3/4 kao visoko osjetljivi i specifični biomarker metastaza EC-a i SE-a izvan testisa. Točna dijagnoza podrijetla iz zametnih stanica za metastatske tumore ima važne implikacije za procjenu prognoze pacijenata i mogućnosti liječenja. Korist ovakve dijagnoze je pogotovo vidljiva kada dođe do regresije primarnog TGCT-a bez kliničkih dokaza u pacijenata s metastazama. Stoga bi se primjena IHC-skog bojenja za OCT3/4 mogla pokazati kao vrlo koristan dodatak u potvrđivanju podrijetla iz zametnih stanica metastaziranih tumora (Cheng, 2004).

Dijagnoza tumora testisa se rutinski obavlja primarno na temelju histološke morfologije. Identificiranje svih komponenti ovom metodom u MGCT-ima je često otežano, te se stoga koristi IHC-sko bojenje kako bi se olakšalo određivanje prisutnih komponenti u svrhu postavljanja preciznije prognoze i korištenja prikladne terapije (Jones i sur., 2004). Imunohistokemijsko bojenje za OCT3/4 antigen je poprilično ograničeno na slučajeve gdje je



moгуće obaviti biopsiju testisa bez rizika uzrokovanja dodatnog napredovanja bolesti. Stoga se predlaže korištenje IHC-skog bojenja za OCT3/4 kao koristan dodatak u postavljanju dijagnoze primarnog tumora testisa, a ne kao zamjena (Jones i sur., 2004).

Na temelju dobivenih rezultata, može se zaključiti da bi se TDGF1 mogao koristiti kao visoko osjetljivi i specifični IHC-ski biomarker u svrhu određivanja prisutnosti EC-a, TE-a i GCNIS-a. Nije bilo moguće odrediti zašto dolazi do velike razlike u rezultatima IHC-skog bojenja YST-a u ovom istraživanju naspram ostalih. Sukladno ovom istraživanju, ostala istraživanja nisu dodatno pojasnila otkrivenu razinu ekspresije TDGF1 u CH-u (Spiller i sur., 2012, 2016). Bilo bi potrebno dodatno istražiti korelaciju razine ekspresije i potencijalnog korištenja kao dijagnostičkog biomarkera za taj histološki podtip TGCT-a.

Iako to nije dokazano u ovom istraživanju, Spiller i sur. (2013) su utvrdili da je moguće razlikovati SE-e od GCNIS-a na temelju dokaza smanjene ili potpuno ukinute ekspresije TDGF1 u SE-a naspram GCNIS-a. Dodatno, zaključili su da ekspresija TDGF1 dolazi iz utjecaja (mikro)okoliša na PGC-e, te da TDGF1 čini ljudske zametne stanice više podložnim na signale koji izazivaju potpunu dediferencijaciju i formiranje tumora. Moguće je da upravo one stanice GCNIS-a kojima nedostaje određena razina ovakvih dediferencijacijskih signala su te koje napreduju do SE-a.

Znanje da dolazi do preferencijalne ekspresije TDGF1 u NS-ima ima dijagnostički potencijal, pošto su NS-i uglavnom klinički agresivnije lezije, te je za njih tipično da predstavljaju goru prognozu naspram SE-a. To sugerira da je ekspresija TDGF1 povezana s malignijim fenotipovima TGCT-a. Primjeri malignih histoloških podtipova TGCT-a uključuju: anaplastične SE-e, EC-e i teratokarcinome. Međutim, rezultati ovog i prijašnjih istraživanja su ustanovili da ne dolazi do ekspresije TDGF1 u diferenciranim TE-ima (Baldassarre i sur., 1997; Spiller i sur., 2016). U klinici bi bilo poželjno koristiti dodatne biomarkere za dijagnozu takvih lezija.

Trenutno, nema puno istraživanja provedenih na temu potencijalnog korištenja TDGF1 kao IHC-skog biomarkera za određene histološke podtipove TGCT-a, te se trenutna istraživanja više fokusiraju prema korištenju TDGF1 kao serumskog biomarkera. Pretraživanje tumora pomoću serumskih markera minimalno je invazivno, brzo i isplativo. U prijašnjim istraživanjima određena je dijagnostička i prognostička korist TDGF1 kao biomarkera za tumore debelog crijeva, mozga i grudi (Spiller i sur., 2016). U istraživanju Spiller-a i sur. (2016) otkrili su prisutnost TDGF1 u serumu pacijenata s EC-om, GCNIS-om, YST-om i

(anaplastičnim) SE-om. Međutim, nisu potvrdili da nije bilo drugih malignih lezija unutar pacijenta za vrijeme prikupljanja i analize uzoraka, pa je u tom aspektu potrebno provesti više istraživanja. Otkrivanjem da je TDGF1 prisutan u krvnom serumu pacijenata s GCNIS-om i podtipovima TGCT-a, i znanjem da se većina ovih tumora nalazi kako komponenta MGCT-a, ga čini generalno korisnim serumskim biomarkerom u određivanju prisutnosti tumora testisa (Baroni i sur., 2019). Provode se istraživanja korištenja sperme kao alternative krvnog seruma. Pošto su tkivne komponente koje eksprimiraju TDGF1 u neposrednoj blizini sperme, moguće je da bi ovaj pristup bio dovoljno visoko osjetljiv za potrebe određivanja dijagnoze i prognoze. Velika prednost ovog pristupa, uz porast osjetljivosti, je mogućnost specifične detekcije GCNIS-a, prije nego što se razvije u malignije oblike tumora (Spiller i sur., 2016).

## 5 ZAKLJUČAK

Na temelju rezultata dobivenih u ovom istraživanju razine ekspresije antigena, odnosno biomarkera OCT3/4 i TDGF1 u tumora zametnih stanica testisa, da se zaključiti sljedeće:

- dokazana je specifična ekspresija antigena OCT3/4 u embrionalnom karcinomu, seminomu i neoplaziji zametnih stanica *in situ* uzoraka tumora zametnih stanica testisa
- dokazana je specifična ekspresija antigena TDGF1 u embrionalnom karcinomu, teratomu i neoplaziji zametnih stanica *in situ* uzoraka tumora zametnih stanica testisa
- analizom ekspresije oba antigena u uzorcima tumora zametnih stanica testisa može se specifično detektirati prisutnost seminoma koji je OCT3/4 pozitivan i TDGF1 negativan, odnosno, teratoma koji je OCT3/4 negativan i TDGF1 pozitivan

Iz navedenog, zaključujem da i OCT3/4 i TDGF1 imaju potencijal za korištenje kao biomarkeri tumora zametnih stanica testisa u čovjeka.

## 6 LITERATURA

Baldassarre, G., Romano, A., Armenante, F., Rambaldi, M., Paoletti, I., Sandomenico, C., Pepe, S., Staibano, S., Salvatore, G., De Rosa, G., Persico, M. G. and Viglietto, G. (1997) 'Expression of teratocarcinoma-derived growth factor-1 (TDGF-1) in testis germ cell tumors and its effects on growth and differentiation of embryonal carcinoma cell line NTERA2/D1', *Oncogene*, 15, pp. 927–936. doi: 10.1038/sj.onc.1201260.

Baroni, T., Arato, I., Mancuso, F., Calafiore, R. and Luca, G. (2019) 'On the origin of testicular germ cell tumors: From gonocytes to testicular cancer', *Frontiers in Endocrinology*, 10, pp. 1–8. doi: 10.3389/fendo.2019.00343.

Batool, A., Karimi, N., Wu, X. N., Chen, S. R. and Liu, Y. X. (2019) 'Testicular germ cell tumor: a comprehensive review', *Cellular and Molecular Life Sciences*, 76, pp. 1713–1727. doi: 10.1007/s00018-019-03022-7.

Borni, M., Kolsi, F., Kammoun, B., Kallel, R., Souissi, G. and Boudawara, M. Z. (2018) 'Testicular non-seminomatous germ cell tumors (NSGCT) and brain metastases: About a rare location of the posterior fossa', *Urology Case Reports*, 21, pp. 61–63. doi: 10.1016/j.eucr.2018.08.025.

Bulić-Jakuš, F., Ulamec, M., Vlahović, M., Sinčić, N., Katušić, A., Jurić-Lekić, G., Šerman, L., Krušlin, B. and Belicza, M. (2006) 'Of mice and men: Teratomas and teratocarcinomas', *Collegium Antropologicum*, 30, pp. 921–924.

Buljubašić, R., Buljubašić, M., Bojanac, A. K., Ulamec, M., Vlahović, M., Ježek, D., Bulić-Jakuš, F. and Sinčić, N. (2018) 'Epigenetics and testicular germ cell tumors', *Gene*, 661, pp. 22–33. doi: 10.1016/j.gene.2018.03.072.

van Casteren, N. J., Stoop, H., Dohle, G. R., de Wit, R., Oosterhuis, J. W. and Looijenga, L. H. J. (2008) 'Noninvasive Detection of Testicular Carcinoma In Situ in Semen Using OCT3/4', *European Urology*, pp. 153–160. doi: 10.1016/j.eururo.2007.10.042.

Cheng, C. J., Wu, Y. C., Shu, J. A., Ling, T. Y., Kuo, H. C., Wu, J. Y., Chang, E. E., Chang, S. C. and Huang, Y. H. (2007) 'Aberrant expression and distribution of the OCT-4 transcription factor in seminomas', *Journal of Biomedical Science*, 14, pp. 797–807. doi: 10.1007/s11373-007-9198-7.

Cheng, L. (2004) 'Establishing a germ cell origin for metastatic tumors using OCT4 immunohistochemistry', *Cancer*, 101, pp. 2006–2010. doi: 10.1002/cncr.20566.

Chieffi, P. (2017) 'An up-date on epigenetic and molecular markers in testicular germ cell tumors', *Intractable and Rare Diseases Research*, 6, pp. 319–321. doi: 10.5582/irdr.2017.01070.

Cornejo, K. M., Frazier, L., Lee, R. S., Kozakewich, H. P. W. and Young, R. H. (2015) 'Yolk sac tumor of the testis in infants and children: A clinicopathologic analysis of 33 cases', *American Journal of Surgical Pathology*, 39, pp. 1122–1131. doi: 10.1097/PAS.0000000000000432.

Costa, A. L., Lobo, J., Jerónimo, C. and Henrique, R. (2017) 'The epigenetics of testicular germ cell tumors: Looking for novel disease biomarkers', *Epigenomics*, 9, pp. 155–169. doi: 10.2217/epi-2016-0081.

Gidekel, S., Pizov, G., Bergman, Y. and Pikarsky, E. (2003) 'Oct-3/4 is a dose-dependent oncogenic fate determinant', pp. 361–370. doi: 10.1016/s1535-6108(03)00270-8.

Gori, S., Porrozzzi, S., Roila, F., Gatta, G., De Giorgi, U. and Marangolo, M. (2005) 'Germ cell tumours of the testis', *Critical Reviews in Oncology/Hematology*, 53, pp. 141–164. doi: 10.1016/j.critrevonc.2004.05.006.

Hanna, N. H. and Einhorn, L. H. (2014) 'Testicular Cancer — Discoveries and Updates', *New England Journal of Medicine*, 371, pp. 2005–2016. doi: 10.1056/nejmra1407550.

Henry, N. L. and Hayes, D. F. (2012) 'Cancer biomarkers', *Molecular Oncology*, 6, pp. 140–146. doi: 10.1016/j.molonc.2012.01.010.

Horwich, A., Shipley, J. and Huddart, R. (2006) 'Testicular germ-cell cancer.', *Lancet (London, England)*, 367, pp. 754–765. doi: 10.1016/S0140-6736(06)68305-0.

Ibrahim, D. Y. and Sun, H. (2019) 'Somatic Malignant Transformation of a Testicular Teratoma: A Case Report and an Unusual Presentation', *Case Reports in Pathology*, 2019, pp. 1–5. doi: 10.1155/2019/5273607.

Jones, T. D., Ulbright, T. M., Eble, J. N., Baldrige, L. A. and Cheng, L. (2004) 'OCT4 staining in testicular tumors: A sensitive and specific marker for seminoma and embryonal carcinoma',

*American Journal of Surgical Pathology*, 28, pp. 935–940. doi: 10.1097/00000478-200407000-00014.

Jones, T. D., Ulbright, T. M., Eble, J. N. and Cheng, L. (2004) ‘OCT4: A sensitive and specific biomarker for intratubular germ cell neoplasia of the testis’, *Clinical Cancer Research*, 10, pp. 8544–8547. doi: 10.1158/1078-0432.CCR-04-0688.

de Jong, J., Stoop, H., Dohle, G. R., Bangma, C. H., Kliffen, M., van Esser, J. W. J., van den Bent, M., Kros, J. M., Oosterhuis, J. W. and Looijenga, L. H. J. (2005) ‘Diagnostic value of OCT3/4 for pre-invasive and invasive testicular germ cell tumours’, *Journal of Pathology*, 206, pp. 242–249. doi: 10.1002/path.1766.

Looijenga, L. H. J., Stoop, H., De Leeuw, H. P. J. C., De Gouveia Brazao, C. A., Gillis, A. J. M., Van Roozendaal, K. E. P., Van Zoelen, E. J. J., Weber, R. F. A., Wolffenbuttel, K. P., Van Dekken, H., Honecker, F., Bokemeyer, C., Perlman, E. J., Schneider, D. T., Kononen, J., Sauter, G. and Oosterhuis, J. W. (2003) ‘POU5F1 (OCT3/4) identifies cells with pluripotent potential in human germ cell tumors’, *Cancer Research*, 63, pp. 2244–2250.

Mahesh, S., Mallappa, M. and Vithoulkas, G. (2018) ‘Embryonal Carcinoma with Immature Teratoma: A Homeopathic Case Report’, *Complementary Medicine Research*, 25, pp. 117–121. doi: 10.1159/000481819.

Marko, J., Wolfman, D. J., Aubin, A. L. and Sesterhenn, I. A. (2017) ‘Testicular seminoma and its mimics’, *Radiographics*, 37, pp. 1085–1098. doi: 10.1148/rg.2017160164.

McIntyre, A., Gilbert, D., Goddard, N., Looijenga, L. and Shipley, J. (2008) ‘Genes, chromosomes and the development of testicular germ cell tumors of adolescents and adults.’, *Genes, chromosomes & cancer*, 47, pp. 547–557. doi: 10.1002/gcc.20562.

Moch, H., Cubilla, A. L., Humphrey, P. A., Reuter, V. E. and Ulbright, T. M. (2016) ‘The 2016 WHO Classification of Tumours of the Urinary System and Male Genital Organs—Part A: Renal, Penile, and Testicular Tumours’, *European Urology*, 70, pp. 93–105. doi: 10.1016/j.eururo.2016.02.029.

Oldenburg, J., Fosså, S. D., Nuver, J., Heidenreich, A., Schmoll, H. J., Bokemeyer, C., Horwich, A., Beyer, J. and Kataja, V. (2013) ‘Testicular seminoma and non-seminoma: ESMO clinical practice guidelines for diagnosis, treatment and follow-up’, *Annals of Oncology*, 24.

doi: 10.1093/annonc/mdt304.

Oosterhuis, J. W. and Looijenga, L. H. J. (2005) 'Testicular germ-cell tumours in a broader perspective', *Nature Reviews Cancer*, 5, pp. 210–222. doi: 10.1038/nrc1568.

Raos, D., Krasic, J., Masic, S., Abramovic, I., Coric, M., Kruslin, B., Katusic Bojanac, A., Bulic-Jakus, F., Jezek, D., Ulamec, M. and Sincic, N. (2020) 'In Search of TGCT Biomarkers: A Comprehensive In Silico and Histopathological Analysis.', *Disease Markers*, 2020, p. 18. doi: 10.1155/2020/8841880.

Reilley, M. J. and Pagliaro, L. C. (2015) 'Testicular Choriocarcinoma: a Rare Variant that Requires a Unique Treatment Approach', *Current Oncology Reports*, 17, p. 2. doi: 10.1007/s11912-014-0430-0.

Singh, S. R., Burnicka-Turek, O., Chauhan, C. and Hou, S. X. (2011) 'Spermatogonial stem cells, infertility and testicular cancer', *Journal of Cellular and Molecular Medicine*, 15, pp. 468–483. doi: 10.1111/j.1582-4934.2010.01242.x.

Spiller, C. M., Bowles, J. and Koopman, P. (2013) 'Nodal/Cripto signaling in fetal male germ cell development: Implications for testicular germ cell tumors', *International Journal of Developmental Biology*, 57, pp. 211–219. doi: 10.1387/ijdb.130028pk.

Spiller, C. M., Feng, C. W., Jackson, A., Gillis, A. J. M., Rolland, A. D., Looijenga, L. H. J., Koopman, P. and Bowles, J. (2012) 'Endogenous Nodal signaling regulates germ cell potency during mammalian testis development', *Development (Cambridge)*, 139, pp. 4123–4132. doi: 10.1242/dev.083006.

Spiller, C. M., Gillis, A. J. M., Burnet, G., Stoop, H., Koopman, P., Bowles, J. and Looijenga, L. H. J. (2016) 'Cripto: Expression, epigenetic regulation and potential diagnostic use in testicular germ cell tumors', *Molecular Oncology*, 10, pp. 526–537. doi: 10.1016/j.molonc.2015.11.003.

Strimbu, K. and Tavel, J. A. (2010) 'What are biomarkers?', *Current Opinion in HIV and AIDS*, 5, pp. 463–466. doi: 10.1097/COH.0b013e32833ed177.

Talerman, A. (1974) 'Yolk Sac Tumor Associated With Seminoma Of The Testis In Adults', *Cancer*, 33, pp. 1468–1478.

Talerman, A. (1980) 'Endodermal sinus (Yolk Sac) tumor elements in testicular germ-cell tumors in adults: Comparison of prospective and retrospective studies', *Cancer*, 46, pp. 1213–1217. doi: 10.1002/1097-0142(19800901)46:5<1213::AID-CNCR2820460522>3.0.CO;2-Z.

Tu, S. M. and Pisters, L. L. (2021) 'Curing cancer: Lessons from a prototype', *Cancers*, 13, pp. 1–10. doi: 10.3390/cancers13040660.

Vasdev, N., Moon, A. and Thorpe, A. C. (2013) 'Classification, epidemiology and therapies for testicular germ cell tumours', *International Journal of Developmental Biology*, 57, pp. 133–139. doi: 10.1387/ijdb.130031nv.

Wetherell, D. (2014) 'Mature and Immature Teratoma: A Review of Pathological Characteristics and Treatment Options', *Medical & Surgical Urology*, 3, pp. 1–5. doi: 10.4172/2168-9857.1000124.

Williamson, S. R., Delahunt, B., Magi-Galluzzi, C., Algaba, F., Egevad, L., Ulbright, T. M., Tickoo, S. K., Srigley, J. R., Epstein, J. I., Berney, D. M., Amin, M. B., Comp erat, E., Humphrey, P. A., Idrees, M. T., Lopez-Beltran, A., Montironi, R., Oliva, E., Perry-Keene, J., Verrill, C., Yilmaz, A., Young, R. H. and Zhou, M. (2017) 'The World Health Organization 2016 classification of testicular germ cell tumours: a review and update from the International Society of Urological Pathology Testis Consultation Panel', *Histopathology*, 70, pp. 335–346. doi: 10.1111/his.13102.

<https://www.onkologija.hr/lijecenje-raka/> (12.9.2021.)



## 7 ŽIVOTOPIS

Rođen sam 1995. u Zagrebu gdje sam završio Osnovnu školu Trnsko i stekao zvanje kemijskog tehničara u Prirodoslovnoj školi Vladimira Preloga.

Preddiplomski sveučilišni studij Molekularne biologije sam završio 2018. godine u Zagrebu i stekao zvanje sveučilišnog prvostupnika molekularne biologije na Biološkom odsjeku, Prirodoslovno-matematičkog fakulteta, Sveučilišta u Zagrebu.

Iste godine sam upisao Diplomski sveučilišni studij Eksperimentalne biologije (modul Fiziologija i imunobiologija) na Biološkom odsjeku, Prirodoslovno-matematičkog fakulteta, Sveučilišta u Zagrebu.